This is a digital copy of a book that was preserved for generations on library shelves before it was carefully scanned by Google as part of a project to make the world's books discoverable online.

It has survived long enough for the copyright to expire and the book to enter the public domain. A public domain book is one that was never subject to copyright or whose legal copyright term has expired. Whether a book is in the public domain may vary country to country. Public domain books are our gateways to the past, representing a wealth of history, culture and knowledge that's often difficult to discover.

Marks, notations and other marginalia present in the original volume will appear in this file - a reminder of this book's long journey from the publisher to a library and finally to you.

**Usage guidelines**

Google is proud to partner with libraries to digitize public domain materials and make them widely accessible. Public domain books belong to the public and we are merely their custodians. Nevertheless, this work is expensive, so in order to keep providing this resource, we have taken steps to prevent abuse by commercial parties, including placing technical restrictions on automated querying.

We also ask that you:

+ *Make non-commercial use of the files* We designed Google Book Search for use by individuals, and we request that you use these files for personal, non-commercial purposes.
+ *Refrain from automated querying* Do not send automated queries of any sort to Google's system: If you are conducting research on machine translation, optical character recognition or other areas where access to a large amount of text is helpful, please contact us. We encourage the use of public domain materials for these purposes and may be able to help.
+ *Maintain attribution* The Google "watermark" you see on each file is essential for informing people about this project and helping them find additional materials through Google Book Search. Please do not remove it.
+ *Keep it legal* Whatever your use, remember that you are responsible for ensuring that what you are doing is legal. Do not assume that just because we believe a book is in the public domain for users in the United States, that the work is also in the public domain for users in other countries. Whether a book is still in copyright varies from country to country, and we can't offer guidance on whether any specific use of any specific book is allowed. Please do not assume that a book's appearance in Google Book Search means it can be used in any manner anywhere in the world. Copyright infringement liability can be quite severe.

**About Google Book Search**

Google's mission is to organize the world's information and to make it universally accessible and useful. Google Book Search helps readers discover the world's books while helping authors and publishers reach new audiences. You can search through the full text of this book on the web at `http://books.google.com/`

LANE

MEDICAL LIBRARY

LEVI COOPER LANE FUND

LIBRARY
OF
Cooper Medical College
DATE May 1899
NO. 3700 CLASS
GIFT OF
Dr Barkan & Hirschfelder

LANE

MEDICAL LIBRARY

LEVI COOPER LANE FUND

LIBRARY
OF
Cooper Medical College
DATE May 1899
NO. 3700 CLASS
GIFT OF
Dr Barkan Hirschfelder

LANE

MEDICAL LIBRARY

LEVI COOPER LANE FUND

LIBRARY
OF
Cooper Medical College
DATE May 1899
NO. 3700 CLASS
GIFT OF
Dr Barkan Hirschfelder

LANE

MEDICAL LIBRARY

LEVI COOPER LANE FUND

LIBRARY
OF
Cooper Medical College
DATE May 1899
NO. 3700 CLASS
GIFT OF
Dr Barkan & Hirschfelder

## PRINCIPAUX TRAVAUX DU MÊME AUTEUR

**Des affections nerveuses syphilitiques**, ouvrage couronné par l'Académie de médecine. Paris, 1861, en collaboration avec le docteur Léon Gros.

**De la thrombose et de l'embolie cérébrales**, etc. Paris, 1862; travail couronné par l'Académie des sciences.

**Des hémorrhagies méningées**, etc. Paris, 1863.

**Mémoires d'anatomie pathologique**. Paris, 1863.

**De la polyurie** (diabète insipide). Paris, 1869.

**De la maladie expérimentale** comparée à la maladie spontanée. Paris, 1872.

Articles **Alcoolisme, Artérite, Veines caves, Maladie de Bright, Capsules surrénales, Reins et Dure-mère** (Pathologie). *Dictionnaire encyclopédique des sciences médicales.*

**Traité historique et pratique de la syphilis**, couronné par l'Académie des sciences (prix Montyon). 2e édition, avec planches. Paris, 1873.

**Atlas d'anatomie pathologique**, un volume de texte et un volume d'Atlas; ce dernier en collaboration avec P. Lackerbauer. Paris, 1871. Ouvrage couronné par l'Institut de France (Prix Montyon).

**Distribution géographique de la phthisie pulmonaire**. Paris, 1877.

**De l'alcoolisme et de ses conséquences au point de vue de l'état physique, intellectuel et moral des populations**. Paris, 1878.

**Traité de l'herpétisme**. Paris, 1883.

**Paralysies toxiques et syphilis cérébrale**. Paris, 1883.

**Leçons de clinique médicale**. Paris, 1883.

**La filariose**. Paris, 1888.

**L'Empoisonnement oxicarboné par les poêles mobiles**. Paris, 1889.

---

19607. — Imprimeries réunies, A, rue Mignon, 2, Paris.

# TRAITÉ
# D'ANATOMIE
# PATHOLOGIQUE

PAR

E. LANCEREAUX

PROFESSEUR AGRÉGÉ A LA FACULTÉ DE MÉDECINE DE PARIS,
MÉDECIN DE L'HÔPITAL DE LA PITIÉ,
MEMBRE DE L'ACADÉMIE DE MÉDECINE,
DE LA SOCIÉTÉ DE BIOLOGIE, DE LA SOCIÉTÉ ANATOMIQUE, ETC.

LANE LIBRARY

TOME TROISIÈME

ANATOMIE PATHOLOGIQUE SPÉCIALE

ANATOMIE PATHOLOGIQUE DES SYSTÈMES

SYSTÈME LOCOMOTEUR

ANATOMIE PATHOLOGIQUE DES APPAREILS

APPAREILS DE L'INNERVATION ET DES SENSATIONS SPÉCIALES

Avec 186 figures intercalées dans le texte

3700

PARIS
LECROSNIER ET BABÉ, LIBRAIRES-EDITEURS
PLACE DE L'ÉCOLE-DE-MÉDECINE
1889

Tous droits réservés.

J25
L24
t.3.
1889

# TRAITÉ

# D'ANATOMIE PATHOLOGIQUE

## ANATOMIE PATHOLOGIQUE DES SYSTÈMES

## LIVRE III

### SYSTÈME LOCOMOTEUR

Ce système, ainsi dénommé à cause des fonctions spéciales des organes qui le composent, embrasse un certain nombre de parties : os, muscles, tendons, aponévroses, articulations. Ces diverses parties, provenant toutes d'un même feuillet blastodermique, le feuillet moyen, sont exposées à des lésions matérielles semblables, d'ailleurs peu différentes de celles du système sanguin et du système lymphatique. C'est pourquoi il y a lieu de les étudier successivement et de les rapprocher de ces dernières.

## CHAPITRE PREMIER

### OS

Les os, organes durs, réunis soit d'une façon immédiate, soit par l'intermédiaire de parties accessoires, telles que cartilages, ligaments, capsules articulaires, constituent un tout continu appelé charpente osseuse ou squelette. Chez l'homme, le tissu de cette charpente se montre sous deux formes principales : la substance compacte, qui est entourée du périoste et livre passage aux vaisseaux, et la substance spongieuse, qui renferme la moelle osseuse. Membrane fibreuse, vasculaire et extensible, le périoste recouvre la plus grande partie de la substance des os auxquels il forme une gaine d'une grande importance au point de vue

de leur accroissement en épaisseur et de leur régénération à l'état pa-pathologique. Cette membrane présente deux couches : l'une, externe, est formée de tissu conjonctif et de cellules adipeuses; l'autre, interne, reliée à l'os par des capillaires, renferme des éléments conjonctifs, des fibres et des lames élastiques ; mais de plus, Ollier a démontré l'existence, à sa face profonde, d'une couche constante de cellules jeunes et très serrées que Gegenbaür a nommées ostéoblastes (1).

La moelle osseuse se présente, tantôt sous l'aspect d'une substance molle plus ou moins rouge et semblable à la pulpe splénique, c'est la moelle jeune ; tantôt sous la forme d'une matière muqueuse ou gélatiniforme, c'est la moelle atrophiée; tantôt enfin sous celle d'une masse jaunâtre, c'est la moelle graisseuse ou moelle de la vieillesse. Elle est composée de vaisseaux et de nerfs, de tissu conjonctif et de cellules diverses. Le tissu conjonctif, improprement désigné sous le nom de membrane médullaire, constitue un réseau lâche qui sert de support aux vaisseaux et renferme les éléments cellulaires : ces éléments comprennent des cellules semblables aux cellules lymphatiques, des cellules plus volumineuses, sphériques, présentant un ou plusieurs noyaux, des cellules graisseuses, et enfin de grandes cellules à noyaux multiples (myéloplaxes de Ch. Robin). Les premiers de ces éléments ont la forme et les dimensions des cellules de la lymphe et présentent comme elles des mouvements amœboïdes. Les cellules plus volumineuses, bien étudiées par Ch. Robin, ont été désignées par lui sous le nom de médullocèles ; elles se distinguent surtout par des noyaux bizarres et bourgeonnants. Les cellules à noyaux multiples ou myéloplaxes se font remarquer par leurs dimensions colossales et la forme souvent irrégulière de leur protoplasma. Quant aux cellules graisseuses, très abondantes dans la moelle jaune, qui leur doit sa coloration, elles sont formées d'une membrane d'enveloppe, séparée de la graisse par la substance protoplasmique.

Le tissu osseux proprement dit est composé d'une substance fondamentale dense, vaguement stratifiée, traversée par les canalicules vasculaires ou canaux de Havers et creusée d'une multitude de petites cavités microscopiques, appelées *cavités osseuses* ou *corpuscules osseux*, pourvues de prolongements tubulés très fins, et renfermant chacune une cellule spéciale, ou cellule osseuse. Ainsi deux éléments spéciaux entrent dans la composition du tissu osseux : un élément cellulaire caractéristique, la cellule osseuse, et une substance osseuse fondamentale. Les cellules osseuses sont constituées par une masse allongée de proto-

(1) Gegenbaür, *Ueber die Bildung des Knochengewebes* (*Ienaische Zeitschrift für Med. und Naturwissensch.*, 1864).

plasma renfermant un noyau et n'ayant ni membrane d'enveloppe, ni prolongements; cependant quelques histologistes les considèrent comme des cellules complètes, munies de prolongements, s'anastomosant avec ceux des cellules voisines. Ces cellules sont contenues dans les cavités osseuses ou ostéoplastes, cavités qui communiquent les unes avec les autres par de fins prolongements ou *canalicules osseux*. La substance osseuse fondamentale est composée de lamelles distribuées en couches concentriques au pourtour des canaux de Havers, excepté dans le tissu spongieux où cette disposition est peu régulière; c'est dans l'épaisseur de ces lamelles que sont creusées les cavités qui renferment les cellules osseuses. De cette façon, les canaux de Havers, situés au centre d'un certain nombre de lamelles, forment avec ces cellules un ensemble presque indépendant, une sorte de lobule, ou mieux un os élémentaire, comme chez certains animaux, la grenouille par exemple, où un os long est formé par un seul système de Havers.

Ces canaux renferment les vaisseaux qui se terminent par un réseau capillaire à mailles rectangulaires allongées, réunies par des anastomoses transversales, et communiquent avec les capillaires de la moelle osseuse et du périoste. Les veines suivent le trajet des artères et sont comme elles fréquemment anastomosées; aussi Bichat a-t-il pu remarquer, sur un sujet dont les artères nourricières du tibia étaient oblitérées, que la matière de l'injection avait rempli les vaisseaux de la moelle osseuse. Les vaisseaux lymphatiques des os, mentionnés par plusieurs auteurs, ont été étudiés par Budge (1) qui, ayant rencontré deux endothéliums superposés dans les canaux de Havers, en conclut qu'il y a dans les os des espaces lymphatiques analogues à ceux du foie; cet auteur prétend d'ailleurs être parvenu à reconnaître, à l'aide d'injections au bleu de Berlin, que les vaisseaux lymphatiques du périoste sont en continuité avec un canal lymphatique périvasculaire qui entoure le vaisseau sanguin du canal de Havers. Les nerfs des os proviennent du système nerveux cérébro-rachidien; ils se divisent et s'anastomosent dans la couche de tissu conjonctif, riche en vaisseaux, qui recouvre le périoste proprement dit, pour ensuite pénétrer dans l'os et suivre les vaisseaux dans leur distribution. Les expériences de Schiff et de quelques autres physiologistes ont montré que les nerfs jouent un rôle important dans l'accroissement et la nutrition du tissu osseux.

Ce tissu est soumis, depuis sa formation jusqu'au terme de son existence, à des changements nombreux. Dans la phase d'accroissement,

(1) Budge, *Die Lymphwurzeln der Knochen* (*Arch. f. microsc. Anat.*, t. XIII, p. 78).

l'os adhère au périoste et présente à la coupe une teinte rouge violacé et de nombreux ostéoblastes ; il est le siège d'un travail nutritif actif, et par conséquent il suffit de la plus légère cause pour exagérer ce travail et produire une phlegmasie ou une néoplasie. Dans la phase d'état, c'est-à-dire dans la période virile de l'existence, l'os est un peu moins coloré, sa vascularité commence à diminuer, sa nutrition se ralentit, et la prédisposition aux désordres irritatifs est moindre ; par contre, les lésions hypoplasiques, telles que dégénérescences graisseuse, amyloïde, etc., peuvent s'y montrer par anticipation. Enfin, dans la phase de décroissance ou de régression, le tissu osseux présente à la coupe une teinte jaunâtre ou grisâtre, le canal médullaire est élargi, les alvéoles, agrandies, sont remplies d'une moelle jaune, presque entièrement composée de graisse, d'apparence gélatineuse ; les ostéoblastes sont en petit nombre, la substance osseuse tend à se résorber et présente une certaine friabilité qui prédispose aux fractures. Dans cette période, les phlegmasies et les néoplasies sont rares, tandis que les lésions hypotrophiques : stéatose, ostéomalacie, sont particulièrement observées. Ainsi les altérations du tissu osseux sont intimement liées à son évolution, puisqu'à chaque phase de cette évolution correspond une lésion spéciale ; c'est là d'ailleurs une loi applicable à tous les organes.

La genèse de l'os est marquée par l'apposition de deux éléments, l'un figuré, l'ostéoblaste, l'autre non figuré, la substance osseuse. Les ostéoblastes, éléments cellulaires spéciaux, d'apparence épithéliale, apparaissent tout d'abord dans les premiers espaces médullaires et dans l'encoche d'ossification ; ils concourent à l'élaboration de la substance osseuse proprement dite, et se transforment en corpuscules osseux (Gegenbaür). L'accroissement de l'os en épaisseur se fait aux dépens du périoste et l'accroissement en longueur au détriment du cartilage de conjugaison : aussi le développement est-il arrêté dès que ce cartilage est complètement ossifié. La vie de l'os est tellement subordonnée à l'intégrité du périoste et de la substance médullaire, qu'aussitôt que ces parties viennent à s'altérer, il se produit des troubles sérieux de nutrition et même des nécroses partielles ou totales.

Chimiquement, les os résultent de l'union d'une substance organique collogène avec des substances minérales, des phosphates de chaux surtout ; ces substances sont entre elles dans des proportions assez constantes, bien qu'il soit difficile d'affirmer qu'elles forment une combinaison définie. Les os renferment, en outre, de l'eau, des matières grasses, etc. ; la proportion de ces principes varie avec l'âge, l'alimentation, les boissons, et avec un certain nombre de conditions physiologiques et patholo-

giques qui doivent entrer en ligne de compte lorsque l'on procède à l'analyse chimique des os. Les maladies de longue durée, celles qui portent leur action sur l'appareil nerveux, ont surtout la propriété d'altérer le système osseux, de sorte que, pour arriver à connaître exactement les modifications de ce système, il importe d'être fixé sur la composition chimique du tissu osseux chez des individus sains dont l'hygiène est convenable ; sans quoi, on risquerait de prendre pour l'état normal ce qui ne l'est pas, et inversement.

Les recherches les plus importantes que nous ayons sur ce sujet (1), nous apprennent que la proportion de carbonate et de phosphate de chaux est plus faible dans les os de l'enfant où la désassimilation est plus rapide, que dans ceux de l'adulte et surtout du vieillard. Semblable modification existe encore dans les os des ivrognes et des gros mangeurs, qui renferment une grande quantité de graisse et sont devenus friables, comme aussi dans ceux des malades atteints de cancer, qui se tranchent facilement au couteau. La grossesse, comme on sait, modifie les os et les cartilages : beaucoup de femmes à ce moment voient leurs os se déformer et leur colonne vertébrale s'infléchir, et lors de la gestation les os et les cartilages du bassin se ramollissent : c'est une sorte de rachitisme physiologique. La castration elle-même peut apporter quelque changement dans le squelette (2). La race enfin n'est pas sans influence sur la composition du système osseux et sur la prédisposition de ce système à certaines maladies. Les juifs, qui ont généralement les os frêles et minces, sont fréquemment atteints de lésions osseuses. Pruner (3) et d'autres observateurs ont signalé la prédominance des sels de chaux dans les os des nègres ; Levacher (4) a remarqué que chez eux les fractures spontanées étaient assez fréquentes et pouvaient se présenter sans qu'il existât aucune apparence de rachitisme ou de scrofule. Les cas de ce genre semblent constituer, sous le climat des tropiques, une lésion presque spéciale du système osseux, produite par la nourriture, le genre de vie, le lieu de l'habitation, et caractérisée par la diminution des principes gélatineux et par la surabondance des phosphates de chaux.

BIBLIOGRAPHIE GÉNÉRALE DES AFFECTIONS OSSEUSES. — PLOUQUET, *Repert. med. pract.*, etc. art. *Os*, t. III, p. 236. — RUYSCH, *Museum anatom.*, etc. Tubingue,

(1) Bibra, *Chem. Untersuchung. über die Knochen und Zähne des Menschen*, etc. Schweinfurt, 1844. — A. Milne Edwards, *Études sur les os* (*Ann. des sc. nat.*, 1860, t. XIII, et thèse de Paris, 1860).

(2) A. Poncet, *De l'influence de la castration sur le développement du squelette* (*Gaz. méd. de Paris*, 1877, p. 443).

(3) F. Pruner, *Die Krankheiten des Orients*. Erlangen, 1847.

(4) Levacher, *Guide médical des Antilles*. Paris, 1840, p. 332.

1809. — Le Clerc, *Traité des maladies des os* (*Chirurg. complète*. Paris, 1704). — Courtial, *Nouvelles observations anat. sur les os et leurs maladies*. Paris, 1705. — Hunauld, *Dissert. sur les maladies des os*. Paris, 1726. — Cheselden, *Osteographia or anatomy of the bones*, fol. London, 1735. — Duverney, *Traité des maladies des os*. Paris, 1751. — J. L. Petit, *Traité des maladies des os*. Paris, 1758 ; nouv. édit., par M. Louis. Paris, 1785. — Rœderer, *Pr. Observationes de ossium vitiis continens*. Goettingen, 1760. — Besançon, *Diss. de morbis ossium in genere*. Avignon, 1764. — J. F. Boettcher, *Abhandl. von den Krankheiten der Knochen, Knorpeln und Sehnen*. Dessau et Konigsberg, 1781-1793. — Bertrandi, *Ueber die Knochenkrankheiten*, trad. de l'italien par Spohr. Dresde et Leipzig, 1792. — Vicq d'Azir, *Histoire et mém. de la Société royale de médecine*, 1779, p. 224. — A. Bonn, *Descriptio Thesauri ossium morbosorum Hovani*. Amstel., 1783. — Le même, *Tabulæ ossium morbosorum præcipue Thesauri Hovani*, fasc. III. Amstel., 1785-1788. — Éd. Sandifort, *Museum anat.*, vol. II, tab. I, p. 103. — Buchner, *Dissert. Observat. circa quosdam ossium morbos*. Wirceb., 1793. — C. F. Clossius, *Ueber die Krankheiten der Knochen*. Tubingen, 1798. — V. Malacarne, *Auctuar. observ. et iconum ad osteolog. et osteopathol.* Patavii, 1801. — Boyer, *Leçons sur les maladies des os*, rec. par Richerand. Paris, 1803. — Ringelmann, *De ossium morbis*, etc. Wurzburg, 1804. — James Wilson, *Lectures on the structure and physiology of the parts composing the skeleton and on the diseases of the bones and joints of the human body*, etc. London, 1820. — Benj. Bell, *A treatise on the diseases of the bones*. Édimb., 1828. — Lobstein, *Traité d'anatomie pathologique*. Paris, 1833 (*Maladies des os*, t. II, p. 45). — Malespine, *Recherches pour servir à l'histoire des maladies des os* (*Rev. méd.*, oct. et nov. 1841 ; extrait. Paris, 1841). — P. Flourens, *Théorie expérimentale de la formation des os*. Paris, 1847. — E. Stanley, *A treatise of diseases of the bones*. London, 1849. — Éd. Zeis, *Beschreibung mehrerer kranker Knochen vorweltlicher Thiere*. Leipzig, 1856. — Marcel de Serres, *Sur les altérations des os chez les vertébrés de l'ancien monde* (*Compt. rend. Acad. des sciences*, séance du 11 juillet 1859). — L. Ollier, *Du périoste au point de vue physiologique et chirurgical*. Paris, 1865. — J. Le Baron, *Lésions osseuses de l'homme préhistorique en France et en Algérie*. Paris, 1881. — Ch. Remy, *Développement du tissu osseux et du tissu cartilagineux*. Thèse d'agrégat. Paris, 1880.

## ANOMALIES DE FORMATION ET DE DÉVELOPPEMENT.

Ces anomalies sont de plusieurs ordres : les unes se produisent pendant la période fœtale et consistent dans le défaut ou dans l'excès de formation des os ; les autres, plus tardives, affectent une plus ou moins grande partie du système osseux ou encore les diverses pièces qui concourent à la formation d'une cavité naturelle, le crâne, le bassin, etc., et consti-

tuent deux types fort distincts, à savoir, le rachitisme et la suture prématurée de certaines synarthroses.

Les os des membres sont encore exposés à un genre d'anomalie qu'il est permis de rapprocher du rachitisme. Cette anomalie consiste dans un arrêt de développement qui se produit avant le terme de l'accroissement, par suite d'un travail phlegmasique intéressant le cartilage de conjugaison (1); si alors ce cartilage vient à s'ossifier, l'os cesse de s'accroître en ce point, il est moins long qu'il ne devait être : d'où la possibilité d'un léger degré de claudication.

### I. — Anomalies par défaut. Agénésies osseuses.

Ces malformations se révèlent par l'absence totale d'un seul ou de plusieurs os. Déjà nous avons étudié les cas d'absence des os crâniens et vertébraux avec issue des méninges ou même d'une portion des centres nerveux (voy. t. I, p. 123) ; il nous reste à parler de l'absence des os des membres, des côtes et des vertèbres.

L'absence totale d'un ou de plusieurs os des membres n'est pas chose extrêmement rare; elle a été constatée par différents observateurs. Tantôt le fémur ou le tibia, tantôt le radius ou la clavicule faisait absolument défaut ou du moins ne présentait que des parties informes et rudimentaires. Dans un cas observé par Buhl, chaque pied n'avait que quatre orteils, l'os de la cuisse manquait des deux côtés, la cavité cotyloïde n'existait pas, et les parties osseuses des extrémités inférieures ne se composaient que d'un tibia sans péroné, tandis que les os du pied étaient au complet. Pour les membres supérieurs, le radius est peut-être l'os le plus souvent absent : tantôt il manque entièrement (Kaczander), tantôt il est remplacé par un rudiment osseux et une toile fibreuse s'étendant jusqu'aux os avec lesquels il doit s'articuler (Gruber). Les clavicules offrent quelquefois une disposition analogue : Kappeler rapporte le cas d'une jeune fille de seize ans qui n'avait aucun trouble fonctionnel et pouvait rapprocher en avant les deux têtes humérales jusqu'à une distance de quelques centimètres. Les clavicules étaient représentées par un simple linéament osseux adhérant au sternum et mesurant à gauche 4 centimètres, à droite 1 centimètre 1/2 ; les muscles sterno-cléidomastoïdiens faisaient défaut.

Les os sont formés, comme on le sait, de pièces primitivement distinctes ; aussi voit-on quelques-unes d'entre elles se développer régulièrement

(1) Ollier, *Des moyens d'augmenter la longueur des os, et d'arrêter leur accroissement* (*séance de l'Acad. des sciences*, 17 mars 1873, et *Gaz. hebd. de méd. et de chirurg.*, 1873, p. 200).

tandis que d'autres avortent. Cette irrégularité partielle, plusieurs fois observée dans les os longs, se rencontre aussi dans les os courts : c'est ainsi qu'on a vu manquer une portion considérable et jusqu'à une moitié tout entière d'une ou de plusieurs vertèbres (1) ; de même l'os hyoïde peut se trouver privé de ses cornes (2).

BIBLIOGRAPHIE. — IS. GEOFFROY SAINT-HILAIRE, *Histoire gén. et part. des anomalies de l'organisat. chez l'homme et chez les animaux*, Paris, 1832, t. I, p. 630. — F. L. FLEISCHMANN, *Bildungshemmungen der Mensch. und Thiere*, p. 201 et suiv. Nurnberg, 1833. — J. FR. MECKEL, *Man. d'anat. gén. descriptive et patholog.*, trad. fr. par Jourdan et Breschet. Paris, 1825, t. I, p. 592-598. — G. VINER ELLIS, *An account of an instance of remarkable deformity of the lower limbs* (*Med.-chir. Trans.*, 1853, t. XXXVI, p. 439). — J. BOUTEILLIER, *Descript. d'un fœtus monstrueux* (*Absence de la colonne vertébrale*) (*Bull. de la Soc. anat.*, 1853, t. XXVIII, p. 298). — VIGLA, *Archiv. gén. de médecine*, sér. 4, t. XX, p. 25. — MAURICE, *Atrophie congénitale du maxillaire infér.* (*Gaz. hebd. de méd. et de chirurg.*, 1861, p. 62). — BUHL, *Absence congénitale des deux fémurs* (*Zeitschrift f. rationn. Med.*, t. X, et *Gaz. méd.*, 1861, p. 765). — WENZEL GRUBER, *Ueber congenitalen unvollständingen Radiusmangel* (*Archiv für pathol. Anat. und Physiologie*, etc., 1867, p. 427. Avec indications bibliographiques de la plupart des cas d'absence du radius). — T. S. DOWSE, *Congenital deformity of clavicles* (*Trans. of the Pathol. Society of London*, 1875, t. XXVI, p. 166). — ALBAN DORAN, *Case of arrested development of the bones of both forearms*, etc. (*Transact. of the path. Soc. of London*, 1876, t. XXVII, p. 364). — A. OGSTON, *On congenital malformations of the lower jaw* (*The Glascow med. Journal*, juillet 1874, p. 289-314). — J. STRUTHERS, *On variations of the vertebræ and ribs in man* (*Journ. of anatomy and physiology*, t. XV; anal. *Rev. des sc. méd.*, 1875, t. VI, p. 14). — JULIUS KACZANDER, *Ueber angebornen Radiusmangel* (*Archiv für pathologische Anat. und Physiol.*, 1877, t. LXXI, p. 409). — A. KAPPELER, *Archiv der Heilkunde*, t. XVI, n° 3. — P. TOPINARD, *Des anomalies de nombre des pièces de la colonne vertébrale chez l'homme* (*Rev. d'anthropologie*, série I, t. VI, n° 4). — A. WILLETT et W. JOHNSON WALSHAM, *Congenital malformation of the spinal column, bony thorax, and left scapular arch* (*Med.-chir. Transact.*, 1880, t. LXIII, p. 257). — P. GOULD, *A case of congenital absence of fibula and two toes*, etc. (*Transact. of the pathol. Soc. of London*, 1881, t. XXXII, p. 152.

### II. — Anomalies par excès. Hypergénésies osseuses.

Cee anomalies, qui ont pour siège le tronc plutôt que les membres, et en particulier la colonne vertébrale et les côtes, tiennent à la présence de

(1) Otto, *Seltene Beobachtung*, t. II, p. 15, et *Lehrb. d. path. Anatomie*, t. I, § 135.
(2) Leveling, *Anat. des Menschen*, 1794, p. 167.

parties additionnelles : c'est ainsi que l'occipital et l'atlas, et du reste beaucoup d'autres os, ont quelquefois des tubérosités ou condyles accessoires. Les conditions de ces malformations nous échappent; mais nous devons reconnaître que les unes sont primitives et déterminées par une cause qui s'exerce dès les premiers temps de la vie intra-utérine, tandis que les autres sont secondaires et subordonnées à un trouble dans la formation des os et l'accroissement général du squelette.

Les anomalies de nombre des vertèbres sont d'autant plus rares qu'on s'élève davantage vers les extrémités céphaliques. Il n'y a pour ainsi dire que la différence d'une vertèbre en plus ou en moins. Les anomalies de côtes par excès consistent dans la présence d'une ou de deux côtes surnuméraires à la septième cervicale et à la première lombaire, dans l'addition d'une paire de côtes entières sur une vertèbre dorsale supplémentaire, ou encore dans le dédoublement d'une côte sans vertèbre supplémentaire.

### III. — Anomalies coccygiennes.

Ces anomalies méritent une mention spéciale, à cause surtout de la légende répandue sur les hommes à queue. Les vertèbres du coccyx, au nombre de quatre à l'état normal, et quelquefois portées à cinq, se soudent fréquemment entre elles, mais on n'a jusqu'ici aucune donnée précise relativement à l'augmentation de leur nombre dans les prétendus cas d'hommes à queue. En effet, si, mettant de côté la légende qui a eu cours dans la science (1), nous examinons les observations qui ont pour but la description d'un appendice caudal, nous ne trouvons pas qu'il y soit question du caractère le plus important de cet appendice, à savoir un nombre de vertèbres dépassant le chiffre normal. Il est simplement fait mention d'un prolongement ordinairement mou, puisque, dans un cas où il fut enlevé par Gosselin, il était constitué par un étui cutané renfermant du tissu fibreux et de la graisse, d'où la dénomination de *molluscum caudiforme* que lui donna ce professeur. Un individu de vingt-six ans, natif de Livadia, fortement constitué, mesurant $1^{m},68$, observé par le docteur Ornstein, médecin de l'armée grecque, portait un appendice

(1) La croyance à l'existence de certaines peuplades d'hommes à queue n'est plus possible depuis les récits des voyageurs modernes, récits desquels il résulte que la prétendue queue n'est qu'un simple appendice faisant partie d'un vêtement spécial à ces peuplades. Dejean, Schweinfurth et Stanley se sont surtout attachés à anéantir l'erreur qui, jusque dans ces derniers temps, existait à propos des Niams-Niams. Quant à la tradition antique, elle reposait vraisemblablement sur des anomalies du genre de celles dont il est ici question.

semblable formé par l'extrémité inférieure du coccyx. Cet appendice, de forme ronde, était dirigé en bas, légèrement courbé en dedans et à peu près nu, tandis que la région du sacrum était ornée de deux lignes de poils, remarquablement étroites, disposées symétriquement de chaque côté. La largeur de cet appendice était égale à sa longueur, mais au niveau de sa partie libre, il se rétrécissait et formait un cône. Il avait une longueur de 5 centimètres y compris la partie libre qui mesurait 2 2/3 centimètres; il était recouvert d'une peau grasse. Dans ce cas, pas plus que dans les autres, il n'est nullement certain que le nombre des vertèbres coccygiennes fût augmenté. Néanmoins les recherches récentes de Ecker, d'après lesquelles l'extrémité inférieure de l'embryon humain présenterait un allongement en forme de queue se transformant d'une façon insensible en saillie coccygienne, ont conduit plusieurs auteurs à attribuer l'anomalie en question à la persistance d'une phase primitive de développement. Nous ferons remarquer que, si cette explication est exacte pour quelques cas, elle peut ne pas l'être pour d'autres et qu'il est facile, si l'on n'y prend garde, de considérer la monstruosité généralement désignée sous le nom de tumeur sacro-coccygienne (voy. t. I, p. 99) comme une anomalie de ce genre; cependant une pareille erreur ne saurait tenir devant un examen microscopique un peu approfondi.

Bibliographie. — A. Forster, *Die Missbildungen des Menschen.* Iéna, 1865, p. 44. — Ornstein, *Zeitschrift für Ethnologie.* Berlin, 1875, t. VII, p. 279; 1876, t. VIII, p. 287. — L. Gosselin, *Clinique chirurgicale de la Charité*, 2e édit., 1876, t. II, p. 658. — Greve, *Ein Fall von Schwanzbildung beim Menschen* (*Archiv f. pathol. Anatom. und Physiolog.*, 1878, t. LXXII, p. 129). — R. Virchow, *Ueber Schwanzbildung beim Menschen* (*Ibid.*, 1879, t. LXXIX, p. 176). — De Ruyter, *Ueber einen Sacralanhang beim Menschen* (*Ibid.*, 1880, t. LXXXII, p. 554). — Max Bartels, *Eine schwanzähnliche Neubildung beim Menschen* (*Ibid.*, 1881, t. LXXXIII, p. 189). — R. Virchow, *Schwanzbildung beim Menschen* (*Ibid.*, t. LXXXIII, p. 560). — P. Bert, *Des anomalies du coccyx, et de la légende des hommes à queue* (*Revues scientifiques*, 3e année, Paris, 1881, p. 239).

### IV. — Hypertrophie congénitale ou géantisme des os.

Caractérisée par l'exagération de volume d'un seul ou de plusieurs os, cette anomalie a déjà été étudiée ailleurs (voy. t. I, p. 199); elle n'est pas simple, mais associée à l'hypertrophie des parties molles. Les os des membres, et surtout ceux des doigts, sont manifestement exposés à ce

genre de malformation, grâce auquel ils peuvent acquérir un volume double du volume normal. Cette hypertrophie, soit qu'elle porte sur les os d'un seul côté, sur quelques-uns seulement des os de la main ou du pied, soit qu'elle ait un caractère plus général, est une cause de gêne considérable, une véritable infirmité. Fiedler (1) a rapporté deux cas d'hypertrophie générale des doigts des mains et en particulier des doigts médians, et donné l'indication de deux autres faits semblables.

### V. — Aplasie ou ossification incomplète.

Ce vice de développement, dont le plus léger degré consiste dans le défaut d'ossification des fontanelles, a été particulièrement étudié dans les os de la tête, mais il se rencontre néanmoins dans d'autres os ; ainsi, l'atlas n'est quelquefois pas ossifié. Les os du crâne, minces, flexibles et dépressibles, laissent voir de larges places membraneuses qui n'ont point été envahies par l'ossification et qui sont constituées par le périoste adossé à la dure-mère; ailleurs, ces os sont irréguliers et se terminent par des aiguilles plus ou moins longues qui partent d'un centre commun et se prolongent entre le périoste et la dure-mère, tandis qu'il existe çà et là de petits points osseux isolés. Ce défaut de développement désigné sous le nom de crâniotabes, est quelquefois symétrique, mais d'autres fois, l'ossification débutant par un grand nombre de points, la voûte du crâne semble formée par la juxtaposition d'une masse de petits os très découpés et semblables à autant d'os wormiens séparés par de vastes lacunes. Chez les individus atteints de cette anomalie, les mouvements du cerveau sont visibles ; dans ces conditions, la mort survient fréquemment dans le jeune âge; dans quelques cas on a pu croire à une transmission héréditaire.

Bibliographie. — Grantham, *Maladies dépendant d'un défaut d'ossification du crâne* (*The London med. Gaz.*, et *Gaz. méd. de Paris*, 1837, p. 665). — Elsässer, *Der weiche Hinterkopf*, 1843. — Notta, *Bull. de la Soc. anat.*, 1849, p. 83. — W. Gruber, *Osterr. Zeitschrift f. prakt. Heilk.*, 1865, t. XI, p. 30. — Turner, *Edinb. med. Journ.*, t. XI, p. 133, Aug. 1865. — Ogle, *Brit. and for. med. chir. Review*, XXXVI, XI, p. 200, Jully 1865. — Ritter v. Rittershain et Herz, *Osterr. Jahrb. der Pädiatrik*, 1870 et 1871. — Th. Smith, *Skull-cap showing congenital deficiencies of bone* (*Transact. of the path. Soc. of London*, 1865, t. XVI, p. 224). — Heinecke Pitha et Billroth, *Handb. d. allg. und spec. Chirurgie*, t. III, p. 43. Stuttgard, 1866-1873. — P. Broca, *Sur les trous pariétaux et sur la perforation congénitale double et symétrique des pariétaux* (*Bull. de la*

(1) Fiedler, *Zwei Fälle von Makrodactylie* (*Archiv der Heilkunde*, 1866, p. 316).

*Soc. d'anthropologie*, 18 mars et 20 mai 1875). — A. Cl. Augier, *Recherches sur le développement des pariétaux à la région sagittale*. Thèse de Paris, 1875.

### VI. — Rachitisme.

Le rachitisme, *morbus anglicus*, est une maladie qui a pour expression anatomique une altération spéciale du système osseux à sa période de croissance active, et qui se manifeste par des déformations du rachis et de tout le système osseux. Cette altération, consistant dans l'accélération morbide du processus de transformation du cartilage en os, est tout à la fois un désordre de nutrition et un désordre de développement des parties qui concourent à l'ossification ; aussi a-t-elle sa place dans notre groupe des anomalies de formation et de développement, de même que, plus tard, l'ostéomalacie, caractérisée par la résorption des sels calcaires, trouvera la sienne parmi les lésions dites hypoplasies.

Le cartilage épiphysaire, le périoste et la moelle, étant les tissus aux dépens desquels se produit l'accroissement de l'os, sont aussi ceux qui prennent part à l'altération rachitique. Dans l'accroissement normal de l'os, le cartilage épiphysaire disparaît immédiatement au devant du tissu osseux, après s'être transformé couche par couche en une substance molle, composée de cellules qui se divisent deux ou trois fois ; mais alors une seule couche ou deux au plus de capsules cartilagineuses prennent simultanément part à ce processus. Dans le rachitisme, au contraire, le cartilage d'ossification se tuméfie et se renfle (fig. 1) ; dix, vingt, ou même un plus grand nombre de couches se multiplient, puis les éléments de seconde génération se divisent encore, de sorte qu'il se produit ainsi peu à peu des groupes de trente ou quarante cellules disposées en colonnettes allongées et désignées par Broca sous le nom de boyaux (fig. 2, *b*).

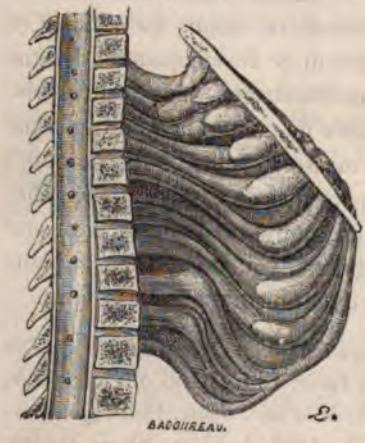


Fig 1. — Section perpendiculaire du thorax d'un enfant, destinée à montrer le renflement des cartilages costaux, dans un cas de rachitisme.

La couche de cartilage, dans laquelle se passent les phénomènes d'ossification normale, se distingue à l'œil nu par sa translucidité et par une

teinte bleuâtre, comme aussi par sa délimitation suivant deux lignes parallèles distantes d'un peu plus d'un millimètre. Au-dessous de cette couche, que Broca a qualifiée de *chondroïde*, existe une couche plus mince, couche ossifiante ou ossiforme de quelques auteurs, formée par un tissu aréolaire dont les travées sont calcifiées, tandis que les alvéoles contiennent de la moelle embryonnaire et des vaisseaux. Or, l'une des premières manifestations du rachitisme est l'accroissement de la couche chondroïde qui atteint une épaisseur de plusieurs centimètres et présente à la limite du cartilage et de la couche ossiforme des lignes sinueuses très irrégulières. Cette dernière couche s'épaissit à son tour et donne naissance à un tissu particulier auquel J. Guérin a donné le nom de *tissu spongoïde*, à cause de son aspect spongieux; ce tissu, rougi par le sang qu'il renferme, est nettement distinct du cartilage, mais il se confond insensiblement avec l'os (fig. 2, *c*). D'un autre côté, la couche ostéogène du périoste, très mince à l'état normal et difficilement reconnaissable à l'œil nu, se convertit rapidement en substance osseuse, tandis que, sous l'influence du rachitisme, elle acquiert parfois une épaisseur de plusieurs millimètres et se trouve constituée par un tissu qui, en raison de son excessive vascularité, a été comparé au tissu splénique. Enfin, dans la cavité centrale de l'os, les couches médullaires voisines du processus rachitique, d'abord plus rouges et composées de moelle fœtale, se transforment peu à peu en tissu conjonctif.




FIG. 2. — Coupe microscopique d'un cartilage costal atteint de rachitisme. — *a*, état normal; *b*, capsules cartilagineuses dont les cellules multipliées forment des rangées linéaires; *c*, ces mêmes capsules et cellules incrustées de sels de chaux (tissu spongoïde).

Telle est la première phase de l'évolution rachitique; elle a pour caractère l'augmentation de l'épaisseur et de la vascularité des couches cartilagineuses et périostiques. Quant à la coloration rougeâtre ou violacée de ces mêmes parties, c'est à tort qu'elle a été attribuée à une extravasation sanguine. Dans une phase plus avancée, l'ossification tend à se produire, et alors des espaces médullaires apparaissent au sein du cartilage, sans doute à la suite de la transformation de quelques groupes cellulaires; puis, la substance fondamentale disparaissant par places, la communication s'établit avec les espaces médullaires voisins de l'os préexistant, tandis qu'une anse capillaire pénètre dans la cavité récem-

ment annexée. Toutefois la formation et la progression de ces espaces ne se font pas avec la régularité de l'état physiologique, car on en trouve dès le principe à la limite même du cartilage normal. Pendant ce temps, le cartilage de prolifération s'infiltre de sels de chaux, qui se déposent d'abord dans la substance fondamentale, puis dans les capsules et les cellules cartilagineuses qui prennent une forme étoilée. Le tissu spongoïde, formé de travées cartilagineuses infiltrées de sels de chaux et d'espaces médullaires, ne contient ni ostéoblastes, ni lamelles osseuses, et conséquemment il se distingue de l'os proprement dit. Les espaces situés entre les travées, contrairement à ce qui a lieu dans l'ossification normale, continuent à s'agrandir; la moelle qui s'y trouve renfermée est rouge, formée de cellules rondes et de globules sanguins, excepté dans sa partie périphérique où elle est constituée par une substance fibrillaire de même composition que celle qui remplit les canaux de Havers.

La couche ostéogène du périoste, qui, dès le début du rachitisme, s'est transformée en une couche épaisse de tissu conjonctif vasculaire, adhère intimement à l'os. Dans ce tissu vasculaire apparaissent des travées réfringentes, onduleuses et anastomosées, considérées comme un premier degré d'ossification par Virchow, qui l'a désigné sous le nom de tissu ostéoïde. Ainsi se constitue, à la surface de l'os, un ostéophyte mou plus ou moins épais, qui arrête la formation de la substance compacte. Le cal qui, dans de semblables conditions, se produit à la suite d'une fracture, est en tout semblable au tissu ostéoïde.

Cet état des os rachitiques une fois connu, il est facile de comprendre que ces organes puissent se courber sous une influence quelconque, la contraction musculaire et le poids du corps principalement, et qu'il en résulte des déformations diverses affectant les membres et les grandes cavités du corps.

Les déformations des membres sont de deux ordres. Les unes, effet de l'épaississement des cartilages diaphysaires, se manifestent par la présence de nodosités au niveau de la jonction des épiphyses aux diaphyses, et comme la tuméfaction existe au-dessus et au-dessous des articulations, il en résulte pour ces dernières une apparence particulière désignée sous le nom d'état noueux. Les autres, dues au défaut d'accroissement de l'os par le périoste, se manifestent par des flexions qui, en général, ne font qu'exagérer les courbures normales, ou par des fractures spontanées d'un seul côté, comme s'il s'agissait d'une feuille de papier que l'on aurait roulée. Les os de la cuisse et de la jambe fournissent les exemples les plus remarquables de ces déformations; le fémur se courbe en dehors sous le poids du corps, tandis que le tibia se dévie en dedans au niveau de

son épiphyse inférieure, d'où il résulte que les cuisses sont arquées, tordues sur elles-mêmes, déjetées du même côté ou en sens contraire, tandis que les genoux se heurtent (bancal) on que les pieds se touchent de manière que les jambes forment une sorte d'ellipse. Les clavicules se rapprochent et se fléchissent en avant par leur extrémité externe; il en est de même des côtes, de telle sorte que le sternum finit par se trouver déprimé et a l'apparence d'un bateau. La forme du crâne est en général peu modifiée; néanmoins l'occipital qui, d'une part, supporte le cerveau et qui, d'autre part, ne peut s'épaissir par des dépôts provenant du périoste, offre çà et là des endroits amincis, des trous recouverts uniquement par la dure-mère et le périoste (crâniotabes).

FIG. 3. — Colonne vertébrale déviée d'un sujet rachitique.

La colonne vertébrale est soumise à des déviations diverses, antéro-postérieures et latérales, qui ne sont fréquemment que des exagérations des courbures normales (fig. 3). Le bassin offre des déformations résultant du tassement des dernières vertèbres lombaires et des deux premières sacrées; sinon, il est aplati d'avant en arrière, ou bien il présente des dépressions latérales produites par la tête des fémurs (fig. 4).

FIG. 4. — Bassin dévié d'une femme rachitique (musée Dupuytren).

Toutes ces déformations du squelette sont plus ou moins prononcées, selon l'intensité et la durée de l'altération rachitique. Celle-ci peut s'atténuer avec le temps

et se terminer par l'ossification des couches déposées en excès : d'où la permanence des courbures et des épaississements. Le tissu mou et spongieux du cartilage épiphysaire et du périoste est alors remplacé par un tissu dense, lourd, éburné, et, comme l'accroissement de l'os s'arrête en général à ce moment, il en résulte que l'individu reste au-dessous de la moyenne et conserve des déformations qui plus tard deviennent une source de souffrances et d'ennuis. Sans parler des déformations du bassin qui ont pour la femme, au moment de l'accouchement, des inconvénients sérieux, disons que la déviation de la colonne vertébrale est pour le poumon une cause de gêne circulatoire dont la conséquence plus ou moins éloignée est la dilatation du cœur droit et des hydropisies qui finissent par mettre l'existence en danger ; aussi les rachitiques qui présentent cette déviation dépassent-ils peu l'âge de quarante ans.

*Étiologie et pathogénie.* — S'il est intéressant de connaître les lésions du rachitisme et les relations qu'elles peuvent avoir avec le développement physiologique, il est plus important encore de savoir quelles sont les influences étiologiques qui leur donnent naissance, afin d'arriver à les prévenir. Le rachitisme se montre entre deux et six ans, mais on peut l'observer depuis la naissance jusqu'à la cessation de l'accroissement du système osseux. Il constitue une maladie assez rare dans les régions boréales et tropicales, et au contraire très répandue dans les contrées du centre de l'Europe et de l'Amérique du Nord. Il présente cette particularité que, même dans ce climat moyen, il est surtout fréquent dans certains lieux. Ainsi tandis qu'il règne sur une grande échelle parmi les habitants de la Bokharie, il est presque inconnu parmi les Kirghis du centre de l'Asie ; ces peuples ayant une manière de vivre toute spéciale et se nourrissant presque exclusivement de lait de jument, il y a lieu de penser que l'absence de rachitisme parmi eux reconnaît pour cause l'hygiène. Au contraire, les peuples qui donnent à leurs enfants une alimentation non en rapport avec leur âge les exposent au rachitisme. Ces faits sont en parfait accord avec l'expérimentation. Magendie a observé des altérations rachitiques du tissu osseux chez des chiens auxquels il donnait la gélatine pour aliment. J. Guérin (1) prétend avoir engendré tous les désordres du rachitisme en nourrissant les mêmes animaux, après leur naissance, avec des aliments autres que le lait. Fontès, qui a répété ces expériences, dit avoir obtenu les mêmes résultats, et pour montrer que le rachitisme est bien l'effet d'une alimentation viciée, il fait remarquer que cette maladie prit naissance à la suite du réquisitoire

(1) J. Guérin, *Gaz. méd. de Paris*, 1834, p. 332.

de Van Helmont (*Infantis nutritio ad vitam longam*) contre l'usage du lait dans l'alimentation de l'enfance. Toutefois, il y a lieu de remarquer que les recherches de ces auteurs manquent de précision, et qu'elles sont en général par trop brèves sur le mode d'expérimentation. Tripier, qui a pratiqué des expériences analogues, prétend n'avoir pu produire artificiellement le rachitisme. Cependant quelques physiologistes allemands, et particulièrement Roloff, seraient arrivés par des essais semblables à ceux de J. Guérin, à développer les lésions du rachitisme. Seemann, ayant fait l'examen comparatif d'urines d'enfants sains et d'enfants rachitiques, a reconnu que, chez les derniers, la quantité de chaux excrétée est moindre que chez les premiers; d'où il conclut que la pauvreté des os rachitiques en sels de chaux ne tient pas à une élimination exagérée. D'un autre côté, ayant analysé le lait de deux mères d'enfants rachitiques, ce même observateur y trouva une quantité de chaux très normale; il en tira cette conséquence que l'apport insuffisant des sels de chaux n'explique pas davantage le déficit de ces sels, et il arriva à formuler cette proposition générale que : la pauvreté des os rachitiques en sels de chaux est la suite d'un trouble de la digestion déterminé par une insuffisance d'acide chlorhydrique dans l'estomac. Quant à cette insuffisance, elle provient, suivant lui, d'un manque de chlorure par apport exagéré de sels de potasse. En somme, ces recherches, bien que prêtant à la discussion, tendraient à faire admettre que le point de départ du rachitisme consiste en un désordre primordial du tube digestif résultant d'une alimentation vicieuse. Or, l'observation clinique nous enseignant que la diarrhée et l'amaigrissement sont les premières manifestations du rachitisme, il y a lieu d'attribuer cette maladie à un régime non approprié à l'âge des enfants, et au trouble consécutif des fonctions digestives, circonstances auxquelles s'ajouteraient de mauvaises conditions d'aération et l'humidité. Le rachitisme serait ainsi une maladie à part, engendrée par une hygiène défectueuse et intimement liée au développement du système osseux; sa coexistence avec la tuberculose et la scrofule tiendrait à ce que ces maladies sont aussi l'effet d'une mauvaise hygiène et surtout d'une aération insuffisante. Quant à la syphilis héréditaire, il n'y a pas lieu de la considérer comme la cause du rachitisme, par le seul fait de la similitude pathologique de quelques-unes de ses lésions avec celles de cette dernière maladie.

Effectivement, l'histologie ne fournit pas des caractères suffisants pour nous renseigner d'une façon certaine sur la nature des maladies; il faut, pour une détermination rigoureuse, tenir compte de la marche des manifestations morbides et des conditions hygiéniques ou physiologiques qui

leur donnent naissance. Or, il est facile de reconnaître que la marche des lésions diffuses des os héréditairement syphilitiques diffère de celle du rachitisme, et que les conditions étiologiques de ces lésions ne sont nullement identiques, puisque les lésions de la syphilis surviennent même dans le cours d'une bonne hygiène, tandis que celles du rachitisme n'apparaissent qu'à la suite d'une alimentation viciée.

BIBLIOGRAPHIE. — F. GLISSONIUS, *Tract. de rachitide s. morbo puerili Rickets dicto*. London, 1650, *id.*, 1660, Leyde, 1670. — J. MAYOW, *Tractat. de rachitide*. Oxon., 1674. — LEVACHER DE LA FEUTRIE, *Traité du rakitis*, etc. Paris, 1772. — A. PORTAL, *Observ. sur la nature et le traitement du rachitisme*. Paris, 1797. — RUFZ, *Recherches sur le rachitisme chez les enfants* (*Gaz. méd. de Paris*, 1834, p. 65). — SALMANDE, *Remarques sur le rachitisme* (*Mém. de l'Acad. de médecine*, 1835, t. IV, p. 15). — J. SIEBOLD, *Die englischen Krankh.* Wurzburg, 1827. — A. SHAW, *Lond. med. Gaz.*, 1835; *Med.-chirurg. Transact.*, 1843, t. XXVI, p. 236. — J. GUÉRIN, *Mémoires sur les caractères généraux du rachitisme* (*Acad des sciences*, 17 juillet 1837, et *Gazette médicale de Paris*, 1839, p. 433, 449, 481). — CASTAGNÉ, *Du rachitisme*. Thèse de Paris, 1847. — GURFT, *De ossium mutat. rachitide effecta*. Berol., 1848. — J. CRUVEILHIER, *Traité d'anatomie pathologique générale*, 1849, t. I, p. 705. — TROUSSEAU et LASÈGUE, *Études sur le rachitisme des enfants du premier âge* (*Archives gén. de méd.*, 1849, t. I, p. 257). — Ch. ROBIN, *Observat. sur le développement de la substance et du tissu des os* (*Comptes rendus et mémoires de la Soc. de biologie*, février 1850, et *Gaz. méd. de Paris*, 1851, p. 292, 306 et 356). — KÖLLIKER, *Microsc. Anat.*, t. II, p. 360. — BEYLARD, *Du rachitis, de la fragilité des os, de l'ostéomalacie*. Paris, 1852. — H. MEYER, *Heule u. Pfeuffers Zeitschrift* (*N. F.*, t. III, p. 143, et t. IV, p. 150). — P. BROCA, *Mémoires sur quelques points de l'anatomie pathologique du rachitisme* (*Bull. de la Soc. anat.*, Paris, 1852, t. XXVII, p. 141). — R. VIRCHOW, *Das normale Knochenwachsthum und die rachitische Störung desselben* (*Archiv für pathol. Anat. und Physiol.*, 1853, t. V, p. 409). — BOUVIER, *Leçons cliniques sur les maladies chroniques de l'appareil locomoteur*. Paris, 1856. — TSCHOSCHIN, *Petersb. med Zeitschr.*, t. XVI, livr. 4. — H. MÜLLER, *Ueber die Entwickelung der Knochensubstanz*. Leipzig, 1858, et *Zeitschr. für wissenschaftl. Zoologie*, t. IX, p. 147. — A. FRIEDLEBEN, *Beitr. zur phys. und chem. Constitut. wachsender und rachitischer Knochen*, etc. (*Jahrb. für Kinderheilkunde*, 1860, t. III, p. 61). — O. WEBER, *Enarratio consumptionis rachiticæ in puella XXII annorum observatæ*. Bonn, 1862. — STIEBEL, *Rickets, Rachitis*, etc. Erlangen, 1863. — RITTER VON RITTERSHAIN, *Die Patholog. und Therapie der Rachitis*. Berlin, 1863. — GUESNON DES MESNARDS, thèse de Paris, 1867. — FONTÈS, *Étiologie du rachitisme* (*Gaz. méd.*, 1867, p. 254). — HUMPHREY, *Squelette d'un nain rachitique* (*Journ. of Anatom. und Physiolog.*, 1867, sér. 2, t. I, p. 42). — DEPAUL, *Déviation du bassin* (*Gazette hebdomadaire*, 1868, p. 403). — Samuel GEE, *On rickets* (*Saint-Bartholomew's Hospital Reports*, 1868, t. IV, p. 69). — HOLMES COOTE, *Rachitis* (*Ibid.*, 1869, t. V). —

HOWSHIP DICKINSON, *On the enlargement of the viscera which occurs in rickets* (*Medico-chirurgical Transactions*, 1869, t. LII, p. 359). — F. DUCOUDRAY, *De l'alimentation des nouveau-nés et du rachitisme*. Thèse de Paris, 1871. — FLEISCHMANN, *Dentition irrégulière et rachitisme* (*Wien. mediz. Wochenschrift*, 1871, anal. dans *Archives gén. de médecine*, 1873, t. II, p. 489). — THERIE, *Influence du rachitisme sur la dentition et la locomotion*. Thèse de Paris, 1872. — J. S. PARRY, *American Journ.* N. S, janv. 1872, t. CXXV, p. 17. — HUGUENARD, *Essai sur l'étiologie du rachitisme*. Thèse de Paris, 1873. — L. TRIPIER, *Recherches sur la production artificielle du rachitisme* (*Arch. de physiologie normale et pathologique*, 1874, p. 108). — W. NICATI, *Cataractes et lésions dentaires des rachitiques* (*Revue mensuelle de médecine et de chirurgie*, 10 janvier 1879, p. 9). — SEEMANN, *Zur Pathogenese und Aetiologie der Rachitis* (*Archiv für pathologische Anatomie und Physiologie*, 1879, t. LXXII, p. 299). — ZANDER, *Zur Lehre von der Aetiologie, Pathogenie und Therapie der Rachitis* (*Ibid.*, 1881, t. LXXXIII, p. 377). — KASSOWITZ, *Die normale Ossification und die Erkrankungen des Knokensystems bei Rachitis und hereditären Syphilis* (*Mediz. Jahrb. herausgegeb. von der k. k. Gesellsch. d. Aerzte*. Wien, 1879). — X. DELORE, *Étude sur le bassin rachitique* (*Gaz. hebdomadaire*, 1880, p. 295 et 315). — A. BAGINSKY, *Zur Pathologie des Rachitis, experim. stud.* (*Arch. f. pathol. Anat. und Physiol.*, 1881, t. LXXXVII, p. 301). — *Discussion on the pathology of Rickets* (*Transact. of the patholog. Soc. of London*, 1881, t. XXXII, p. 313).

**Rachitisme des animaux.** — SERRES, *Sur les causes du rachitisme chez les animaux* (*Gaz. hebd. de méd. et de chirurg.*, 1858, p. 252). — F. ROLOFF, *Ueber die Ursachen der fettigen Degeneration und der Rachitis bei den Füllen* (*Archiv für pathol. Anat. und Phys.*, 1868, t. XLIII, p. 367). — *Ueber Osteomalacie und Rachitis* (*Archiv f. wissensch. und prakt. Thierheilk.*, t. V, p. 152). — BENION, *Rachitisme et ostéite raréfiante chez le porc*. Angers, 1869. — H. DICK, *Bones of a dog affected with rickets* (*Trans. of the pathol. Soc. of London*, 1867, t. XVIII, p. 295). — W. SCHÜTZ, *Die Rachitis bei Hunden* (*Archiv f. pathol. Anat. und Physiol.*, 1869, t. XLVI, p. 350). — H. COOTE, *Rachitis* (*Saint-Bartholom. hospital Reports*, 1869, t. V, p. 125). — HAÜBNER, *Rachitis und Tuberculose beim Rinde nach Huttenrauchfutter* (*Jahresb. der Dresdner Gesellschaft für Natur- und Heilkunde*, 1875-76, et *Revue des sciences médicales*, 1877, t. IX, p. 565). — SEEMANN, *Zur Pathogenese und Aetiologie der Rachitis* (*Archiv für pathol. Anat. und Physiol.*, 1879, t. LXXVII, p. 299). — SIEDAMGROTZKY et HOFMEISTER, *Influence de l'ingestion prolongée de l'acide lactique sur les os des herbivores* (*Arch. f. wissensch. und prakt. Thierheilk.*, 1879, p. 243).

### VII. — Rachitisme congénital.

Cette dénomination sert à désigner une affection du fœtus caractérisée principalement par le défaut d'accroissement des cartilages épiphysaires,

la tuméfaction, la petitesse et la flexibilité exagérée des os. Cette affection, relativement rare, donne à la physionomie du fœtus un cachet particulier, dû surtout à l'altération du système osseux. La tête est volumineuse et la proportion entre ses dimensions et celles du corps n'est plus conservée, en sorte que le centre de gravité est déplacé; le cou est épais et peu allongé, le thorax rétréci, le corps petit, et les membres sont courts et gros. Le pannicule adipeux est développé, la peau plissée, parfois épaissie et le nez souvent déformé par l'arrêt de développement de ses os propres

Les épiphyses cartilagineuses sont tuméfiées en forme de massues, mais les diaphyses présentent une ossification exagérée qui entraîne souvent la disparition de la cavité médullaire et la formation d'une zone corticale considérable, d'où le développement exagéré des os en épaisseur. Le microscope nous apprend d'ailleurs que les cellules des cartilages épiphysaires, au lieu de se multiplier et de se disposer en séries, se développent en tous sens, au détriment de l'accroissement en longueur; par contre, la formation osseuse du côté du périoste est normale ou même exagérée, et l'os périostal est très dur. Ainsi le rachitisme fœtal diffère du rachitisme infantile par l'absence d'une multiplication excessive des séries de cellules cartilagineuses vers le bord d'ossification, par la non-pénétration des espaces médullaires dans la substance cartilagineuse non calcifiée, et enfin par la non-existence des troubles d'accroissement osseux du côté du périoste et des espaces médullaires. Cette affection a pour caractère principal une sorte d'arrêt de développement du cartilage épiphysaire auquel s'ajoutent, dans quelques cas, des synostoses des os de la base du crâne, ou encore une hydrocéphalie. Cet ensemble symptomatique ne laisse pas que d'offrir un certain nombre de traits communs avec le crétinisme, à savoir : synostose sphéno-basilaire, enfoncement de la racine du nez, épaississement des diaphyses et tuméfaction des épiphyses; aussi doit-on admettre que ces affections sont, tout au moins, proches parentes.

*Étiologie et pathogénie.* — Le rachitisme fœtal est une affection qui se rencontre chez les mammifères et chez les oiseaux aussi bien que chez l'homme. H. Müller fait remarquer que, dans les variétés de la race canine à museau court, la formation normale du crâne rappelle les formations rachitiques, et se transmet par voie de génération, ce qui explique la théorie de Darwin relative à la transmutabilité de l'espèce, bien qu'il ne soit pas possible de conclure que les races en question doivent leur origine à un état rachitique.

Affection rare chez l'homme, le rachitisme fœtal s'observe d'une façon pour ainsi dire endémique dans quelques contrées, concurremment

avec le goître, et pour l'expliquer, on a admis, sans preuves certaines, l'intervention d'un agent miasmatique contagieux auquel l'eau aussi bien que l'air pourraient servir de véhicule. Partout ailleurs l'hérédité semble jouer un rôle important dans le développement de cette affection qui se rencontre de préférence chez des fœtus dont les parents étaient rachitiques, tuberculeux, alcooliques ou encore syphilitiques. En somme, malgré l'absence de données positives sur l'étiologie du rachitisme fœtal, cette affection n'en est pas moins distincte du rachitisme de l'enfance. Sa fréquence dans les cas de grossesse gémellaire conduit à penser qu'elle résulte d'un obstacle à la nutrition des os.

Bibliographie. — H. Romberg, *De rachitide congenita.* Diss. inaug. Berlin, 1817. — F. Sartorius, *Rachitis congen. observ. collect.* Lipsiæ, 1826. — E. H. Sontag, *Pathol. anat. de rachitide congenita.* Diss. inaug. Heidelberg, 1844, et *Gaz. méd. de Paris*, 1845, p. 368. — Notta, *Rachitisme congénital* (*Bull. de la Soc. anat.*, 1849, t. XXIV, p. 83). — Houel, Depaul et Deville, *Ibid.*, 1851, t. XXVI, p. 153. — A. Schulz, *Ueber Rachitis congenita.* Giessen, 1849. — Lamblin, Gueniot et Charpentier, *Rachitisme avec arrêt de développement chez un fœtus* (*Bull. de la Soc. anat.*, 1869, t. XLIV, p. 186). — Hecker, *Rachitisme congénital* (*Monatschr. für Geburtsk.*, décembre 1862, et *Union méd.*, 1863, t. II, p. 319). — H. Muller, *Du rachitisme fœtal et de ses rapports avec le crétinisme des animaux et avec la formation des variétés* (*Wurzburg med. Zeitschr.*, 1860, t. I, extr. dans *Gaz. méd. de Paris*, 1861, p. 476). — Depaul, *Mém. sur une maladie spéciale du système osseux, généralement décrite sous le nom de rachitisme du fœtus* (*Bull. de l'Acad. de méd.*, 28 janvier 1851, et *Gaz. méd.*, 1851, p. 75). — Le même, *Sur une maladie spéciale du système osseux, développée pendant la vie intra-utérine*, etc. (*Archives de tocologie*, mai, juin, juillet, août 1878). — Eberth, *Die fœtale Rachitis und die Beziehung zu dem Cretinismus* (*Corresp.- Blatt f. schweis. Aerste*, 1er août 1879, p. 405). — M. Smith, *Ueber Rachitis fœtalis* (*Jahrb. f. Kinderheilk.*, 1880, t. XV, p. 79, 121, et *Rev. des sc. méd.*, t. XVI, p. 590).

### VIII. — Synostoses crâniennes et sacro-iliaques.

Synostoses craniennes. — Les os du crâne sont particulièrement exposés à une ossification prématurée lorsqu'un travail phlegmasique vient à se produire au point d'union des pièces osseuses qui les constituent. Les conséquences de ce travail sont la soudure plus ou moins complète, et l'arrêt total ou partiel du développement de la boîte crânienne. Les fontanelles et les membranes suturales du crâne étant la matrice aux dépens de laquelle s'accroissent les os qui composent la cavité encéphalique,

on conçoit que cet accroissement s'arrête dès que ces membranes sont entièrement ossifiées.

Les désordres anatomiques observés en pareil cas sont tantôt à peine appréciables, tantôt très manifestes : ils portent sur les os, les méninges et le cerveau. Le périoste adhère aux os dans le voisinage des sutures ; celles-ci se trouvent soudées dans leur totalité ou dans une partie seulement de leur étendue, tandis que les os sont fréquemment épaissis et sclérosés; la dure-mère est difficile à séparer de la voûte osseuse et quelquefois unie à la pie-mère. Le cerveau est comprimé et tellement à l'étroit dans la boîte du crâne que ses circonvolutions peuvent laisser des empreintes à la surface des os.

La déformation qui succède à l'ossification prématurée des sutures varie suivant que cette ossification est générale ou partielle. Lorsque toutes les sutures sont envahies à un âge peu avancé, les os du crâne sont arrêtés dans leur développement, et la tête reste petite, d'où la dénomination de *microcéphalie* donnée à cette anomalie. Si alors le cerveau continue à s'accroître, on voit apparaître des accidents sérieux et souvent mortels, savoir : apathie, somnolence, affaiblissement des facultés intellectuelles, paralysie incomplète des extrémités, dilatation des pupilles, vomissements, coma plus ou moins complet, paralysie absolue de toutes les fonctions sensitives, et finalement des convulsions cloniques et la mort. Assez semblables aux phénomènes de l'encéphalite, ces accidents sont faciles à reconnaître, si l'on prend la peine d'examiner avec soin les fontanelles. Or, on sait que vers le treizième mois, chez les enfants bien portants, le pouls de la grande fontanelle cesse d'être perçu à cause des progrès de l'ossification; par conséquent, si ce pouls fait défaut plus tôt, il y a des raisons de croire à une synostose ; plus tard il est encore possible de diagnostiquer cette anomalie en tenant compte de la forme du crâne. Si la synostose se produit à un âge déjà avancé, le cerveau supporte assez bien un certain degré de compression, mais à la condition qu'il ne survienne aucune maladie aiguë, car un état fébrile quelconque suffit à provoquer des désordres cérébraux formidables ; aussi doit-on porter un pronostic sévère dans les cas de soudure générale et prématurée des os du crâne. Lorsque les sutures sont isolément et partiellement soudées, l'arrêt de développement se limite aux régions affectées, tandis que les autres continuent de s'accroître normalement ; de là il résulte des déformations diverses, beaucoup moins graves que les précédentes, bien qu'elles puissent arriver à produire des attaques épileptiques; ces déformations ont été classées par Virchow, comme il suit :

A. *Dolichocéphalie ou tête longue.* — 1° Dolichocéphalie; simple synos-

tose de la suture sagittale. 2° Leptocéphalie ou tête étroite; synostose latérale des os frontaux et pariétaux. 3° Sphénocéphalie ou tête cunéiforme; synostose des os pariétaux avec élévation de la région de la grande fontanelle. 4° Clinocéphalie ou tête en forme d'abeille; synostose des pariétaux et des sphénoïdes.

B. *Brachycéphalie ou tête courte.* — 1° Brachycéphalie simple; synostose des pariétaux et des occipitaux. 2° Plagiocéphalie ou tête oblique; synostose du frontal avec l'un des pariétaux. 3° Oxycéphalie ou tête pointue, en forme de pain de sucre; synostose des sutures lambdoïde et squameuse.

Les causes de la synostose du crâne sont diverses, les unes locales, les autres générales. Les causes locales sont le traumatisme et toutes les lésions topiques capables de produire l'inflammation des os crâniens. Les causes générales sont les maladies qui parviennent à modifier la nutrition de ces mêmes os. Dans un cas rapporté par A. Voisin, une fièvre typhoïde, survenue à l'âge de sept ans, provoqua cet accident, qui d'autres fois a été rencontré chez des enfants nés de parents alcooliques, etc. Mais quelle que soit la cause de cette lésion, sa condition pathogénique est toujours à peu près la même et consiste dans l'inflammation du tissu osseux voisin des sutures. Cette inflammation, retentissant sur la suture, détermine l'ossification prématurée et la soudure.

Synostoses sacro-iliaques. — Le bassin, comme le crâne, est quelquefois atteint de déformations consécutives à la soudure des os qui le composent, pourvu que cette soudure se produise avant que l'accroissement du système osseux soit complet. Le bassin oblique, ovalaire, si bien étudié par Nægele sous le nom de rétrécissement oblique, et qui a servi de type au crâne oblique, prend naissance dans ces conditions : il reconnaît pour origine la synostose complète d'une des symphyses sacro-iliaques ou la parfaite fusion du sacrum et de l'un des os des iles ; cette soudure a pour conséquence l'arrêt de développement ou le développement défectueux de la moitié latérale du sacrum et le défaut d'amplitude des trous sacrés antérieurs du côté de la synostose, la largeur moindre de l'os iliaque correspondant avec diminution de l'étendue des échancrures ischiatiques. Ainsi le sacrum semble être dévié du côté de la synostose, tandis que la symphyse pubienne est poussée vers le côté opposé, de sorte qu'elle ne se trouve plus directement vis-à-vis du promontoire et qu'elle affecte par rapport à ce dernier une situation oblique.

Il existe des malformations du thorax qu'il est possible de rapprocher de celles qui viennent de nous occuper, car, de même qu'il y a des crânes et des bassins obliques, il y a des thorax dont les diamètres

symétriques ne sont pas égaux, et ces anomalies ont un intérêt réel, tant au point de vue de leur genèse qu'à cause de leur influence sur les maladies de poitrine. Il en est de même d'une dépression médiane et profonde du sternum dont j'ai vu plusieurs exemples et sur laquelle il a été publié un certain nombre de faits.

BIBLIOGRAPHIE. — **Crâne.** — F. C. STAHL, *Neue Beiträge zur Physionomik und pathol. Anatom. der Idiotia endemica*, 2e édit., 1851, p. 67. — R. VIRCHOW, *Ueber den Cretinismus*, etc. (*Wurzburg. Verhandl.*, t. II, p. 230, 1851, et *Gesammt. Abhandlung.*, 1850, p. 891). — W. TURNER, *On cranial deformities and more specially on the scaphocephalic skull* (*M. B. Nat. History Review*, 1864, t. IV, p. 88). — J. BARNARD DAVIS, *On synostic crania among aboriginal races of man*, dans *Thesaurus craniorum*. London, 1867. — BAILLARGER, *Note sur l'ossification prématurée des os du crâne chez les idiots microcéphales* (*Ann. méd.-psycholog.*, et *Gaz. méd. de Paris*, 1856, p. 482). — A. JACOBI, *Ossification prématurée des fontanelles* (*Archiv. gén. de méd.*, 1860, t. I, p. 223). — GRATIOLET, *Observat. sur les microcéphales* (*Bull. de la Soc. d'anthropologie*, 1860, t. I, p. 35). — F. POMMEROL, *Recherches sur les synostoses des os du crâne considérées au point de vue normal et pathologique, chez les différ. races humaines*. Thèse de Paris, 1869. — FRÆNKEL, *Ueber Schädel-Synostosen* (*Archiv f. path. Anat. und Physiolog.*, 1870, t. L, p. 145). — VOISIN, *Synost. prémat. du crâne* (*Bull. de la Soc. d'anthropologie*, 1872, série 2, t. VII, p. 10). — ZUCKERKANDL, *Stricker's Jahrb.*, 1874, p. 417, et *Rev. des sc. méd.*, t. VI, p. 12. — B. GUDDEN, *Recherches expériment. sur la croissance du crâne*, trad. fr. par A. Forel. Paris, 1876. — LEIDESDORF, *Allgem. Wiener med. Zeitung*, 1874, p. 2, et *Rev. des sc. méd.*, 1876, t. VII, p. 254. — P. TOPINARD, *Sur la plagiocéphalie* (*Bull. de la Soc. d'anthropologie*, 1876, sér. 2, t. XI, p. 444). — P. BROCA, *Ibid.*, p. 45. — O. KÜSTNER, *Ueber Trigonocephalie, ein Beitrag zur Lehre von den fœtalen Schädelsynostosen* (*Arch. f. path. Anat. und Physiol.*, 1881, t. LXXXIII, p. 58).

**Bassin et thorax.** — P. CAZEAUX, *Traité théorique et pratique sur l'art des accouchements*. Paris, 1867, 7e édit. par Tarnier, p. 632. — EGGEL, *Eine seltene Missbildung des Thorax* (*Archiv f. pathol. Anat. und Physiol.*, 1870, t. XLIX, p. 230). — Th. WILLIAMS, *Congenit. malform. of the thorax; great depression of the sternum* (*Trans. of the pathol. Soc. of London*, 1872, t. XXIII, p. 50).

### IX. — Déformations osseuses. Déformations artificielles du crâne.

Les déformations osseuses sont des déviations de forme typique, non plus spontanées et liées à une lésion nutritive, mais acquises par suite de l'action de causes mécaniques ou physiologiques diverses. Déjà nous

avons parlé plus haut (voy. t. I, p. 173) de la déformation des os du tarse dans le pied bot congénital, et, plus loin, à propos du rachitisme, de l'ostéomalacie, nous ferons connaître d'autres déformations ; mais pour l'instant, nous allons dire quelques mots des déformations artificielles du crâne.

Ces déformations ont été observées dès l'antiquité. Hippocrate rapporte qu'aucun peuple n'a la tête conformée comme les macrocéphales et il ajoute cette notion importante : c'est qu'à l'usage de la compression, cause unique de l'allongement de la tête à l'origine, la nature est venue en aide ; il nous apprend aussi que cette coutume découle de l'idée de noblesse attachée aux longues têtes. Du reste, cette même coutume, répandue autrefois chez les peuples de l'Asie et de l'Europe, si l'on s'en rapporte aux écrits d'Hérodote, de Strabon, de Tite-Live, etc., s'est continuée chez quelques races jusqu'à nos jours. Pratiquées sur une large échelle avant l'arrivée des Européens chez presque tous les peuples de l'Amérique, ainsi qu'il ressort des nombreuses fouilles exécutées sur tous les points de ce continent, les déformations artificielles du crâne ont encore été observées à Sumatra, à Java, à Taïti, mais seulement dans quelques familles et parmi certaines castes. Elles sont variables suivant les peuples et le but cherché ; et, comme elles ne peuvent être toutes signalées ici, nous allons simplement donner un aperçu de celles qui appartiennent à notre pays.

Foville rapporte qu'en Normandie la déformation crânienne prédominante consiste en une dépression circulaire qui commence en haut du front, où elle offre la plus grande largeur, de là se dirige obliquement en bas et en arrière, passe au-dessus de la conque de l'oreille, et va gagner cette partie de la nuque où les masses charnues du cou se fixent à l'occiput. C'est dans ce dernier point qu'elle présente le plus d'étroitesse. Le front, interrompu dans sa hauteur, est brusquement coudé ; le crâne, aplati supérieurement, se prolonge en arrière sous la forme d'un segment de cône ou de cylindre à diamètre différent suivant les sujets ; une saillie anguleuse termine en bas son prolongement postérieur.

Dans la Vendée, il existe un genre de déformation crânienne assez semblable à celle qui se rencontre en Normandie, l'une et l'autre ont été désignées sous le nom de *déformation annulaire*. En Languedoc, la déformation porte plus spécialement sur le frontal, elle consiste, suivant le professeur Broca, en une dépression considérable de la voûte du crâne au niveau du bregma ; le front commence à fuir à partir de la racine du nez ; il remonte ainsi sous une inclinaison modérée jusqu'au niveau des bosses frontales, puis s'affaisse assez brusquement et remonte sans nouvelle inflexion jusqu'au bregma. A partir de ce point le profil du

crâne se relève un peu et continue à remonter toujours très obliquement jusqu'au vertex, c'est-à-dire à 4 centimètres environ en arrière du bregma. Du vertex au lambda, du lambda à l'ixion et au trou occipital, la ligne du profil décrit une courbe rapide dont la convexité est exagérée. Le crâne, toutefois, n'est pas seulement altéré dans sa forme, il l'est encore dans l'épaisseur de ses parois, car il existe un amincissement notable de certaines régions qui peut être rapporté à la réaction du cerveau sur les os comprimés.

Les moyens de compression mis en usage sont des bandeaux ou la coiffure ; l'un et l'autre exercent leur action jusque sur les centres nerveux. L'encéphale est modifié quant aux rapports de quelques-unes de ses parties avec la boîte crânienne et quant au volume relatif de ses diverses parties entre elles (Delisle). Les fonctions cérébrales sont quelquefois troublées, et cela plus fréquemment chez la femme que chez l'homme.

Bibliographie. — Ach. Foville, *Déformation du crâne résultant de la méthode la plus générale pour couvrir la tête des enfants.* Paris, 1834. — E. Lebret, *Sur la déformation artificielle du crâne en Amérique* (*Soc. de biolog.*, 10 avril 1851, et *Gaz. méd. de Paris*, 1852, p. 247). — Lunier, *Rech. sur quelques déformat. du crâne observ. dans le département des Deux-Sèvres* (*Ibid.*, p. 802, et *Annal.-méd. psycholog.*, janvier 1852). — L. A. Gosse, *Essai sur les déformations artificielles du crâne* (*Ann. d'hyg. publ. et de méd. légale*, 1855, 2e série, t. III, et *Arch. méd.*, 1856, t. I, p. 229). — P. Broca, *De la macrocéphalie* (*Bull. de la Soc. anatomique*, 1876, p. 142, et *Bull. de la Soc. d'anthropologie*). — F. Delisle, *Contribution à l'étude des déformations artificielles du crâne.* Thèse de Paris, 1880.

## ANOMALIES DE NUTRITION.

Les os, comme tous les organes, se nourrissent par l'intermédiaire du sang que charrient des vaisseaux subordonnés à l'action du système nerveux, et leur intégrité résulte du fonctionnement régulier de la circulation et de l'innervation locales. Un trouble quelconque dans ce fonctionnement suffit à produire des altérations; aussi, malgré leur résistance et leur solidité, les os sont-ils très exposés aux lésions de nutrition. Or ces lésions ne diffèrent pas de celles que nous connaissons, ce sont des hypertrophies, des phlegmasies, des néoplasies et des hypoplasies.

## § Ier — Hypertrophie et atrophie des os

Ces états seraient communs suivant certains auteurs qui considèrent comme atteint d'hypertrophie tout os dont le volume est augmenté, et comme atrophié tout os dont le poids est diminué. Mais il est facile de reconnaître que la plupart du temps ce qui a été appelé hypertrophie n'est que de l'hyperplasie, et que ce qui a été désigné sous le nom d'atrophie est simplement de la dégénérescence. En somme, l'hypertrophie vraie des os, c'est-à-dire l'augmentation exagérée du volume des éléments de ces organes, est rare ou du moins peu étudiée, et l'atrophie n'est sans doute pas beaucoup plus commune. Toutefois, vu la difficulté de distinguer nettement ces états et la pénurie de faits exactement observés, nous décrivons, sous ces dénominations, les modifications des os caractérisées par l'augmentation ou la diminution de volume, et dont la composition histologique ne diffère pas sensiblement de la structure normale.

### I. — Hypertrophie des os.

Cette hypertrophie varie suivant qu'elle se produit pendant ou après la période d'accroissement du squelette. Effectivement, dans le premier cas, l'augmentation du volume de l'os a lieu suivant tous les diamètres, tandis que dans le second elle n'atteint en général que l'épaisseur. L'hypertrophie qui porte sur toutes les dimensions est quelquefois généralisée, c'est le géantisme osseux ; d'autres fois, elle se limite à un ou plusieurs os et se montre tantôt dès la naissance, tantôt un peu plus tard. Nous avons déjà parlé de l'hypertrophie congénitale (voy. p. 10) ; quant à l'hypertrophie acquise, elle a des effets différents, suivant qu'elle atteint les os longs ou les os larges.

L'hypertrophie qui survient dans les os longs avant que la période d'accroissement des os soit terminée, peut amener une disproportion dans la longueur de deux os congénères, et de là pour les membres inférieurs un certain inconvénient, la claudication signalée par Broca dans un cas d'anévrysme artérioso-veineux. J'ai observé un fait de ce genre dans mon service de l'hôpital de la Pitié. Un jeune homme de vingt ans, garçon boucher, atteint depuis trois ans d'un anévrysme artérioso-veineux produit par la chute d'une lame de couteau, offrait une augmentation manifeste du volume du membre correspondant ; non seulement les poils qui cou-

vraient ce membre étaient plus longs et plus volumineux que ceux du côté opposé, mais la peau était plus épaisse, plus colorée, la température plus élevée, et une mensuration bien faite nous permit de reconnaître que la jambe et la cuisse surtout étaient plus longues et plus volumineuses que la jambe et la cuisse opposées. Depuis lors, j'ai vu un cas semblable à l'Hôtel-Dieu de Lyon, dans le service du docteur Mollière.

Dans les os larges, l'hypertrophie est quelquefois un avantage ; c'est ce qui arrive dans l'hydrocéphalie où, par suite de l'agrandissement de la cavité encéphalique, le cerveau est généralement peu ou pas comprimé, comme si les os se façonnaient sur l'organe qu'ils sont appelés à protéger ; dans la microcéphalie, au contraire, ces organes présentent non plus un accroissement de leur grand diamètre, mais un épaississement plus ou moins prononcé. Ces dernières hypertrophies, auxquelles convient la qualification de compensatrices, s'observent également dans les os longs : ainsi l'accroissement de l'extrémité inférieure du cubitus et son changement de forme ont été constatés à la suite de la perte de l'extrémité correspondante du radius ; l'élongation du fémur a été rencontrée après la nécrose avec régénération incomplète et raccourcissement du tibia (Holden), et inversement. D'un autre côté, Cruveilhier a vu un jeune homme dont le péroné, triplé de volume, avait acquis une résistance suffisante pour servir de support au poids du corps, et cela à la suite d'une nécrose sans réparation du tiers moyen du tibia. Dans tous ces cas, les os hypertrophiés ont une consistance et une structure qui ne diffèrent pas de celles de l'état normal.

L'hypertrophie qui survient lorsque la croissance de l'os est achevée, c'est-à-dire après l'ossification des cartilages de conjugaison et la soudure des sutures crâniennes, consiste simplement dans une augmentation d'épaisseur de la substance des os longs, et plus souvent peut-être de celle des os larges. Ainsi on peut voir au Musée Dupuytren des crânes dont les pièces osseuses ont acquis jusqu'à 3, 4 centimètres d'épaisseur et sont constituées par un tissu compact très dense, comme aussi des fémurs qui ont la dureté et l'aspect de l'ivoire. En même temps qu'ils augmentent d'épaisseur, ces os deviennent plus denses et surtout plus lourds ; les lamelles osseuses, épaissies, rétrécissent les canaux osseux et les espaces aréolaires du tissu spongieux. Ce tissu se transforme ainsi dans les os de la tête en un tissu compact qui donne au crâne une résistance excessive, mais alors il devient difficile de distinguer l'hypertrophie de l'hyperostose, et cette dernière lésion nous paraît seule en cause.

*Étiologie et pathogénie.* — Les conditions étiologiques et pathogé-

niques qui président à l'hypertrophie survenant dans le cours de l'accroissement, ne sont pas beaucoup mieux connues que celles de l'hypertrophie congénitale. Néanmoins, malgré les difficultés de la détermination en pareille matière, il y a des raisons de croire que ces hypertrophies sont le résultat, ou d'une irritation locale du périoste et de l'os, ou d'une hyperhémie active de ces mêmes parties. Nous avons peu de faits à donner à l'appui de la première théorie, mais la seconde se trouve démontrée par l'observation citée plus haut d'une hypertrophie du fémur et des os de la jambe à la suite d'un anévrysme artérioso-veineux. Quant à l'hypertrophie qui se montre après la période d'accroissement, elle paraît subordonnée à une action nerveuse agissant vraisemblablement sur les petits vaisseaux; c'est du moins à une influence de ce genre que nous croyons devoir attribuer l'hypertrophie osseuse que nous avons constatée dans un cas de goître exophthalmique ancien dont voici le résumé : Le front est aplati et les os du crâne sont manifestement hypertrophiés ; par contre, le cerveau est petit. Le tissu cellulo-adipeux du fond de l'orbite forme une masse volumineuse qui contribue à produire l'exophthalmie; le nez, les lèvres, les principaux os de la face et surtout le maxillaire inférieur sont le siège d'une hypertrophie non douteuse. Les dents, régulières à leurs extrémités libres, sont écartées les unes des autres, comme si elles n'avaient pu suivre le développement exagéré des mâchoires et principalement celui de la mâchoire inférieure. Les mamelles sont développées, les cartilages costaux ossifiés pour la plupart, la poitrine est bombée en avant comme dans les déviations rachidiennes. Le corps thyroïde est hypertrophié, le larynx est large, et les cartilages qui le composent sont calcifiés; le cœur est volumineux et dilaté, les parois de l'estomac sont épaissies, le lobe droit du foie et les reins sont manifestement plus gros qu'à l'état normal.

L'augmentation de volume de ces organes pourrait, à la rigueur, être attribuée à l'état du cœur; mais il n'en est pas de même de celle des os de la face et du crâne qui, sans aucun doute, se lie au désordre nerveux qui est l'essence même de la maladie décrite sous le nom de goître exophthalmique. Romberg, d'ailleurs, a vu dans un cas de paralysie du nerf maxillaire supérieur gauche une tuméfaction de l'os nasal correspondant, et cela dès le début de l'affection, et partant il y a des raisons sérieuses de croire ici à une hypertrophie osseuse dépendant d'une action du système nerveux. Néanmoins, il faut reconnaître que jusqu'à présent on n'est pas parvenu à produire par l'expérimentation une hypertrophie véritable, mais plutôt une hyperostose de la surface de l'os. Schiff a montré le premier que, si l'on coupe les nerfs sciatique et crural sur un

jeune animal en le laissant vivre pendant deux ou trois mois, les os deviennent généralement plus épais, et il se produit du tissu osseux dans le canal diaphysaire. Philippeaux et Vulpian, ayant répété les mêmes expériences, ont obtenu des résultats identiques, à savoir l'augmentation du volume de l'os du côté sectionné, par suite de la production à la surface de la diaphyse d'une couche épaisse et inégale d'os nouveau, en même temps qu'un épaississement des trabécules osseuses et du périoste. Mais, suivant la judicieuse remarque du professeur Vulpian, ces résultats ne sont pas constants, et par conséquent la modification osseuse qui succède à la section des nerfs ne peut être attribuée entièrement à la paralysie vasomotrice; celle-ci ne constitue, selon toute vraisemblance, qu'une prédisposition à laquelle vient s'ajouter un traumatisme ou une irritation quelconque.

Bibliographie. — J. Paget, *Lectures on surgical pathology*, London, 1853, t. I, p. 78. — M. Schiff, *Recherches sur l'influence des nerfs sur la nutrition des os* (*Comptes rendus de l'Académ. des sciences*, 12 juin 1854, p. 1051). — J. Cruveilhier, *Traité d'anatomie pathologique générale*. Paris, 1856, t. III, p. 37. — A. Vulpian, *Leçons sur l'appareil vaso-moteur*. Paris, 1875, p. 352. — P. Broca, *Traité des anévrysmes*. Paris, 1856, p. 76 (*Cas d'anévrysme artérioso veineux de la cuisse avec un allongement considérable du membre*). — Day, *Transactions of the clinical Society*, 1869, t. II, p. 104 (*Cas d'obstruction des vaisseaux lymphatiques avec allongement du membre chez un enfant*). — Friedreich, *Hyperostose des ges. Skelettes* (*Archiv f. path. Anat. und Physiol.*, 1868, t. XLIII, p. 83). — Lombroso, *Merkwürdiger Fall von allgem. Hypertrophie* (*Ibid.*, 1869, t. XLVI, p. 253).

### II. — Atrophie des os.

L'atrophie des os est un état tout aussi mal défini que l'hypertrophie; aussi comprend-on sous cette dénomination des désordres différents, caractérisés les uns par la petitesse, les autres par la fragilité, la porosité et la diminution de poids. Les premiers se produisent toujours pendant la période d'accroissement et constituent un groupe spécial : atrophie par défaut d'accroissement; les seconds appartiennent surtout à l'âge avancé de la vie, et forment un groupe non moins particulier : atrophie par désassimilation ou par résorption osseuse.

Atrophie par défaut d'accroissement. — Cette atrophie osseuse est générale ou partielle. Générale, elle est observée chez les microcéphales,

les idiots, les crétins, c'est-à-dire dans le cours de maladies qui intéressent particulièrement les centres cérébro-spinaux, avant l'entier développement de l'individu. Les os, dans ces conditions, n'arrivent pas à un accroissement complet; ceux du crâne se soudent en général avant le temps, et les cartilages de conjugaison s'ossifient d'une façon prématurée; d'où l'étroitesse relative de la cavité encéphalique et la petitesse du squelette. Partielle, l'atrophie en question est sous la dépendance habituelle d'un désordre de la moelle épinière, et le plus souvent de l'altération des cellules des cornes antérieures, ce qui donne lieu à l'ensemble symptomatique désigné sous le nom de *paralysie infantile*.



FIG. 5. — Deux radius provenant d'un garçon de dix-huit ans atteint de paralysie infantile. Le plus petit appartenait au côté paralysé.

Dans les cas de ce genre, le membre paralysé n'a pas seulement un volume moindre que son congénère, il est en même temps plus court et moins bien nourri; les muscles sont grêles et minces, par suite du petit volume des éléments qui les constituent; la peau, le tissu cellulaire et surtout les os sont peu développés. La figure 5 peut donner une idée de la différence de volume que présentait le système osseux dans un cas qui nous est personnel; on y voit deux radius provenant du même individu, un jeune garçon de dix-huit ans qui faisait remonter sa paralysie à l'âge de trois ans; le plus volumineux de ces deux os est celui du côté sain, le plus mince est celui du côté atrophié. A part leur différence de volume qui est ici plutôt atténuée qu'exagérée, ces os sont à peu près semblables quant à leur consistance, à leur dureté et à leur solidité. Le plus petit des deux se distingue par les dimensions relativement faibles du canal médullaire et des aréoles osseuses que remplit une moelle rougeâtre; les ostéo-

plastes, quoique peu modifiés, ont néanmoins de dimensions moindres que ceux de l'os opposé.

La différence de longueur des os longs est en pareil cas de plusieurs centimètres; Murray Humphry a constaté qu'elle variait depuis un demi-pouce jusqu'à deux pouces anglais. Ajoutons que cette atrophie peut être congénitale, c'est du moins ce que démontre un fait rapporté par Cruveilhier (*Anatomie pathologique générale*, livraison XI, pl. 2) chez un sujet affecté de mains et de pieds bots; le pied droit n'avait pas la moitié de la longueur du pied gauche, mais de plus tout le membre inférieur droit était atrophié d'une façon notable, au point que l'artère iliaque primitive droite avait à peine la moitié du volume de l'artère iliaque primitive gauche.

Les lésions articulaires qui se montrent pendant l'enfance sont généralement suivies de l'atrophie des os correspondants ou même des os de tout un membre, et cet état est quelquefois congénital comme dans un cas rapporté par Deville (1). Murray Humphry a noté que, chez un homme de quarante et un ans, atteint depuis l'âge de dix ans d'une ankylose consécutive à une lésion de l'articulation de la hanche, le fémur droit avait trois centimètres de moins que son congénère, et le tibia un centimètre et demi; d'autres mensurations, faites dans des conditions analogues, ont donné des chiffres peu différents. Dans les cas de ce genre, aussi bien que dans la paralysie infantile, le défaut d'accroissement porte sur tous les segments du membre affecté, mais il est toujours plus prononcé dans les os qui sont en rapport immédiat avec l'articulation malade. C'est ainsi que l'ankylose de la hanche peut être suivie non seulement de l'atrophie du fémur, mais encore de celle des os du bassinet, de l'étroitesse relative d'une des moitiés de cette cavité, ce que ne doit jamais oublier un accoucheur. Dans un cas observé par Barnes (*Obstetrical Transact.*, 1861, p. 315), la moitié gauche du bassin, mesurée extérieurement suivant une ligne qui partait du sacrum et venait aboutir à la symphyse pubienne, était d'un pouce et demi plus étroite que la moitié droite.

Atrophie par résorption ou désassimilation exagérée de la substance osseuse (ostéostaphyrose de Lobstein). — Cette lésion se montre dans des os dont l'accroissement est achevé, et comme ces organes conservent ordinairement leur forme et leurs dimensions, il en résulte que l'altération n'est manifeste que sur une surface de section. Dans les os longs, l'absorption plus ou moins complète des couches profondes élargit le canal

(1) Deville, *Bulletins de la Société anatomique*, 18 mai 1849.

médullaire, si bien qu'il ne reste en fait de tissu compact que les couches osseuses les plus superficielles ; ce tissu se convertit en tissu spongieux et celui-ci en tissu aréolaire, aussi peut-on envisager l'atrophie par résorption comme une lésion en opposition avec l'hypertrophie par condensation. Le tissu spongieux des extrémités de ces mêmes os, celui des os courts et des os larges, présentent un agrandissement des cavités osseuses avec prédominance de la substance médullaire dont la coloration est jaunâtre. La disparition des travées donne à l'os un aspect particulier, comme s'il était creusé de géodes plus ou moins étendues. Cruveilhier, comparant les os d'un squelette atrophiés par résorption aux os d'un squelette dans l'état naturel, trouva le même volume, les mêmes formes, les mêmes éminences et les mêmes dépressions à la surface, mais le poids, fort différent, variait pour le tibia de 100 à 320 grammes.

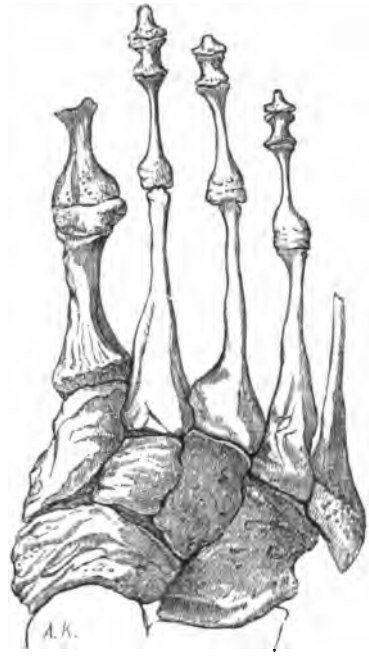

Fig. 6. — Os métacarpiens et phalanges de la main droite atrophiés dans un cas de lèpre (Carter).

Cette atrophie donne lieu à une fragilité très grande du tissu osseux et rend les fractures communes aussi bien chez les vieillards que chez les aliénés, les paralytiques, etc. Dans la maladie décrite sous le nom d'ataxie locomotrice (*tabes dorsalis*) il se produit de plus, sans doute par suite des mouvements brusques des membres, une usure des cartilages articulaires et des extrémités osseuses qui disparaissent dans une étendue de plusieurs centimètres. Quelquefois enfin, comme dans la lèpre, les os s'amincissent d'une façon notable et l'atrophie est facilement reconnaissable à l'œil nu (fig. 6).

Dans les os dont la lésion est arrivée à son maximum, les canaux de Havers les plus voisins de la périphérie viennent s'ouvrir au dehors par de vastes lacunes qui donnent à la surface de l'os un aspect dentelé et déchiqueté. La solidité des os longs est alors notablement diminuée, et leur fragilité augmentée ; aussi les fractures y sont-elles fréquentes. Les os larges et les os courts sont également fragiles, mais de plus ils se tran-

chent au couteau presque aussi facilement que les parties molles. Ajoutons que les extrémités des os longs se déforment quelquefois par suite de la compression à laquelle elles sont soumises dans les mouvements; ainsi la tête du fémur, dont le col est atrophié, s'abaisse quelquefois sur le corps de cet os, et des fractures spontanées, sinon des usures, peuvent se produire au voisinage des articulations.

L'étude histologique de l'atrophie osseuse laisse à désirer, et en réalité elle n'a été faite que dans un petit nombre de cas. Blanchard, ayant examiné au microscope des os de tabétiques, a constaté que les canaux de Havers étaient dilatés au point de communiquer entre eux par l'intermédiaire de lacunes pathologiques, et qu'ils se montraient d'autant plus larges qu'ils étaient plus rapprochés du canal médullaire. A ce niveau, ils arrivaient à mesurer, au lieu de 30 à 60 millimètres, jusqu'à 500 millimètres, et n'étaient plus à proprement parler des canaux de Havers ; en effet, les couches concentriques du tissu osseux qui composaient primitivement leur système ayant complètement disparu par résorption, il n'existait plus qu'une sorte de vaste lacune de la cavité centrale de l'os, séparée par de minces lamelles de substance osseuse, lesquelles, venant à disparaître, augmentaient encore le diamètre du canal médullaire. Tous les canaux élargis étaient remplis de graisse, et la portion de l'os plus spécialement altérée se colorait dans le picrocarminate d'ammoniaque ou dans tout autre réactif colorant, comme le ferait un os décalcifié. A côté des canaux de Havers élargis, il y en avait d'apparence normale, et qui cependant fixaient les réactifs colorants; ces canaux déjà atteints n'auraient sans doute pas tardé à s'élargir, et partant l'altération semblait debuter par la disparition des sels calcaires, bientôt suivie de la dilatation des canaux osseux. Regnard a noté d'ailleurs que les os des tabétiques renferment plus de graisse et beaucoup moins de phosphates que les os sains, tandis que l'osséine, les carbonates et les chlorures demeurent normaux.

Il me resterait à parler de l'atrophie par compression ; mais, ce désordre étant toujours secondaire, mieux vaut ne pas séparer son étude de celle des néoplasies, etc., dont il est la conséquence.

*Étiologie et pathogénie.* — L'atrophie par résorption du tissu osseux est commune chez les personnes atteintes de lésions anciennes de l'appareil de l'innervation. On l'observe chez les aliénés, les paralytiques généraux, les hémiplégiques, les tabétiques, les anciens névropathes, et, par conséquent, elle se lie d'une façon manifeste à un trouble de l'innervation nutritive ou vaso-motrice. En effet, il n'est pas possible de croire à une simple coïncidence ou d'accuser le repos de produire cette modifi-

cation; mais ce qui prouve d'une façon évidente l'action nerveuse, c'est avec l'expérimentation, ce fait intéressant que chez un hémiplégique les os du côté paralysé sont toujours plus atteints que ceux du côté opposé.

Mantegazza, cité par Vulpian, a vu les os des membres d'un jeune animal devenir plus légers et plus fragiles par la raréfaction de leur tissu à la suite de la section des principaux nerfs s'y distribuant. Schiff, opérant sur des animaux adultes, serait arrivé au même résultat, c'est-à-dire que pendant les premiers mois qui suivirent la section des nerfs des membres, il aurait constaté l'amincissement et la diminution de poids des os de ces parties, mais au bout d'un an ou dix-huit mois après l'opération, ces mêmes organes commençaient à s'hypertrophier.

L'atrophie par résorption du tissu osseux s'observe encore chez les vieillards, concurremment avec la dégénérescence de la plupart des tissus; elle est commune dans le cours des maladies cancéreuses ou mieux épithéliales : les os, que j'oublie rarement d'examiner en pareil cas, se tranchent facilement au couteau, ils sont raréfiés et possèdent une moelle plutôt rougeâtre que jaunâtre ; nous aurons à y revenir.

Bibliographie. — Saillant, *Sur une maladie peu connue, etc.*, (*espèce de spina ventosa* (*Journ. de méd., chirurgie, pharm.*, 1782, t. LVIII, p. 148 et 255. — Howship, *Loc. cit.* — Fr. Joh. Sebastian, *Von der Knochenschwindsucht* (*Hufeland's Journ. d. pract. Arzn.*, t. LIII, 1821). — Lehman, *De tabe ossium diss. inaug.* Leipzig, 1821. — *Muséum d'anatomie pathologique de la Faculté de méd. de Paris*, ou *Musée Dupuytren*, Paris, 1842, t. II, p. 601. — T. B. Curling, *Observat. on some of the forms of atrophy of the bones* (*Med. chir. Transact.*, 1836, t. XX, p. 336). — Stanley, *Diseases of bones.* London, 1849. — J. Paget, *Lect. on surg. pathology*, t. I, p. 131 ; t. II, p. 317. London, 1853. — Cheselden, *Osteographia.* London, 1853. — J. Cruveilhier, *Traité d'anatomie path. générale.* Paris, 1856, t. III, p. 190. — Billroth, *Ueber Knochenresorpt.* (*Langenbeck's Archiv*, t. II, p. 118). — Widtmann, *Sur l'atrophie du crâne*, etc. (*Med. Corresp.-Blatt Bayer. Aerzte*, et *Gaz. méd. de Paris*, 1845, p. 185). — Hawkins, *Résorpt. des os du crâne et hernie du cerveau* (*Med.-chir. Transact.*, 1856, t. XXXIX, p. 285, et *Arch. gén. de méd.*, 1857, t. I, p. 481). — G. Murray Humphry, *On the influence of paralysis, disease of the joints*, etc., *upon the growth of the bones* (*Med. chir. Trans.*, 1862, t. XLV, p. 283). — D. Amato, *L'atrofia delle ossa da paralisi* (*Giornale di scienze naturali*, etc. Palermo, 1867, t. III, fasc. 4). — Renard, *Mém. de méd., de chir. et ph. milit.*, 1864, 3e série, t. XII, p. 80. — E. Bœckel, *Des effets de la coxalgie infantile sur la croissance ultér. des membres* (*Archiv. de physiologie normale et pathol.*, 1870, t. III, p. 435, 554). — E. L. Ormerod, *Observat. on a peculiar condition of the bones of two insanes patients who had fractured ribs* (*Saint Bartholomew's Hospital Reports*, 1870, t. VI, p. 65). *On degeneration of bone* (*Ibid.*, t. VII,

p. 32). — SAUVAGES, *Recherches sur l'état sénile du crâne.* Thèse de Paris, 1869. — CH. FÉRÉ, *Sur l'atrophie sénile symétrique des pariétaux* (*Bull. de la Société d'anthropologie*, 1876, 2e série, t. XI, p. 423). — N. G. MERCER, *On general Paralysis and fragilitas ossium* (*The British med. Journal*, April 25, 1874, p. 540). — J. M. CHARCOT, *Lésions osseuses dans l'ataxie locomotrice progressive* (*Bull. de la Société anatomique*, 1875, t. L, p. 546). — GARCIA, *Lésions osseuses dans le mal de Saint-Antoine* (*Ibid.*, p. 824). — RAYMOND, *Ibid.*, p. 825. — P. REGNARD, *Composit. chimiq. des os dans l'arthrop. des ataxiques* (*Comptes rendus de l'Acad. des sc.*, 15 décembre 1879, t. LXXXIX, p. 1041). — R. BLANCHARD, *Des lésions des os dans l'ataxie locomotrice* (*Ibid.*, 21 mars 1881). — HEYDENREICH, *Fracture spontanée chez un ataxique* (*Bull. de la Soc. anat.*, 1874, t. XLIX, p. 255). — J. VOISIN, *Ibid.*, p. 814. — CADIAT, *Ibid.*, p. 455. — DAMASCHINO, *Ibid.*, p. 917. — DEBOVE, *Des altérations du tissu osseux chez les hémiplégiques* (*Union méd.*, 29 décembre 1881, n° 180).

## § 2. — PHLEGMASIES DU TISSU OSSEUX. OSTÉITES.

Nous donnons aux phlegmasies des os le nom générique d'*ostéite*, car décrire isolément les inflammations de chacune des parties constituantes de ces organes, distinguer des périostites, des ostéites et des ostéomyélites, c'est compliquer à dessein une question relativement simple. Effectivement, il existe entre les tissus qui composent l'os une solidarité étroite, tant au point de vue physiologique qu'au point de vue pathologique et embryogénique. Non seulement ces tissus naissent d'un même feuillet blastodermique, mais ils ont entre eux une connexion intime, puisque le blastème sous-périostique n'est en réalité qu'une couche continue des éléments de la moelle avec laquelle il communique par les espaces médullaires et les canaux de Havers, de telle sorte que le tissu osseux baigne pour ainsi dire dans la moelle. Aussi l'inflammation reste rarement limitée à la partie dans laquelle elle a pris naissance, et si elle ne s'étend pas, elle détermine au moins dans le voisinage des phénomènes d'irritation qui révèlent un surcroît ou un arrêt plus ou moins complet d'activité physiologique. D'un autre côté, comme les phlegmasies osseuses ont une grande ressemblance avec celles des parties molles et particulièrement avec les inflammations du tissu conjonctif lâche et des membranes séreuses, il est clair que la même classification doit leur convenir. En conséquence nous étudierons : 1° des ostéites exsudatives ; 2° des ostéites suppuratives ; 3° des ostéites prolifératives.

BIBLIOGRAPHIE. — HOWSKIP, *Obs. on the morbid struct. of bones*, etc. (*Med.-chirur. Transact.*, 1817, t. VIII, p. 57 et t. X, p. 176). — PH. CRAMPTON, *On Periostitis* (*Dublin Hospital Reports*, 1818, t. I, p. 331). — USHER PARSONS, *Mém. sur les inflamm. aiguës et chroniq. du périoste* (*Journ. des progrès des sc. et instit. méd.*, 1820, t. XV, p. 51). — GENDRIN, *Histoire anatomiq. des inflammations*. Paris, 1826, t. I, p. 381. — MALGAIGNE, *Mém. sur l'inflammat., l'ulcérat., etc., des os* (*Archiv. gén. de méd.*, 1832, t. XXX, p. 59, 177). — GERDY, *Mém. sur l'état matér. ou anatom. des os malades* (*Ibid.*, 1836, 2e série, t. X, p. 129, et *Malad. des org. du mouvement*. Paris, 1855, p. 80). — MIESCHER, *De inflammat. ossium*. Berolini, 1836, et Journ. *L'Expérience*, 1837, t. I, p. 561. — MAISONNEUVE, *Le périoste et ses maladies*. Paris, 1839. — A. BÉRARD, *Dict.* en 30 vol., 1840, t. XXII, p. 490. — BRANSLY COOPER, *Diseases and inflamm. of bones* (*London Med. Gaz.*, 1847, t. LX, p. 910). — GOODSIR (*Monthly Journal*, February 1850. — *Muséum d'anatomie patholog.* ou *Musée Dupuytren*. Paris, 1842. — RIBERSTEIN, *De osteoperiostitide*. Dissert. inaug. Berol., 1851. — ANDREÆ, *De periostitide et necrosi*. Dissert. Marburg, 1854. — H. MEYER, *Beiträge zur Lehre von den Knochenkrankheiten* (*Zeitschr. für d. rationnelle Medizin*, 1853, t. III, p. 143). — BILLROTH, *Beiträge zur pathologischen Histologie*. Berlin, 1858. — BARWELL, *A Treatise on diseases of the joints*. London, 1861 (*Brit. und foreign med.-chir.*; *Rev.*, 1860, t. XXV, p. 410). *Schmidt's Jahrb.*, t. CX, p. 65). — R. VOLKMANN, *Zur Histologie der Caries und Ostitis* (*Archiv f. klin. Chirurg.*, t. IV, p. 439, et *Handb. d. allg. und spec. Chirurg.*, t. II, p. 249). — H. THUREL, *De la périostite*. Strasbourg, 1863. — RANVIER, *Description et définition de l'ostéite* (*Archiv. de physiolog. normale et pathol.*, 1868, p. 69). — H. BEZAUTIÈRE, *Essai sur l'extension des altérat. osseuses dans l'ostéite*. Thèse de Paris, 1870. — A. PONCET, *De l'ostéite envisagée au point de vue de l'accroissement des os*, etc. (*Gaz. hebd. de méd. et de chirurgie*, 1872, p. 576, 742, 789). — L. GOSSELIN, art. *Os* du *Dictionn. de médecine et de chirurgie pratiques*, 1878, t. XXV, p. 253. — F. BUSCH, *Experimentelle Untersuchung. über Ostitis und Necrose* (*Archiv f. kl. Chirurg.*, 1877, t. XX, p. 237).

### I. — Ostéites exsudatives.

Nous qualifions de la sorte des inflammations qui consistent dans l'infiltration, par un exsudat albumino-fibrineux, de l'une des parties ou de la totalité de l'os, et qui tendent à se terminer par résolution (1). Comparables aux inflammations exsudatives du tissu conjonctif et des

(1) Diversement dénommée par les chirurgiens, l'inflammation exsudative des os a été décrite par Poncet, élève du Dr Ollier, sous le titre de périostite albumineuse. Cette désignation a été critiquée pour différents motifs, mais le principal reproche que nous adresserons à son auteur est d'en faire une phase de la périostite et non un genre à part.

membranes séreuses, ces phlegmasies, qui ont pour siège ordinaire les os longs, sont caractérisées par une hyperhémie plus ou moins vive avec infiltration séro-albumineuse des parties molles de ces organes. Les vaisseaux, dilatés et gorgés de sang, offrent des phénomènes de stase sanguine; le tissu périostique est œdématié, grisâtre, et dans ses mailles existe une substance fluide ou semi-fluide, comme gélatineuse, tellement abondante dans certains cas qu'elle forme des poches liquides susceptibles d'être vidées par une ponction. Le liquide que l'on extrait ainsi est alcalin, visqueux, transparent, analogue à du blanc d'œuf, rarement séreux, mais quelquefois un peu jaunâtre, verdâtre ou encore rougi par du sang. Il se coagule par la chaleur et l'acide nitrique, et si l'on vient à le déposer dans un vase étroit, il se précipite au fond de petits flocons fibrineux entremêlés de leucocytes, tandis qu'au-dessus existe une couche visqueuse, filante, albumineuse qui, en refroidissant, devient ferme, se coagule et forme un caillot incolore, opalin, surmonté par une sérosité plus claire, à la surface de laquelle nagent des gouttelettes huileuses, provenant de l'inflammation des espaces médullaires. A la suite de plusieurs ponctions, ce liquide subit généralement des modifications en vertu desquelles il devient plus opaque, ce qui du reste s'observe habituellement pour les liquides des épanchements pleuraux avec lesquels le liquide périostique a de grandes analogies. L'analyse chimique qui a été faite de ce liquide a montré qu'il est riche en phosphates de chaux (Poncet).

C'est aux extrémités de la diaphyse des os longs, à savoir dans la portion qui s'étend depuis la fin du canal médullaire jusqu'au cartilage d'accroissement, que l'ostéite exsudative se développe, et cela particulièrement chez les jeunes sujets. L'activité physiologique du tissu osseux pendant l'accroissement du squelette n'explique pas seulement la fréquence des phlegmasies osseuses dans le jeune âge, elle rend compte encore du lieu d'élection de l'ostéite exsudative. Cette ostéite se localise tantôt à un seul, tantôt à plusieurs os, elle débute par une douleur aiguë, bientôt suivie de tuméfaction et d'un mouvement fébrile plus ou moins intense. La douleur, tout d'abord vive avec exacerbations nocturnes, diminue au bout de quelques jours en même temps que la fièvre tombe. Le gonflement seul persiste et s'accentue; situé au voisinage de l'épiphyse, il est mou, élastique ou même fluctuant, et plus tard dur, s'il s'y ajoute des productions ostéophytiques, ce qui rend difficile la confusion de cette lésion avec l'hydropisie des gaines synoviales ou avec un abcès froid.

L'ostéite exsudative a une marche lente, mais elle se prolonge rare-

ment au delà d'un ou deux mois. Sa terminaison habituelle est la résolution, elle disparaît sans laisser la moindre trace, quelquefois pourtant elle donne naissance à des ostéophytes qui sont ensuite résorbés comme les fausses membranes développées dans le cours d'une pleurésie séreuse. Dans quelques cas, cette lésion a pour conséquence la formation d'un trajet fistuleux avec issue d'un liquide séro-albumineux, décollement du périoste ou même exfoliation osseuse, et alors elle peut arrêter l'accroissement naturel des os. Néanmoins, ce mode de terminaison est rare; aussi cette ostéite se distingue surtout par sa faible tendance à la suppuration, et n'est pas, comme le prétendent certains auteurs, une inflammation quelconque arrêtée dans son premier stade.

*Étiologie et pathogénie.* — L'ostéopériostite exsudative se rencontre chez des individus jeunes, avant la terminaison de l'accroissement des os, et en vertu de cet accroissement; elle se montre sous des influences diverses, mais il y a lieu de penser qu'elle ne constitue pas une affection toujours identique. L'exposition prolongée au froid humide et l'état rhumatismal sont signalés comme lui ayant donné naissance dans plusieurs cas (Poncet, Duplay, etc.). Disons que les caractères de cette forme d'ostéite, semblables à ceux des lésions aiguës du rhumatisme des articulations et des plèvres, mettent en évidence l'action de ces causes.

Le scorbut est une maladie sous l'influence de laquelle se développe quelquefois ce genre d'ostéopériostite, du moins si j'en juge par un fait qui vient de passer sous mes yeux et dans lequel plusieurs métacarpiens manifestement tuméfiés ont fini par reprendre leur volume normal. Dalrymphe prétend d'ailleurs avoir vu des nodus scorbutiques consistant en un exsudat fibrineux situé entre le périoste et l'os, et jusque dans le tissu conjonctif sous-jacent. Cet exsudat solide ou semi-solide laissait voir des corps nucléaires ou fusiformes, et des vaisseaux sanguins de nouvelle formation.

La goutte engendre, de son côté, des inflammations exsudatives avec dépôts d'urates de soude dans les os; mais ces inflammations ne différant pas de celles des articulations, nous en parlerons plus loin. Quelques pyrexies, la fièvre typhoïde notamment, déterminent, aussi bien du côté des os que des organes, des inflammations qui sont tantôt exsudatives et tantôt suppuratives. Sir James Paget et quelques autres auteurs ont constaté dans le cours ou dans la convalescence de la fièvre typhoïde des périostites qui avaient pour siège de prédilection les os superficiellement situés, comme le tibia, le fémur, le radius, le temporal, etc. Ces

lésions, que j'ai eu l'occasion d'observer moi-même à plusieurs reprises, et une fois, en particulier, chez une jeune malade de sir Paget, de passage à Paris, sont constituées par une tuméfaction circonscrite et douloureuse du périoste et de l'os qui disparaît sans suppurer, et qui dans certains cas se renouvelle sous forme d'attaques répétées pendant des mois et des années.

Le traumatisme a aussi été considéré comme pouvant causer ce genre d'accident. De même que l'ostéite suppurative se montre chez des adolescents à la suite de fatigues un peu excessives, de même l'ostéite exsudative observée plusieurs fois par Gussenbauer chez les tourneurs de nacre de la capitale de l'Autriche peut être attribuée à cette même influence; en effet, il est difficile de croire à l'explication donnée par l'auteur en question, à savoir, que la matière organique insoluble de la nacre ou conchyoline parvienne, en pénétrant dans le courant sanguin, à produire des embolies des artérioles voisines du cartilage épiphysaire et par suite une ostéite exsudative.

BIBLIOGRAPHIE. — J. DALRYMPHE, *On the rapid organisat. of lymph in cachexia* (*Med.-chirurg. Transact.*, t. XXIII, p. 212, et t. XXVII, p. 70). — MEYER, *Sur la périostite des enfants* (*Zeitschrift f. rationn. Med.*, t. VI; extrait dans *Gaz. méd. de Paris*, 1856, p. 383). — SALTER, *Cas de rhumatisme périostique* (*The Lancet*, t. II, 23 décembre 1868). — FÉRÉOL, *Des rapports de la goutte et du rhumatisme* (*Union méd.*, 1869, p. 827 et 838). — MENU, *De la périostite dans le cas de rhumatisme articulaire aigu.* Thèse de Paris, 1874. — A. PONCET, *De la périostite albumineuse* (*Gaz. hebdom. de méd. et de chirurgie*, 1874, p. 133 et 179). — Th. SMITH, *Haemorrhagic periostitis of the shafts of several of the long bones, with separation of the epiphyses* (*Trans. of the path. Soc. of London*, 1876, t. XXVII, p. 219). — C. GUSSENBAUER, *Die Knochenentzündung der Perimutterdrechsler* (*Archiv f. klin. Chirurg.*, 1875, t. XVIII, p. 630). — TERRIER, *Bullet. de la Soc. de chirurgie*, 1868, p. 268, 275. — T. S. TAKVORIAN, *De la périostite dite albumineuse.* Thèse de Paris, 1878. — NICAISE, *Revue mensuelle de méd. et de chirurgie*, 1879, p. 780. — L. GOSSELIN, *Clinique chirurgicale*, 2e édit., t. III, p. 286). — DUPLAY, *Périostite externe rhumatismale* (*Archiv. gén. de méd.*, 1880, t. II, p. 728. — Sir James PAGET, *On some of the sequels of typhoid fever* (*St-Bartholomew's Hospital Reports*, 1876, t. XII, p. 3). — MERCIER, *La fièvre typhoïde et la périostite* (*Revue mensuelle de méd. et de chirurg.*, 10 janvier 1879). — A. LÉVESQUE, *De la périostite dans la convalescence de la fièvre typhoïde.* Thèse de Paris, 1879. — S. RONDU, *Contribut. à l'étude de l'ostéomyélite envisagée dans ses rapports avec la fièvre typhoïde.* Thèse de Paris, 1880.

II. — Ostéites suppuratives.

Sous le titre de *périostite phlegmoneuse diffuse, d'abcès sous-périostique, d'ostéite aiguë des adolescents, d'ostéite juxta-épiphysaire, pseudo-rhumatismale, de décollement des épiphyses, d'ostéomyélite diffuse*, etc., les auteurs ont décrit les formes diverses, les phases successives d'un même processus pathologique, essentiellement caractérisé par la suppuration d'un ou de plusieurs des tissus constituants des os. Nous laisserons de côté ce superflu de dénominations, et nous désignerons sous le nom d'ostéite suppurative spontanée le processus inflammatoire auquel se rapportent toutes ces appellations, nous réservant de parler plus loin de l'ostéite suppurative traumatique.

L'ostéite suppurative spontanée, affection commune dans la jeunesse, occupe de préférence les extrémités supérieures du tibia et de l'humérus, mais elle se rencontre encore, soit primitivement, soit secondairement, dans les os plats du crâne, les os iliaques, et enfin dans les os courts du pied ou de la main, et jusque dans les vertèbres, où elle détermine un mal de Pott spécial. Or, comme dans la plupart des cas, l'os affecté se trouve en rapport avec des articulations, on conçoit que la suppuration de ces dernières soit fréquente.

Le tissu médullaire, la substance osseuse et le périoste sont isolément ou simultanément atteints dès le début du processus. La moelle osseuse, qui est rouge chez le jeune enfant, se distingue tout d'abord assez difficilement ; néanmoins si on la compare à l'état normal de l'os symétrique, elle présente un changement de coloration et de consistance très peu marqué qui s'accentue rapidement et a pour siège le canal des os longs, le tissu spongieux de la diaphyse, rarement le tissu réticulé des épiphyses. La rougeur se montre sous la forme de piqueté sanguin ou de taches plus ou moins confluentes, d'un rouge éclatant foncé ou vineux. D'abord ferme et comme boursouflé, le tissu médullaire se ramollit et prend l'aspect d'une substance rouillée, rougeâtre ou d'un gris sale, à la suite de son imbibition par du sang et du pus ; puis on y remarque des taches noirâtres, vraisemblablement dues à la prédominance du sang et à sa transformation, et des taches jaunes plus ou moins étendues, entièrement constituées par du pus à l'état d'infiltration, puis enfin, des collections d'un volume variable. L'infiltration purulente affecte le tissu réticulé ou spongieux, s'étend à toute une extrémité diaphysaire des os longs, ou même à toute une épiphyse, elle est constituée par un liquide poisseux adhérent qu'il est possible d'enlever par le lavage.

Les abcès ont pour siège ordinaire la partie de la diaphyse qui confine à l'épiphyse, aussi sont-ils parfois, malgré un certain volume, isolés du canal médullaire; lorsqu'ils se réunissent à des abcès qui apparaissent dans ce canal, ils forment de vastes cavités limitées par la substance osseuse et le tissu médullaire. Par suite de la disparition du cartilage conjugal, la suppuration d'une extrémité de la diaphyse venant à communiquer avec celle de l'épiphyse, l'os se trouve envahi, dans sa plus grande étendue, par le pus. Les abcès épiphysaires, un peu volumineux et rapprochés de la surface articulaire, parviennent quelquefois à propager l'inflammation jusque dans l'articulation et à en amener la suppuration. Ces abcès comme d'ailleurs ceux qui se développent dans la profondeur de l'os, sont d'abord limités par le tissu médullaire et osseux, et plus tard tapissés d'une membrane molle, tomenteuse, vasculaire, organisée au contact du pus et désignée sous le nom de membrane pyogénique (fig. 7).

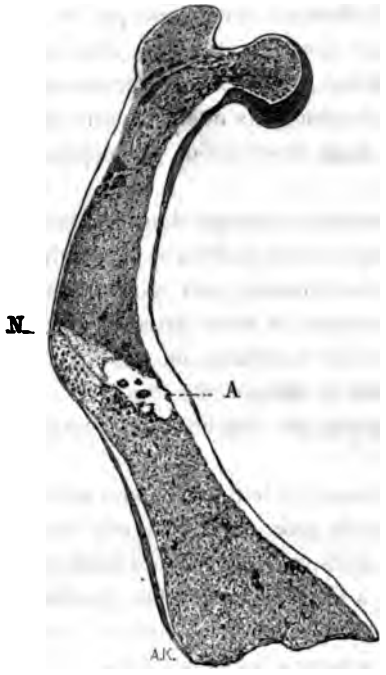


Fig. 7. — Abcès osseux consécutif à une ostéomyélite ancienne de l'enfance. — A, abcès renfermant trois petits séquestres; N, bande épaisse de tissu scléreux circonscrivant cet abcès.

La substance osseuse est elle même plus ou moins profondément modifiée; les espaces médullaires et les canaux de Havers, tout d'abord remplis d'une moelle rougeâtre et comblés par du pus, sont rapidement agrandis, principalement aux extrémités des diaphyses et dans les parties centrales de l'os. Les lignes et les stries sous-périostiques forment des sillons profonds et s'élargissent de la même façon que les aréoles du tissu spongieux; les parois des canaux, dont les orifices sont agrandis et irréguliers, deviennent inégales et anfractueuses. En somme, partout où se rencontre le liquide purulent il y a résorption de la substance osseuse, et cette résorption peut arriver à produire des séquestres peu étendus, des ulcérations et de véritables perforations.

Le périoste prend part à ces lésions, mais il ne les précède pas nécessairement, ainsi qu'on l'a cru pendant longtemps; ce serait l'inverse,

suivant les recherches les plus récentes, celles de Lannelongue en particulier. Cette membrane s'injecte, puis s'épaissit par la multiplication des éléments de sa couche profonde; mais cet état ne dure guère, ce qui fait qu'on a peu l'occasion de le constater. Effectivement, le pus ne tarde pas à infiltrer l'enveloppe osseuse, qui augmente d'épaisseur, et même souvent il la décolle. Le décollement de la face adhérente s'opère à la fois par le pus formé sur place et par le pus déversé par l'os; il se présente sous la forme d'un renflement étalé, tant que le périoste résiste, mais au bout d'un certain temps, le pus, continuant de s'accumuler, donne lieu à des abcès plus ou moins volumineux. Ceux-ci se montrent vers l'extrémité de la diaphyse et s'étendent sur les points où la résistance est moindre, c'est-à-dire du côté du corps de l'os. Les lignes rugueuses d'insertion musculaire, les crêtes osseuses créent autant de barrières que le pus respecte pendant un certain temps: mais il est commun de voir la plus grande partie d'une diaphyse baignée dans ce liquide et séparée de son feuillet périostique. Ramollie par le travail phlegmasique, cette membrane, d'une extensibilité limitée, finit par se rompre; le pus se met en rapport avec les parties molles qui lui servent de paroi, et de là des abcès de forme variable dont quelques-uns en bissac. De ces abcès il s'échappe parfois, avec le pus, un ou plusieurs fragments osseux qui permettent à la cicatrisation de s'opérer; mais la guérison n'est pas toujours définitive. Souvent, en effet, apparaît une nouvelle poussée inflammatoire et la même série d'accidents se reproduit par suite de la présence d'un nouveau séquestre, lequel, s'il est profondément situé, met toujours un long temps à s'éliminer. Ce séquestre est sec, jaunâtre, irrégulier, semé de dépressions et de trous qui tiennent tant à la suppuration dont il est la conséquence qu'au travail de résorption dont il peut être le siège. Au cours de ces poussées successives, dues à l'irritation produite par la présence de ce corps étranger, l'os continue de grandir, même à une époque où la croissance physiologique est terminée. C'est ainsi que le diamètre de la diaphyse du tibia dépasse parfois de 2 et 3 centimètres le diamètre du même os du côté sain, et l'augmentation de cet os en longueur peut, selon Lannelongue, atteindre 4 centimètres et plus, d'où une claudication qu'il est en général facile de dissimuler. Les abcès périostiques enfin communiquent dans quelques cas avec les articulations du voisinage par l'intermédiaire de la synoviale, ou avec des suppurations du canal médullaire, après avoir perforé la paroi osseuse. Le pus de ces abcès offre des qualités qui varient suivant les périodes où on l'observe: tout d'abord poisseux, il est plus tard phlegmoneux et fréquemment mélangé de nombreuses gouttelettes graisseuses.

L'ostéite suppurative, examinée au microscope, laisse voir, dès le début, une injection intense de la moelle osseuse, la disparition plus ou moins complète de la graisse des cellules adipeuses et l'infiltration de globules rouges et de leucocytes provenant sans doute de plusieurs sources, mais surtout de la diapédèse à travers les petits vaisseaux ; plus tard, l'élargissement des aréoles du tissu osseux et des canaux du tissu compact que remplissent plus ou moins complètement des globules de pus. Les ostéoplastes et les cellules de la moëlle sont, par contre, peu ou pas modifiés, excepté dans quelques cas où les noyaux de ces cellules ont été trouvés en voie de multiplication.

Le cartilage de conjugaison, lorsqu'il se trouve en rapport avec l'ostéite suppurative, est toujours affecté sinon détruit. Son altération, peu différente de celle du tissu osseux, se termine par la formation de trous, de canaux, de solutions étendues de continuité, qui assez généralement mettent en communication deux abcès situés, l'un dans l'épiphyse, l'autre dans la diaphyse, s'ils ne les abouchent avec des foyers purulents sous-périostiques. Lorsque la destruction est complète, les extrémités de l'épiphyse et de la diaphyse, inégales et hérissées de saillies, reposent l'une sur l'autre et ne sont plus rattachées que par le périchondre ou le périoste ; mais ces moyens d'union sont insuffisants, et un décollement complet ne tarde pas à se produire ; c'est alors que les surfaces osseuses, obéissant à l'action musculaire ou à la position du membre, simulent des luxations ou des fractures. Les cartilages diarthrodiaux, dans quelques cas, prennent part au processus phlegmasique, ou bien parce qu'un abcès sous-périostique ouvert dans une articulation aura amené une arthrite suppurative, ou bien parce qu'une ostéite de l'épiphyse se sera étendue jusqu'à ces cartilages. Leur altération se traduit par des taches rosées, des points de ramollissement, et surtout par de faibles dépressions à surface lisse, des ulcères plus ou moins irrégulirs, et enfin par des décollements et des perforations plus ou moins étendus, sur lesquels j'aurai à revenir plus loin.

Nécrose, fracture spontanée, décollement des épiphyses, arthrites suppuratives, telles sont les conséquences graves de l'ostéite suppurative. Cette affection, qui tue dans la plupart des cas où elle se généralise, est au contraire suivie de guérison lorsqu'elle reste circonscrite, pourvu qu'on ait soin de donner issue au pus par des incisions appropriées et par la trépanation de l'os. Elle a la plus grande tendance à la récidive, et peut se reproduire après dix, quinze et vingt ans. L'os représenté figure 7 provient d'un homme de soixante-cinq ans, qui avait été primitivement atteint dans son enfance. Les abcès intraosseux gué-

rissent de la même façon que ceux des parties molles, et leur réparation en quelque sorte parallèle à leur formation, se produit à la limite du processus, là où l'irritation est moindre. Effectivement, dans la région du périoste voisine du décollement, des jeunes éléments de nouvelle formation se transforment peu à peu en ostéoblastes et produisent à la surface de l'os ancien, suivant les lois du développement physiologique, un os nouveau ; la moelle, à son tour, prenant part à cette réparation, peut aller jusqu'à produire des bouchons osseux à la limite d'un séquestre. L'aspect du nouvel os change avec l'âge; il est souvent irrégulier par nécessité et laisse des ouvertures pour l'écoulement de la suppuration. Dans les décollements épiphysaires, l'ossification nouvelle se présente sous forme de lames ou de bandes exposées aux fractures, la croissance est arrêtée, et le membre se trouve raccourci; mais si le cartilage de conjugaison est conservé, l'os est soumis à un accroissement déréglé et excessif.

La durée de l'ostéite suppurative est variable et ses phénomènes diffèrent suivant que l'os malade se répare d'emblée ou seulement après mortification. Quelques abcès osseux évoluent très lentement et ne donnent des signes de leur présence que longtemps, plusieurs années après la première poussée d'ostéomyélite. Ces abcès (fig. 7), dont Ed. Cruveilhier s'est particulièrement occupé, siègent ordinairement dans l'épiphyse, augmentée de volume, ou dans la partie de la diaphyse voisine du cartilage de conjugaison. Ils sont l'occasion de douleurs intenses, à cause de la difficulté qu'ils ont à se faire jour à l'extérieur ; aussi le meilleur moyen de combattre les douleurs qu'ils produisent est la trépanation de l'os.

*Étiologie et pathogénie.* — L'ostéite suppurative est une lésion qui s'observe uniquement dans la jeunesse et qui se lie d'une façon intime à l'accroissement du système osseux ; de même l'encéphalite diffuse a des connexions étroites avec le développement du cerveau. Cette ostéite est commune de douze à dix-huit ans et se rencontre peu au delà de vingt-deux ans, si ce n'est chez des individus qui, ayant eu une première poussée phlegmasique dans leur jeunesse, présentent plus tard des récidives, et continuent de souffrir pendant plusieurs années.

Le jeune âge est ainsi la cause prédisposante essentielle de la suppuration du tissu osseux ; mais pour que cette suppuration ait lieu, d'autres influences sont nécessaires. Ces influences sont toutes celles qui détériorent et affaiblissent l'organisme ou fatiguent les organes du mouvement; tels sont : les excès vénériens, une alimentation insuffisante, les privations, certaines maladies débilitantes et principalement les pyrexies, la rougeole, la variole, la fièvre typhoïde, etc. Diverses cir-

constances, l'exposition au froid, la fatigue, le surmènement, un léger traumatisme, suffisent pour faire éclater la lésion osseuse. En somme, accroissement rapide du système osseux, débilitation de l'organisme, fatigues exagérées, tel est l'ensemble des conditions qui président à la production de l'ostéite suppurative. Une observation rapportée dans mon *Atlas d'anatomie pathologique* met cette étiologie en évidence. Un garçon âgé de seize ans, bien constitué, fut admis dans le service de la clinique à l'Hôtel-Dieu, où l'avaient conduit les employés de la Préfecture de police; il menait depuis un mois une vie errante et malheureuse, vivant hors Paris, couchant n'importe où, constamment traqué par les agents de l'autorité, lorsqu'il commença à éprouver dans les articulations des douleurs vives, bientôt suivies de céphalalgie, malaise, fièvre, et d'un délire particulier, en ce sens qu'il était constamment préoccupé par une idée fixe, et que chaque fois que quelqu'un se présentait à son lit, il protestait de son innocence. A sa mort, qui eut lieu au bout de quelques jours, la plupart des os et des articulations étaient en pleine suppuration.

Il existe un grand nombre de faits du même genre où la fatigue a joué un rôle important, et ce rôle s'explique, si l'on se rappelle que les tendons n'offrent pas à leur insertion sur le cartilage un simple contact, et qu'il y a une continuité véritable entre la cellule cartilagineuse et la fibre tendineuse. En effet, le squelette n'est pas un agent de locomotion absolument passif, et un os peut recevoir, jusque dans ses parties profondes, des commotions émanant de contractions musculaires trop fortes et trop longtemps soutenues. C'est donc à tort que l'on a essayé de rattacher l'ostéite de l'adolescence à la scrofule ou au rhumatisme, et d'ailleurs le simple examen de l'os malade suffit pour écarter cette idée. L'affection essentiellement suppurative qui nous occupe ne peut être assimilée en aucune façon à l'ostéite exsudative ou albumino-fibrineuse du rhumatisme aigu, pas plus qu'à l'altération caséeuse de la scrofule, pour ce fait que le propre d'une maladie générale est de se traduire toujours par des désordres identiques.

La description qui précède nous renseigne uniquement sur une des variétés les plus importantes de l'ostéite suppurative, il nous reste à parler des ostéites métastatiques et des ostéites traumatiques. De ces dernières il sera question plus loin ; quant aux premières, elles ont une importance si faible, qu'il nous suffit de les mentionner, d'autant plus qu'elles se traduisent par de petits abcès superficiels, semblables à ceux qui se produisent partout ailleurs dans l'infection purulente.

BIBLIOGRAPHIE. — REICHEL, *De epiphysium ab ossium diaphysi deductione.* Leipzig, 1759. — RAYNAUD, *Inflamm. du tissu méd. des os* (*Archiv. gén. de méd.*, 1831, t. VI, p. 161). — MORVEN SMITH, *Amer. Journ. of med. sc.*, nov. 1838, p. 93, et *Arch. gén. de méd.*, févr. 1839, p. 219. — H. ANCELL, *Case of universal purulent deposition into the joints, etc., occurring as a sequel to small pox* (*Med.-chir. Transact.*, 1838, t. XXII, p. 148, et *Gaz. méd. de Paris*, 1839, p. 126). — BALLOT et GERDY, *Rapport sur un rhumat. infl. aigu qui a profondément altéré les parties molles et les os* (*Bull. de l'Acad. de méd.*, 1839-1840, t. IV, p. 561). — WEIR, *Inflammat. of the periosteum*, etc. (*The Glascow Infirmary Reports*, 1850). — SCHUTZENBERGER et HECHT, *De la périostite rhumatismale* (*Gaz. méd. de Strasbourg*, 1853, p. 6). — CHASSAIGNAC, *Mém. sur l'ostéomyélite* (*Acad. des sc.*, 21 nov. 1853, et *Gazette méd. de Paris*, 1854, p. 505, 536, 548, 568). — LE MÊME, *Abcès sous-périostiques* (*Mém. de la Société de chirurgie*, 1857). — LE MÊME, *Traité pratique de la suppuration*, Paris, 1859, t. II, p. 46. — KRUG BASS, *De la périostite aiguë.* Thèse de Strasbourg, 1853. — WORMSER, *De la périostite.* Thèse de Strasbourg, 1855. — ALBERS, de Bonn, *De la périostite sacrée* (*Deutsche Klinik*, 1852, extrait dans *Gaz. méd. de Paris*, 1853, p. 548). — HUSCHKE, *Periostitis purulenta acutissima* (Inaug. Dissert., Zurich, 1853).—HÉDOIN, *De la périostite.* Thèse de Strasbourg, 1858. — KLOSE, *Du décollement des épiphyses* (*Prager Vierteljahrschr.*, 1858, t. I, p. 97, et *Archives générales de méd.*, 1858, sér. 5, t. XII, p. 146). — B. GOSSELIN, *Mémoire sur les ostéites épiphysaires des adolescents*, 1858 (*Archives générales de médecine*, t. XII, p. 513, et *Clinique de l'hôpital de la Charité*, 1873, t. I). — BŒCKEL, *De la périostite phlegmoneuse* (*Gaz. méd. de Strasbourg*, 1858, p. 21; 1869, p. 25, 45, 85, et 1876, n° 10). — GAMET, *De l'ostéopériostite épiphysaire.* Thèse de Paris, 1862. — FRANK, *Inaug. Dissert.* Giessen, 1861. — H. DEMME, *Zur Kenntniss und Behandl. der Osteomyelit. sp. diffusa* (*Arch. f. kl. Chirurgie*, 1862, t. III, p. 189). — ROSER, *Die pseudorhum. Knochen u. Gelenk Entzünd.*, etc. (*Archiv der Heilkunde*, 1863, t. IV, p. 271, et 1865, t. VI, p. 136, 257). — WAHL, *Schmidts Jahrb.*, t. CXXXIII, p. 324. — D. J. AUGÉ, *Essai sur les abcès sous-périostiques aigus.* Thèse de Paris, 1862. — HENROT et DUGUET, *Bull. de la Soc. anat.*, 1864, p. 154. — VERNEUIL, *Abcès sous-périostique du tibia* (*Gaz. hebd.*, 1866, p. 385). — LAENNEC, *De la périostite phlegmoneuse.* Nantes, 1856. — A. E. LOUVET, *De la périostite phlegmoneuse diffuse.* Thèse de Paris, 1867. — T. HOLMES, *St-Georges Hospital Reports*, 1866, t. I, p. 152. — MASSÉ, *Des abcès sous-périostiques aigus*, etc. Thèse de Paris, 1867. — DESTIVAL, *Essai sur la périostite rhumatismale aiguë.* Thèse de Paris, 1868. — P. NAUD, *D'une forme spéciale d'ostéite.* Thèse de Paris, 1868. — AUBRY, *Fractures spontanées consécutives à la périostite phlegmon. diffuse.* Thèse de Strasbourg, 1868. — V. DROIN, *De l'ostéopériostite.* Thèse de Paris, 1868. — O. A. MARTIN, *De la périostite phlegmoneuse aiguë.* Thèse de Paris, 1869. — SÉZARY, *De l'ostéite aiguë chez les enfants et les adolescents.* Thèse de Paris, 1870. — É. LANCEREAUX et P. LACKERBAUER, *Atlas d'anatomie patholog.*, Paris, 1870, p. 508

et pl. 56, fig. 3. — Ch. Culot, *De l'inflammation primitive aiguë de la moelle des os.* Thèse de Paris, 1871. — Salès, *Ostéopériostite diaépiphysaire de l'adolescence.* Thèse de Paris, 1871. — A. Moussaud, *De la périostite phlegmoneuse.* Thèse de Paris, 1872. — Demarquay, *De l'ostéomyélite dans ses rapports avec l'infection purulente* (*Archives gén. de méd.*, 1872, t. II, p. 257). — E. Spillmann, *Des différentes formes de l'ostéite aiguë* (*Revue critique* dans *Archiv. gén. de médecine*, 1873, t. I, p. 600 et 725). — P. Vogt, *Ueber acute Knochenentzünd. in der Wachsthumperiode* (*Sammlung klin. Vorträge*, Leipzig, 1874, n° 68, p. 445). — Giraldès, *Note sur un point du traitement de la périostite phlegmoneuse diffuse* (*Bull. de l'Acad. de méd.*, 1875, sér. 2, t. IV, p. 45). — Lannelongue, *De l'ostéomyélite de la croissance* (*Rapport* par Panas, *Ibid.*, t. VII, 28 mai et 17 déc. 1878). — Lannelongue et Comby, *De l'ostéomyélite chronique et prolongée* (*Archiv. gén. de méd.*, 1879, t. II, p. 257, 424, 555 et 680). — Duplay et Cottin, *De l'ostéite épiphysaire des os longs de la main et du pied* (*Ibid.*, 1880, t. II, p. 77). — S. Duplay, *Sur une forme d'ostéite suppurative* (*Le Progrès méd.*, 15 janvier 1878). — G. Kaufmann, *Des fractures spontanées consécutives à l'ostéomyélite.* Thèse de Paris, 1878. — Dubar, *Périostite phlegmoneuse diffuse de l'os iliaque droit* (*Bull. de la Soc. anat.*, 1879, p. 402). — Reboud, *Essai sur la périostite, l'ostéite et la médullite spontanées et aiguës de la seconde enfance et de l'adolescence.* Thèse de Paris, 1879. — E. Golay, *Des abcès douloureux des os.* Thèse de Paris, 1879. — Poirier, *Périostite phlegmoneuse de la colonne vertébrale* (*Bull. de la Soc. anat.*, 1880, p. 217). — G. Bouilly, *De l'ostéomyélite pendant la croissance* (*Gaz. méd. de Paris*, 12 avril 1879). — Lannelongue, *De l'ostéomyélite aiguë pendant la croissance.* Paris, 1879. — E. Cottin, *De l'ostéite épiphysaire des os longs de la main et du pied.* Thèse de Paris, 1879. — E. Cadeillan, *De l'ostéomyélite aiguë des corps vertébraux comme cause de mal de Pott.* Thèse de Paris, 1880. — O. F. Lagrange, *Contribution à l'étude des abcès osseux consécutifs à l'ostéomyélite des adolescents.* Thèse de Paris, 1880. — Th. Goureau, *Sur une forme d'ostéite chronique ou ostéite cavitaire.* Thèse de Paris, 1880.

**Abcès des os.** — Meckeren, *Obs. med.-chir.*, cap. 72, p. 341. — Viricel, *Journ. de Sédillot*, t. XLVI, p. 116. — B. Brodie, *An account of some cases of chronic abscess of the tibia* (*Med.-chir. Transact.*, 1832, t. XVII, p. 239). — Le même, *Lect. on pathol. and surgery*, 1846, p. 895. — Moulaud, *Journ. des conn. méd.-chir.*, 1844. — Voillemier, *Bull. de la Soc. anat.*, 1841, t. XV, p. 396. — Foucher, *Ibid.*, 1853, t. XXVIII, p. 336. — Erichsen, *Clinical lect. on some diseases of bones*, etc. *The Lancet*, July 1856). — Michon, *Bull. de la Soc. de chirurgie*, t. X. — Broca, *Ibid.*, 1859. — Azam, *Ibid.*, 1859. — Nélaton, Gosselin, Richet, Chassaignac, *Ibid.* — Bryant, *On the diseases on joints.* London, 1859, p. 84. — Annandale, *Edinb. Journ.*, 1860 (*Abcès max. inf.*). — Linhart, *Wiener med. Halle*, 1862, p. 183. — Ed. Cruveilhier, *Sur une forme spéciale d'abcès des os, ou des abcès douloureux des épiphyses.* Paris, 1865. — Chassaignac, *Sur les abcès osseux médullaires* (*Gaz. méd. de Paris*, 29 nov. 1879).

— E. Golay, *Des abcès douloureux des os*. Thèse de Paris, 1879. — H. Abélanet, *Les abcès sous-périostiques aigus développés pendant la croissance*. Thèse de Paris, 1879. — Consultez les *Bull. de la Soc. anatomique*, 1853, 1854, 1855, 1858, 1859, 1860, 1862, 1863, etc.

### III. — Ostéites prolifératives.

Les phlegmasies osseuses que nous qualifions de la sorte parce qu'elles se rapprochent des inflammations scléreuses du tissu conjonctif et des membranes séreuses, ont pour caractère distinctif la formation d'un tissu osseux plus ou moins complet, ou celle d'un tissu conjonctif embryonnaire qui tend à dégénérer. De cette divergence des produits inflammatoires résultent deux grandes divisions des ostéites proliférative : les ostéites ossifiantes, qui comprennent des lésions en rapport avec le développement du tissu osseux, ou dépendantes d'un trouble de l'innervation ; les ostéites scléreuses ou caséeuses, qui proviennent d'une cause spécifique, le virus syphilitique, se rapportent à une maladie déterminée, la tuberculose, ou encore à l'action de substances topiques et irritantes, les vapeurs de phosphore, etc.

Ostéites ossifiantes. — Les ostéites ossifiantes forment deux groupes distincts. Les unes s'étendent à toute l'épaisseur de l'os et sont constituées par des dépôts osseux à l'intérieur des canaux de Havers et des alvéoles du tissu spongieux ; elles procèdent plus particulièrement de la moelle osseuse et sont connues sous le nom d'hyperostoses. Les autres, limitées à la surface de l'os, consistent en l'apposition d'une substance osseuse ; elles proviennent surtout du périoste, et sont désignées sous les noms d'exostoses et d'ostéophytes. Les unes et les autres sont subordonnées à des conditions étiologiques et pathogéniques dissemblables, partant il y a lieu de les étudier séparément.

Ostéites ossifiantes diffuses. Hyperostoses. — Ces lésions, qui tantôt se localisent à un seul os, tantôt affectent plusieurs os à la fois, sont connues sous des noms divers : *hypertrophie diffuse, sclérose des os, hyperostose, ostéite condensante, ostéite déformante* (Paget). Elles ont pour siège, non seulement les os longs, mais encore les os larges, ceux du crâne et de la face en particulier, et sont ordinairement symétriques. Les os lésés s'accroissent dans tous leurs diamètres et revêtent peu à peu un aspect inégal, bosselé, spongieux, qui leur donne une certaine ressemblance avec la peau dans l'éléphantiasis ; leurs saillies s'accusent avec le temps et les

orifices béants de leur surface deviennent beaucoup plus larges qu'à l'état normal. Néanmoins, loin d'être plus solides, ces os sont quelquefois plus mous, spongieux, moins résistants ; aussi leur arrive-t-il de céder sous l'influence des pressions et en raison directe du poids qu'ils ont à supporter. De là des difformités variables : incurvations des jambes par excès de la courbure normale des os (fig. 8 et 9), gibbosités si les vertèbres sont affectées, élargissement du bassin avec proéminence du sacrum en avant et en bas, écartement des membres inférieurs par affaissement des cols fémoraux, etc. Ce sont ces déformations diverses qui ont conduit Paget, auteur d'un excellent mémoire sur la matière, à désigner cette lésion sous le nom d'*ostéite déformante*.

Fig. 8. — Fémur atteint d'une hypérostose générale (musée Dupuytren).

Les os du crâne se font remarquer par un épaississement considérable, qui mesure souvent de 1 à 2 centimètres et plus, au niveau d'une section séparant la calotte de la base. La mortaise du diploé disparaît, les sutures sont soudées et à peine visibles ; néanmoins, sans doute à cause de l'âge où se produit cette lésion et peut-être aussi à cause de son développement excentrique, les facultés intellectuelles sont généralement conservées.

La structure des os ainsi altérés diffère de celle des os sains par l'agrandissement des canaux de Havers, et l'arrangement des lames osseuses qui les circonscrivent, circonstance qui suffit à distinguer l'hyperostose de la simple hypertrophie. Il est difficile de dire exactement, en l'absence de tout examen, comment débute cette lésion, mais il y a lieu de croire qu'elle commence, comme c'est la règle, par une raréfaction de la substance osseuse, l'élargissement des canaux de Havers et la formation de cavités anfractueuses. Butlin a observé, dans un des cas rapportés par Paget, que les canaux vasculaires des os altérés étaient largement dilatés, confluents, et pouvaient être pris pour des espaces médullaires, d'autant mieux qu'ils contenaient une grande quantité de leucocytes et même plusieurs autres espèces de cellules. Quelques-uns d'entre eux laissaient voir d'ailleurs une couche d'ostéoblastes appliquée à leur paroi et semblable à celle que

VIAS

l'on observe dans le développement normal de l'os. La présence d'un tissu osseux nouveau était manifeste à la surface du tibia au-dessous du périoste, et tout portait à croire qu'une semblable formation avait dû contribuer à rétrécir le canal médullaire. Les lames osseuses qui entouraient les canaux de Havers avaient une épaisseur ordinaire, mais elles différaient de celles de l'os normal par leur arrangement. Les ostéoplastes et les canalicules osseux n'étaient pas sensiblement modifiés.

FIG. 9. — Hyperostose ou ostéite déformante du fémur et du tibia droits chez une femme atteinte d'arthrite sèche du genou et de la main du même côté.

L'évolution de l'ostéite déformante présente deux phases distinctes, caractérisées, l'une par la résorption de la substance osseuse, l'autre par la réparation de cette substance. La première de ces phases ne diffère pas de celle que l'on observe au début d'une ostéite quelconque, la seconde ressemble au processus physiologique de l'accroissement. En réalité, des ostéoblastes se déposent à la surface des cavités et des canaux de Havers, et concourent à l'édification de nouvelles couches osseuses, lesquelles comblent parfois les anfractuosités et oblitèrent les canaux vasculaires des os. Ainsi s'explique comment, dans certains cas, il existe, à côté de canaux dilatés et de cavités anfractueuses (ostéite raréfiante), des canaux et des cavités rétrécis ou même oblitérés (ostéite condensante); ce processus ressemble du reste à celui de l'ostéite suppurative dont il ne diffère que par l'absence de suppuration, la phase de réparation succédant à la phase d'exsudation et de résorption. Pareille ressemblance existe d'ailleurs pour toutes les inflammations scléreuses et suppuratives des tissus mous, et l'ostéite ossifiante se distingue des scléroses de ces tissus uniquement par ce fait que son produit, au lieu de se transformer en tissu fibreux, devient du tissu osseux.

La composition chimique des os est généralement modifiée dans l'ostéite déformante. L'analyse qui a été pratiquée par Russelt (cas de Sir James Paget) de plusieurs fragments du crâne et du tibia comparés à ceux d'un tibia sain, a montré que les matières minérales étaient en moindre proportion (1); ainsi s'explique la remarque déjà faite par plusieurs

(1) Je ferai remarquer que le docteur Antonielli a trouvé une diminution relative des matières organiques dans une analyse chimique comparative d'os crâniens et de ver-

auteurs, à savoir, que les os hyperostosés ont un poids relativement peu considérable.

L'ostéite déformante n'est accompagnée d'aucun phénomène fébrile, mais elle est précédée d'élancements douloureux plus ou moins intenses, ordinairement considérés comme des douleurs névralgiques, rhumatismales ou goutteuses. Elle évolue lentement, sans produire aucune altération de la santé, pourtant elle coexiste fréquemment avec des lésions cancéreuses ou avec des désordres du système circulatoire et de l'appareil respiratoire. En effet on trouve dans la plupart des cas suivis d'autopsie la mention que les artères sont athéromateuses et le cœur hypertrophié, ou bien encore qu'il existe des pleurésies ultimes et des reins atrophiés et granuleux. Cette lésion se distingue de la tuméfaction de l'ostéomalacie dans laquelle les os sont mous et renferment une grande quantité de substance médullaire et des épaississements osseux du rachitisme, caractérisés par un tissu friable et peu poreux, assez semblable à un fin tissu de feutre. Elle dure longtemps, plusieurs années, guérit difficilement, et doit être considérée comme un désordre sérieux. L'iodure de potassium toutefois a eu dans un cas qui m'est personnel une efficacité incontestable qui m'engage à conseiller son emploi (1).

*Étiologie et pathogénie.* — La cause de l'hyperostose diffuse nous échappe, mais nous savons que cette affection se montre en général après le complet accroissement du système osseux, vers l'âge moyen de la vie

tèbres considérablement hyperostosés (voy. Gaddi, p. 13); mais je dois ajouter que l'hyperostose n'avait pas la même origine dans les cas publiés par Gaddi et dans les faits observés par Paget.

(1) *Ostéite déformante du fémur et du tibia droits; arthrites déformantes de la main et du genou du même côté; angine granuleuse.*

G., âgée de soixante ans, blanchisseuse, admise dans notre service (hôpital de la Pitié), le 23 octobre 1880, est une femme forte qui a cessé d'être réglée à cinquante-trois ans. Cette femme, dont le père est mort accidentellement, a perdu sa mère vraisemblablement d'un cancer de l'utérus; elle s'est bien portée, à part un phlegmon de la main droite survenu il y a quinze ans. Depuis lors cette main s'est peu à peu déformée, et aujourd'hui elle a tous les caractères de la déformation en dos de fourchette propre au rhumatisme chronique, à savoir, ensellure au niveau de la face dorsale, saillie des têtes des métacarpiens et flexion des dernières phalanges, à l'exception de la deuxième qui était un peu étendue sur la première. Ajoutons encore que cette malade a été migraineuse et qu'elle est atteinte d'une pharyngite granuleuse. Huit mois avant son entrée dans notre service, cette malade, qui depuis quelque temps éprouvait des élancements douloureux dans la jambe droite et aussi de la faiblesse, fut prise tout à coup, en allant à son travail, d'une douleur intense dans le genou correspondant qui l'obligea à s'arrêter et à se faire reconduire chez elle. Peu de temps après, elle était admise dans un service de chirurgie où, pendant quatre mois, sa jambe droite resta enfermée dans un appareil silicaté, et

et souvent plus tard. Ce fait, qu'il importe de noter, établit une différence sensible entre cette lésion et la simple hypertrophie dont le développement appartient à la jeunesse; il prouve une fois de plus que les altérations du système osseux sont dans un rapport intime avec l'évolution physiologique de ce système. P. Gaddi a attribué à la scrofule des hyperostoses du crâne et des vertèbres dont il donne des dessins, mais les observations que rapporte cet auteur ne prouvent pas bien la relation qu'il cherche à établir, et il n'est pas certain que la lésion qu'il décrit soit absolument identique à celle que nous étudions.

La fréquente coexistence de l'ostéite déformante avec le cancer a été signalée par Sir J. Paget; d'un autre côté, j'ai eu l'occasion de constater à plusieurs reprises, chez des sujets succombant à des néoplasies épithéliales, l'épaississement des os du crâne ou même une altération de tout le système osseux. Cependant, si l'on remarque que l'hyperostose en question

pendant deux mois dans une gouttière; elle retourna ensuite chez elle jusqu'à son entrée dans notre service.

Le 23 octobre 1880, cette femme est dans l'impossibilité absolue de marcher et même de rester debout; elle éprouve de violentes douleurs dans le genou droit qui est tuméfié, un peu rouge, déformé et arrondi. La rotule est déplacée, luxée en haut et en dedans; les extrémités articulaires sont manifestement hypertrophiées; le tibia, augmenté de volume dans toute son étendue, présente en même temps une courbure à concavité interne; le fémur droit offre une augmentation de volume et une exagération de sa courbe normale, sinon dans toute son étendue, du moins dans son tiers inférieur, car il mesure, immédiatement au-dessus du genou malade, 435 millimètres, tandis que son congénère ne mesure pas plus de 36 centimètres. Les mouvements provoqués des articulations sont très douloureux et accompagnés de craquements; la partie inférieure de la jambe est légèrement œdématiée; les ongles du pied sont épaissis et déformés. A gauche au contraire les articulations et les os sont partout intacts, car c'est à peine s'il existe quelques craquements dans les genoux. A partir de ce moment, la malade prit chaque jour de un à trois grammes d'iodure de potassium et trois bains sulfureux par semaine.

Le 20 mars, c'est-à-dire après cinq mois de traitement, l'extrémité inférieure du fémur offre une circonférence de 385 millim. au lieu de 435 millim. Le tibia reste toujours courbé, mais il paraît moins volumineux qu'autrefois; la rotule, un peu moins déplacée, est toujours portée en dedans par suite d'une hypertrophie plus considérable du condyle externe que du condyle interne (fig. 9). Les deux os de la jambe décrivent au niveau du genou un angle obtus à convexité externe. En avril, l'iodure de potassium est suspendu, puis repris un mois plus tard et continué de nouveau, avec des interruptions, jusqu'à la fin de 1881; mais les os et l'articulation du genou sont restés à peu près stationnaires. Le 15 novembre, l'extrémité inférieure du fémur droit présente encore 1 centimètre de plus que celle du côté opposé, l'extrémité supérieure du tibia droit a 3 centimètres de plus que celle du tibia gauche, tandis que l'extrémité inférieure n'offre que 1 centimètre de différence; la jambe droite, mesurée de l'extrémité supérieure du tibia à la malléole interne, est plus courte de 4 centimètres, ce qui tient à la courbure présentée par le tibia malade. Aujourd'hui la malade se lève et se promène dans la salle; néanmoins, lorsqu'elle a marché pendant un certain temps, elle éprouve encore des élancements douloureux dans le membre affecté et particulièrement dans le genou. En janvier 1882, même état, le tibia est seulement un peu moins volumineux.

est, comme le cancer, une lésion de l'âge avancé, il pourrait bien s'agir alors d'une simple coïncidence. D'ailleurs ce n'est pas seulement avec le cancer que coexiste l'ostéite déformante, car si l'on se donne la peine de lire les observations malheureusement trop rares dans lesquelles il est tenu compte de l'état de tous les organes, on s'aperçoit que cette affection se rencontre fréquemment avec des arthrites sèches et des lésions athéromateuses du système artériel. Or ces lésions accompagnent ordinairement les ostéophytes des extrémités articulaires, dont nous aurons à nous occuper plus loin, et par conséquent il y a lieu d'admettre qu'il existe un certain rapprochement entre tous ces désordres.

Remarquons enfin que l'ostéite déformante de Paget présente les caractères de l'ostéite qui succède à la section des nerfs d'un membre. Celle-ci, en effet, si l'on s'en rapporte aux expériences pratiquées par Schiff et Vulpian, est d'abord une ostéite raréfiante et plus tard une ostéite condensante. Ainsi le système nerveux nous paraît jouer un rôle important dans la production de l'ostéite déformante; c'est pourquoi je n'hésite pas à dire que plus on étudiera cette affection, plus la vérité de cette proposition deviendra évidente.

BIBLIOGRAPHIE. — E. SANDIFORT, *Museum anat. Acad. Lugdun. Batavorum*, t. I, p. 141, tab. XIII, fig. 3, 4 et 5. — SAUCEROTTE, *Mélanges de chirurgie*. Paris, 1801, p. 407. — RULLIER, *Bull. de l'École de médecine de Paris*, 1809, t. II, p. 94. — RIBELL, *Diss. sur les exostoses*. Paris, 1823. — *Muséum d'anatom. pathol. de la Faculté de médecine de Paris, ou Musée Dupuytren*. Paris, 1842, t. II, p. 516 ; atlas, pl. 16, et *Exostoses générales*, p. 579. — Paolo GADDI, *Iperostosi scrofolosa cefalo-vertebrale e cefalo-sclerosi rachitica*. Modena, 1863; *Bull. de la Soc. d'anthrop.*, 1871, t. VI, p. 132. — E. MEARS et H. ALLEN, *A case of universal hyperostosis* (*Proceedings of the American philosophical Society*, 1870, et *Rev. des sc. méd.*, 1873, t. I, p. 331).

J. F. LORSTEIN, *De l'ostéosclérose* (*Traité d'anat. pathologique*, Paris, 1833, t. II, p. 103). — BRESCHET, *Hyperostose du crâne chez un enfant de dix-huit mois* (Séance de l'Académie de méd., 21 janvier 1834). — SCOUTKTTEN, *Gaz. méd. de Paris*, 1841, p. 428. — *Museum anatomicum Holmiense*, tab. II et III, fasc. I. Holmiæ, 1855. — SCHUTZENBERGER, *Ostéo-sclérose du crâne* (*Gaz. méd. de Strasbourg*, 1856, et *Archiv. gén. de méd.*, 1856, t. II, p. 227). — HUSCHKE, *Ueber Cranioscleroseе total. rachit.* Iéna, 1858. — WRANY, *Hyperostosis maxillarum* (*Prager Vierteljahrschrift*, 1867, t. I, p. 79). — S. WILKS, *Case of osteoporosis, or spongy hypertrophy of the bones* (*Transact. of the path. Soc. of London*, 1869, t. XX, p. 273). — V. CZERNY, *Eine lokale Malacie des Unterschenkels* (*Wiener med. Wochenschrift*, 1873, p. 895). — Paul GERVAIS, *De l'hyperostose chez l'homme et chez les animaux* (*Journal de zoologie*, 1875, t. IV). — Max HUPPERT, *Diffuse, spongiöse und blutreiche Hyperostose* (*Archiv der*

*Heilkunde*, 1871, t. XII, p. 160) (*Idiot épileptique*). — HEINECKE, *Chirurgische Krankheiten des Kopfes* (*Hyperostosis cranii*), dans PITHA et BILLROTH, *Handb. d. allg. und spec. Chirurgie*, p. 72. Stuttgard, 1866. — R. VOLKMANN, *Knochengeschwülste*, *Ibid.*, p. 428. — Sir James PAGET, *On a form of chronic inflammation of bones* (*Osteitis deformans*) (*Med. chirurg. Transact.*, London, 1877, t. LX, p. 37, et *Gaz. méd.*, 1877, p. 7). — CADIAT, *De l'ostéite rhumatismale* (*La France méd.*, 1877, p. 217). — FÉRÉOL, *Sur le rhumatisme ostéo-hypertrophique des diaphyses et des os plats* (*Ibid.*, p. 361). — W. MORRAND BAKER, *On necrosis without suppuration* (*Med.-chirurg. Transact.*, t. LX, p. 187). — QUIOC, *Observat. d'un cas d'allongement du radius chez une femme de cinquante-sept ans* (*Lyon méd.*, 24 janvier 1877). — J. F. GOODHART, *Two cases of hyperostosis and tumour of the bones* (*Transact. of the path. Soc. of London*, 1878, t. XXIX, p. 175). — HOWSE, *Hyperostosis of the tibia*, etc. (*Ibid.*, p. 182 et 184). — W. CAYLEY, *Hyperostosis of the lower jaw, right parietal bone, left clavicle and tibiæ, cancer of the lung* (*Ibid.*, p. 172). — T. W. NUNN, *Hyperostosis of the tibia* (*Ibid.*, p. 181). — C. J. SIMONDS, *A case of osteitis deformans* (*Guy's Hosp. Reports*, 1881, t. XXV, p. 99). — F. TREVES, *Osteitis deformans* (*Transact. of the path. Soc. of London*, 1881, t. XXXII, p. 167).

OSTÉITES OSSIFIANTES CIRCONSCRITES. EXOSTOSES. — Ces ostéites présentent des différences suivant les conditions dans lesquelles elles se produisent et suivant l'âge où elles se manifestent; en conséquence, nous décrirons : 1° une ostéite ossifiante de l'adolescence; 2° une ostéite ossifiante de l'état puerpéral; 3° une ostéite ossifiante par irritation locale (ulcères variqueux, favus, etc.).

*Ostéite ossifiante de l'adolescence. — Exostoses de croissance; exostoses épiphysaires, ostéogéniques*, etc. — Cette lésion, rangée à tort parmi les néoplasies, nous paraît beaucoup mieux placée dans le groupe des phlegmasies, à cause de son accroissement limité et de l'irritation du tissu qui en est le point de départ. Elle se manifeste au niveau des extrémités osseuses, et particulièrement à la partie inférieure du fémur et supérieure du tibia, au tiers supérieur de l'humérus et inférieur des os de l'avant-bras. L'endroit précis de sa localisation est le point de jonction de la diaphyse à l'épiphyse et de préférence l'extrémité par laquelle se fait l'allongement. Ainsi cette ostéite se lie d'une façon intime à l'ossification du cartilage et à l'accroissement du tissu osseux; elle constitue en somme une difformité, une sorte d'apophyse de croissance et, partant, elle pourrait figurer dans la classe des anomalies de développement aussi bien que dans celle des phlegmasies.

Cette modification des extrémités osseuses a un début insidieux, un accroissement silencieux et lent, parallèle en quelque sorte à l'accroissement de l'os, et s'opère à la fois par l'intermédiaire du tissu cartilagineux

et du périoste, d'où le nom d'*exostose ostéo-cartilagineuse* sous lequel elle est quelquefois désignée. Le cartilage diaphyso-épiphysaire en est le point de départ; ses éléments irrités par une cause qui nous échappe, se multiplient outre mesure et forment à la surface de l'os, au voisinage des insertions musculaires et dans les points de moindre résistance, des saillies plus ou moins volumineuses qui subissent peu à peu une transformation osseuse semblable à celle que l'on observe dans l'os physiologique: ainsi cette lésion pourrait être envisagée comme une chondrite, et il n'y a pas lieu d'être surpris si Virchow en a fait une ecchondrose. Ces excroissances, d'abord cartilagineuses, molles et élastiques, sont facilement déviées par les tendons et par les muscles; plus tard, moins malléables, très fermes et d'une dureté osseuse, elles sont entièrement fixes et constituent les exostoses. Celles-ci se présentent avec de faibles dimensions, et si la dénomination d'apophyses anormales s'applique assez bien à leur forme, elle convient également à leur volume qui rappelle celui de l'épitrochlée, du petit trochanter et de plusieurs autres éminences, au point que dans bon nombre de cas, sans leur anomalie de position, elles passeraient le plus souvent inaperçues. Leur volume, qui a été comparé à celui d'une cerise, d'une noisette, d'une petite noix, peut acquérir la grosseur d'un œuf de poule, surtout si elles siègent à l'extrémité inférieure du fémur, ce qui est le cas le plus ordinaire quand il n'y a qu'un seul point lésé. Les exostoses multiples varient quelque peu suivant le volume de l'os; elles sont plus petites aux membres supérieurs qu'aux membres inférieurs, à la jambe et aux avant-bras qu'à la cuisse et aux bras; néanmoins, malgré leur symétrie, elles présentent quelquefois une supériorité de volume dans l'un des côtés du corps. La forme de ces lésions n'a rien de constant; elles sont arrondies, conoïdes, ou encore aplaties, recourbées, ce qui leur donne l'apparence d'une crête ou d'un crochet (fig. 10). Leur surface libre est ordinairement surmontée d'épines, de mamelons, de bosselures qui les font ressembler à un petit choufleur, et ces inégalités, que le doigt explorateur n'a pas de peine à sentir sous

FIG. 10. — Le bassin et les membres inférieurs d'un squelette conservé au musée Dupuytren; ces parties sont le siège d'exostoses multiples, la plupart symétriques.

la peau, donnent lieu à une résistance plutôt cartilagineuse qu'osseuse, qui peut venir en aide au diagnostic. Ces lésions sont sessiles ou pédiculées, et, dans ce dernier cas, elles ressemblent, soit à une verrue, soit à un champignon porté sur un pied assez court ; elles présentent enfin une courbe ou une disposition en arcades, par suite vraisemblablement de la réunion de deux d'entre elles, sont uniques ou multiples, et généralement symétriques. La symétrie, qui résulte de leur siège et de leur généralisation, constitue un signe diagnostique des plus importants.

Ces lésions sont rarement étudiées à leur début, et pour ce motif on les connaît peu à l'état de simple ecchondrose. Vues au microscope sur des coupes fines et perpendiculaires à l'os, elles sont constituées par une partie centrale osseuse et par une zone extérieure fibreuse qui se colore fortement par le picro-carminate et n'est autre chose que le périchondre. La partie osseuse est formée par un tissu spongieux renfermant des espaces médullaires de dimensions considérables, des lamelles, des ostéoplastes avec leurs prolongements anastomosés. Au sein de ces tissus se voient des parties incolores, qui sont les derniers vestiges des travées cartilagineuses primitives, et immédiatement au-dessous de l'enveloppe fibreuse on trouve assez ordinairement du tissu cartilagineux normal ou en voie de transformation osseuse, comme s'il s'agissait de l'ossification d'une apophyse. Ainsi s'expliquent facilement la marche des exostoses de croissance, leur mollesse alors qu'elles sont simplement cartilagineuses, la facilité avec laquelle elles se laissent dévier par les tendons, les muscles ou les aponévroses, puis leur induration progressive, leur augmentation de volume pendant tout le temps de l'accroissement des os, et enfin leur arrêt de développement à partir du moment où l'os qui les nourrit cesse lui-même de croître.

La marche de ces lésions est lente jusqu'à l'âge d'environ vingt-cinq ans, époque à laquelle elle reste stationnaire, à l'instar de l'os normal. Un dernier point de ressemblance les rapproche de ce dernier ; elles sont, comme lui, recouvertes non seulement d'une couche cartilagineuse, mais encore d'une bourse séreuse qui souvent communique avec l'articulation voisine et ne paraît pas être l'effet d'un frottement, de sorte que les exostoses ostéogéniques peuvent être envisagées comme autant d'os surnuméraires.

*Étiologie et pathogénie.* — Les causes des exostoses ostéogéniques, de l'adolescence sont de deux ordres : les unes prédisposantes, les autres occasionnelles. L'âge et l'hérédité comptent parmi les premières ; le rhumatisme et quelques autres maladies générales font partie des secondes.

La jeunesse est l'âge où se manifestent invariablement les exostoses qui nous occupent, car celles qui surviennent dans un âge plus avancé sont fort différentes, ainsi que nous le dirons plus loin.

Intimement liées au développement du tissu osseux, les exostoses ostéogéniques, sont de beaucoup les plus fréquentes, car Weber, ayant réuni dans une statistique les cas connus d'exostoses, trouva que le plus grand nombre s'étaient montrées avant l'âge de vingt ans. Ces exostoses sont quelquefois congénitales, comme il résulte de plusieurs faits relatés dans la thèse de Vix, d'autres fois elles apparaissent peu de temps après la naissance, mais, en général, elles surviennent au moment de la plus grande activité d'accroissement du système osseux, c'est-à-dire pendant l'adolescence. Ces différences d'âge viennent nous rendre compte des différences de siège de ces lésions qui ne sont pas toujours exactement situées au niveau du cartilage de conjugaison, et en effet, si elles se produisent très tôt, on conçoit qu'à un moment donné elles puissent paraître provenir de la diaphyse ou de l'épiphyse de l'os.

La prédisposition héréditaire de ces lésions est signalée par un grand nombre d'auteurs. Ribell, Dupuytren, Morel-Lavallée, Desgranges, Lloyd et Stanley, Nast (1), Schmidt (2), Marle (3), Panas, ont rapporté des faits qui ne laissent aucun doute sur ce point; nous en citerons un seul : Le père d'un garçon de six ans qui portait de nombreuses exostoses symétriques, particulièrement sur les os des extrémités, présentait en outre des exostoses analogues au crâne, à l'humérus, à la première phalange du doigt indicateur droit, au fémur et au tibia, et il disait que quatre de ses cousins du côté maternel étaient atteints du même mal (Lloyd).

Les maladies qui provoquent l'apparition des exostoses ostéogéniques, ou bien troublent la nutrition locale, comme le rhumatisme articulaire aigu et la goutte, ou bien modifient la nutrition générale, comme les fièvres éruptives, la fièvre typhoïde, l'impaludisme, etc. Toutes ces maladies agissent à la façon des excitants de la nutrition des os, et impriment une suractivité au développement de ces organes, ou du moins à la transformation du cartilage. Il est en effet commun de voir apparaître des exostoses multiples et symétriques à la suite de ces maladies et principalement après le rhumatisme articulaire aigu. Le fait suivant, que j'observais il y a quelques jours dans mon service d'hôpital, en est un exemple parmi beaucoup d'autres : Un garçon de vingt-quatre ans, exerçant la profession de carrier, est admis pour une attaque de rhumatisme articulaire aigu

(1) Nast, Dissert. Berlin, 1857.
(2) A. Schmidt, Dissert. Greiswald, 1862.
(3) Marle, Dissert. Berlin, 1868.

qui envahit la plupart des articulations et cède à l'emploi du salicylate de soude; mais à la suite de cette affection se montrèrent peu à peu, aux coudes, des exostoses symétriques, et semblables lésions furent en même temps constatées à l'extrémité inférieure du fémur et supérieure de l'humérus. Ces exostoses diminuèrent quelque peu sous l'influence de l'iodure de potassium, mais elles reparurent peu de temps après, à la suite d'une nouvelle attaque de rhumatisme articulaire aigu. Les faits de ce genre ne sont pas rares, il suffit de consulter les recueils de médecine pour en trouver un assez grand nombre. Quelquefois enfin les exostoses qui nous occupent prennent naissance sous l'influence d'un traumatisme, de la fatigue ou d'une marche forcée.

Malgré cette diversité de causes, la pathogénie des exostoses épiphysaires n'est pas moins identique; elle consiste dans une modification nutritive du cartilage et peut-être aussi du périoste, en vertu de laquelle apparaissent de jeunes éléments cartilagineux qui se transforment ensuite en tissu osseux. Cette végétation ne peut donc être comparée, ainsi que l'a fait Dupuytren, aux bosses noueuses que l'on voit survenir sur des arbres déjà vieux, par défaut de régularité dans la nutrition et la distribution de la sève, attendu qu'elle n'appartient qu'au jeune âge. Au contraire, les exostoses de l'arthrite déformante ou végétante supporteraient mieux cette comparaison, puisqu'elles ne se montrent que dans un âge avancé et après la période d'accroissement.

Bibliographie. — Juncker, *Diss. de exostosibus*. Halæ, 1756. — Houstet, *Sur les exostoses des os cylindriques* (*Mém. de l'Acad. de chirurgie*, 1757, t. III, p. 130). — Van Heckeren, *De osteogenesi præternat*. Lugd. Batav., 1797. — A. Cooper, *Œuvres chirurg.*, trad. fr. par Chassaignac. Paris, p. 594. — Ribell, *Dissertation sur les exostoses*. Paris, 1823. — Dupuytren, *Leçons oral. de cliniq. chirurg.*, t. III, p. 412. Paris, 1833. — Rognetta, *Mém. sur les exostoses*, etc. (*Gaz. méd. de Paris*, 1835, p. 257, 369 et 705, et 1836, p. 22). — Albers de Bonn, *Mém. sur les ostéophytes* (*Journ. L'Expérience*, 1839, t. IV, p. 257). — H. Lebert, *Physiolog. patholog.* Paris, 1845, t. II, p. 225. — Roux, *Mém. sur les exostoses* (*Rev. méd.-chirurg.*, 1847, p. 79). — J. Paget, *Lect. on surgical pathology*. London, 1853, t. II, p. 229. — O. Weber, *Die Exostosen*, etc. Bonn, 1856. — E. Vix, *Beiträge zur Kenntniss der angeborenen multiplen Exostosen*. Giessen, 1856. — Soulier, *Du parallélisme parfait entre le développement du squelette et celui de certaines exostoses*. Thèse de Paris, 1864. — J. Syme, *De l'exostose pédiculée des os longs* (*Monthly Journ. of med. sc. of Edinburg*, 1857, et *Gaz. méd. de Paris*, 1854, p. 553). — Recklinghausen, *Ein Fall von multiplen Exostosen* (*Archiv für path. Anatom. und Physiol.*, 1866, t. XXXV, p. 203). — Cohnheim, *Ein Fall von multipler Exostosen* (*Ibid.*, t. XXXVIII, p. 581). — Pirogoff, *Exostose ostéo-cartilagineuse* (*Union médicale*, 16 juin 1866, p. 53).

— R. Virchow, *Die Krankh. Geschwülste*, t. II. Berlin, 1864, et *Pathologie des tumeurs*, trad. franç. Paris, 1869, t. II, p. 8, 40. — M. Bœckel, *Exostoses multiples chez un enfant* (*Gaz. méd. de Paris*, 1869, p. 466). — N. Laburthe, *Des exostoses de développement*. Thèse de Paris, 1871. — L. Gosselin, *Ostéite épiphysaire lente et non suppurée* (*Archiv. gén. de méd.*, 1858, t. II, p. 530, et *Clinique chirurg. de l'hôpital de la Charité*, t. I, p. 85. Paris, 1873). — Richet, *Leçons cliniq.* (*France médicale*, février et juin 1875). — Lannelongue, *Des ostéites apophysaires de la croissance* (*Bull. de la Soc. de chirurgie*, séance du 27 février 1878, et *Gaz. méd.*, 1878, p. 137). — E. L. Jégun, *De l'ostéite apophysaire pendant la croissance*. Thèse de Paris, 1878. — J. Englisch, *Ueber multiple recidivirende Knochen-Entzündung* (*Wien. med. Presse*, 1869, t. X, nos 15, 17, 18, 19, 20, 24, et *Schm. Jahrb.*, t. CXLVIII, p. 35). — Poore, *Exostoses héréditaires* (*The Lancet*, 1873, p. 771, et *Archiv. gén. de médecine*, 1874, t. II, p. 359). — Gillette, *Exostoses ostéogéniques du pubis et du fémur* (*Union méd.*, 1874 et 1879). — W. Gruber, *Eine bemerkenswerthe Exostose am Humerus* (*Archiv für path. Anat. und Physiol.*, 1875, t. LXV, p. 241). — V. P. Gibney, *Hereditary multiple exostosis* (*American Journal of med. science*, 1876). — A. Laget, *Étude sur les exostoses de croissance*. Thèse de Paris, 1876. — G Bergmann, *Des exostoses* (*Petersb. med. Wochenschrift*, 1876, p. 5). — B. Lelièvre, *Exostoses épiphysaires de l'extrém. inf. du fémur*. Thèse de Paris, 1877. — Henking, *Ein neuer Fall von multiple Exostosis cartilaginea* (*Archiv für path. Anatom. und Physiol.*, 1879, t. LXXVII, p. 364). — J. Hutchinson, *Multiple exostoses* (*Med. Times and Gaz.*, 13 nov. 1880).

Ostéite phosphorée. — Cette phlegmasie, quoique liée à l'action d'un agent spécial, le phosphore, et malgré sa terminaison habituelle par nécrose, ne se rapproche pas moins des ostéites proliférative à cause de sa tendance à la formation d'un tissu osseux nouveau ; c'est pourquoi nous croyons devoir placer ici son étude. Elle a pour siège de prédilection les os maxillaires et surtout le maxillaire inférieur, parce que ces os sont particulièrement exposés à l'action des vapeurs phosphorées, et commence par une irritation de la gencive, à laquelle s'ajoute bientôt l'inflammation du périoste et du bord alvéolaire de l'os correspondant. Les dents sont secondairement atteintes, car, si elles l'étaient dès l'abord, c'est à leur niveau que se ferait la localisation. Le périoste s'épaissit, et en même temps l'os devient plus dense et plus lourd, par suite d'une formation osseuse à l'intérieur des canaux de Havers qui sont rétrécis et dans quelques cas oblitérés, d'où une gêne ou un arrêt de la circulation et la nécrose d'une partie plus ou moins étendue des os maxillaires.

Les séquestres ainsi produits ont des formes variables ; ils sont lourds, pesants, constitués par un tissu dense sclérosé, et souvent surmontés

d'ostéophytes spongieux faciles à séparer de l'os ancien ; ces ostéophytes, d'une part, et les caractères présentés par l'os malade, d'autre part, conduisent à penser que la nécrose phosphorée est le résultat d'une sclérose du tissu osseux. Mais, dès l'instant où il existe un séquestre, celui-ci est le point de départ d'une inflammation des parties molles de son voisinage, et de là le gonflement des joues au niveau des mâchoires affectées et une suppuration d'autant plus facile et plus abondante qu'elle est encore aidée par la présence des parcelles alimentaires qui occupent la bouche. Dans ces conditions, des abcès et des trajets fistuleux ne tardent pas à se produire, et en même temps l'haleine présente une fétidité très grande ; toutefois, le périoste rétracté et soustrait au contact trop prolongé du séquestre parvient ordinairement à former un tissu nouveau ayant tous les caractères de l'os ancien ; ainsi s'opère la régénération plus ou moins complète de la mâchoire inférieure et même celle de l'os malaire. Le maxillaire supérieur, par contre, se répare difficilement ; il se forme à sa place des traînées fibreuses et des incrustations osseuses qui offrent l'aspect d'une membrane dense, résistante, et arrivent, à tenir lieu du plancher de l'orbite éliminés. Les branches du maxillaire inférieur, lorsque le périoste se trouve détruit par la suppuration, ne se reproduisent pas, même si le corps de l'os s'est régénéré ; quant aux dents et aux alvéoles, elles sont remplacées par une surface lisse, concave d'avant en arrière, recouverte d'un périoste très dur et très dense.

La marche de l'ostéopériostite phosphorée est lente, et sa durée, si on y comprend la réparation, est nécessairement longue, en moyenne de un à trois ans. La terminaison la plus heureuse, celle que l'on doit considérer comme la guérison, entraîne fatalement à sa suite la perte des dents et une déformation prononcée du visage.

La mort est l'effet de circonstances diverses qui sont : l'épuisement causé par la suppuration et la perte continuelle de la salive, l'absorption du pus et avant tout l'inflammation suppurative des poumons, amenée par la respiration d'un air infecté par l'état de la bouche ; enfin l'extension de la nécrose vers les os du crâne, d'où la production d'une méningite purulente et d'abcès du cerveau. Ajoutons que l'ostéite phosphorée est quelquefois accompagnée de désordres viscéraux, et particulièrement de stéatose hépatique et rénale, cette dernière affection pouvant être suivie d'albuminurie et d'accidents urémiques.

L'ostéite phosphorée est l'effet habituel de l'action locale des vapeurs de phosphore sur le périoste alvéolo-dentaire, principalement au niveau des dents altérées. Dans quelques circonstances toutefois, du moins chez

les animaux domestiques, elle peut être produite par l'alimentation. Plusieurs vétérinaires, et Zippelius en particulier, ont observé chez quelques-uns de ces animaux soumis à une alimentation dans laquelle il entrait une forte proportion de son, une affection destructive des os qu'ils ont cru devoir attribuer à la richesse du son en acide phosphorique (2,5 à 3,3 pour 100). Les lésions osseuses provoquées expérimentalement par Wegner chez de petits animaux, dans l'alimentation desquels entrait une forte proportion de phosphore, semblerait donner un appui à cette manière de voir.

BIBLIOGRAPHIE. — STROHL, *Note sur une nécrose particulière des maxillaires développée dans les fabriques d'allumettes chimiques* (*Gaz. méd. de Strasbourg*, 1845, p. 360). — LORINZER, *Med. Jahrb. d. osterr. Staates*. Wien, marz 1845. — NEUMANN, *Preuss. Vereinszeit.*, 1846, n° 28, 30, 31. — ROUSSEL, *Recherches sur les maladies des ouvriers employés à la fabrication des allumettes*. Paris, 1846. — DUPASQUIER, *Mémoire relatif aux effets des émanations phosphorées sur les ouvriers*, etc. (*Ann. d'hygiène publique et de méd. légale*, 1846, t. XXXVI, p. 342). — HUBBAUER, *Gaz. méd. de Paris*, 1846, p. 350. — Ern. V. BIBRA et L. GEIST, *Die Krankheiten der Arbeiter in den Phosphorzündholz fabriken*, etc. Erlangen, 1847. — HERVIEUX, *De la nécrose des mâchoires produite sous l'influence des vapeurs phosphorées dans la fabrication des allumettes chimiques* (*Union médicale*, 1848, 51, 53, p. 200 et suiv.). — BAUR, *Ueber die Entstehung der Necrose in den Zündholzfabriken* (*Wurtemb. Corresp. Bl.*, 1849). — L. GEIST, *Die Regeneration der Unterkiefers*. Erlangen, 1852, anal. dans *Arch. gén. de méd.*, 1853, t. II, p. 124. — BIGELOW, *Amer. Journ. of the med. science*, 1852, t. VI, p. 82. — Ulysse TRÉLAT, *De la nécrose causée par le phosphore*. Paris, 1857, avec bibliographie. — Hugo SENFTLEBEN, *Bemerkungen über Periostitis und Nekrose des Unterkiefers* (*Archiv f. pathol. Anat. und Physiol.*, 1860, t. XVIII, p. 346). — ZELL, *Beiträge zur Geschichte der Phosphornecrose*. Diss. inaug. Augsbourg, 1863. — V. DUMREICHER, *Ueber Kieferresection wegen Phosphornecrose* (*Wien. med. Wochenbl.*, 1865, p. 92). — B. HALTENOFF, *De la périostite et de la nécrose phosphoriques*. Zurich, 1866. — C. THIERSCH, *Ueber Phosphornecrose der Kieferknochen* (*Archiv der Heilkunde*, 1868, t. IX, p. 71). — BUCQUOY, *Union médicale*, 16 juin 1868, p. 937. — U. TRÉLAT, *Soc. de chirurgie* (séance du 9 février 1870, et *Union méd.*, 1870, p. 323. — Georg WEGNER, *Der Einfluss des Phosphors auf dem Organismus* (*Archiv f. pathol. Anat. und Physiol.*, 1872, t. LV, p. 11, tab. 1 et 3). — ZIPPELIUS, *Contribution à l'histoire des maladies engendrées par le phosphore* (*Deutsch. Zeitschrift f. Thiermed.*, 1876, t. II, anal. dans *Gaz. méd. de Paris*, 1877, p. 19).

OSTÉITE OSSIFIANTE DE LA GROSSESSE, DE LA TUBERCULOSE, ETC., OU OSTÉOPHYTES CRANIENS. — Ces ostéophytes, qu'il convient de rapprocher des inflammations villeuses ou verruqueuses qui, sous des influences diverses, affectent les membranes séreuses, ne diffèrent des exostoses épiphysaires

que par leur siège et les conditions de leur genèse. Ils sont situés le plus souvent sur la face interne des os du crâne, le long du sinus longitudinal supérieur et du sillon de l'artère méningée moyenne.

La surface interne du crâne, au lieu d'être blanche et lisse, présente çà et là des plaques foncées d'une étendue de 1 centimètre à 1 centimètre 1/2, peu résistantes, et formant des îlots assez semblables à ceux qui se produisent à la surface d'un vase qui renfermerait un liquide tenant en suspension une substance crétacée. Ces plaques, d'une épaisseur d'environ un demi-millimètre, de coloration jaunâtre, offrent deux faces : l'une, lisse et adhérente, correspond à la dure-mère ; l'autre, rugueuse, adhère plus ou moins fortement à l'os. Dans quelques cas, elles acquièrent une étendue et une dureté telles, qu'elles peuvent arriver à constituer une sorte de calotte osseuse surnuméraire qui recouvre la dure-mère et présente par sa face profonde des filaments nombreux les reliant aux os du crâne. Ces ostéophytes sont composés d'un tissu spongieux, enfermé entre deux lames de tissu compact, lorsque leur accroissement est complet ; mais à une époque moins avancée, ils sont formés d'une couche osseuse, adhérente aux os, et d'une couche membraneuse, en rapport avec la dure-mère, et par conséquent il y a lieu de penser qu'ils se développent, comme les os du crâne, aux dépens, non pas d'un cartilage, mais d'un tissu conjonctif membraneux. Les autres parties du système osseux sont rarement altérées dans ces circonstances.

La grossesse imprime à l'organisme des modifications diverses en vertu desquelles la peau change de coloration et devient parfois le siège de végétations villeuses ou verruqueuses qui rappellent celles de la surface des valvules cardiaques. Or, le système osseux n'échappe pas à cette influence ; non seulement les fractures se consolident moins régulièrement dans l'état puerpéral que dans les conditions normales, mais en outre, les os subissent des changements dont l'exagération peut produire l'ostéomalacie. La végétation des os crâniens, dans ces conditions, ne peut donc nous surprendre, d'autant plus que la statistique en révèle un grand nombre de cas, puisque, sur 329 crânes de femmes mortes en couches, Ducrest et A. Moreau ont observé des ostéophytes 132 fois. Pourtant ce serait une erreur de croire que ces lésions n'existent que dans l'état puerpéral, car Virchow les a rencontrées dans la tuberculose, et je les ai trouvées moi-même chez des cancéreux qui étaient relativement peu âgés.

Bibliographie. — C. Rokitansky, *Spec. pathol. Anat.* Wien, 1844, t. I, p. 237. — Ducrest, *Recherches sur une production osseuse chez les femmes mortes*

*en couches*, dans *Mém. de la Soc. méd. d'observat.*, 1844, t. II, p. 381. — A. Moreau, *Ostéophytes crâniens* (*Bull. de la Soc. anat.*, 1845, t. XX, p. 1[illegible]). — S. Wilks, *Puerperal osteophyte in the calvaria* (*Trans. of the pathol. Soc. London*, 1857, t. VIII, p. 317). — R. Virchow, *Gesammelte Abhandl.*, p. [illegible] Hamm, 1862. — Bently, *Un exemple remarquable d'ostéophytes puerp[illegible]* (*Pacific med. and surg. Journ.*, juin 1870).

Ostéite ossifiante par irritation de voisinage. — Caractérisée par [illegible] végétation du périoste et des couches les plus superficielles de l'os, [illegible] ostéite, dont la physionomie est assez spéciale, a pour siège habituel [illegible] crâne et surtout le tibia, à cause des nombreuses lésions des parties molles qui les recouvrent. Les os qui en sont atteints ne sont jamais modifiés dans toute leur étendue, ils offrent à leur surface de nombreuses aspérités saillantes, irrégulières, criblées de trous, perpendiculairement disposées par rapport à l'os, auquel ces végétations sont en quelque sorte surajoutées. Ainsi le tibia, le péroné et le fémur, lorsque les parties molles sont enflammées et ulcérées, présentent, sur une plus ou moins grande surface, des plaques grisâtres, rugueuses et grenues, sinon hérissées de productions stalactiformes, de lamelles écailleuses circonscrivant des sillons, des aréoles et des enfoncements irréguliers. Une section perpendiculaire de l'os conduit à reconnaître que ces ostéophytes sont extérieurs, que le tissu compact de l'os est peu ou pas épaissi, et le canal médullaire assez généralement élargi.

Semblables altérations ont été rencontrées dans les os du crâne à la suite du favus du cuir chevelu. Il existe au musée Dupuytren une pièce portant le n° 381 qui est un bel exemple d'une ostéopériostite de voisinage. Cette lésion, qui occupe une partie des deux pariétaux et du frontal, au niveau de l'aponévrose épicrânienne, est constituée par une série de lamelles qui n'ont pas plus d'un quart de millimètre d'épaisseur, sont perpendiculairement implantées sur l'os, flexueuses et diversement contournées, de manière à circonscrire, soit des enfoncements alvéolaires de largeur inégale, soit des sillons tortueux, étroits et très nombreux. La hauteur de ces lamelles, qui est d'environ 2 millimètres, mesure la profondeur des sillons et des alvéoles qui reposent sur un lit de substance compacte, criblée d'une multitude de petites ouvertures. En se rapprochant de la ligne médiane, le nombre des alvéoles et des sillons diminue ; les lamelles augmentent d'épaisseur et se transforment en petites plaques osseuses, blanches, lisses et comme éburnées. Les portions du frontal et des pariétaux qui ne sont pas altérées présentent des trous vasculaires très développés et des sillons qui de ces trous se rendent vers le centre de la lésion. En somme, que l'on se figure un

blette de cire parfaitement lisse, sur laquelle on promène une épingle à manière à creuser des sillons plus ou moins larges et circulaires, et on aura une idée de cette altération qu'accompagne un épaississement manifeste de l'os affecté.

Les lésions en question sont l'effet d'un processus phlegmasique situé dans le voisinage de l'os, et qui se propage au périoste. Elles ont été rencontrées le plus souvent à la suite des ulcères variqueux des membres et de la teigne du cuir chevelu ; mais la plupart des inflammations voisines du tissu osseux peuvent la produire. Ainsi nous avons plusieurs fois observé des exostoses ou des hyperostoses crâniennes chez des aliénés, des buveurs d'alcool atteints d'arachnoïdite hémorrhagique (pachyméningite des auteurs), et même dans des cas où cette lésion faisait défaut, comme le montre la figure 11, alors que les autres os étaient généralement atrophiés, graisseux et friables. Rappelons en terminant qu'il existe au musée du London Hospital un squelette de lion dont la plupart des os longs sont hérissés, principalement au niveau des crêtes osseuses, de spicules ou de lamelles peu différentes de celles qui sont dues à la présence d'ulcères variqueux, et qui, contrairement à ces dernières, ont eu pour cause vraisemblable le simple changement de milieu de cet animal et son séjour prolongé dans une ménagerie.

Fig. 11. — Partie antérieure de la voûte du crâne profondément sillonnée et vue par sa face interne. Cette voûte, qui est sclérosée et plus que doublée d'épaisseur, provient d'un homme de cinquante-trois ans, adonné à la boisson depuis l'âge de vingt-cinq ans.

Bibliographie. — *Muséum d'anat. pathol. de la faculté de médecine de Paris, ou Musée Dupuytren*. Paris, 1842, p. 522 et 561 ; atlas, pl. 17.

Ostéites syphilitiques. — Nous donnons ce nom à toutes les manifestations syphilitiques du système osseux ; mais comme ces manifestations diffèrent suivant que la maladie dont elles dépendent est acquise ou héréditaire, nous étudierons isolément les lésions de la syphilis acquise et celles de la syphilis héréditaire.

*Syphilis acquise.* — L'ostéite de la syphilis acquise varie selon qu'elle se montre dans la période secondaire ou dans la période tertiaire.

L'*ostéite secondaire*, désignée encore sous la qualification d'ostéite précoce, est une lésion superficielle disséminée, parfois étendue, et qui disparaît sans laisser de traces appréciables. Cette lésion survient ordinairement au début de la période secondaire, en même temps que les éruptions généralisées de la peau, les plaques muqueuses de la gorge et des parties génitales. Elle a pour siège habituel les os superficiellement situés, ceux du crâne, les clavicules, le sternum, le cubitus et le tibia ; elle se manifeste par des poussées successives et se révèle par une douleur qui se fait sentir particulièrement le soir et devient intolérable pendant la nuit. En même temps que la douleur, existe une tuméfaction ferme, un peu pâteuse, étalée sous forme de plaques disséminées à la surface de plusieurs os, car, de même que toutes les manifestations de la période secondaire, celle-ci tend à se généraliser, et disparaît d'une façon complète, quelquefois même sans l'intervention d'aucun traitement. Ce désordre, si l'on tient compte de son siège superficiel et de ses caractères cliniques, est sans aucun doute une ostéopériostite qui, malgré la rareté de la mortalité dans ces conditions et l'absence ordinaire d'examen histologique, se distingue nettement de l'ostéopériostite tertiaire par sa tendance à la généralisation et à la résolution (1).

FIG. 12. — Ostéopériostite syphilitique du doigt indicateur (dactylite).

L'*ostéite tertiaire* diffère de l'ostéite secondaire par sa fixité et sa persistance. Les os les plus superficiels sont encore ceux qui sont les plus exposés, en raison sans doute de leur accès aux chocs extérieurs : tels sont les tibias, les clavicules, le sternum, et surtout les os du crâne et du nez. Ces organes, suivant la plus ou moins grande exubérance du produit syphilitique, présentent deux formes d'altération : l'une, productive ou ossifiante, a pour siège ordinaire le périoste; l'autre, destructive ou gommeuse, occupe quelquefois aussi les parties profondes.

(1) Consultez : Ch. Mauriac, *Mém. sur les affections syphilitiques précoces du système osseux*. Paris, 1872. — E. Lancereaux, *Traité historique et pratique de la syphilis*, 1re édit., 1860 ; 2e édit., Paris, 1873, p. 154. — M. Popescu, *Des périostites secondaires dans la syphilis*. Paris, 1873.

Ostéite syphilitique ossifiante (exostose et hyperostose syphilitiques). — L'ostéite syphilitique ossifiante se manifeste par l'apparition, dans la couche profonde du périoste, et jusque dans le tissu osseux lui-même, de jeunes cellules ou ostéoblastes qui proviennent de l'accroissement et de la multiplication des éléments de la couche ostéogénique ou de la moelle osseuse, et qui, en s'accumulant, déterminent un gonflement plus ou moins considérable de ces parties (fig. 12). Constituée tout d'abord par une substance grisâtre, un peu molle, filante et visqueuse (fig. 13), rarement jaunâtre, la masse de nouvelle formation, lorsqu'elle est déposée sous le périoste, devient

Fig. 12. — Le tibia gauche dont la partie supérieure présente une périostite constituée par une substance molle, visqueuse, et la partie inférieure, une altération semblable à l'état d'exostose.

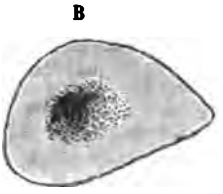


Fig. 14. — A, tibia atteint d'une exostose syphilitique, à l'union du tiers supérieur avec le tiers moyen. B, coupe de cet os, destinée à montrer le canal médullaire en partie obstrué.

vasculaire, puis de plus en plus ferme par l'apport de sels de chaux, et enfin tout à fait résistante et dure comme l'os dont elle a les caractères; aussi a-t-elle reçu le nom d'*exostose* (fig. 14). Cette production, qui occupe tout aussi bien la diaphyse que les épiphyses, se présente sous des apparences diverses et forme tantôt un renflement irrégulier, circonscrit en un point ou sur tout le pourtour d'un os long, la clavicule par exemple, tantôt des crêtes, plus ou moins élevées, à la surface des os et principalement sur

la face antérieure du tibia, ou encore des saillies arrondies du volume d'une noisette ou d'un petit œuf. Ces désordres sont le plus souvent limités à un seul os, et jamais, pour ainsi dire, ils n'envahissent cet os tout entier, c'est là un fait qu'il importe de ne pas oublier si l'on veut arriver à un déterminisme rigoureux de la syphilis osseuse à notre époque.

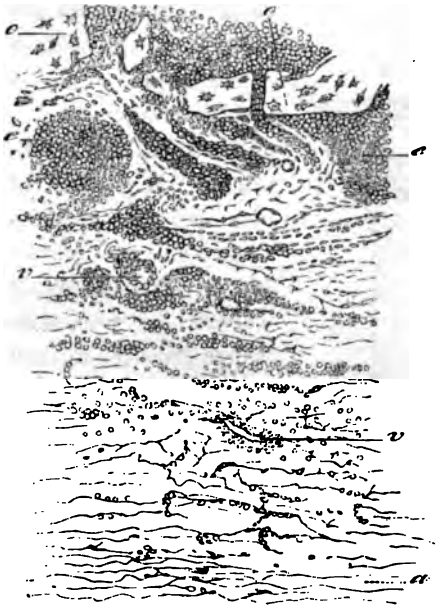

FIG. 15. — Coupe microscopique perpendiculaire à l'os de la périostite représentée figure 13: *a*, partie externe du périoste à peine altérée ; *e*, *e*, partie interne de ce même périoste ou couche ostéogène épaissie par la multiplication des éléments qui la composent ; *o*, îlots irréguliers de substance osseuse ; *v*, *v*, vaisseaux.

Le mode de développement de ces excroissances ne diffère pas du développement de l'os aux dépens du tissu conjonctif, il a lieu suivant les mêmes lois. La couche de nouvelle formation est en effet peu à peu envahie par des ostéoblastes au pourtour desquels viennent se déposer des sels calcaires, qui donnent naissance aux lamelles osseuses et parviennent peu à peu à constituer un tissu osseux différant du tissu normal uniquement par les larges trous dont il est perforé. La figure 15 peut donner une idée de ce développement ; la partie la plus superficielle du périoste est occupée par de jeunes cellules, tandis que plus loin, en se rapprochant de l'os, il existe des ostéoblastes présidant à la genèse d'un tissu osseux complet. Des coupes minces, pratiquées à travers ce tissu lorsqu'il a acquis son développement et examinées au microscope, permettent de constater l'existence de toutes les parties constituantes de l'os : ostéoplastes, lamelles osseuses et canaux vasculaires. Ces derniers, toutefois, se distinguent généralement par leur direction, qui est, non pas parallèle, mais perpendiculaire à celle des canaux de Havers de l'os ancien. Le nouvel os, une fois constitué, est tout aussi persistant qu'un tissu de cicatrice ; mais il n'en est pas de même tant qu'il est en voie de formation, car à l'aide d'un traitement approprié on parvient le plus souvent à obtenir sa résolution et sa disparition plus ou moins complète.

Lorsque les ostéoblastes, nés sous l'influence de l'irritation syphilitique, ont pour siège les canalicules de Havers et le canal médullaire, l'organisation de ces éléments en tissu osseux a pour effet le rétrécissement de ces parties, comme le montre la figure 16. Dans cette figure, en effet, les canaux de Havers sont en quelque sorte tapissés par une couche osseuse de formation nouvelle ; si cette couche ne les rétrécit pas notablement, c'est qu'au préalable ils ont été élargis par la résorption de la substance normale. Cette altération, décrite sous le nom d'hyperostose ou sclérose osseuse, se termine, dans quelques cas, par une nécrose plus ou moins étendue consécutive au rétrécissement des canaux vasculaires, et qui a lieu sans produire de suppuration appréciable, du moins tant que le séquestre n'est pas exposé à l'action de l'air extérieur. De même que toutes les manifestations avancées de la syphilis, cette sclérose est circonscrite et partielle, c'est-à-dire qu'elle se localise ordinairement à une seule portion d'os, excepté dans quelques cas de syphilis maligne où les lésions tertiaires peuvent arriver à se généraliser. Cette généralisation est peu observée dans notre climat, du moins aujourd'hui ; mais il n'en a vraisemblablement pas été de même à une époque antérieure, car, si l'on tient compte des trouvailles faites dans quelques cimetières, il y a lieu de penser que la syphilis osseuse était plus grave autrefois que de nos jours. C'est aussi l'opinion à laquelle on arrive lorsque l'on compare les descriptions de la syphilis tertiaire cutanée que nous ont laissées les auteurs du seizième siècle aux éruptions que nous observons chaque jour.

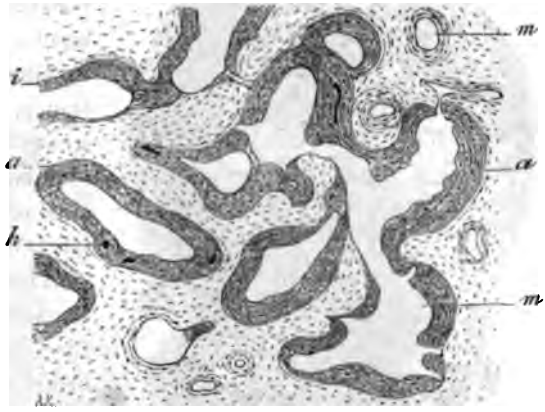


FIG. 16. — Coupe microscopique d'un os frontal atteint d'ostéite avec exostose syphilitique : *a*, *a*, couche osseuse de nouvelle formation à l'intérieur des canaux de Havers et des cavités médullaires *m*, *m*. Cette couche osseuse, isolée de l'ancien os en *i*, fait défaut sur quelques points ; elle renferme des canaux de Havers à elle propres *h*. (Dessin du Dr Ch. Rémy.)

Les figures 17, 18 et 19 représentent des os tirés des catacombes de Paris, où ils avaient été transportés après exhumation d'un cimetière situé rue

de Douai, sur l'emplacement d'une ancienne léproserie. Ce sont des spécimens de nombreux ossements ayant même provenance, et pour la plupart altérés de la même façon. Ils nous montrent des crânes et des fémurs profondément modifiés. Les différents os qui composent la base de ces crânes n'ont subi aucun changement appréciable ; par contre, ceux de la convexité sont fortement altérés (fig. 17 et 18). Ces derniers os ont une épaisseur d'environ 1 centimètre ; de plus, ils offrent à leur convexité des saillies circonscrites par de faibles dépressions ou encore par des pertes de substance, et de là des inégalités très grandes de la surface des os crâniens, qui ressemble pour ainsi dire à une terre récemment labourée. Quant aux fémurs, ils sont très longs et manifestement épaissis, comme on peut le voir sur une coupe, mais non déformés. Leur surface inégale indique qu'ils sont atteints d'hyperostose, et d'ailleurs il existe, au voisinage des surfaces articulaires, de petites exostoses qui rappellent celles de l'arthrite déformante (fig. 19). Les radius, les clavicules et les humérus offraient des altérations semblables, un peu moins accusées.

Fig. 17. — Crâne épaissi et présentant des aspérités irrégulières (exostoses). Ce crâne provient des catacombes de Paris, et a été choisi parmi un grand nombre de crânes et d'os des membres semblablement altérés et trouvés dans un même cimetière.

Le déterminisme de ces lésions n'est pas sans difficultés. En effet, si l'on tient compte de la provenance des os en question, on est tenté d'attribuer les modifications pathologiques dont ils conservent les traces, à l'action de la lèpre. Malheureusement nous connaissons peu les lésions lépreuses des os, et la description que nous en trouvons dans l'ouvrage le plus récent sur cette maladie, le Traité de la spedalskhed de Danielssen et Bœck, ne peut en aucune façon leur être appliqué. D'un autre côté, la figure que nous a donnée Steudener d'un cas de lèpre déformante (voy. p. 82, fig. 24) diffère trop de ce que nous voyons pour qu'il y ait lieu d'établir un rapprochement entre ces désordres. Si donc l'altération qui nous occupe n'a pas la lèpre pour origine, il faut bien qu'elle soit causée par une autre maladie.

Il existe au musée anatomo-pathologique de Genève des os qui sont considérés comme syphilitiques, et qui ont avec ceux qui nous occupent la plus parfaite ressemblance d'altération et d'origine, attendu qu'ils proviennent, comme eux, d'un ancien cimetière. De plus, un squelette composé d'os offrant des altérations pour ainsi dire identiques avec celles que nous représentons ici, se trouve dans le musée de l'université de Fribourg, où il a été envoyé d'Australie. Or, d'après la description donnée par Œffinger de ce squelette, les deux fémurs, le radius du côté gauche, la clavicule droite, les deux humérus et les os plats de la tête sont simultanément

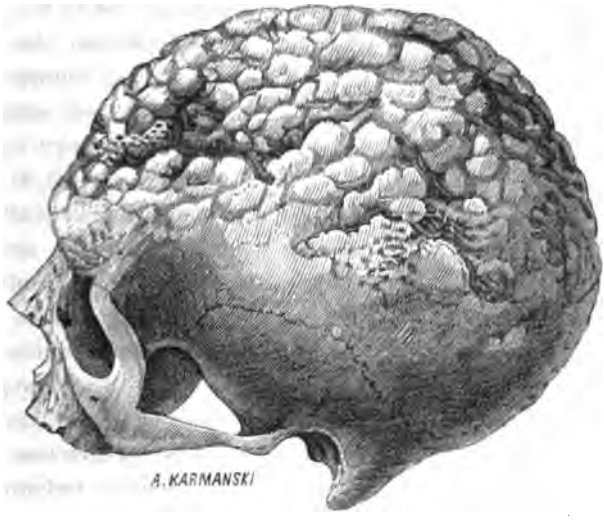


FIG. 18. — Ce crâne, de même provenance que le précédent, offre des altérations semblables.

affectés. Les os longs, modifiés dans presque toute leur étendue, sont semés d'aspérités et de dépressions irrégulières ; le crâne est çà et là, à sa convexité, le siège de dépressions et de saillies qui ont une grande ressemblance avec l'état des crânes que nous avons rencontrés dans les catacombes. Il y a donc lieu de rapprocher ces diverses altérations, et si l'on admet, ce qui est vrai, que la syphilis d'autrefois était plus grave et plus aiguë que celle de nos jours et pouvait engendrer des lésions plus étendues du système osseux, on peut sans hésiter les attribuer à cette maladie.

Ces considérations nous conduisent à dire quelques mots de certaines lésions osseuses de l'âge préhistorique, que dans ces derniers temps on a cru pouvoir rattacher à la syphilis (1).

(1) Voyez : J. Le Baron, *Lésions osseuses de l'homme préhistorique en France et en Algérie*. Paris, 1881, p. 96. — J. Parrot, *Leçons Sur la syphilis préhistorique* (*Revue*

Le fragment d'un tibia déposé au Muséum d'histoire naturelle et provenant du dolmen de Sery (Eure), présente vers le milieu de sa crête une hypertrophie considérable de la moitié antérieure de la diaphyse. Cette hypertrophie, ou mieux cette tuméfaction osseuse, offre une surface lisse, uniforme, qui est celle d'un ovoïde allongé ; elle a une longueur de 85 millimètres et une épaisseur de 24 millimètres ; sa composition est celle du tissu compact, le canal médullaire qui la traverse est normal. Il est certainement difficile d'affirmer que cette lésion ait une origine syphilitique ; cependant, si l'on tient compte de sa situation, qui est l'un des sièges de prédilection de la syphilis osseuse, de la circonscription, qui est un caractère important des lésions tertiaires de la syphilis, et de l'état lisse de sa surface, qui met hors de cause l'action d'un irritant local, tel que plaie, ulcère ou tumeur de la jambe, on est conduit à penser que la syphilis a bien pu lui donner naissance. Semblables lésions ont été observées sur d'autres os provenant de l'époque préhistorique. On en trouve deux jolis spécimens au musée de Lyon, ce sont deux tibias provenant du squelette d'une femme découvert par l'abbé

FIG. 19. — Deux fémurs vus l'un par sa face antérieure, l'autre par la face externe. Ils ont la même origine que les crânes des figures 17 et 18 et se font remarquer par l'augmentation de leur volume, l'état rugueux de leur surface, l'épaississement de leurs parois et la dilatation de leurs canaux.

*scientifique*, 22 juillet 1882). — J. Rollet, *Des anciens foyers de syphilis et de l'origine américaine de l'épidémie du XV^e siècle* (*Ann. de dermatol. et de syphilogr.*, année 1882. Extr., Paris, 1882).

Ducrost, et sur lesquels se voient des exostoses multiples très prononcées, situées l'une à la partie moyenne du tibia gauche et trois sur le tibia du côté droit. Il existe dans la collection de la Société d'anthropologie de Paris un fémur et un tibia atteints l'un et l'autre d'hyperostose, et qui paraissent également entachés du vice syphilitique. Quelques crânes de cette même collection présentent à la face convexe des dépressions, sortes de pertes de substance semblables à celles que la syphilis fait parfois subir à ces os; mais l'examen de ces dépressions ne permet guère de les assimiler aux cicatrices syphilitiques. Quant à la nécrose partielle de la voûte crânienne, qui est une lésion si caractéristique de la syphilis, elle n'a pas été vue, que nous sachions, sur des os préhistoriques, et elle se rencontre peu sur les nombreux crânes entassés dans les catacombes de Paris; néanmoins il est possible de dire dès aujourd'hui que l'étude de la pathologie préhistorique du système osseux vient appuyer les données fournies par l'histoire relativement à l'ancienneté de la syphilis.

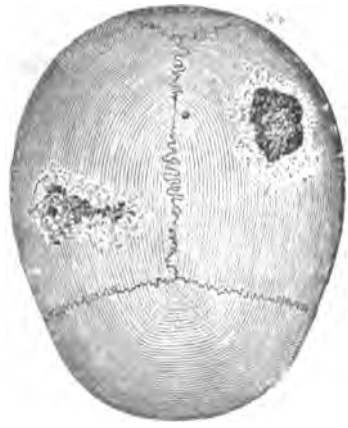

Fig. 20. — Voûte crânienne affectée de dépressions cicatricielles à la suite de dépôts gommeux.

Ostéite syphilitique gommeuse. — Cette ostéite est caractérisée par une végétation luxuriante et nodulaire de tissu conjonctif embryonnaire tendant à s'organiser à sa périphérie et à se mortifier à son centre, en même temps que le tissu osseux qui la supporte.

Les nodosités qui constituent cette forme d'altération, semblables aux productions gommeuses des autres organes, siègent tantôt sous le périoste, tantôt et plus rarement dans le canal médullaire des os longs, ou encore dans le tissu spongieux de ces mêmes os et dans celui des os larges, ceux du crâne principalement. Isolées ou réunies en groupe, elles ont un volume qui varie depuis la grosseur d'un petit pois jusqu'à celle d'une noix; nombreuses et infiltrées dans le tissu osseux, elles présentent, comme à la peau, une disposition circulaire ou semi-circulaire, et cette disposition se rencontre de préférence dans certaines régions où domine le tissu spongieux.

Le crâne, en raison sans doute de sa situation superficielle et de sa structure spongieuse, est un siège de prédilection de la syphilis gommeuse;

celle-ci affecte, par ordre de fréquence, le frontal, les pariétaux, l'occipital et quelquefois tous les os de la voûte. La substance médullaire du diploé, et surtout les vaisseaux qui la parcourent, sont le point de départ de ce processus qui, suivant quelques auteurs, n'épargnerait pas les corpuscules osseux. Les alvéoles et les canalicules osseux sont d'abord élargis, puis remplis par une substance grisâtre ou jaunâtre, lardacée comme le tissu

FIG. 21. — Voûte du crâne d'une jeune femme de vingt-cinq ans, morte d'encéphalite consécutive à la nécrose d'une portion du frontal et du pariétal droits. Le séquestre, poreux et déprimé, se trouve circonscrit par une zone de tissu blanchâtre sclérosé.

gommeux, qui comprime peu à peu les cloisons osseuses et amène leur résorption, tandis que la masse acquiert un volume plus considérable. Il se forme ainsi, dans une des régions du crâne, très rarement sur toute son étendue, des foyers multiples de tissu gommeux qui, en se réunissant, donnent lieu à des foyers plus volumineux, emprisonnant des parties d'os sains qui se trouvent par cela même très compromises et finissent assez ordinairement par se nécroser.

Tel est le premier stade de l'ostéite gommeuse du crâne ou stade de formation ; le second stade est un stade de destruction qui diffère suivant qu'il existe un seul ou plusieurs foyers d'altération. Si le foyer est unique et circonscrit, le tissu gommeux en s'étendant finit par user

l'os et gagner le périoste, puis, par suite de sa transformation granulo-graisseuse, il est résorbé, et de là résulte une perte de substance impossible à combler, et qui varie suivant le volume du dépôt gommeux. Il se produit ainsi une cicatrice étoilée, avec dépression légère, ou une excavation beaucoup plus profonde, sorte de cupule à fond induré, constituée pendant la vie par le cuir chevelu intimement

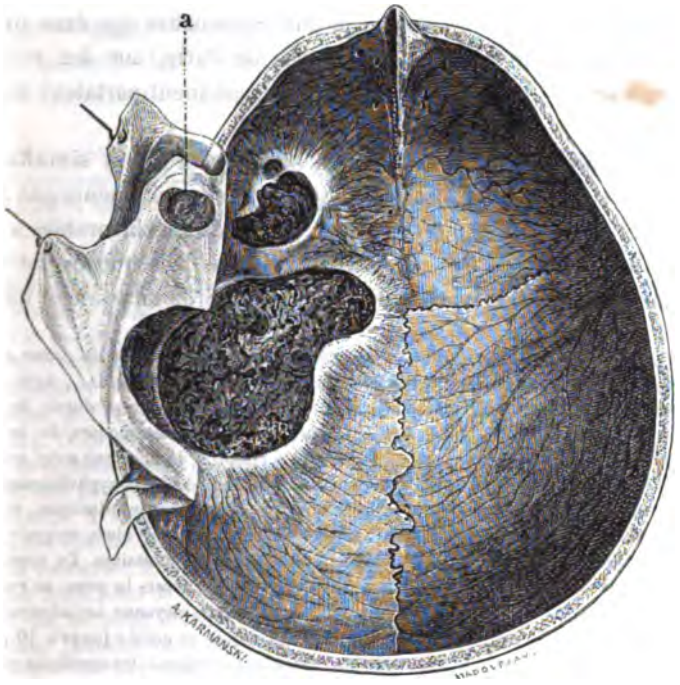


Fig. 22. — Voûte du crâne du même sujet (voy. fig. 21) vue par sa face interne. La dure-mère, décollée et relevée par une érigne, présente en *a* un petit dépôt gommeux; la vascularisation est très riche dans le voisinage du séquestre.

fixé aux parties sous-jacentes, après la mort par un tissu osseux sclérosé (fig. 20).

Lorsqu'il existe plusieurs foyers gommeux réunis sur une certaine étendue, des portions plus ou moins considérables de la table externe et de la table interne des os crâniens, privés de leurs éléments de nutrition, se mortifient et donnent lieu à des séquestres constitués par un tissu ferme, percé de trous et poreux. Ces séquestres, plus ou moins volumineux, ne déterminent tout d'abord aucun phénomène sérieux, mais peu à peu ils deviennent des corps étrangers qui donnent lieu à la suppuration et à l'ulcération du cuir chevelu, et quelquefois aussi à la suppuration des méninges et de l'encéphale, comme dans un exemple soumis à notre

observation (1). Par leur siège, leur disposition, leur forme, leur mode d'évolution, et aussi par l'ostéosclérose qui les limite, ces séquestres, dont les figures 21 et 22 représentent de beaux spécimens, sont véritablement caractéristiques de la syphilis, attendu qu'aucune autre maladie, du moins à notre connaissance, n'engendre de semblables désordres. Ils peuvent en conséquence servir au diagnostic de la syphilis chez les populations disparues; mais je dois reconnaître que dans une visite faite à ce point de vue aux catacombes de Paris, sur des milliers de crânes examinés par moi, quelques-uns seulement portaient des traces de syphilis.

Dans certains cas où le périoste et la dure-mère sont simultanément affectés, il y a tout à la fois ostéite, périostite et pachyméningite syphilitique, c'est-à-dire la réunion de toutes les conditions favorables à la production d'une nécrose, et si dans ces conditions le séquestre est éliminé ou résorbé, il s'établit, par suite de cette perte de substance, une adhé-

(1) *Syphilis maligne, destruction du voile du palais, nécrose des os du crâne et gommes de la dure-mère; encéphalite suppurée consécutive et mort.* — Marie L..., âgée de vingt-cinq ans, mécanicienne, contracte en janvier 1873 un chancre d'une durée de plusieurs semaines, bientôt suivi de taches sur le corps, de plaques muqueuses de la gorge et d'alopécie. Le 10 juillet suivant, elle est admise à l'hôpital de Lourcine pour un abcès de la glande vulvo-vaginale, mais elle présente en outre des accidents syphilitiques des plus manifestes, à savoir : ulcères ronds, creusés à pic, de la membrane pituitaire, éruption du cuir chevelu, adénites en pléiade aux aines et au cou. Elle est alors soignée par mon collègue le docteur Blachez qui lui administre de l'iodure de potassium. En septembre, les ulcères du nez s'étendent en profondeur, et sur quelques points la peau se recouvre de croûtes d'ecthyma; le voile du palais présente vers sa partie moyenne un tubercule saillant qui ne tarde pas à s'ulcérer. La dose d'iodure est augmentée et portée jusqu'à 10 grammes, le sirop de Gibert lui est ajouté, et, malgré ce traitement énergique, les accidents continuent. En janvier 1874, lorsque je succédai au docteur Blachez, le voile du palais était perforé, et le nez, affaissé par suite de la nécrose de la cloison, était en voie de complète destruction. (Suppression momentanée du traitement spécifique, reconstituants et toniques.) En mars, douleurs ostéocopes; frictions mercurielles et retour à l'iodure de potassium. En avril, les douleurs ostéocopes se font sentir avec une nouvelle intensité, il survient, au niveau de la bosse frontale droite, de la tuméfaction et de la rougeur, un abcès enfin qui en s'ouvrant permet à un stylet de pénétrer sur un séquestre; semblable altération se produit peu de temps après au niveau de l'arcade zygomatique, puis dans le courant des mois de mai et de juin un nouvel abcès se montre sur le front, et, comme les précédents, il est déterminé par la présence d'un séquestre. Des exostoses multiples apparaissent sur la face antérieure des tibias, elles sont accompagnées de douleurs intenses principalement dans la nuit. Pendant le mois de juillet, surviennent des attaques convulsives à forme hémiplégique dans le côté gauche du corps; ces attaques consistent en des mouvements alternatifs de flexion et d'extension des membres supérieurs et inférieurs, séparés par de rares intervalles de repos, et sont suivies de coma. Le pouls augmente de fréquence, 120 pulsations; la température s'élève; paroxysmes fébriles dans l'après-midi; léger strabisme. La peau du lobule et des ailes du nez depuis longtemps affecté offre une large destruction, circonscrite par un bourrelet jaunâtre, inflammatoire; les os propres du nez, quoique nécrosés, sont toujours en place; le front présente trois larges pertes de substance qui laissent

rence plus ou moins intime entre le périoste et la dure-mère, qui permet quelquefois d'apercevoir les battements du cerveau.

La composition histologique des gommes des os ne diffère pas de celle des gommes des autres organes. Constitué tout d'abord par un tissu mou peu vasculaire, grisâtre, formé par l'agglomération de petites cellules rondes semblables aux cellules des bourgeons charnus, le néoplasme syphilitique remplit les espaces médullaires, atrophie les cloisons osseuses, produit des nodosités plus ou moins volumineuses, puis subit la transformation granulo-graisseuse et est résorbé, tandis qu'à

échapper un pus épais, fétide et jaunâtre, de telle sorte que la physionomie est hideuse. Le 15 juillet, survient une hémiplégie du côté gauche, puis nouvelles attaques convulsives du même côté, et enfin, hoquet, vomissements, émission involontaire des urines, puis somnolence, coma et mort (24 juillet).

*Autopsie.* — La peau qui recouvre la région frontale et pariétale gauche est détruite ou décollée dans une assez grande étendue, et baignée par le pus. Au-dessous d'elle, existe un séquestre qui a 8 sur 10 centimètres de diamètre et qui intéresse à la fois l'os frontal et l'os pariétal droits; il est situé à 2 centimètres de la suture sagittale et à 6 centimètres de l'arcade orbitaire. Ce séquestre a une coloration vert grisâtre, il est rugueux, poreux, hérissé de lamelles anguleuses, adhérent, quoique séparé par un sillon plus ou moins profond de l'os sain, lequel présente à son contact un rebord osseux saillant et sclérosé (fig. 21). Vu par sa face interne, ce séquestre offre une légère dépression produite par une perte de substance et se trouve divisé en deux parties par une étroite bandelette de tissu osseux sain formant une sorte de pont à l'union de son tiers antérieur avec ses deux tiers postérieurs. A sa circonférence existe un bourrelet blanchâtre, surélevé, en dehors duquel l'os est vascularisé et sillonné de vaisseaux très apparents qui lui donnent un aspect bleuâtre. La dure-mère, au niveau de ce séquestre, est épaissie, décollée et même perforée sur l'étendue d'une pièce de 5 francs. Un magma gangréneux, verdâtre et fétide la sépare de l'os, et sur un point il existe un disque de tissu gommeux (fig. 22, *a*). L'hémisphère correspondant, immédiatement au-dessus de la scissure de Sylvius, tout près de l'interligne hémisphérique, est le siège d'un foyer verdâtre de suppuration et de gangrène du volume d'un œuf de poule qui a détruit les circonvolutions frontale et pariétale ascendantes. L'hémisphère gauche, la base, l'isthme de l'encéphale, le cervelet et le reste de l'appareil nerveux sont sains.

Le tibia gauche offre sur sa face interne une saillie ovulaire, d'une étendue de 3 centimètres, molle, violacée, formée par le périoste épaissi et sur quelques points par une végétation osseuse commençante. L'épaississement périostique consiste en une substance grisâtre ou jaunâtre lardacée qui, à l'examen microscopique, se trouve constituée par une infiltration de cellules rondes de nouvelle formation d'autant plus abondantes qu'on se rapproche davantage de la surface de l'os où elles commencent à se transformer en substance osseuse (fig. 15). Intégrité des poumons et du cœur. Le foie, légèrement augmenté de volume, a sa capsule épaissie par places; il présente à la coupe une teinte un peu jaunâtre, et çà et là des tumeurs blanchâtres miliaires ou lenticulaires, sorte de petites géodes renfermant pour la plupart à leur intérieur de la matière colorante biliaire, preuve qu'elles se sont développées au pourtour des canaux hépatiques. La rate, augmentée de volume, 10 centimètres sur 15, ferme et cependant friable, laisse voir une hypertrophie des glomérules de Malpighi et vers sa circonférence des taches brunâtres qui lui donnent un aspect marbré. Les ganglions lombaires ne sont pas tuméfiés; utérus et ovaires sains; la capsule fibreuse des reins est adhérente sur quelques points, le parenchyme de ces organes n'est pas altéré.

son pourtour s'organise un tissu osseux nouveau qui sert à former une cicatrice.

Cette lésion, dont l'évolution est lente et la durée toujours longue, ne détermine aucun phénomène réactionnel, de telle sorte que, si elle est profondément située, une douleur vive, intense, avec exacerbations nocturnes, est à peu près le seul signe qui permette de la diagnostiquer. A ce signe s'ajoute, si la lésion est superficielle, une tuméfaction plus ou moins considérable du tissu osseux ou du périoste, tuméfaction toujours froide et à peu près indolente à la pression, à moins d'une complication inflammatoire.

BIBLIOGRAPHIE. — KNOLLE, *Diss. de Ossium carie venerea. Lipsiæ*, 1763. — LEVELING, *De carie cranii militis quondam venerei*, tab. II, 1774. — J. D. REICHL, *De carie venerea ossis femoris sponte fracti icone illustrata*, etc., dans *Ludwig adversaria med. practica*, t. III, p. 579. Lipsiæ, 1774. — MORGAGNI, *De sed. et causis morborum*, epist. LVIII, art. 7, 11. — GRAVES, *Périostite des os du crâne* (*The London med. and surgical Journal*, et *Gaz. méd. de Paris*, 1833, p. 366 et 601). — *Muséum d'anatomie pathologique de la faculté de médecine de Paris, ou Musée Dupuytren*. Paris, 1842, p. 455, et atlas, pl. 13. — *Museum anatomicum holmiense*, tabl. II et III. Holmiæ, 1855. — R. VIRCHOW, *Archiv f. path. Anat. und Physiol.*, 1858, t. XV, p. 240. — H. LEE, *Case of red softening of the central portion of the brain produced by syphilitic disease of the bones of the cranium* (*Transact. of the pathol. Soc. of London*, 1859, t. X, p. 8). — *Saint Thomas's hospital Museum catalogue*. London, 1859, t. II, p. 67. — E. LANCEREAUX, *Traité historique et pratique de la syphilis*, avec bibliographie, 1re édit., Paris, 1866, 2e édit., Paris, 1873, p. 189. — BOYS DE LOURY, *Observat. de tum. syphilitiq. des os du crâne* (*Gaz. hebd. de méd. et de chirurgie*, 1860, t. VII, p. 632). — E. CANTON, *Syphilitic testicle with nodes on the femur and tibia* (*Trans. of the pathol. Soc. of London*, 1862, t. XIII, p. 161). — HUTCHINSON, *Syphilitic induration of the bones of the skull*, etc. (*Ibid.*, p. 177). — *Catalogue of the pathol. Museum of Saint Georges Hospital*. London, 1866, p. 94 et 95, nos 85, 87, 88. — WALLER, *Sur la syphilis des os* (*Vierteljahrschrift für die praktische Heilkunde*, 1854, et *Gaz. méd. de Paris*, 1855, p. 647). — HASSE, *De ostidite gummosa*. Diss. inaug. Halle, 1864. — J.-A. VEDRÈNES, *Nécrose syphilitique d'une portion étendue du frontal* (*Mém. de médecine, de chirurgie et de pharmacie milit.*, 1868, série 3, t. XX, p. 42). — H. OEFFINGER, *Beschreibung zweier Falle von Knochensyphilis* (*Archiv für pathologische Anatomie und Physiologie*, 1868, t. XLIII, p. 470). — Emmanuel SOLOWEITSCHIK, *Beitrage zur Lehre von der syphilitischen Schadelaffection* (*Ibid.*, 1869, t. XLVIII, p. 55). — A. LUCKE, *Dactylite syphilitique* (*Berlin klin. Wochenschrift*, 1867, t. IV, p. 50 ; extrait dans *Arch. gén. de méd.*, 1869, t. I, p. 471). — HOWARD, *A case of syphilitic disease of the Patella* (*Saint Bartholomew's hospital Reports*, 1874, t. X, p. 395). — J. HAMILTON, *On syphilitic*

*osteites and periostites*. London, 1874. — R. Galassi, *Dactylite syphilitique* (*Giornale ital. delle malatt. vener e de pelle*, 1876, extr. *Rev. des sc. méd.*, t. XI, p. 202). — Moos, *Ueber pathologische Befunde im Ohrlabyrinth bei secundar. Syphilit.*, etc. (*Archiv für pathol. Anat. und Physiol.*, 1877, t. LXIX, p. 313, et *Revue des sc. méd.*, t. X, p. 197). — Levot, *Des lésions syphilitiques du rachis*. Thèse de Paris, 1881. — Volkmann, *Syphilis perforante de la voûte du crâne* (*Tribune médicale*, 1881, p. 93).

*Syphilis héréditaire*. — La syphilis héréditaire engendre des lésions peu différentes de celles qui caractérisent l'ostéite ossifiante et l'ostéite gommeuse. Des exostoses se rencontrent quelquefois dans cette maladie, elles ont pour siège de prédilection les os du crâne, mais, contrairement aux exostoses de la syphilis acquise, elles affectent de préférence les régions les plus élevées de l'occipital et le pariétal. Ces lésions se montrent sous la forme de saillies hémisphériques ordinairement symétriques et régulières qui se continuent insensiblement par leurs bords avec l'os normal ; elles donnent lieu à une déformation particulière plus facilement perceptible au toucher qu'à la vue, déformation que le professeur Parrot a désignée, à cause de son aspect, sous le nom de *crâne natiforme* (de *nates*, fesse). A leur niveau, le périoste épaissi adhère intimement, et parfois même ses filaments pénètrent jusque dans les cavités médullaires de l'os nouveau. Celui-ci, moins dur, moins résistant et moins cassant que l'os normal, présente à sa surface des ouvertures multiples par où pénètrent avec le tissu fibreux du périoste les vaisseaux des canaux osseux.

L'examen histologique de ces exostoses permet de s'assurer que le plus souvent elles sont périphériques et situées sous le périoste crânien ; constituées à leur circonférence par une lamelle osseuse unique, elles offrent à leur centre des lamelles multiples et superposées à peu près comme les fausses membranes de l'arachnoïdite hémorrhagique (pachyméningite). Entre ces lames osseuses nouvelles, diversement dirigées par rapport à la surface externe de l'os, il existe des espaces médullaires remplis de moelle et très vasculaires. La table externe, distincte à la circonférence, est confondue au centre avec la table interne et les lamelles de nouvelle formation, de sorte qu'on croirait avoir affaire à un os plat avec un système de lamelles compliquées.

L'ostéite gommeuse est rarement le fait de la syphilis héréditaire, et du reste elle ne paraît pas différer de la même lésion dans la syphilis acquise ; par contre, il existe une affection osseuse pour ainsi dire spéciale au fœtus et à l'enfant atteints de syphilis héréditaire. Cette affection, qui a été désignée sous le nom d'ostéochondrite, se localise de préférence au point d'union de la diaphyse et de l'épiphyse des os longs. A ce niveau

le périoste vascularisé et tuméfié entraîne avec lui, lorsqu'on l'arrache, des lambeaux osseux de nouvelle formation, continus ou disposés par îlots, et qui, très minces au niveau de la diaphyse, atteignent souvent plus de deux millimètres près de l'épiphyse. Sectionné longitudinalement, l'os présente une vive injection à l'union de ces deux parties : la couche chondroïde est deux ou trois fois plus épaisse qu'à l'état normal ; transparente et molle, elle offre une consistance qui rappelle celle du cristallin ou du corps vitré, et forme une sorte de bourrelet saillant au pourtour de l'os (fig. 23). Ces changements sont l'effet de la multiplication exagérée et de l'hypertrophie des cellules cartilagineuses, coïncidant avec le ramollissement et la disparition de la substance fondamentale. La couche chondrocalcaire, qui n'a pas plus d'un millimètre d'épaisseur à l'état normal, est également épaissie, friable, gris blanchâtre, d'un aspect graisseux ; elle laisse voir une ligne de démarcation onduleuse ou dentelée résultant d'une surabondance de sels minéraux et de la présence d'une certaine quantité de graisse. Le tissu spongieux voisin offre dans une étendue d'environ deux centimètres des taches rosées grisâtres, blanchâtres ou jaune chamois, formées par les éléments plus ou moins altérés de la moelle osseuse. L'épiphyse, à ce degré d'altération, adhère déjà moins fortement à la diaphyse. Dans une phase plus avancée, le ramollissement gélatiniforme du tissu spongieux et la formation d'espaces irréguliersan fractueux contenant une matière puriforme constituée par des éléments altérés de la moelle et des débris osseux déterminent un décollement épiphysaire plus ou moins complet. Les deux parties de l'os, unies seulement par leur enveloppe fibreuse, jouent l'une sur l'autre; puis les articulations, le tissu cellulaire et les muscles s'enflamment secondairement, suppurent, et de là un gonflement périarticulaire caractéristique.

Fig. 23. — Extrémité de la diaphyse et l'épiphyse fémorales altérées au niveau de leur point d'union (syphilis héréditaire).

L'attitude des membres est comparable à celle que détermine une fracture ou bien encore le rhumatisme articulaire aigu. Les membres thoraciques sont habituellement appliqués le long du tronc et en pronation, les membres pelviens sont allongés, et, quand on soulève l'enfant, ils pendent et oscillent à toutes les secousses (Parrot).

Le nombre des parties affectées varie aussi bien que le degré de l'altération, aussi les conséquences de celle-ci n'ont pas toujours la même gravité et sont loin d'être identiques, en ce sens qu'elles se traduisent tantôt par de l'allongement, tantôt par du raccourcissement, ou encore

par une légère déviation. En somme l'action de la syphilis sur des os en pleine activité de développement imprime à ce développement une direction fausse et viciée, qui peut avoir pour effet des déformations permanentes et incurables. Plus tard, lorsque la période d'accroissement est terminée, les lésions osseuses de la syphilis héréditaire ne diffèrent pas de celles de la syphilis acquise.

Cette altération de la syphilis héréditaire a sans aucun doute une grande ressemblance avec celle qui constitue le rachitisme, tant par sa localisation que par la saillie du cartilage diaphyso-épiphysaire, et le décollement possible des épiphyses, aussi n'y a-t-il pas lieu d'être surpris si quelques auteurs les ont confondues. Il faut reconnaître néanmoins que ces désordres n'ont ni la même cause, ni les mêmes caractères anatomiques, ni la même évolution, et qu'ainsi ils ne sauraient être identiques. La syphilis est une maladie virulente héréditaire, le rachitisme une maladie acquise par suite d'une alimentation non appropriée à l'âge des individus; le gonflement épiphysaire et les déformations osseuses, toujours plus circonscrits dans la première que dans la dernière de ces maladies, ne sont pas entièrement semblables et n'ont pas une marche absolument égale.

BIBLIOGRAPHIE. — E. LANCEREAUX, *Traité historique et pratique de la syphilis*, 1re édit., Paris, 1866 ; 2e édit., Paris, 1873, p. 418, avec bibliographie. — G. WEGNER, *Ueber hereditare Knochensyphilis bei jungen Kindern* (*Archiv für pathol. Anat. und Physiol.*, 1870, t. I, p. 305). — J. PARROT, *Syphilis osseuse des nouveau-nés* (*Bull. de la Soc. anat.*, 1873, t. XLVIII, p. 92). — Le même, *Sur une pseudo-paralysie causée par une altération du système osseux chez les nouveau-nés atteints de syphilis héréditaire* (*Archiv. de physiol. norm. et path.*, 1872, t. IV, p. 319, 470 et 613). — Le même, *Les lésions osseuses de la syphilis héréditaire*, etc. (*Ibid.*, 1876, série 2, t. III, p. 133). — W. WALDEYER et H. KŒBNER, *Beitrage zur Kenntniss der hereditären Knochensyphilis* (*Archiv für pathol. Anat. und Physiol.*, 1872, t. LV, p. 367-379). — R.-W. TAYLOR, *Lésions syphilitiques du système osseux chez les enfants* (*Archives générales de médecine*, 1872, t. II, p. 757). — Le même, *Bone-syphilis in children*. New-York, 1875. — CORNIL, *Exostose crânienne, syphilis héréditaire* (*Bull. de la Soc. anat.*, 1878, t. LIII, p. 516 et *Leçons sur la syphilis*, p. 297. Paris, 1879). — VIMONT, *ibid.*, 1879, t. LIV, p. 513. — J. MORGAN, *On a peculiar affection of the hands and feet* (*The medical Press and Circular*, 18 décembre 1872, p. 521). — WARRINGTON HAWARD, *Epiphysial disease from a case of inherited syphilis* (*Trans. of the pathol. Society of London*, 1877, t. XXVIII, p. 356). — J.-F. GOODHART, *Disease of the epiphysial end of the diaphysis of each humerus, and interstitial pneumonia im congenital syphilis* (*Trans. of the pathol. Society of London*, 1877, t. XXVIII, p. 359). — M. KASSOWITZ, *Die normale ossification u.*

*die Erkrankungen d. Knochensystems bei Rachitis und hereditärer Syphilis.* Wien, 1880. — R.-W. Parker, *Bone-lesions in congenital syphilis* (*Trans. of the pathol. Society of London*, 1880, t. XXXI, p. 226). — Th. Barlow, *Specimens of disease of skull in congenital syphilis* (*Ibid.*, 1879, t. XXX, p. 333 et 350). — Le même, *Disease of growing ends of shafts of bing bones in congenital syphilis* (*Ibid.*, t. XXX, p. 229). — Le même, *Cranio-tabes associated with congenital syphilitic disease of parietal bone* (*Ibid.*, p. 286). — F.-S. Eve, *Case of disease of the bones into fœtus, presumably syphilitic* (*Ibid.*, p. 233). — H. Stilling, *Ueber die syphilitische Osteochondritis der Neugeborenen* (*Arch. f. path. Anatom. und Physiol.*, 1882, t. LXXXVIII, p. 509). — C. Pellizari et A. Tofani, *Malattie delle ossa da sifilide ereditaria.* Florence, 1881.

Fig. 24. — Radius dont l'extrémité supérieure est en partie nécrosée, tandis que l'extrémité inférieure est couverte d'ostéophytes (Steudener).

Ostéite lépreuse. — Des ostéites syphilitiques se rapprochent naturellement les lésions osseuses de la lèpre ; mais ces lésions, étant la plupart du temps l'effet d'un désordre matériel de la moelle épinière ou des nerfs, ressortissent au groupe des troubles trophiques. Déjà nous avons parlé de celles de ces lésions qui se manifestent par l'amincissement et l'atrophie plus ou moins prononcée des os des mains et des pieds; ajoutons que, comme il arrive à la suite de la section des nerfs, il se produit quelquefois à la surface des os de lépreux des végétations osseuses, des épaississements suivis de nécroses avec séquestres tout à fait spéciaux (fig. 24). Dans ces conditions, il y a lieu de se demander si, comme les lésions cutanées, celles des os ne peuvent revêtir dans la lèpre des formes multiples et diverses, et si elles ne sont pas, les unes primitives, les autres secondaires. De nouvelles recherches sont à faire à ce sujet; elles permettraient sans doute d'arriver à déterminer d'une façon plus précise la nature des désordres présentés par les os des lépreux.

Bibliographie. — J. Steudener, *Beiträge zur Pathologie der Lepra mutilans.* Erlangen, 1867.

Ostéite tuberculeuse. — Par sa structure spéciale et par sa richesse en éléments lymphatiques, l'os est prédisposé aux manifestations de la tuberculose comme il l'est à celles de la syphilis. Ces manifestations, dont l'étude est relativement récente, ont pour caractère spécifique la granulation tuberculeuse ; elles se rencontrent dans tous les os et de préférence dans ceux où prédomine le tissu spongieux, comme les corps vertébraux, le sternum, l'apophyse mastoïde, les côtes, les os du tarse et du carpe, et aussi dans le canal médullaire et les épiphyses des os longs. Située au sein de la moelle rouge violacé qui chez l'adulte remplit les aréoles du tissu spongieux, la granulation tuberculeuse apparaît comme une tache circulaire de la largeur d'un grain de millet, saillante, grisâtre, translucide et circonscrite par le tissu médullaire injecté et fortement coloré, en sorte qu'elle est facile à reconnaître, si l'os a été tranché au couteau. Mais qu'un certain nombre de granulations soient groupées dans un espace médullaire, la moelle intermédiaire s'anémie et il se forme un îlot pâle, lardacé, dans lequel la granulation ne peut être reconnue sans l'intervention du microscope. La réunion d'un certain nombre d'îlots de ce genre engendre des masses irrégulières, à surface grenue et grisâtre parsemée de taches opaques ou jaunâtres, quelquefois blanchâtres et d'apparence caséeuse (fig. 25). Par conséquent la tuberculose osseuse, suivant que les granulations miliaires qui la constituent sont isolées et semi-transparentes, ou réunies, opaques et d'aspect caséeux, présente deux variétés ou deux formes semblables à celles de la tuberculose des autres organes (forme caséeuse, forme miliaire).

Fig. 25. — Section de l'extrémité inférieure d'un fémur atteint d'une plaque d'infiltration tuberculeuse (femme de cinquante ans).

*Forme caséeuse.* — L'ostéite tuberculeuse en masse ou d'apparence caséeuse est une lésion qui précède d'ordinaire la tuberculose des autres organes et même celle des poumons, c'est en somme la tuberculose primitive des os. Connue sous le nom de mal de Pott, lorsqu'elle a son siège dans les vertèbres, elle se trouve d'autres fois désignée sous le nom de carie et confondue sous cette appellation avec d'autres lésions ; elle est profonde ou superficielle suivant qu'elle se développe dans l'épaisseur de l'os, c'est-à-dire dans le tissu médullaire, ostéomyélite tuberculeuse, ou sous le périoste, périostite tuberculeuse.

*L'ostéomyélite tuberculeuse* débute par l'injection et la rougeur du tissu médullaire, au sein duquel se montrent bientôt des amas de granulations disposés en forme d'îlots. Ces granulations agglomérées et pressées

parviennent difficilement à se transformer en tissu fibroïde, et ne tardent pas en général à dégénérer et à subir la métamorphose dite caséeuse; mais, comme en même temps elles compriment la moelle osseuse qui s'altère à son tour, il en résulte sur une surface de section l'existence de plaques plus ou moins irrégulières, ou de masses enkystées d'un blanc jaunâtre qui se délayent dans l'eau sans se dissoudre (tubercule enkysté de Nélaton). Constituées par une substance molle, d'aspect caséeux, ces masses renferment assez habituellement de petits séquestres osseux (fig. 26);

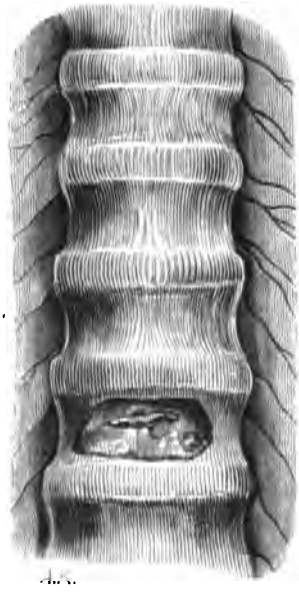

FIG. 26. — Colonne lombaire d'un jeune enfant. Le corps de l'une des vertèbres est en partie détruit par des amas tuberculeux qui ont amené une nécrose partielle.

FIG. 27. — Section perpendiculaire de la colonne lombaire d'un adulte. Plusieurs vertèbres sont le siège de foyers tuberculeux. L'une d'elles est détruite et écrasée par le poids du corps, d'où une déviation angulaire.

elles sont contenues dans des cavités irrégulières que tapisse une membrane d'aspect gélatineux fournie par le tissu médullaire, et quelquefois par le périoste épaissi, lorsque le tissu osseux a été détruit. Ce tissu présente à la limite de l'excavation une vascularisation anormale, un cercle rosé, et plus tard une zone légèrement blanchâtre, sclérosée. En somme le tissu osseux se comporte en présence des masses caséeuses à peu près comme le parenchyme pulmonaire, puisqu'il finit par s'enflammer, lorsque ces masses, venant à se mortifier, font l'effet de corps étrangers. De même que le poumon, l'os est parfois détruit dans

une partie de son étendue, et lorsqu'il a, comme les vertèbres, le poids du corps à soutenir, il s'affaisse, et de là des déformations offrant des angles plus ou moins aigus, suivant qu'un seul ou plusieurs corps vertébraux sont altérés. Un exemple de ces déformations nous est fourni par la figure 27 où la première vertèbre lombaire, creusée à son centre d'une excavation tuberculeuse, s'est trouvée écrasée par le poids de la colonne vertébrale et a commencé à céder.

Ces déformations sont le résultat de la localisation du tubercule sur les vertèbres, car partout ailleurs, si ce produit parvient à perforer les os, il est rarement une cause de fracture. Les masses tuberculeuses, accompagnées ou non de séquestres, se ramollissent, et arrivent peu à peu à gagner le périoste qu'elles décollent en produisant à la surface de l'os une saillie semblable à un abcès. Le périoste s'ulcère, la masse ramollie se déverse dans les tissus voisins et finit souvent par se faire jour au dehors par un trajet fistuleux qui laisse suinter, pendant un temps toujours fort long, un liquide blanchâtre, composé de flocons ou de détritus tuberculeux en suspension dans une sérosité louche. Ce trajet a de la peine à se fermer, et cependant, s'il n'est pas étendu, il peut bourgeonner en même temps que l'os, combler la perte de substance, se cicatriser, et arriver à une guérison définitive.

Fig. 28. — Face antérieure du sternum dont la deuxième pièce est à sa partie supérieure le siége d'un ulcère contenant un magma manifestement tuberculeux.

Mais, lorsque le tubercule se trouve situé loin des téguments, la matière tuberculeuse ramollie s'épanche dans les tissus mous, puis, agissant comme un corps étranger, elle s'entoure d'une poche cellulo-fibreuse qui s'allonge peu à peu et forme une sorte de bourse appendue à l'os par un pédicule plus ou moins étroit ; c'est ainsi que des collections développées aux dépens des vertèbres peuvent cheminer et s'étendre jusqu'au petit trochanter. Ces énormes collections sont difficilement résorbées, et si parfois la sérosité qui les compose disparaît, tandis que le magma caséeux se calcifie, il est juste de dire que le plus souvent elles s'ouvrent à l'extérieur et se transforment, au contact de l'air, en un foyer purulent presque toujours suivi des accidents de la fièvre hectique et de la mort.

La *périostite tuberculeuse* affecte en même temps que le périoste

les couches superficielles de l'os sous-jacent, et envahit de préférence les extrémités des os longs, les régions antérieure et latérale des vertèbres, produisant ainsi une sorte de mal vertébral superficiel. La couche profonde du périoste ou couche ostéogène de Ollier est le point de départ de cette altération ; elle s'épaissit, devient fongueuse et présente des granulations tuberculeuses qui, subissant ensuite la transformation caséeuse, donnent lieu à un magma ou mieux à une sorte de bouillie mal liée, constituée par un liquide grisâtre au sein duquel nagent d'abondants grumeaux blanchâtres (fig. 28). Cette bouillie produit des fusées plus ou moins étendues, limitées d'une part par le périoste, d'autre part par l'os dénudé, rugueux et partiellement résorbé ou encore surmonté d'exostoses, du moins à la limite de l'altération (fig. 29). Les fusées, lorsque le périoste vient à céder, se répandent dans le tissu voisin et souvent jusque sous le tégument externe qu'elles ulcèrent et perforent pour se faire jour à l'extérieur, et de là un trajet fistuleux par lequel s'écoule un liquide semblable à du petit-lait tenant en suspension des grumeaux blanchâtres. Quant aux formations osseuses développées à la surface de l'os, elles se distinguent par l'état des canaux de Havers, qui sont plus larges et plus irréguliers que dans l'état normal (fig. 30).

FIG. 29. — Couche osseuse de formation nouvelle à la surface de l'extrémité inférieure de l'humérus et des extrémités supérieures du radius et du cubitus. Cette couche, née du périoste que décollait une bouillie caséeuse, est spongieuse et peu résistante.

*Forme miliaire.* — L'ostéite tuberculeuse isolée et disséminée est une lésion qui survient dans le cours d'une tuberculose pulmonaire ou ganglionnaire, mais qui parfois aussi accompagne une granulie généralisée des viscères. Les granulations qui en constituent le caractère essentiel sont petites, miliaires, grisâtres, translucides, éparses çà et là au sein du tissu médullaire, qui leur forme une zone rougeâtre tant par suite de l'injection et de la dilatation des vaisseaux, que par le fait de la résorption de la graisse ; les trabécules osseuses de leur voisinage sont raréfiées et l'os présente les attributs de l'inflammation. Les tubercules disséminés des os subissent moins facilement que les tubercules conglomérés la trans-

formation caséeuse, et ne produisent jamais ni inflammation éliminatoire ni trajets fistuleux ; ils tendraient plutôt à devenir fibreux si la mort ne les arrêtait dans leur évolution.

L'étiologie et la pathogénie de la tuberculose osseuse ne diffèrent pas de celles de la tuberculose en général ; nous dirons cependant qu'une habitation humide et peu aérée contribue manifestement au développement des lésions tuberculeuses des os. D'un autre côté, ces lésions sont quelquefois héréditaires, et elles ont été observées chez des jeunes gens dont le père et la mère ou l'un des deux seulement était atteint de tuberculose pulmonaire.

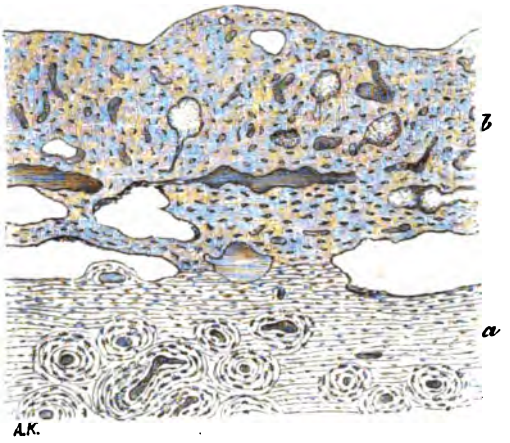


FIG. 30. — Coupe microscopique à la surface de l'extrémité inférieure de l'humérus représentée figure 29. — *a*, tissu ancien ; *b*, tissu de nouvelle formation développé au-dessous du périoste atteint de tuberculose. Les canaux de Havers sont plus larges que ceux du tissu osseux normal, et n'ont pas la même régularité.

BIBLIOGRAPHIE. — PERCIVAL POTT, *Du mal vertébral ou de l'impotence des extrémités inférieures*, traduct. franç. par Duchanoy. Paris, 1765. — J.-B. PALLETTA, *Exercit. path.* Mediolani, 1820, p. 104. — J.-A. SUREN, *De ossium tuberculis.* Diss. in. Berol., 1834. — NICHET, *Mém. sur le mal vertébral de Pott* (*Gaz. méd. de Paris*, 1835, p. 529, et 1840, p. 385, etc.). — A. NÉLATON, *Recherches sur l'affect. tuberculeuse des os.* Thèse de Paris, 1836, et *Arch. gén. de méd.*, févr. 1837. *Élém. de pathol. chirurg.*, t. II, avec bibliographie. — REID d'Erlangen, *Ueber Knochentuberkeln* (*Med. Correspond. Baierisch. Aerzte*, 1842). — PARISE, *Tubercules des os*, etc. (*Archives gén. de méd.*, 1843, t. XLII, p. 288). — MEINEL, *Ueber Knochentuberkeln.* Erlangen, 1842. — MALESPINE, *De la nécrose du calcanéum chez les enfants scrofuleux* (*Rev. méd.*, 1842, et *Gaz. méd.*, 1843, p. 154). — E. COMIN, *Affect. tuberculeuse des premières vertèbres cervicales* (*Gaz. méd. de Paris*, 1843, p. 661). — CLESS, *Archiv f. phys. Heilkunde*, 1845, t. III, p. 4. — BÜHLER, *Ueber Wirbeltuberculose.* Zurich, 1846. — MEBES, *Med. Zeitung Russlands*, 12, 13, 1847. — H. LEBERT, *Mém. sur les maladies du système osseux que l'on rencontre chez les scrofuleux* (*Mém. de l'Acad. de médecine*, 1849, t. XIV, p. 150). — Le même, *Traité des maladies scrofuleuses et tuberculeuses.* Paris,

1849, et *Traité d'anat. path.*, pl. 66. — Bouchut, *Tubercules de la colonne vertébrale, des phalanges, des métatarsiens*, etc. (*Gaz. méd. de Paris*, 1856, p. 357). — Erichsen, *Crude tubercle on the tibia* (*Transact. of the pathol. Soc. of London*, 1856, t. VII, p. 316). — Gerhardt, *De ossium tuberculosi*. Berlin, 1854. — Black, *The pathology of tuberculous bones* (*Edinburg med. Journ.*, 1859, p. 780). — Richet, *Tuberculose du rocher* (*Union méd.*, 1862, t. I, p. 415). — Mayer, *Ueber ein neues path. Gelenk, articulatio spuria, an dem Bogen des fünften Lendenwirbels* (*Arch. f. path. Anat. und Physiol.*, 1859, t. XVI, p. 65). — Hayem, *Mal de Pott* (*Bull. de la Soc. anat.*, 1865, p. 121). — Broca, *Difformité dans le mal vertébral* (*Gaz. des hôpitaux*, 1868, p. 27). — L. Ranvier, *Tubercules du tissu osseux* (*Arch. de physiologie normale et pathologique*, 1868, t. I, p. 87). — E. Lancereaux et P. Lackerbauer, *Atlas d'anatom. patholog.*, pl. 57, fig. 1, 2, 3 et 3'. — Lazarus, *Ueber Miliar-tuberculose im Knochen*. Berlin. inaug. Dissert., 1872. — Frommann, *Ein Fall von Wirbelcaries und Degeneration des Ruckenmarks* (*Arch. für path. Anat. und Physiol.*, 1872, t. LIV, p. 42). — E. Ponfick, *Ueber die sympath. Erkrankungen des Knochenmarkes bei inneren Krankheiten* (*Ibid.*, 1872, t. LVI, p. 540). — R. Virchow, *Pathologie des tumeurs*, trad. fr. par P. Aronssohn. Paris, 1871, t. III, p. 148. — Parrot, *Tuberculose osseuse* (*Bull. de la Soc. anat.*, 1879, p. 278). — A.-V. Thaden, *Des lésions vertébrales* (*Langenbeck's Arch.* t. XVIII, p. 425 et *Arch. gén. de méd.*, 1876, t. II, p. 622 et 628). — Broca, *Leçons sur l'ostéite vertébrale* (*Gaz. méd. de Paris*, 1876). — Gaujot, *De la périostite externe chronique*, leçons recueillies par Charvot (*Gaz. hebd. de méd. et de chirurg.*, 1879, Paris, 1879). — R. Volkmann, *Tuberculose perforante des os de la voûte crânienne* (*Centralbl. f. Chirurgie*, 1880, n° 1). — P. Kraske, *Notiz betreffend die Tuberculose der Schaedelknochen* (*Ibid.*, 1880, n° 19). — Lannelongue, *Sur les abcès tuberculeux* (*Gaz. méd. de Paris*, 6 mars 1880, p. 125). — Le même, *Abcès froids et tuberculose osseuse*. Paris, 1881.

Ostéite fongueuse ou scrofuleuse. — Cette ostéite, encore désignée sous les noms de *carie*, d'*ostéite raréfiante*, etc., est caractérisée par la végétation aux dépens des éléments médullaires d'un tissu jeune qui remplit les aréoles de la substance osseuse et en amène la résorption plus ou moins complète en l'absence de tout travail d'ossification. Elle a pour siège ordinaire les os courts des extrémités supérieures et inférieures, les épiphyses, la substance spongieuse des os longs, et aussi les vertèbres, attendu que plusieurs cas désignés sous le nom de mal de Pott sont vraisemblablement dus à cette lésion.

Le phénomène initial de ce processus est le bourgeonnement du tissu conjonctivo-vasculaire, et la formation sous le périoste, dans les canalicules de Havers et les aréoles du tissu spongieux, d'un tissu mou, vasculaire, d'apparence lie de vin, constitué par des myéloplaxes, des élé-

ments cellulaires ronds ou fusiformes, et parcouru par des vaisseaux dont la rupture est suivie de taches ecchymotiques qui lui donnent une apparence sarcomateuse (fig. 31). Les bourgeons ainsi formés sont colorés, grisâtres ou rougeâtres, et riches en sucs ; mais ils ne tardent pas à se modifier et présentent au bout de peu de temps des points décolorés ou jaunes, dus à la métamorphose d'une partie des éléments qui les constituent. Ces éléments, cessent de se multiplier et de s'accroître, ils se transforment en graisse, l'os se détruit, les tissus mous sont irrités, et il se produit un ou plusieurs trajets fistuleux par lesquels s'écoule un liquide grisâtre et sanieux. Dans d'autres cas, le tissu nouveau s'infiltre de granulations tuberculeuses, et subit une transformation caséeuse qui se complique de suppuration et d'abcès. Enfin, la végétation, loin de s'arrêter, continue sa marche, les bourgeons charnus s'étendent, isolent des portions d'os pourvus de vaisseaux et de moelle, et forment autant de séquestres vivants très différents de ceux dont il a été question jusqu'ici. La nécrose et du reste la carie ne sont ainsi que des effets tardifs, des modes de terminaison d'autres lésions, et par conséquent, elles ne peuvent avoir une description à part. La nécrose qui succède aux ostéites suppurative, ossifiante, syphilitique, etc., ne doit pas être séparée de chacune de ces lésions, pas plus que la carie ne doit l'être des ostéites tuberculeuse et caséeuse, dont elle fait partie.

Fig. 31. — Ostéite fongueuse de la première phalange du gros orteil. Les points noirs représentent des bourgeons vasculaires dont plusieurs sont infiltrés de sang.

Emprisonné au sein d'un organe résistant tel que l'os, le tissu fongueux est fatalement limité dans son développement et bientôt étouffé si la substance osseuse n'est à son tour le siège d'une altération en sens inverse de celle de la moelle. Cette substance, dont le rôle se trouve entièrement passif, est résorbée au contact des bourgeons charnus qui la pénètrent, et de la sorte les canaux de Havers sont élargis, les espaces médullaires agrandis, et il se produit, dans l'épaisseur des os, des cavités plus ou moins étendues. Alors apparaissent ces tuméfactions fusiformes des os, depuis longtemps connues sous le nom de *spina ventosa*, et quelquefois la gibbosité du mal de Pott par affaissement d'une vertèbre, la déformation des articulations par la fonte des extrémités osseuses, et même la disparition plus ou moins complète d'une ou de plusieurs phalanges.

Les déformations de la colonne vertébrale, pas plus que la résorption de certains os, ne sont l'effet exclusif de l'ostéite scrofuleuse. Quant au *spina ventosa*, c'est un terme dont les anciens auteurs se servaient pour qualifier des affections diverses, entre autres certains fibromes embryonnaires, chondromes, etc. Boyer, pour faire cesser la confusion, limita cette dénomination à une affection des os cylindriques dans laquelle les parois du canal médullaire subissent une distension lente, successive, et sont en même temps considérablement amincies ou perforées sur plusieurs points. Nélaton fit de cette lésion un effet de la tuberculose, et Goëtz la considéra comme un désordre spécial aux enfants entachés de scrofule, la définit une intumescence indolore, à marche lente, de la diaphyse des os longs ; mais cette définition ne donne pas une idée exacte de la nature du mal en question qui est en somme une manière d'être de l'ostéite fongueuse. Cette ostéite étant quelquefois suivie, chez les personnes jeunes, de la destruction de la partie centrale de l'os affecté, le périoste irrité reproduit une couche osseuse à sa surface interne, et celle-ci venant à se détruire de nouveau, il s'en forme une seconde, puis une troisième, et de là une augmentation locale du volume de la diaphyse par suite d'un travail simultané de production osseuse périphérique et de destruction excentrique (Parrot). Aussi, lorsque le périoste, pour une raison quelconque, ne parvient pas à former des couches osseuses nouvelles, il survient une destruction totale ou partielle de l'os. Par conséquent, le *spina ventosa*, comme la déviation de Pott et la disparition plus ou moins complète de quelques os, est en somme un accident ultime de l'ostéite fongueuse. La suppuration, qui a été considérée comme un autre mode de terminaison de cette lésion, est toujours un épiphénomène déterminé par la mortification de l'os ou du tissu nouveau qui l'infiltre, sinon par la pénétration de l'air dans le foyer phlegmasique.

L'ostéite fongueuse, affection grave et de longue durée, qui tend à détruire les os et à produire des suppurations, guérit néanmoins dans quelques cas, à la condition qu'il se produise à la limite du foyer d'altération une inflammation scléreuse qui comble les espaces médullaires et arrête le travail pathologique. Aussi, ce que doit chercher en pareil cas l'homme de l'art, c'est à modifier l'état local de l'os, en provoquant un travail de ce genre.

*Étiologie et pathogénie.* — L'ostéite fongueuse est une affection du jeune âge et de l'adolescence, plus particulièrement observée chez les personnes qui habitent des logements humides, mal aérés, et ont une

nourriture insuffisante ou mauvaise. Comme ces mêmes conditions d'hygiène président au développement des lésions diverses généralement désignées sous le nom de scrofules, il y a lieu de considérer que dans la majorité des cas l'ostéite fongueuse est une manifestation de la scrofulose. Néanmoins, cette lésion, présentant quelquefois, indépendamment du produit inflammatoire qui la caractérise, des granulations tuberculeuses avec ou sans dégénérescence caséeuse, a encore été rattachée à la tuberculose. Mais, en admettant même l'identité de ces deux maladies, ce qui n'est pas prouvé, il faut reconnaître que l'ostéite fongueuse diffère de l'ostéite tuberculeuse, tant par sa période initiale que par son évolution et ses modes de terminaison.

Bibliographie. — Fredericus Ludovicus Augustin, *De spina ventosa ossium*. Halæ, 1717. — J.-B. Vandenzande, *Diss. sur le spina ventosa*. Thèse de Paris, an XIII (1805). — Lobstein, *Traité d'anat. pathol.*, t. II, p. 122. Paris, 1833. — Astley Cooper, *Œuvre chir. complète*, trad. par Chassaignac et Richelot. Paris, 1837. — Robert, *Du spina ventosa*, etc. Thèse de Paris, 1839. — Bérard, art. *Spina ventosa*, du *Dict.* en 30 vol., 1840, t. XXII, p. 508. — Rognetta, *Mém. sur quelques maladies du système médullaire des os* (*Gaz. des hôpitaux*, 1841, n°s 74 et suiv.). — *Muséum d'anatomie pathologique de la Faculté de Paris ou musée Dupuytren*. Paris, 1842, p. 441, atlas, pl. 11. — Michel, *Du spina ventosa*, etc. Thèse de Paris, 1842. — Ch. Robin, *Comptes rendus de la Soc. de biologie*, 1849, t. I, p. 150, et art. *Moelle des os* du *Dict. encycl. des sciences médicales*, t. IX, 2e série. — M. Malespine, *De la nécrose du calcanéum chez les enfants scrofuleux* (*Revue méd.*, novembre 1842). — Verneuil, *Gonflement fusiforme des doigts* (*Bull. de la Soc. anat.*, 1854, t. XXIX, p. 337). — Varranguien de Villepin, *Du spina ventosa*, etc. Thèse de Paris, 1855. — Vermont, *Recherches pour servir à l'étude de quelques tumeurs des doigts*. Thèse de Paris, 1855. — R. Volkmann, Handbuch der allgemeinen und speciellen Chirurgie von Pitha et Billroth, 1865, t. II, p. 269. — Billroth, *Éléments de pathologie chirurgicale générale*, trad. de Culmann et Sengel. Paris, 1868, p. 512. — Ed. Goetz, *Étude sur le spina ventosa*. Thèse de Paris, 1877. — Voguet, *Contribution à l'étude de la dactylite strumeuse infantile*. Thèse de Paris, 1877. — Parrot, *Sur les altérations des os d'apparence strumeuse* (*Bull. de la Soc. anat.*, 1873, t. XLVIII, p. 580). — Le même, *Du spina ventosa* (*Gaz. méd. de Paris*, 11 et 25 décembre 1880, p. 661, 677 et 694).

**Carie.** — J.-A. Lambert, *Comm. sur la carie*, etc. Marseille, 1627. — A. Cyprianus, *Diss. de carie ossium*. Utrecht, 1680. — J. Fournier, *Diss. de carie ossium*. Montpellier, 1757. — J.-G. Rœderer, *Progr. obs. de ossium vitiis continens*. Gottingue, 1760. — A. Monro, *An essay on the caries of bones* (*Edinb. med. Essays*, 1742, t. V, p. 349). — Ferrand, *Diss. de carie ossium*. Paris, 1765 — Engel, *Diss. ossium cariem*, etc. Giessen, 1802. — Pouget, *Recherches*

*sur la carie*. Thèse de Montpellier, 1821, n° 118. — VEHMEYER, *De carie ossium*. Rostoch, 1826. — MICHON, *De la carie et de la nécrose*. Thèse d'agrégation, Paris, 1832. — MALGAIGNE, *Mém. sur l'infl., la supp. et la gangrène des os* (*Arch. gén. de méd.*, 1832, t. XXX, p. 59, 117). — SANSON aîné, *De la carie et de la nécrose*. Thèse de concours, Paris, 1833. — MOURET, *Aperçu sur la nature chimique de la carie et de la nécrose* (*Revue méd.*, 1835, t. III, p. 36). — GERDY, *Recherches sur la carie* (*Gaz. hebd.*, 1854, n° 27), et *Maladies des organes du mouvement*, etc. Paris, 1855, p. 156. — ENGEL, *Ueber Knochengeschwüre* (*Prager Vierteljahrschr.*, 1854, t. I, p. 147, et t. II, p. 210). — R. VOLKMANN, *Zur Histol. der Caries und Ostitis* (*Arch. f. kl. Chir.*, 1863, t. IV, p. 437). — CHASSAIGNAC, *Traité de la supp.*, etc. Paris, 1859, t. I, p. 521. — L. RANVIER, *Descript. et défin. de l'ostéite, de la carie*, etc. (*Arch. de phys. norm. et pathol.*, 1868, t. I, p. 69). — A. MENZEL et H. PERCO, *Ueber die Häufigkeit der Caries in den verschiedenen Knochen. sowie über die Combin. von kronisck. Knochenkr. mit Tuberculose und ander. chr. Erkrank. inn. Organe.* (*Archiv. f. klin. Chirurg.*, 1870, t. XII, p. 341). — VINSAC, *Considér. sur les abcès sous-périostiques consécutifs à la carie*. Thèse de Paris, 1874. — OLLIER, art. *Carie* du *Dict. encyclop. des sciences méd.*, Paris, 1871, t. XII, p. 473.

## § 3. — NÉOPLASIES DU TISSU OSSEUX.

Les néoplasies des os ne diffèrent pas de celles de tous les organes qui proviennent du feuillet moyen du blastoderme. Elles mettent en évidence une loi formulée dans la partie générale de ce travail, c'est que chaque organe est sujet à autant de variétés de tumeurs primitives qu'il entre de variétés de tissus dans sa structure. Ainsi, la connaissance de la composition histologique des os est le meilleur renseignement qu'il soit possible d'avoir sur leurs productions néoplasiques ; mais, à côté des tumeurs qui ont leur point de départ dans les tissus constitutifs de ces organes, il en est qui reconnaissent une autre origine et sont formées d'éléments ne s'y rencontrant pas à l'état normal. Ces tumeurs, dites secondaires ou métastatiques, sont, dans l'espèce, les épithéliomes. Nous allons passer en revue chacun des types néoplasiques appartenant au tissu osseux.

### I. — Endothéliome.

Cette néoplasie se rencontre rarement dans le système osseux, ou du moins les faits qui permettent d'y établir son existence sont peu nom-

breux. C'est néanmoins une production de ce genre qu'il faut voir dans un cas décrit sous le titre de tumeur pulsatile des os, et rapproché par Kocher de la néoplasie appelée par quelques histologistes allemands du nom de « cylindrome ». D'un autre côté Jaffé a décrit, dans le tibia, des tumeurs pulsatiles ressemblant au carcinome, tant par les fortes dimensions et l'apparence épithéliale de leurs éléments constituants, que par la disposition alvéolaire de leur trame ; et ces tumeurs, qu'il compare au sarcome alvéolaire à cellules rondes de Billroth, nous paraissent rentrer encore, par leur structure et par leur évolution, dans la catégorie des néoplasies que nous désignons du nom d'endothéliome.

Cette néoplasie, unique ou multiple, a pour siège ordinaire les os du crâne et le tibia. Elle se présente sous la forme d'une tumeur arrondie, du volume d'une noix ou d'un œuf, un peu molle, et fréquemment agitée, pendant la vie, de légers mouvements d'expansion qui lui ont parfois valu la dénomination de *tumeur pulsatile*, d'*anévrysme des os*. Peu colorée après sa séparation de l'os, elle est friable, grisâtre ou rougeâtre à la coupe, semée de lamelles osseuses comme s'il s'agissait d'un épithéliome, mais c'est par sa structure surtout qu'elle ressemble à cette dernière lésion. L'endothéliome osseux est, en effet, formé de cellules sphériques ou polyédriques volumineuses, munies d'un gros noyau et d'une trame alvéolaire, avec cette différence que les parois des alvéoles, au lieu d'être constituées par des trabécules conjonctives ayant à leur centre un ou plusieurs canaux vasculaires, sont composées uniquement par des vaisseaux ; de là il résulte que la disposition alvéolaire n'est ici qu'une apparence dépendant de la répartition des vaisseaux au sein de la tumeur. Lorsqu'on examine celle-ci à une période avancée de son évolution, on constate que l'élément cellulaire abonde au pourtour des parois vasculaires, et qu'une connexion existe entre ces deux parties. Il semble aussi que l'élément cellulaire provienne de la végétation des cellules endothéliales ou mieux du périthélium de la tunique adventice des vaisseaux, ce qui rapproche ces tumeurs osseuses de celles que nous avons observées dans le péritoine et la pie-mère (voy. t. II, p. 315 et 921). Les dessins histologiques de Kocher ne nous paraissent laisser aucun doute à cet égard, et nous pensons avec Jaffé que ces productions ont de grandes analogies avec les cylindromes dont Waldeyer et Steudener ont placé le point de départ « dans l'hyperplasie des cellules les plus superficielles de l'adventice ».

L'endothéliome osseux évolue lentement, mais il n'en est pas moins une néoplasie indéfinie, c'est-à-dire qu'il rétrocède rarement ou jamais. Il est exposé à subir la dégénérescence colloïde qui peut entraîner à sa

suite des formations kystiques. Les pulsations que l'on constate dans cette tumeur sont dues tout à la fois aux vaisseaux qu'elle renferme et aux kystes nombreux qui résultent de sa dégénérescence spéciale.

BIBLIOGRAPHIE. — Th. KOCHER, *Zur Kenntniss der pulsirenden Knochengeschwülste nebst Bemerkungen über hyaline Degeneration* (*resp. cylindroma*) (*Archiv für pathol. Anat. und Phys.*, 1868, t. XLIV, p. 311). — BILLROTH, *Archiv f. klin. Chirurgie*, t. XI, p. 244. — Th. JAFFÉ, *Zur Kenntniss der Gefässreichen Sarcom* (*Contribution à l'étude du sarcome vasculaire*) (*Ibid.*, 1874, t. XVII, p. 91). — H. MORRIS, *Pulsating tumours of the left parietal bone, associated with other similar tumours of the right clavicle and both femora*, etc. (*Transact. of the path. Soc. of London*, 1880, t. XXXI, p. 259).

### II. — Myxome.

Tous les os sont sujets à cette lésion, et particulièrement ceux des membres et du crâne. Le myxome des os est central ou périphérique. Le myxome central se manifeste sous l'apparence d'une tumeur molle, friable, qui prend naissance dans la moelle, s'étend peu à peu, use ou écarte la substance osseuse qui lui forme une sorte d'enveloppe, puis la traverse et donne lieu à des masses plus ou moins bosselées, irrégulières, qui finissent par se mettre en rapport avec les tissus mous. A l'incision, cette tumeur se trouve traversée, même dans une phase avancée, par des restes du tissu antérieur sous forme de lamelles ou de trabécules résistantes, interposées entre les lobes de la tumeur. Cette production a une teinte gris clair, blanchâtre ou jaune pâle, semblable au disque gélatineux des méduses, mais ses vaisseaux lui donnent parfois une coloration rose clair ou rouge foncé. Sa composition histologique ne diffère pas de celle du myxome en général (voy. t. I, p. 330).

Le myxome périphérique naît du périoste, il offre les mêmes caractères que celui qui se développe dans la profondeur des os, avec cette différence qu'il est situé à l'extérieur de ce dernier, et ne renferme dans son épaisseur aucun débris de tissu osseux.

L'évolution de cette lésion est en général rapide, et, de même que beaucoup d'autres tumeurs osseuses classées par nous dans le cadre des néoplasies conjonctives, elle peut se généraliser dans d'autres organes, et notamment dans les poumons.

BIBLIOGRAPHIE. — R. VIRCHOW, *Pathologie des tumeurs*, traduction française par Aronssohn, t. I, p. 421, 1867. — C. H. MOORE, *Crânio-facial enchondroma*

(*myxoma*) *Transactions of the path. Society of London*, 1868, t. XIX, p. 339, pl. XII). — A. WEICHSELBAUM, *Ein Fall von gemischtem Myxom des linken Oberschenkels und secundaren Myxomknoten in den Lungen* (*Arch. f. path. Anat. und Physiol.*, 1872, t. LIV, p. 166, pl. VIII, fig. 1).

### III. — Lipome.

Cette néoplasie, malgré la présence d'une certaine quantité de graisse dans les os, est tellement rare, qu'il est difficile d'établir son existence sur des faits précis ; mais cela tient sans doute à ce qu'elle détruit rarement le tissu osseux et par cela même passe inaperçue, d'autant plus qu'il n'est pas dans les habitudes d'examiner les os ne présentant aucune altération apparente.

Viard a présenté à la Société anatomique un lipome du maxillaire supérieur. Cornil et Ranvier rapportent qu'ils ont vu un seul exemple de lipome des os développé dans le corps du tibia ; les lobules du tissu adipeux, au lieu d'être limités par des cloisons fibreuses, étaient séparés par des travées de tissu osseux.

BIBLIOGRAPHIE. — VIARD, *Bullet. de la Société anatomique*, 1850, t. XXV, p. 142. — CORNIL et RANVIER, *Manuel d'histologie pathologique*. Paris, 1869, p. 377. — Voy. en outre : t. I, p. 335 de cet ouvrage.

### IV. — Lymphome.

Le lymphome des os, si l'on négligeait moins l'examen de ces organes dans les cas de leucémie, ne serait sans doute pas très rare. Il se rencontre dans les os plats du crâne et du bassin, dans les os, longs ou courts, des membres, et se présente à l'œil nu sous forme d'infiltration diffuse ou de tumeurs nodulaires agglomérées de façon à produire des masses plus ou moins volumineuses.

L'os, affecté depuis quelque temps, est augmenté de volume, tuméfié par places, bosselé, irrégulier, d'une coloration et d'une consistance autres qu'à l'état normal. Sa surface de section tantôt laisse échapper une faible quantité d'un liquide jaunâtre, visqueux, différent du pus, tantôt ne produit aucun suintement et se fait remarquer uniquement par ses colorations diverses. Au lieu d'être uniformément rouge ou grisâtre, le tissu osseux est marbré de teintes rouges, grises, jaunes, verdâtres ou

blanchâtres, qui lui donnent un aspect bigarré. Les alvéoles de la moelle sont agrandies, sinon détruites, et comblées par la nouvelle formation; le tissu compact, raréfié dans sa partie interne, présente des vacuoles remplies par le tissu néoplasique tellement abondant, dans quelques cas, qu'il fait irruption à travers le tissu osseux. Rarement, ce tissu prend naissance sous le périoste, et fait saillie du côté des tissus mous, usant et érodant la surface de l'os, mais, quel que soit son point de départ, il est exceptionnel qu'il produise une fracture spontanée.

Vu au microscope, le suc qui s'échappe de la surface de section de la tumeur présente des cellules incolores sphériques multinucléolées mesurant de 0,012 à 0,02, des cellules plus petites et des noyaux libres ayant de 0,005 à 0,007; les unes et les autres nagent dans un liquide difficilement miscible à l'eau et n'offrent pas la réaction caractéristique de la mucine. Le tissu étudié après décalcification, sur des coupes microscopiques suffisamment minces, se trouve constitué par ces mêmes cellules qui encombrent les espaces médullaires; chassées par le pinceau, elles laissent à découvert un réticulum sillonné de capillaires dont les parois sont elles-mêmes infiltrées de cellules lymphatiques. Par conséquent, un tissu nouveau, constitué par un stroma réticulé dans les mailles duquel s'entassent des éléments semblables aux corpuscules de la lymphe, se substitue au tissu médullaire et sur quelques points à la substance osseuse elle-même, qui est comprimée et résorbée.

Ce tissu de nouvelle formation, qui vraisemblablement prend naissance aux dépens des éléments lymphatiques de la moelle osseuse, se développe et vit là où il est peu abondant; mais là où il est exubérant, il ne tarde pas à subir des transformations diverses, et notamment une dégénérescence caractérisée par l'infiltration graisseuse de ses éléments. Ceux-ci, pressés les uns contre les autres et plus ou moins atrophiés, donnent à la néoplasie sa coloration blanche.

Les tumeurs lymphatiques des os ont une évolution lente et amènent rarement la destruction ou la fracture des os; elles coexistent le plus souvent avec des lymphomes des autres organes : glandes lymphatiques, rate, foie, poumons, et aussi avec une augmentation manifeste de la proportion des globules blancs (leucémie). Elles se généralisent quelquefois, non pas par infection, mais en vertu d'une cause générale indéterminée. Quant à leurs causes, elles sont celles de toutes les néoplasies de même espèce (voy. t. I, p. 326).

Bibliographie. — Maurice Perrin, *Bulletin de la Société anatomique*, 1861, t. XXXVI, p. 247. — Ranvier, *Journ. de l'anatomie et de la physiologie de l'homme*

*et des animaux*, 1867, t. IV, p. 215. — WALDEYER, *Diffuse Hyperplasie des Knochenmarkes; Leukämie* (*Arch. f. pathol. Anat. und Physiol.*, 1871, t. LII, p. 305). — E. PONFICK, *Ueber die lymphat. Erkrankungen des Knochenmarkes bei inneren Krankheiten* (*Arch. f. pathol. Anatom. und Physiolog.*, 1872, t. LVI, p. 546, t. LXVII, p. 367). — E. NEUMANN, *Ein neuer Fall von Leukämie mit Erkrankung des knochenmarkes* (*Archiv der Heilkunde*, 1872, p. 502, et *Arch. gén. de médecine*, 1873, t. II, p. 221). — KELSCH, *Note pour servir à l'histoire de la lymphadénie* (*Bull. de la Soc. anat.*, 1873, t. XLVIII, p. 558). — WAREN TAY, *Lymph-adenoma of the ileum, sternum, one rib*, etc. (*Transactions of the Pathological Society of London*, 1872, t. XXIII, p. 201). — G. HEUCK, *Zwei Fälle von Leukämie mit eigenthümlichem Blut- resp. Knochenmarsbefund.* (*Archiv f. pathol. Anat. und Physiol.*, 1879, t. LXXVIII, p. 475). — E. NEUMANN, *Berlin. Klinisch. Wochenschr.*, 1880, n° 20, et *Archives générales de médecine*, 1880, t. II, p. 352.

### V. — Chondrome.

Cette néoplasie, l'une des plus fréquentes parmi celles qui affectent le tissu osseux, est constituée tantôt par des éléments jeunes, exubérants, tantôt par des éléments qui ont acquis tout leur développement, et comme, d'ailleurs, sa marche est plus aiguë et sa généralisation plus facile dans le premier cas que dans le dernier, il serait naturel de décrire, ainsi que nous le ferons plus loin pour les fibromes et les ostéomes, des chondromes embryonnaires et des chondromes adultes ; néanmoins, pour être bref, nous nous contenterons de mentionner ces deux formes et nous n'en donnerons qu'une seule description.

Le chondrome se rencontre dans tous les os, ceux des extrémités particulièrement, et, suivant qu'il prend naissance dans le périoste ou dans l'os lui-même, il est désigné sous le nom de périchondrome ou d'enchondrome, de chondrome périphérique ou de chondrome central ; mais ces deux modes ne sont pas toujours séparés par une ligne de démarcation très nette, car les tumeurs cartilagineuses centrales peuvent n'être pas absolument distinctes, du moins à un certain degré de leur développement, de celles qui procèdent du périoste.

Le chondrome périphérique survient à un âge relativement avancé de la vie, et son siège de prédilection est plutôt les os larges que les os longs des membres, c'est ainsi que le bassin en est souvent atteint. Il forme des tumeurs saillantes, irrégulièrement proéminentes, qui compriment et atrophient l'os qui les porte, et s'étendent dans les endroits de moindre résistance (fig. 32). Paget cite le cas curieux d'un chondrome qui, né de

la tête des côtes, pénétra par les trous de conjugaison jusque dans le canal vertébral, où il se trouva en rapport avec la moelle épinière et produisit une paraplégie.

Le chondrome central ou enchondrome, production parfois étalée, diffuse, toujours lobulée, est forcément latent pendant un temps plus ou moins long, et ne peut être découvert si ce n'est lorsqu'il commence à faire saillie à la surface de l'os. Cette saillie s'accroît au fur et à mesure du développement de la tumeur, non pas parce que la couche osseuse externe est simplement distendue, mais parce que le périoste irrité sécrète des couches osseuses nouvelles, au fur et à mesure que la couche corticale s'amincit. Toutefois, l'accroissement chondromateux étant indéfini, il vient un moment où la coque fait défaut, du moins en certains endroits, et il ne se rencontre plus à la surface de la tumeur que des écailles et des plaques de substance osseuse disséminées.

FIG. 32 — Extrémité supérieure de l'humérus affectée de chondrome (Musée Dupuytren).

A ce travail d'irritation périostique correspond quelquefois un travail analogue d'ossification interne, qui amène l'oblitération de la cavité médullaire. Ces formations osseuses se voient facilement sur une section de la tumeur, mais on y constate de plus l'existence de nodules multiples dont un certain nombre peuvent être en état de ramollissement et de transformation calcaire, graisseuse ou muqueuse et kystique (voy. t. I, p. 352), sinon présenter un tissu semblable à celui de l'os rachitique ou de l'os normal (chondrome ostéoïde et ossifiant).

Toutes les variétés de chondrome observées dans les os (voy. t. I, p. 347), répondent aux différentes formes hyaline, fibreuse, réticulée du cartilage normal ; il s'y rencontre aussi des chondromes muqueux, à cellules ramifiées, ossifiants, etc. Ces chondromes prennent naissance aux dépens des éléments embryonnaires du périoste ou de la moelle (t. I, p. 350)

et se développent peu à peu; mais quelques-uns, par suite de leur exubérance ou de toute autre condition, restent à l'état embryonnaire. Ce sont ceux-là qui ont de la tendance à s'étendre, à se généraliser et à récidiver. Tels sont, en effet, les chondromes dits métastatiques disséminés dans différents organes, notamment dans les poumons qui sont, comme on sait, l'aboutissant de toutes les veines du corps.

La marche du chondrome osseux est lente, excepté dans les cas de chondrome embryonnaire ; d'un autre côté, le pronostic de cette lésion est d'autant moins sérieux qu'elle évolue moins rapidement et qu'elle se

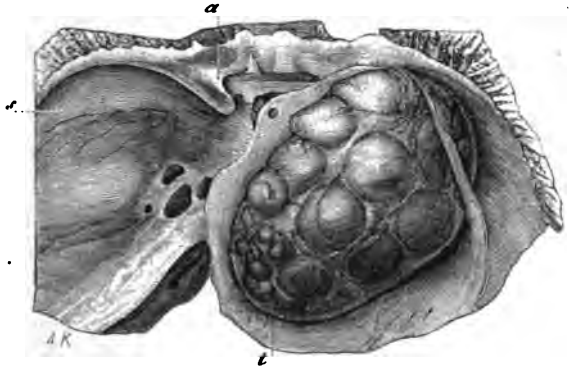


Fig. 33. — Chondrome de la base du crâne *t*, *a* apophyse clinoïde (d'après l'Atlas d'Anatomie pathol. de Lancereaux et Lackerbauer).

trouve constituée par des éléments arrivés à un développement plus parfait : c'est dire que le chondrome embryonnaire est toujours beaucoup plus grave que le chondrome adulte.

Les désordres fonctionnels produits par les tumeurs cartilagineuses varient nécessairement avec le siège de ces lésions. Celles des os longs gênent les mouvements des articulations et par conséquent la fonction des membres ; mais cette gêne n'est rien relativement à celle que déterminent les chondromes des os plats qui limitent des cavités dans lesquelles sont renfermés des organes plus ou moins essentiels à l'existence. Les chondromes thoraciques amènent des désordres cardiaques et pulmonaires, ceux du bassin apportent une gêne à la fonction de la vessie et de l'utérus, mettent obstacle à l'accouchement, et enfin ceux du crâne, en raison de leur siège habituel à la base et au niveau du pont de Varole, déterminent des troubles cérébraux qui ont la plus sérieuse gravité (fig. 33).

*Étiologie et pathogénie.* — Le chondrome osseux, quelquefois congénital, apparaît d'ordinaire dans les vingt premières années de la vie, et si

cette tumeur se voit souvent plus tard, il n'est pas difficile de s'assurer qu'elle avait pris naissance depuis plusieurs années. Sur 94 cas d'enchondromes des os réunis par O. Weber, le point de départ remontait, dans plus de la moitié des cas, aux vingt premières années de l'existence, et dans un tiers environ, à l'âge de dix ans. Il existe quelques exemples de transmission héréditaire de cette lésion, et même on a observé sur trois générations successives la production d'enchondromes multiples de diverses parties du squelette, notamment des tibias, des côtes et des avant-bras.

Ces circonstances sont de nature à nous faire comprendre que l'âge joue un rôle important dans la genèse des chondromes, et, si ces tumeurs apparaissent de préférence dans le jeune âge, c'est non seulement parce que cet âge est celui où se développent de préférence les néoplasies conjonctives, mais encore, parce que les os, à cette époque de la vie, renferment ordinairement quelques gisements cartilagineux.

Le siège particulier et préféré d'un certain nombre de chondromes semble d'ailleurs donner un appui à cette manière de voir, car ces productions sont relativement communes dans les environs des cartilages épiphysaires ou intermédiaires et des fractures récemment consolidées, des synchondroses sacro-iliaque, ilio-pubienne, sphéno-occipitale. La tumeur chondromateuse qui se développe en ce dernier point et qui, sans doute, prend naissance dans les débris de la corde dorsale, répond à la base de l'encéphale, ce qui en fait une lésion le plus souvent redoutable.

Bibliographie. — Voyez t. I, p. 354. — Hirschfeld, *Tumeurs cartilagineuses de la base du crâne* (*Gazette médicale de Paris*, 1851, p. 530, et *Comptes rendus de la Soc. de biologie*, 1852, t. III, p. 94). — Ranvier, *Contribution à l'étude de la structure et du développement des tumeurs cartilagineuses* (*Bull. de la Soc. anatomique*, 1865, p. 534). — Walsdorf, *Chondromes malins des os*. Thèse de Paris, 1878. — Clément Lucas, *Large osteoid chondroma of the femur, successful amputation through the hip joint* (*Guy's hospital Reports*, 1879, 3e sér., t. XXIV, p. 319). — R.-W. Parker, *Ossifying chondro-sarcoma of both femora*, etc. (*Trans. of the pathol. Soc. of London*, 1881, t. XXXI, p. 223).

## VI. — Ostéomes.

Ces néoplasies, confondues à tort avec l'hyperostose et l'exostose, sont distinctes de la première par leur délimitation circonscrite, de la seconde par leur forme arrondie plutôt qu'irrégulière, et enfin de l'une et de l'autre par leur accroissement indéfini. Elles revêtent deux formes : l'une

dans laquelle le tissu de nouvelle formation, très abondant, n'atteint pas son degré de perfection le plus élevé, et gagne pour ainsi dire en quantité ce qu'il perd en qualité : c'est la forme embryonnaire; l'autre, dans laquelle ce tissu moins exubérant parvient à un complet développement : c'est la forme adulte.

Ostéome embryonnaire. — Cette variété d'ostéome a été peu étudiée, mais cela ne prouve pas qu'elle soit rare, car le plus souvent confondue avec d'autres tumeurs, elle a dû passer inaperçue. Observée dans le sacrum, les côtes et les os des membres, elle s'est montrée sous forme de masses volumineuses grisâtres, qui ne tardaient pas à se fusionner avec les parties molles et les organes voisins. Ces masses sont constituées par un tissu mou, spongieux, lisse à la coupe, grisâtre ou rougeâtre selon leur plus ou moins grande vascularité. Circonscrit par une enveloppe mince, ce tissu présente au microscope une trame conjonctive, des vaisseaux et de plus des éléments cellulaires particuliers ou cellules de Gegenbaur. Sa trame est formée par des bandes d'une substance homogène, des travées de tissu conjonctif embryonnaire (cellules fibro-plastiques), ou des faisceaux de fibrilles dans lesquels sont répandus, à la périphérie notamment, un certain nombre de vaisseaux sanguins à parois minces et à peine distinctes. Faisceaux ou travées s'envoient des anastomoses fines et délicates, d'où la formation de loges ou alvéoles au sein desquelles se trouvent les éléments cellulaires. Cette disposition offre ainsi un certain degré de ressemblance avec l'épithéliome, et cette ressemblance a conduit quelques auteurs à désigner la lésion en question sous le nom de cancer, de sarcome ostéoïde, ou encore sous celui de sarcome alvéolaire. Effectivement les cellules contenues dans les alvéoles ont de grandes dimensions de 17 à 50 $\mu$, et une apparence épithéliale; elles sont arrondies, ovalaires, ou encore polyédriques, allongées et plus ou moins rectangulaires, dépourvues d'enveloppe et constituées par une simple plaque de protoplasma granuleux groupé autour d'un noyau pourvu d'un ou de deux nucléoles. Ce noyau, la partie cellulaire la plus constante au double point de vue de la forme et des dimensions, est ovalaire ou arrondi, il varie dans des limites restreintes de 12 à 14 $\mu$, et présente un double contour assez marqué pour que l'on puisse admettre qu'il a une double enveloppe (cas de Bouveret). Les cellules ont, par rapport aux trabécules, un arrangement assez spécial qui contribue encore à donner le change pour un épithéliome, à savoir une disposition linéaire et perpendiculaire aux travées, à peu près comme les éléments épithéliaux des glandes par rapport aux tubes qui les renferment. Cependant ces éléments ne possèdent pas

des caractères identiques, et ils n'ont ni la même évolution, ni les mêmes fonctions.

A côté de cette structure élémentaire, il y a, le plus souvent, dans l'ostéome embryonnaire des points du néoplasme en voie de transformation osseuse, de telle sorte qu'il est possible d'avoir sous les yeux les diverses phases de développement du tissu osseux.

L'ostéome embryonnaire, de même que toute néoplasie formée d'éléments jeunes, a une marche relativement rapide et une terminaison fréquemment fatale; contrairement à l'ostéome adulte, qui est presque toujours isolé et qui n'a aucune tendance à l'infection, il tend à se généraliser, envahit les tissus mous et peut s'étendre à une grande partie de l'organisme. Ce fait, que les observations publiées jusqu'à ce jour mettent pleinement en lumière, est des plus intéressants, en ce sens qu'il montre bien la différence existant entre deux tumeurs de même espèce suivant la plus ou moins grande rapidité de leur développement.

Bibliographie. — S. Wilks, *Case of osteoid cancer combined with myeloid disease* (*Transact. of the path. Soc. of London*, 1868, t. IX, p. 377). — R. Virchow, *Pathologie des tumeurs*, traduction française par Aronssohn, Paris, 1869, t. II, p. 298. — Kolaczek, *Ein osteogenes Alveolarsarcom des Kreuzbeins* (*Sarcome alvéolaire ostéogène du sacrum*) (*Archiv f. klin. Chirurgie*, 1875, t. XVIII, p. 351). — L. Bouveret, *Sur une tumeur osseuse généralisée à laquelle conviendrait le nom de tumeur à ostéoblastes*. Thèse de Paris, 1878. — W.-J. Walsham, *On the osseous tumours of bone formerly called osteoid cancers* (*St-Bartholomew's hospital Reports*, 1879, t. XV, p. 111).

Ostéomes adultes. — L'histoire générale de ces ostéomes nous est déjà connue (voy. t. I, p. 354), mais il convient de compléter ici ce que nous en avons dit ailleurs. Ces végétations rencontrées dans les différents os de l'organisme, sans en excepter l'os hyoïde, sont, les unes centrales, les autres périphériques, suivant qu'elles prennent naissance dans la profondeur des os ou à leur périphérie.

Les ostéomes centraux ou enostoses sont peu communs, ou du moins ils ont été rarement observés, pour cette raison que souvent aucun symptôme physique n'indique leur existence et que c'est par hasard qu'on les découvre. Ils ont pour siège de prédilection les os de la tête et de la face, particulièrement ceux qui, comme le frontal et le maxillaire supérieur, sont en rapport avec des cavités naturelles. Les os affectés se gonflent peu à peu, la substance corticale s'amincit et le périoste sécrète un tissu osseux nouveau. Dans ces conditions, il est difficile de distinguer

l'ostéome de toute autre tumeur osseuse, non seulement pendant la vie, mais encore après la mort, car les chondromes et les fibromes ossifiants ont des caractères assez peu différents. Cette production est disposée, au sein du tissu osseux, à peu près comme les corps fibreux dans les parois de l'utérus (Cruveilhier), ou bien elle forme des masses sphéroïdales semblables à un renflement circonscrit de l'os (fig. 34). Ces masses irrégulières, éburnées ou poreuses plutôt que spongieuses, à surface mamelonnée, sont douées d'une grande densité. En se développant, elles font saillie à l'extérieur, proéminent dans les cavités frontale, nasale, orbitaire

Fig. 34. — Double ostéome de la voûte crânienne, occupant en *a* la partie moyenne et latérale gauche du frontal, en *b* l'angle postérieur et supérieur des pariétaux (Musée Dupuytren).

et crânienne, compriment les organes qui y sont renfermés et finissent en général par déterminer des accidents sérieux. Weiss, Rokitansky et d'autres auteurs ont observé des tumeurs de ce genre qui avaient le volume d'un œuf et obstruaient d'une façon plus ou moins complète les cavités limitées par les os affectés.

Les ostéomes périphériques ont pour siège de prédilection les os du crâne et de la face ; ils naissent du périoste ou de la couche corticale de l'os, et dès l'abord s'étalent à sa surface. Encore désignés à tort sous les noms d'exostoses ou d'ostéophytes, suivant leur forme et leur disposition à la surface de l'os, ils forment des monticules plus ou moins considérables, ordinairement hémisphériques et qui adhèrent à l'os par une large base (fig. 35). Uniques ou multiples, parfois symétriques, ces tumeurs ont la dureté de la pierre ponce ou de l'ivoire, sont plus ou moins irrégulières et mamelonnées lorsqu'elles occupent des os larges ; elles s'étendent vers l'extérieur ou quelquefois vers l'in-

térieur des cavités naturelles, celle du crâne par exemple, où elles peuvent causer des désordres fonctionnels très graves. La surface de section de ces excroissances est poreuse et semblable à de la pierre ponce avec de grands et larges vaisseaux, ou bien elle est formée d'un tissu serré et compact (ostéome éburné) ; dans quelques cas la même tumeur peut présenter simultanément ou successivement ces deux aspects, car la partie médullaire est susceptible de s'ossifier, et inversement la substance osseuse peut se transformer en moelle riche en cellules (voy. t. I, p. 357).

FIG. 35. — Ostéome bilobé de l'os maxillaire supérieur ayant luxé la mâchoire inférieure (Musée Dupuytren).

Les ostéomes, selon qu'ils sont centraux ou périphériques, naissent du tissu médullaire ou du périoste, par l'intermédiaire d'un tissu embryonnaire et s'accroissent ensuite suivant les lois du développement normal ; ils augmentent lentement, et d'une façon pour ainsi dire successive, malgré des temps d'arrêt plus ou moins longs. Dans certains cas pourtant ils finissent par rester stationnaires, c'est lorsque les vaisseaux qui s'y distribuent, pour une raison ou pour une autre, ne parviennent plus à les nourrir.

Ces tumeurs sont incommodes ou dangereuses, tant à cause de leur situation que de leur volume ; elles peuvent mettre obstacle à l'accouchement, engendrer de l'exophthalmie, des accidents épileptiformes, gêner la circulation et le fonctionnement régulier du système nerveux, et lorsqu'elles sont périphériques, produire l'induration, l'ulcération, la gangrène des parties molles, s'enflammer, se carier et même se nécroser. En dehors de ces désordres, elles ont, ainsi que toutes les néoplasies adultes, une nature bénigne, n'offrent aucune tendance à la récidive, et si elles sont multiples, ce n'est jamais par infection.

Embryonnaires ou adultes, les ostéomes, de même que toutes les tumeurs appartenant au groupe des néoplasies conjonctives, se rencontrent généralement chez les individus jeunes des deux sexes, et apparaissent dès les premières années de la vie, avant l'âge de vingt ans, c'est-à-dire pendant la période d'accroissement. Dans ces conditions, l'existence d'une relation intime entre la genèse de ces productions et le développement du tissu osseux ne saurait être mise en doute, et l'idée la plus juste que l'on puisse s'en faire, est de les considérer comme des anomalies de développement. En vain a-t-on cherché à les rattacher à quelques maladies, la syphilis, le rachitisme ou le rhumatisme; les désordres que ces maladies engendrent dans le système osseux sont absolument distincts de ceux que présentent les ostéomes. Prétendre, à l'exemple de certains auteurs, que ces végétations sont l'effet d'une diathèse ossifiante ou osseuse, c'est se servir bénévolement d'un mot sans faire avancer la question. D'ailleurs l'étiologie de ces néoplasies est en tout comparable à celle des autres néoplasies conjonctives, en ce sens que toutes ces lésions se produisent au moment de l'accroissement de l'organisme, et souvent à l'occasion d'une cause insignifiante physique ou physiologique, puberté, grossesse, traumatisme, etc.

BIBLIOGRAPHIE. — HEISTER, *Diss. de ossium tumoribus.* Helmst., 1740. — MATANI, *De osseis tumoribus.* Pisa, 1763. — BORDENAVE, *Mém. sur quelques exostoses de la mâchoire infér.* (*Mém. de l'Acad. de chirurgie,* t. V, p. 252. Paris, 1769). — MORGAN, *Cases of exostosis of the face,* etc. (*Guy's hospital Reports,* 1836, n° 2, p. 403). — HILTON, *Case of a large bony tumor in the face,* etc. (*Ibid.,* 1836, n° 3, p. 493). — ROUX, *Double exostose éburnée des os maxillaires supérieurs* (*Journal de chirurgie* de Malgaigne, 1847, t. I, p. 150). — *Muséum d'anat. path. de la Faculté de Paris ou Musée Dupuytren.* Paris, 1842, t. II, p. 437 et 526, pl. 10 et 18. — WEISS, *Bullet. de la Soc. anatom.,* 1852, p. 220. — J. CRUVEILHIER, *Traité d'anatomie pathol. gén.,* Paris, 1856, t. III, p. 868. — DEMARQUAY, *Gaz. méd. de Paris,* 1867, p. 245. — MAISONNEUVE, *Exost. éburnée de l'etmoïde* (*Acad. méd.,* 9 août, et *Gaz. méd.,* 1853, p. 524). — TEXTOR, *Archiv f. pathol. Anat. und Physiol.,* 1852, t. IV, p. 3. — LAMBL, *Ein Osteom des linken Oberschenkels* (*Ibid.,* 1855, t. VIII, p. 524, fig. XIII). — Sp. WATSON, *Specimen of exostosis occupying the left orbit and upper part of the cheek* (*Transact. of the path. Soc. of London,* 1868, t. XIX, p. 310). — BRYCK, *Des exostoses traumatiques du crâne accompagnées de tumeurs cérébrales* (*Gaz. hebdom. de méd. et de chirurg.,* 1859, p. 604). — C. PAUL, *Exostose éburnée de l'orbite* (*Bull. de la Soc. anat.,* 1858, p. 107). — R. VIRCHOW, *Die Krankhaften Geschwülste,* t. II, Berlin, 1864, et *Pathologie des tumeurs,* trad. franç. par P. Aronssohn, Paris, 1869, t. II, p. 1 et suiv. — Ch. MURCHISON, *Peculiar disease of the cranial bones, of the hyoid bone and of the fibula* (*Transact.*

*of the path. Soc. of London*, 1866, t. XVII, p. 243, extr. dans *Archives générales de médecine*, 1867, t. I, p. 613). — Prescott Hewett, *On exostoses of the skull* (*St-Georges hospital Reports*, 1867, t. II, p. 1). — Ad. Erismann, *Ein Fall von Exostose am Schadel* (*Archiv f. path. Anat. und Physiol.*, 1869, t. XLVI, p. 495). — Richet, *Sur les exostoses de la face* (*Gaz. des hôpitaux*, 1871, nos 65 et suiv.). — Bourdillat, *L'Union médicale*, 1870, t. XLI, p. 394. — Jullien, *Lyon méd.*, 1871, n° 22. — J. Birkett, *Cartilaginous and bonygrowths* (*Guy's hospital Reports*, 1867, 3e série, t. XII, p. 392). — Le même, *A case of exostosis of the frontal bone growing into the cranial cavity* (*Ibid.*, 1871, série 3, t. XVI, p. 503). — F. Gaubert, *Essai sur les ostéomes de l'organe de l'olfaction*. Thèse de Paris, 1870. — W. Ebstein, *Osteom des linken Hüftbeins und des Musculus psoas* (*Ibid.*, 1870, t. LI, p. 414). — J. Arnold, *Zwei Osteome der Stirnhohlen* (*Ibid.*, 1873, t. LVII, p. 145). — Foix, *Des tumeurs solides des mâchoires* (*Arch. gén. de méd.*, 1874, t. I, p. 320). — Collignon, *Contribution à l'étude des tumeurs osseuses du sinus maxillaire* (*Gaz. méd.*, 1874, p. 101, 138). — W.-J. Walsham, *Tumour of the clavicle* (*Transact. of the path. Soc. of London*, 1876, t. XXVII, p. 222). *On the osseous tumours of bone, formerly called osteoïd cancer* (*St-Bartholomew's hospit. Reports*, 1879, t. XV, p. 111). — Dubreuil, *Gaz. méd. de Paris*, 1882, p. 472. — Voyez en outre la bibliographie, t. I, p. 361.

### VII. — Fibromes.

Ces néoplasies, les plus communes de toutes celles qui se rencontrent dans le tissu osseux, ne peuvent être bien comprises qu'à la condition d'avoir une idée exacte du développement du tissu conjonctif. Quelques-unes sont constituées par ce tissu à ses différentes phases d'évolution, mais à côté de celles-ci il s'en rencontre, et c'est le grand nombre, qui sont formées exclusivement, les unes par un tissu jeune, embryonnaire, les autres par un tissu complet et adulte, et comme chacune d'elles présente des différences de marche et de gravité, il importe de les grouper sous deux chefs : fibromes embryonnaires, fibromes adultes.

Fibromes embryonnaires. — Les fibromes embryonnaires des os présentent, suivant le degré de leur évolution, deux variétés ordinairement distinctes par la forme des éléments cellulaires qui les composent et qui sont sphériques ou fusiformes.

Le *fibrome à cellules sphériques ou globo-cellulaire* (voy. t. I, p. 363), désigné par les auteurs sous le nom de tumeur embryoplastique, sarcome encéphaloïde, sarcome à cellules rondes, etc., est une affection qui n'est

pas rare dans les os. Il se montre principalement chez les individus jeunes, où il a une marche rapide et acquiert vite un volume considérable, mais elle diffère dans ses manifestations suivant qu'il est central ou périphérique, médullaire ou périostique.

Le fibrome central globo-cellulaire a pour siège, dans le plus grand nombre des cas, l'épiphyse des os longs, les os courts de la main et du pied, et en dernier lieu les diaphyses des os des membres. Il forme des tumeurs peu ou pas bosselées, arrondies ou ovales, à contours lisses, entourées d'une capsule osseuse qui finit par s'amincir et disparaître. Ces tumeurs, molles et légèrement élastiques, cèdent à la moindre pression, ont la consistance de la pulpe cérébrale et peuvent donner lieu à une sensation de fausse fluctuation ; aussi ont-elles été prises, dans plusieurs cas, pour des tumeurs fongueuses, des abcès, ou des anévrysmes, d'autant mieux qu'elles sont fréquemment atteintes de dégénérescences qui modifient encore leurs caractères physiques. Sur une coupe, cette néoplasie, parcourue par des travées osseuses plus ou moins épaisses, présente une coloration grisâtre ou gris rougeâtre, suivant sa richesse en vaisseaux et laisse parfois échapper un suc lactescent.

Ce fibrome est constitué par des cellules sphériques, pourvues d'un noyau rond ou ovale avec un ou plusieurs nucléoles, de la dimension des globules de la lymphe et renfermées dans un fin réseau de vaisseaux capillaires à parois embryonnaires, dilatés çà et là. Une semblable composition rend compte de la fréquence des ruptures vasculaires, des battements dont ces lésions sont parfois le siège et des hémorrhagies interstitielles dont elles peuvent être criblées. Les éléments cellulaires sont reliés entre eux par une substance amorphe peu abondante, ou même par une faible quantité de tissu connectif.

Ne pouvant parvenir à une organisation complète à cause sans doute de son exubérance excessive, le fibrome en question subit des dégénérescences diverses, revêt des teintes jaunâtres, blanchâtres ou grisâtres, se ramollit et s'infiltre parfois de globules sanguins. L'os au sein duquel naît et se développe cette tumeur est tantôt altéré et confondu avec la masse, tantôt résorbé à mesure de l'accroissement du néoplasme, et partiellement détruit. Ainsi s'explique la fréquence relative des fractures spontanées dans ces conditions.

Le fibrome périostique à cellules sphériques est accompagné de cellules fusiformes, indice d'une tendance vers un développement plus avancé, ou bien indépendant de tout autre élément. Il affecte de préférence les os longs des membres et se manifeste sous la forme de tumeurs allongées qui prennent rapidement de grandes dimensions et offrent une

ressemblance parfaite avec les fibromes centraux, aussi bien au point de vue des caractères macroscopiques que sous le rapport des caractères histologiques et des transformations qui peuvent s'y produire. Cette néoplasie entoure l'os plus ou moins complètement, pénètre à travers la substance compacte jusque dans le canal médullaire, à tel point qu'il est parfois difficile de savoir quel a été son point de départ exact ; ainsi se conçoit la possibilité des fractures spontanées dans ces conditions.

Le *fibrome fuso-cellulaire* a pour siège de prédilection les os longs des membres, et en particulier le tibia et l'humérus à leurs extrémités supérieures, le fémur au niveau de son extrémité inférieure ; de même que le fibrome globo-cellulaire, il est central ou périphérique, suivant qu'il prend naissance dans la moelle ou dans le périoste.



FIG. 36. — Coupe microscopique d'un fibrome fuso-cellulaire. Les faisceaux de cellules fusiformes ont une direction réciproquement perpendiculaire.

Les fibromes centraux, lisses ou lobulés, de forme ronde ou ovale, sont ordinairement recouverts par une capsule périostique ou ostéopériostique ; leur volume, très variable, peut être considérable, car on a vu des tumeurs de ce genre envahir un os tout entier. Leur consistance est tantôt molle comme celle de la pulpe cérébrale, tantôt ferme et élastique. Leur coloration, grisâtre ou rosée, présente habituellement à la coupe des plaques blanchâtres ou jaunâtres plus ou moins étendues. Leur vascularité, moindre en général que celle des fibromes globo-cellulaires, est néanmoins assez riche dans quelques cas.

Ces fibromes sont formés de cellules de dimensions variables, allongées en fuseau, c'est-à-dire renflées dans leur partie centrale munie d'un ou plusieurs noyaux, amincies à leurs extrémités qui sont filamenteuses et souvent bifides. Ces éléments, auxquels se trouve interposée une substance hyaline, sont ordinairement disposés par faisceaux parallèles et entre-croisés, de telle sorte que sur une coupe on peut apercevoir tout à la fois des sections longitudinales et des sections transversales de faisceaux voisins (fig. 36). Les vaisseaux, dont les parois sont minces, embryonnaires, présentent la direction des faisceaux ; dans leurs mailles, il existe souvent de larges cellules à noyaux multiples désignés par Ch. Robin sous le nom de *myéloplaxes*.

Le fibrome périphérique fuso-cellulaire siège habituellement sur les os longs, à l'union du corps avec l'extrémité, plus rarement sur les os larges et les os courts (fig. 37). Il forme des masses molles ou dures, élastiques, qui entourent une partie ou la totalité de la circonférence de l'os sur lequel elles se sont développées. Le tissu de ces masses présente à la coupe une teinte grisâtre ou rosée ; il est parcouru par des travées qui, sous forme de rayons, vont s'implanter sur l'os et le divisent en autant de parties inégales (fig. 38). Une capsule formée par la couche fibreuse du périoste ou par le tissu conjonctif ambiant limite ces productions qui se développent par couches successives, compriment et atrophient peu à

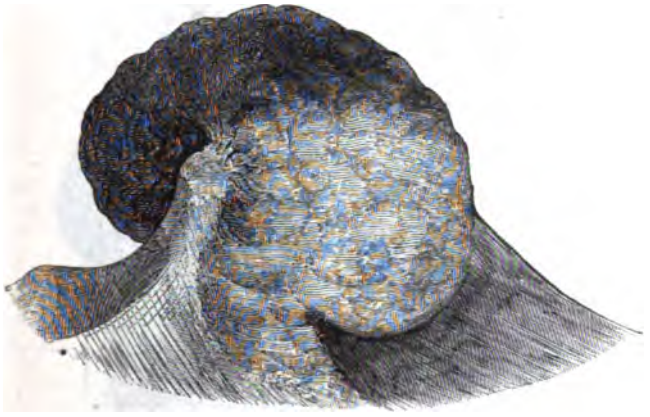

FIG. 37. — Crête de l'os iliaque surmontée d'un fibrome fuso-cellulaire.

peu les organes voisins. L'os, rarement intact, est presque toujours érodé, sinon envahi par le tissu de nouvelle formation qui pénètre jusque dans le canal médullaire et obscurcit le point de départ de la néoplasie.

Les éléments du fibrome fuso-cellulaire sont dans quelques cas envahis par des granulations noires pigmentaires et réfractaires à l'action de l'acide sulfurique (fig. 39 et 40). Ces granulations sont disposées dans le protoplasma des cellules fusiformes au pourtour du noyau, plus rarement dans la substance intercellulaire; ou bien elles sont libres, arrondies, réfringentes, agitées de mouvements browniens, et quelquefois agglutinées par une substance albuminoïde sous la forme de petits blocs. Leur présence rend la néoplasie plus maligne, d'où une forme particulière du fibrome embryonnaire des os, le *fibrome mélanique*.

Le fibrome fuso-cellulaire est quelquefois combiné avec le fibrome globo-cellulaire, et cela se comprend puisque ces deux formes d'altération ne sont que des degrés différents d'un même processus ; dans quelques

cas il s'y joint des éléments cartilagineux, ce qui constitue un fibro chondrome.

Les fibromes fuso-cellulaires, comme les fibromes globo-cellulaires sont exposés à des modifications diverses, à savoir : extravasations sanguines, transformations muqueuses avec formation kystique, infiltration calcaire, dégénérescence graisseuse, etc. Ils évoluent en général rapide-

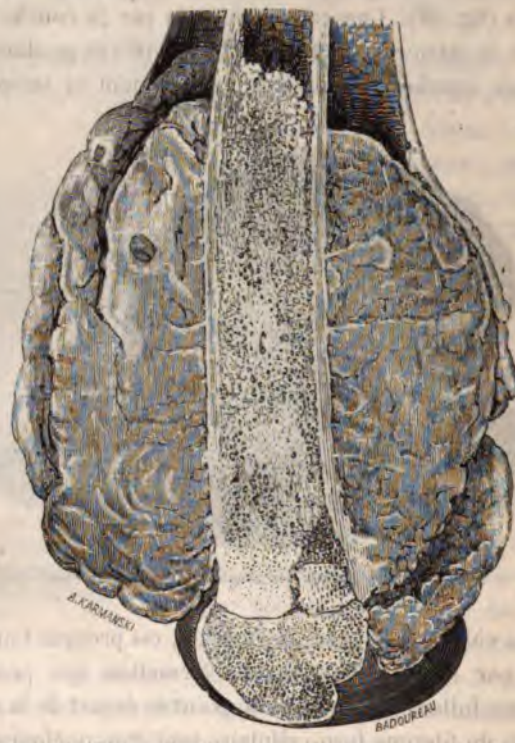


FIG. 38. — Extrémité inférieure du fémur avec fibrome fuso-cellulaire, né du périoste (Musée Dupuytren).

ment, et dans quelques cas ils se généralisent dans les viscères, notamment dans les poumons, dont l'artère est le confluent de tout le sang veineux. De même que toutes les formations embryonnaires, ces lésions sont sujettes à récidives.

FIBROMES ADULTES. — Les fibromes adultes ou tumeurs fibreuses des os sont des lésions rares, souvent confondues avec les fibromes embryonnaires ; comme ces derniers, dont ils ne diffèrent que par une phase de développement plus avancée, ils naissent de la moelle osseuse ou d

périoste et sont centraux ou périphériques. Les os de la face, et de préférence les os maxillaires, ceux de la base du crâne, sont le siège habituel de ces productions.

Ces néoplasies sont constituées par des nodules multiples réunis entre eux de façon à former une tumeur unique (voy. t. I, p. 373). Celle-ci offre la structure des fibromes en général, elle est résistante, ferme, très dure, entièrement fibreuse, quelquefois creusée de cavités kystiques, d'autres fois elle s'infiltre de sels de chaux, ou bien elle subit

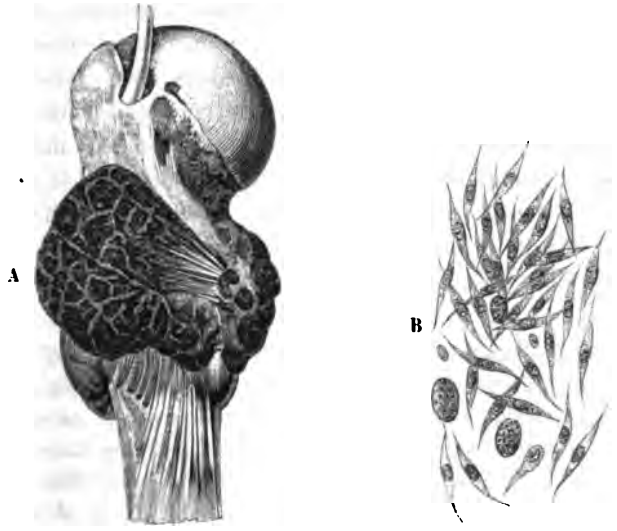


FIG. 39. — A. Extrémité supérieur de l'humérus atteinte d'un fibrome mélanique fuso-cellulaire. — B. Éléments fusiformes et amas de granulations provenant de ce fibrome.

une véritable ossification ; par sa présence dans la profondeur des os, elle fait subir à ces organes des modifications semblables à celles que leur impriment les fibromes embryonnaires, elle prend d'abord la place du tissu osseux qui est résorbé dans son voisinage, puis, à mesure qu'elle devient plus considérable, elle le soulève, l'atrophie, et tend à faire saillie à sa surface ; mais le périoste irrité sécrète un os nouveau, et la tumeur se trouve enveloppée d'une coque de nouvelle formation et non pas de l'os ancien comme on le croyait autrefois.

Les fibromes périphériques sont relativement rares ; ils prennent naissance dans le périoste, et plus souvent à la face antérieure des vertèbres cérébrales et spinales, puis ils s'étendent du côté des parties molles, à tel point que l'os dont ils procèdent ne subit en général qu'un

léger degré d'atrophie, tandis que des os voisins peuvent être fortement comprimés et usés. Lorsque ces tumeurs naissent sur l'os basilaire ou sur les premières vertèbres, elles remplissent la cavité du pharynx et quelquefois celle du nez (polype naso-pharyngien). D'autres fois, elles se développent aux dépens du périoste des fosses orbitaires, frontales ou sphéno-palatines, se logent dans ces fosses, sont maintenues par un pédicule et revêtent une forme polypeuse qui facilite leur extraction.

Ces tumeurs ont une évolution relativement lente, elles compriment et atrophient les parties de leur voisinage, mais elles ne les enveloppent pas et exercent une action purement mécanique. Cependant, même dans ces conditions, elles peuvent déterminer des accidents sérieux ou mortels, quand, par exemple, elles se développent dans une cavité naturelle comme le pharynx, et viennent troubler de grandes fonctions comme celles de la déglutition et de la respiration. Contrairement aux fibromes embryonnaires, ces tumeurs n'ont qu'une faible tendance à se généraliser ou à récidiver, ce qui prouve qu'une même néoplasie peut être bénigne ou maligne, suivant le terrain sur lequel elle croît, et les circonstances physiologiques qui président à son évolution.

BIBLIOGRAPHIE. — HEISTER, *Dissertatio de osseis tumoribus*, 1740. — BOYER, *Ostéosarcome* (*Dict.* en 60 vol., 1819, t. XXXVII). — DIETEL, *De osteosteatomate*. Dissert. inaug. Leipzig, 1822. — BRESCHET, *Plusieurs cas de sarcomes vasculaires* (*Répert. d'anat. et de physiol.*, 1826, t. II, p. 142). — LOBSTEIN, *Traité d'anat. pathol.*, Paris, 1832, t. II, p. 122. — Ast. COOPER, *Œuvres chirurg.* (traduct. franç.), *Exostoses fongueuses*. Paris, 1837. — J. MULLER, *Ueber ossific. Schwämme oder Osteoidgeschwülste* (*Archiv f. Anat. und Physiol.*, 1843, p. 396). — H. LEBERT, *Physiol. pathol.*, Paris, 1845, t. II, p. 120, et *Atlas d'anatomie pathologique*. — RUFFMANN, *Tumoris osteoidis casus singularis*. Diss. Berol, 1843. — J. PAGET, *Lect. on surg. pathologique*, London, 1853, t. II, p. 151. — MICHEL, *Sarcome médull. de l'omoplate* (*Medizinisches Correspondenzblatt*, 1847 ; extr. dans *Gaz. méd.*, 1848, p. 934). — DAVAINE, *Ostéosarcome des maxill.* (*Comptes rendus de la Soc. de biolog.*, 1851, t. II, p. 187). — RITTER, *Osteo-cystosarcom bei einem drei Tage alten Kinder* (*Archiv f. physiol. Heilkunde*, 1852, t. II, p. 141). — A. KING, *Observ. de chloroma* (*fibrome du crâne*) (*Monthly Journ. of med. science*, août 1853, et *Arch. gén. de méd.*, 1854, t. I, p. 73). — FERGUSSON, *Report on a specimen of osteo-sarcoma* (*Trans. of the pathol. Society of London*, 1856, t. VII, p. 372). — R. VIRCHOW, *Die krankhaften Geschwülste*, etc., ou *Pathologie des tumeurs*, trad. fr. par P. Aronssohn, Paris, 1869, t. II, p. 287. — R. VOLKMANN, *Bemerkungen ueber einige vom Krebs zu trennende Geschwülste*. Halle, 1858. — BILLROTH, *Beiträge zur pathologischen Histologie*, Berlin, 1858, p. 83. — Le même, *Ueber alveolare Sarcome* (*Archiv für klinische Chirurg.*, 1869, p. 230). — NISTER,

*De tumoribus quibusdam a carcinomat. diagnoscendis.* Diss. Berol., 1859. — SENFTLEBEN, *Ueber Fibroid und Sarkom in chirurg. und patholog. Beziehung* (*Archiv f. klin. Chirurgie*, 1861, t. I, p. 81). — MORESTIN, *Sarcome des os.* Thèse de Paris, 1862. — CARRERA, *Essai sur les tumeurs fibro-plast. des os.* Thèse de Paris, 1865. — BIRKETT, *Guy's hosp. Reports*, 1864, sér. 3, t. X, p. 159. — GOMEZ-PAMO, *El Siglo medico*, février 1865, p. 120, et *Schmidt's Jahrb.*, t. CXXVI, p. 208. — W. ADAMS, *Tumour of right humerus* (*Transactions of path. Society of London*, 1866, t. XVII, p. 209). — BOUSSEAU, *Bull. de la Soc. anat.*, 1867, p. 334, 530, 626. — PAQUET, *Ibid.*, p. 634. — R. LÉPINE, *Sarcome primitif de la colonne vertébrale* (*Ibid.*, p. 568). — BLOCH, *Tumeur fibro-plastique de la jambe* (*Ibid.*, 1868, p. 576). — PANAS, *Gaz. des hôpitaux*, 1868, p. 563. — GOSSELIN, *Ibid.*, 1869, p. 90. — GROMIER, *Du sarcome primitif des os* (*Lyon médical*, 1869, n° 12). — L. RAMSEY THOMSON, *Edinburg med. Journ.*, 1869, t. XV, p. 29. — KELLY, *Cancer of the femur* (*Transact. of the pathol. Soc. of London*, 1869, t. XX, p. 266). — Chr. HEATH, *Recurrent sarcomatous tumour*, etc. (*Ibid.*, t. XX, p. 257). — PUJO, *Des tumeurs primitives des os.* Thèse de Montpellier, 1870. — T. LAENNEC et PORSON, *Cancer encéphaloïde de la colonne vertébrale* (*Gaz. hebd.*, 1872, p. 494). — R. DOUGLAS-POWELL, *Osteo-sarcoma of Lung secondary to growth in the knee-joint* (*Ibid.*, 1873, t. XXIV, p. 28). — SCHEIBER, *Zwei Fälle von Sarcombildung der Schädelknochen* (*Archiv f. path. Anat. und Physiol.*, 1872, t. LIV, p. 285, et *Gaz. méd.*, 1872, p. 257). — J. ARNOLD, *Drei Fälle von primaren Sarkom des Schadels* (*Archiv f. path. Anat. und Physiol.*, 1873, t. LVII, p. 297). — COLIN, *Tumeur sarcomateuse de la colonne vertébrale* (*Bull. de la Soc. anat. de Paris*, 1873, 5e série, t. VIII, p. 503). — MARTINET, *Ostéosarcome du fémur. Sarcome du poumon* (*Ibid.*, 1874, p. 862). — LEQUES, *Tumeurs de l'extrémité supérieure du tibia.* Thèse de Paris, 1874. — J. HUTCHINSON, *Tumour of the femur* (*Transactions of the path. Soc. of London*, 1876, t. XXVII, p. 265). — VALLERY, *Tumeurs fibro-plastiques.* Thèse de Paris, 1876. — CHAUVEL, *Ostéosarcome de l'extrémité inférieure du radius* (*Gaz. hebd.*, 1877, p. 823). — LEDENTU, *Sarcomes des os multiples d'emblée* (*Union méd.*, 1877, 13, 20, 21). — BAUMGARTEN, *Ueber ein Knochensarkom mit tuberkelänhl. Structur*, etc. (*Archiv f. path. Anat. und Physiol.*, 1879, t. LXXVI, p. 185). — PIÉCHAUD, *Ostéosarcome de l'humérus* (*Bull. de la Soc. anat. de Paris*, 1879, p. 362 et 365). — POINSOT et TERRIER, *Étude clinique sur l'ostéosarcome des membres* (*Bull. de la Soc. de chirurg.*, 1877, p. 208). — S.-W. GROSS, *Sarcome of the long bones, based upon a study of one hundred and sixty five cases* (*Amer. Journal of med. science*, 1879, p. 17, 338). — LABORDE, *Ostéosarcome de l'humérus.* Thèse de Paris, 1879. — E. ROUSSEAU, *Revue critique sur le sarcome des os longs* (*Arch. gén. de méd.*, mars 1880, p. 330). — J. ABERCROMBIE, *Multiple sarcomata of cranial bones* (*Trans. of the pathol. Soc. of London*, 1880, t. XXXI, p. 216). — COLSON, *Des formations kystiques dans les tumeurs sarcomateuses.* Thèse de Paris, 1880. — Ch. SCHWARTZ, *Des ostéosarcomes des membres.* Thèse d'agrégation, Paris, 1880.

GIRALDÈS, *Des maladies du sinus maxillaire*. Paris, 1851. — J. PAGET, *Lect. on surg. pathol.*, London, 1853, t. II, p. 145. — O. HEYFELDER, *Die Resection des Oberkiefers* (*Archiv f. pathol. Anatom. und Physiol.*, 1856, t. XI, p. 434). — BORCHERT, *Nonnulla de excisione maxillæ superioris totali*. Rostock, 1854. — CHASSAIGNAC, *Gaz. des hôpitaux*, 1854, p. 328. — D'ORNELLAS, *Des polypes fibreux de la base du crâne*. Thèse de Paris, 1854. — BILLROTH, *Deutsche Klinik*, 23 mai 1855. — J. CRUVEILHIER, *Traité d'anat. pathol.*, Paris, 1856, t. III, p. 639. — DEMARQUAY, *Traité des tumeurs de l'orbite*, Paris, 1860, p. 426. — R. VIRCHOW, *Pathol. des tumeurs*, Paris, 1867, t. I, p. 356.

### VIII. — Angiomes.

La moelle osseuse renferme normalement, du moins dans le jeune âge, ainsi que l'ont démontré les recherches de Ch. Robin, des éléments particuliers qui ont été désignés sous le nom de médullocelles et de myéloplaxes. Jusqu'ici la signification de ces éléments nous a échappé ; cependant la grande ressemblance des médullocelles avec les ostéoblastes de Gegenbaur, en nous renseignant sur la nature de ces cellules, porte à croire que les tumeurs à médullocelles ne sont que des tumeurs à ostéoblastes. D'un autre côté, les recherches récentes de Rouget (1) de Ranvier et de Leboucq, sur le développement des vaisseaux, rapprochées de celles de Malassez et Monod, sur les tumeurs à myéloplaxes tendent à prouver que les parties constituantes de ces tumeurs sont des éléments jeunes destinés à la formation des vaisseaux (cellules vaso-formatives). Ainsi, les *tumeurs dites à myéloplaxes* seraient des néoplasies constituées par des éléments vasculaires jeunes, et, partant, des angiomes embryonnaires. Cette dénomination n'est pas seulement juste, elle permet en outre de faire rentrer les néoplasies des os dans le cadre commun. Ajoutons qu'elle trouve un appui dans ce fait, que les tumeurs à myéloplaxes ont été primitivement désignées sous les noms de *fongues hématodes, tumeurs érectiles, anévrysmes et kystes des os*, jusqu'au moment où l'application du microscope à l'étude de l'anatomie pathologique ayant permis de constater l'identité des principaux éléments constituants de ces tumeurs avec les éléments normaux de la moelle osseuse, ces noms ont été changés en ceux de *tumeurs à myéloplaxes* (Ch. Robin), de *tumeurs myéloïdes* (J. Paget).

(1) Rouget, *Mém. sur le développement, la structure et les propriétés physiques des vaisseaux sanguins et lymphatiques* (*Archiv. de physiol. norm. et pathol.*, Paris, 1873, p. 639). — Ranvier (*Ibid.*, 1874, p. 429-445). — Leboucq, *Recherches sur le développement des vaisseaux et des globules sanguins dans les tissus normaux et patholog.*, Gand, 1876.

ANGIOMES EMBRYONNAIRES (TUMEURS A MYÉLOPLAXES; TUMEURS MYÉLOÏDES). — Ces néoplasies se développent de préférence aux dépens des os pourvus de moelle rouge : les maxillaires, les grands os longs (fémur, tibia, humérus), et aussi le sternum, les corps vertébraux, les os du tarse, etc. Elles ont pour point de départ habituel le centre de l'os ; canal médullaire des os longs, tissu aréolaire des os courts, des os larges et des épiphyses (tumeurs intra-osseuses) ; mais dans quelques cas aussi elles prennent naissance sous le périoste (tumeurs péri-osseuses).

Constituées par des masses rougeâtres, du volume d'une noisette ou d'un œuf, les tumeurs péri-osseuses font saillie à la surface de l'os, dans lequel elles se creusent une loge plus ou moins profonde, au-dessous du périoste, qui leur forme une enveloppe fibreuse et résistante. Leur volume varie depuis la grosseur d'une aveline jusqu'à celle d'un œuf ; leur consistance est molle et leur coloration rougeâtre.

Les tumeurs intra-osseuses, ordinairement plus volumineuses et plus colorées, sont infiltrées de sang ou semées de foyers sanguins. C'est à elles que se rapportent les formations molles et vasculaires qui ont été parfois prises pour des anévrysmes des os, et aussi quelques-unes des lésions désignées sous le nom de *spina ventosa*. Elles sont homogènes, enkystées, limitées par des lamelles osseuses plus ou moins minces et pouvant faire défaut sur quelques points (fig. 40). Sur ces points, la néoplasie se trouve en rapport avec le périoste qui est irrité et régénère le tissu osseux à mesure que la pression excentrique le fait résorber. Dans quelques cas, la tumeur ne va pas jusqu'à se creuser une loge ; les vacuoles de l'os sont simplement élargies et remplies de sang extravasé ou de caillots sanguins. Indépendamment de l'usure qu'elles déterminent dans le tissu osseux, ces tumeurs compriment les organes voisins des os, elles aplatissent les muscles, dévient les tendons, les cordons nerveux, mais rarement elles parviennent à détruire les cartilages

FIG. 40. — Humérus sectionné suivant sa longueur. Cet os présente vers sa partie moyenne une tumeur à myéloplaxes qui avait déterminé pendant la vie une fracture spontanée.

et à bourgeonner jusque dans les cavités articulaires. Elles subissent avec l'âge des modifications en vertu desquelles leur tissu s'altère et se ramollit, leurs vaisseaux se rompent et donnent lieu à des extravasats sanguins, et plus tard à de vastes cavités ou lacunes renfermant les restes plus ou moins transformés de ces extravasats.

Les premières notions sur la composition histologique de ces tumeurs sont dues au professeur Ch. Robin (1), qui décrivit et appela du nom de myéloplaxes les grandes cellules de formation récente de la moelle osseuse normale. Virchow (2) donna plus tard le nom de cellules géantes à ces mêmes éléments qu'il avait trouvés dans des ganglions lymphatiques et dans le tubercule. Depuis lors, les cellules géantes, ayant été rencontrées dans les conditions les plus diverses, ne peuvent être regardées comme des éléments spéciaux à la moelle des os, et les tumeurs dans lesquelles elles prédominent, comme des hyperplasies simplement médullaires.

La structure de ces tumeurs varie suivant le degré de leur évolution, elle présente trois parties essentielles, à savoir: un élément fondamental, une trame et des vaisseaux. L'élément fondamental, ou cellule à myéloplaxe, est composé par une masse aplatie, énorme, de protoplasma granuleux, pourvue de nombreux noyaux ovoïdes munis d'un ou de deux nucléoles. Cette masse a des formes diverses, elle est arrondie, polyédrique, anguleuse, étranglée, et souvent elle possède des prolongements simples ou ramifiés qui s'anastomosent entre eux. Il serait superflu de s'arrêter à décrire ces différentes formes et la disposition des noyaux dans l'épaisseur du protoplasma ; mais ce qu'il importe de faire remarquer, c'est que plusieurs de ces éléments présentent des fissures ou des vacuoles renfermant sinon des globules sanguins, du moins des débris de globules et de l'hématine.

Cette modification cellulaire, que nous avons autrefois fait représenter dans les énormes cellules qui se produisent au pourtour des caillots de l'artère pulmonaire (voy. notre *Atlas d'anat. patholog.*, pl. 19, fig. 3), nous avait porté à croire que ces éléments devaient contribuer à la formation des vaisseaux. Malassez et Monod se sont appuyés sur ce caractère pour rapprocher les cellules dans lesquelles il s'observe, des cellules vasoformatives de Ranvier, et pour les considérer comme des éléments générateurs des vaisseaux. Ajoutons que de semblables cellules se rencontrent jusque dans le blastoderme, où elles participent au développement des

(1) Ch. Robin, *Comptes rendus de la Soc. de biologie*, 1849, p. 119.
(2) R. Virchow, *Pathologie des tumeurs*, traduct. française, t. II, p. 208.

premiers canaux vasculaires et ne sont ainsi que des vaisseaux à l'état embryonnaire, d'où la légitimité de la dénomination d'*angiome embryonnaire* que nous donnons aux tumeurs ossseuses dans lesquelles prédominent ces éléments. Ici, en effet, comme dans le fibrome et l'ostéome embryonnaires, il n'y a jamais qu'une faible portion des éléments cellulaires qui parvienne à un développement complet ; comme si le processus par trop exubérant se trouvait dans l'impossibilité d'atteindre son plus haut degré de perfection.

La trame présentée par ces productions est une trame conjonctive, embryonnaire ou adulte, suivant son degré plus ou moins avancé d'évolution. Embryonnaire, elle est constituée par de petits éléments sphériques (éléments embryoplastiques, cellules embryonnaires de tissu conjonctif), ou par des cellules fusiformes (cellules fibro-plastiques) (fig. 36) ; adulte, elle est formée de fibrilles ou de faisceaux de tissu conjonctif. Les cellules à myéloplaxes, comprises dans cette trame, sont toujours plus rares dans les formes fibreuses que dans les formes fibro-plastiques, et d'autant plus abondantes que les éléments de celle-ci sont plus jeunes. Malassez et Monod admettent qu'elles ont des rapports évidents avec les voies circulatoires, qu'elles siègent parfois dans des espaces tapissés de cellules endothéliales et remplis de globules sanguins, ou sont implantées aux parois vasculaires, sinon complètement libres dans la lumière du vaisseau.

Les vaisseaux donnent aux tumeurs à myéloplaxes leur coloration rouge. Ils ont des parois très minces, et leur rupture est la cause des foyers sanguins si communs dans ces tumeurs qui, presque toujours, subissent avec le temps une transformation kystique.

Les angiomes embryonnaires des os (tumeurs à myéloplaxes), le plus souvent isolés et uniques, évoluent lentement et ne déterminent guère que des désordres mécaniques ; aussi ont-ils été considérés par la plupart des auteurs comme des productions bénignes ; cependant ils récidivent parfois ou même se généralisent, c'est le propre, ainsi que nous le savons, de tous les tissus jeunes, de ceux-là mêmes qui composent les ostéomes.

Bibliographie. — Ch. Robin, *Compt. rend. de la Soc. de biologie*, 1849, p. 119 ; *Remarq. sur le tissu médull. des os à l'état normal et à l'état morbide* (*Gaz. méd.*, 1865, p. 67 et 105), et *Dict. encyclop. des sc. méd.*, art. Moelle et art. Os. — J. Paget, *Lectures on tumours*, London, 1853. — Gray, *On myeloid and myelocystic tumours of bones* (*Med. chir. Trans.*, 1856, t. XXXIX, p. 120, et *Arch. de méd.*, 1857, t. I, p. 135). — J. Hutchinson, *Transact. of the path. Soc. of London*, 1857, t. VII, p. 346. — S. Wilks, *Ibid.*, 1858, t. IX, p. 377. — Mitchell Henry, *Fibroplastic tumour of the humerus, containing myeloid cells ; amputation*,

*recurrence of the disease*, (*Ibid.*, 1858, t. IX, p. 367). — SAUREL, *Mém. sur les tumeurs des gencives connues sous le nom d'épulis*. Paris, 1858. — E. NÉLATON, *D'une nouvelle espèce de tumeurs bénignes ou tumeurs à myéloplaxes*. Paris, 1860. — P. BROCA, *Rapport sur deux cas de tumeurs myéloïdes, présenté par M. Silbert d'Aix* (*Bull. de la Soc. de chirurgie*, 1859, t. X, p. 390, et *Un. méd.*, 1859, t. II, p. 513). — Edward COCK et S. WILKS, *Myeloid tumour of the scapula* (*Guy's hospital Reports*, 1856, série 3, t. II, p. 1). — OLLIER, *Recherches anatomo-pathologiques sur la structure des tumeurs cancéreuses*. Thèse de Montpellier, 1856. — RICHARD, *Des tumeurs myéloïdes*. Thèse de Strasbourg, 1867. — BAUM et OHLEMANN, *Contribution à la statistique des tumeurs du maxillaire supérieur* (*Archiv. de Langenbeck*, t. XVIII, p. 463, et *Arch. gén. de méd.*, 1877, t. I, p. 358). — MALASSEZ et MONOD, *Sur les tumeurs à myéloplaxes* (*sarcomes angioplastiques*) (*Arch. de physiol. norm. et pathol.*, 1878, série 2, t. V, p. 376). — CHAMBARD, *Tumeur à myéloplaxes généralisée* (*Bull. de la Soc. anat.*, 1878, p. 278). — J. ARNOLD, *Drei Fälle von primären Sarkom des Schadels* (*Archiv f. pathol. Anat. und Phys.*, 1873, t. LVII, p. 297). — VERNEUIL et MARCHAND, *Néoplasmes de la moelle des os, tumeurs myéloïdes* (*Dict. encyclop. des sc. méd.*, 1875, t. IX, 2e série, p. 20). — H.-T. BUTLIN, *Myeloid sarcomata of lower jaw and rib mollities ossium* (*Trans. of the pathol. Society*, 1880, t. XXXI, p. 277).

ANGIOMES ADULTES (TUMEURS ÉRECTILES, TUMEURS VASCULAIRES OU SANGUINES DES OS). — Ces néoplasies diffèrent si peu des précédentes que certains auteurs, et notamment E. Nélaton, ont avancé que toutes les tumeurs sanguines des os étaient des tumeurs à myéloplaxes. Le fait est que plusieurs des observations dont on trouvera plus loin l'index bibliographique, rentreraient tout aussi bien dans la catégorie des angiomes embryonnaires que dans celle des angiomes adultes. Une différence importante existe néanmoins entre ces deux formes de lésions, puisque dans l'une prédominent les alvéoles et les vaisseaux sanguins, tandis que dans l'autre ce sont les cellules à myéloplaxes ou éléments formateurs de ces derniers. D'ailleurs beaucoup de tumeurs animées de mouvements isochrones au pouls ont été prises à tort pour des tumeurs érectiles, attendu que les battements sont des plus rares dans ces tumeurs que compose, comme on le sait, un tissu veineux. Toutefois ce serait une erreur de nier absolument l'existence de ces lésions dans le tissu osseux. De même que les tumeurs à myéloplaxes, elles appartiennent surtout aux épiphyses des os et peuvent être dites périphériques ou centrales, suivant qu'elles prennent naissance sous le périoste ou dans la profondeur de l'os.

L'existence des premières repose sur plusieurs observations. Cruveilhier prétend les avoir rencontrées dans le périoste sous la forme de taches rouges légèrement saillantes, et plus tard sous celle d'un tissu osseux de nouvelle formation ayant de larges mailles remplies par du

sang, et des vaisseaux sanguins considérablement développés. Virchow rapporte qu'une femme, âgée de soixante-douze ans, atteinte d'une tumeur caverneuse du foie, offrait en même temps, sur le pariétal droit, au-dessous du péricrâne à peine altéré, une tumeur de deux pouces de long et de trois quarts de pouce de large qui avait usé l'os, dont il ne restait plus que la table interne. Les aréoles de cette tumeur, remplies de sang liquide, étaient très larges et communiquaient avec les vaisseaux du diploé qui avait une demi-ligne à trois quarts de ligne de diamètre. Les trabécules de ce tissu aréolaire étaient la plupart perpendiculaires à l'os.

Les angiomes centraux des os revêtent la forme télangiectasique de préférence à la forme caverneuse ; pourtant Travers a extirpé, à un jeune garçon de dix ans, une clavicule qui, à l'incision, présentait au-dessous du périoste une série de vacuoles remplies de caillots foncés, solides, et un sang liquide. Schuh a vu une lésion assez semblable développée dans l'os métacarpien du petit doigt gauche, chez une jeune fille de dix-huit ans. A l'intérieur d'une coque osseuse incomplète, se rencontrait un tissu caverneux parfait que de petites ramifications reliaient manifestement aux veines. La forme caverneuse de l'angiome osseux est toutefois plus rare que la forme télangiectasique caractérisée par la présence de vaisseaux dilatés et anastomosés entre eux. Lorsque ces vaisseaux viennent à se rompre, ils donnent lieu à un épanchement de sang qui s'entoure d'une membrane de nouvelle formation, d'où il peut résulter une confusion avec une poche anévrysmale.

L'angiome adulte des os ne forme jamais des tumeurs volumineuses ; il a une évolution lente et se rencontre chez des personnes d'âges différents, de dix à soixante-douze ans. Dans certains cas, soit à cause de son volume, soit à cause des douleurs intenses qu'il détermine, son ablation, qui est l'amputation du membre, devient nécessaire ; mais alors le malade est à l'abri de toute récidive, du moins s'il s'agit d'un véritable angiome et non de toute autre production pathologique.

Bibliographie. — J. Pearson, *Medical communications*. London, 1790, t. XI, p. 95. — Scarpa, *Sull' aneurisma detto per anastomosi*, Pavia, 1804 ; trad. fr. par Delpech, Paris, 1809, obs. 10, p. 463. — Le même, *Annal. univ. di medicina*, mai, juin 1830. — Dupuytren, *Leçons orales de clinique chirurgicale*, Paris, 1839, t. III, p. 232. — Breschet, *Répertoire général d'anatomie et de physiologie*, Paris, 1826, t. II, p. 142. — B. Travers, *Removal of the clavicle, with a tumor situated in that bone* (*Med. chirurg. transact.*, 1838, t. XXI, p. 135). — Roux, *Bull. de l'Acad. royale de médecine*, février 1845, nos 8, 10. — Le même, *Quarante années de pratique chirurgicale*, Paris, 1854, t. II, p. 437. — H. Lebert, *Traité d'anat. path.*, I, 210, II, 526. — Carnochan, *New-York med. Gaz.*, janv.

1853. — Ch. Robin, *Gaz. méd. de Paris*, 1854, p. 347. — Fr. Mueller, *Ueber den erectilen Knochentumor*. Freiburg, 1855. — J. Cruveilhier, *Traité d'anatomie pathologique générale*, Paris, 1856, t. III, p. 894. — G. Borisson, *Considérations sur les tumeurs pulsatiles des os*. Thèse de Paris, 1857. — Stanley, *Med. chir. Transact.*, t. XXVIII, p. 303, et *Diseases of the bones*, London, 1859, p. 207. — A. Förster, *Handb. d. path. Anat.*, vol. II, p. 889. — Gentilhomme, *Recherches sur la nature des tumeurs pulsatiles des os*. Thèse de Paris, 1863. — Richet, *Recherches sur les tumeurs vasculaires des os dites tumeurs fongueuses des os ou anévrysmes des os* (*Arch. de méd.*, 1864, t. II, p. 641, et 1865, t. I, p. 29 et 147). — Demougeot, *Anévrysme des os*. Thèse de Paris, 1867. — Moutet, *Des anévrysmes des os* (*Montpellier médical*, juin 1868). — R. Virchow, *Pathologie des tumeurs*, traduction par P. Aronssohn, Paris, 1876, t. IV, p. 64. — C. Gallozzi, *Angioma cavernoso dell' estremita inferiore del radio e del cubito* (*Morgagni napoli*, 1880, t. XXII, p. 255-261).

### IX. — Myome.

Végétation du tissu musculaire, le myome ne se développe pas primitivement dans les os, et vu sa faible tendance à infecter l'économie, il est exceptionnel de le rencontrer dans ces organes. Il y a été observé cependant dans un cas qu'a bien voulu me confier le docteur Lannelongue et qui se trouve inséré dans mon *Atlas d'anatomie pathologique* (1).

Un homme de soixante-huit ans était porteur depuis plusieurs années d'un myome du cordon spermatique qui avait acquis le volume d'une tête d'enfant de huit à dix ans lorsqu'il vint à succomber. A l'autopsie, le foie, les poumons, le cœur, le corps des vertèbres, etc., étaient le siège de petites nodosités enkystées, semblables à la tumeur primitive. Effectivement elles offraient au microscope la même composition que cette dernière, à savoir : des fibres musculaires lisses, isolées ou groupées en faisceaux, sans interposition d'aucun autre élément.

Le myome vient clore l'étude de la grande classe des néoplasies dites conjonctives ou dérivées du feuillet moyen du blastoderme. Ces néoplasies, à l'exception de la dernière qui se rencontre peu dans les os, ont pour origine l'un des tissus constituants de ces organes et se développent le plus souvent pendant la période d'accroissement, comme si elles résultaient de la perturbation de l'activité formatrice. Elles sont d'ailleurs dans un rapport des plus intimes tant avec le développement qu'avec la

(1) E. Lancereaux, *Atlas d'anat. pathol.*, Paris, 1871, p. 372, fig. 36 et 37.

nutrition du tissu osseux, car elles s'observent principalement chez les personnes jeunes, au niveau des épiphyses ou mieux du cartilage de conjugaison, là où l'activité nutritive est à son maximum d'intensité. Elles prennent naissance dans un ou plusieurs points de l'os ; et s'étendent en général par propagation de voisinage. Remarquons que ce sont uniquement celles qui sont constituées par des éléments jeunes et exubérants qui jouissent de cette propriété, par exemple les fibromes, les ostéomes, les angiomes que nous avons appelés embryonnaires. Aussi cette qualification nous paraît-elle parfaitement légitimée. L'infection s'opère le plus souvent par les veines, et c'est sans doute pour cela que le poumon est presque toujours l'organe secondairement affecté. Les néoplasies qui parviennent à l'état adulte sont ordinairement isolées, de sorte que, pratiquement, la proposition suivante peut être donnée comme loi : *la récidive et la généralisation des tumeurs coujonctives des os sont d'autant plus à redouter que ces néoplasies se trouvent constituées par des éléments plus jeunes.*

### X. — Épithéliomes.

Développé aux dépens du feuillet moyen du blastoderme, l'os ne possède aucun élément épithélial, et partant, il ne peut engendrer de cancer. C'est donc à tort que certains auteurs ont affirmé l'existence de l'épithéliome ou du carcinome primitif des os. Ces auteurs, du reste, s'accordent à signaler la rareté de cette lésion ; mais, si l'on remarque que des épithéliomes de petit volume développés au sein des viscères parviennent quelquefois à produire des métastases osseuses multiples et étendues, il y a lieu de croire que dans les cas considérés comme des exemples de carcinome primitif des os, le point de départ de la néoplasie a pu passer inaperçu. En effet, les os sont souvent affectés d'épithéliomes secondaires, soit par propagation, soit par métastase, et ces épithéliomes ne diffèrent pas de ce qu'ils sont dans les autres organes.

Toutes les variétés cancéreuses, depuis le cancroïde jusqu'à l'épithéliome glandulaire, peuvent se rencontrer dans les os, aussi bien dans les os courts que dans les os longs. Le cancroïde ou épithéliome pavimenteux des os est presque toujours le fait de la propagation d'une tumeur épithéliale située au voisinage d'un os. Ainsi le cancroïde des lèvres et des gencives se propage aux maxillaires, celui des membres aux os sous-jacents et en particulier au tibia, comme le montre la figure 41, qui représente la section longitudinale d'un tibia envahi par le tissu d'un épithéliome

cutané. Ce tissu forme dans l'épaisseur de l'os une sorte de champignon à bords saillants, qui a amené la résorption de la substance osseuse dont il reste à peine quelques traces ; un degré de plus, et cette substance disparaissait totalement, l'os se trouvait non seulement brisé, mais en quelque sorte sectionné par le tissu épithélial dont la destruction suit de très près la formation. Dans un cas de ce genre que j'ai pu suivre, un cancroïde de la région antérieure de la jambe, après avoir détruit la peau et les tissus sous-jacents, avait envahi le tibia et produit un large ulcère à fond calleux, lardacé, qui se creusait de plus en plus et aurait pu finir par amputer le membre, s'il n'y avait eu une intervention chirurgicale préalable. La propagation de cette lésion s'opère en suivant le trajet des vaisseaux et gagne peu à peu de la périphérie vers la profondeur, où elle envoie des prolongements plus ou moins étendus. La présence des éléments épithéliaux dans ces canaux et dans les alvéoles médullaires détermine la résorption du tissu osseux et la destruction de l'os. La figure 42 donne une idée de cette altération ; elle montre les deux branches d'un os maxillaire inférieur, non seulement rongé par un cancroïde des lèvres, mais en outre fracturé à sa partie moyenne. L'épithéliome osseux n'offre aucun caractère particulier, il est constitué par des masses arrondies uniques ou multiples, et d'un volume variable. Tout d'abord il infiltre les alvéoles osseuses et présente à la coupe une substance lardacée avec des lamelles osseuses ; plus tard, lorsque la substance osseuse est détruite, il offre une surface de section blanchâtre, granuleuse, d'où il s'échappe sous l'influence d'une légère pression un suc lactescent et de petits grumeaux vermiculaires semblables à du sébum épaissi, et constitués par de grosses cellules épithéliales et des globes épidermiques (voy. t. I, p. 432).

FIG. 41. — Moitié inférieure d'un tibia envahi et en partie détruit par un épithéliome cutané.

Les faits qui précèdent et beaucoup d'autres mettent hors de doute l'existence du cancroïde des os par propagation; quant aux cancroïdes métastatiques, ils sont exceptionnels, à part les cas de cancroïde de l'œsophage où j'ai quelquefois pu constater la présence de métastases épithéliales dans le foie et d'autres organes.

L'épithéliome cylindrique se rencontre dans les os, plutôt par le fait d'une métastase que par suite de la propagation d'une tumeur de voisinage; cette lésion est rare, mais elle serait plus fréquente sans doute, s'il était plus facile d'examiner le système osseux après la mort. Je l'ai observé dans des cas d'épithéliomes primitifs de la cavité utérine et de la membrane muqueuse intestinale. La substance médullaire de l'os était envahie par des nodules multiples à différents degrés d'évolution, et semblables, quant à la structure, aux épithéliomes concomitants des viscères. Une femme déjà âgée présentait, en même temps qu'une augmentation de volume du corps de l'utérus, un écoulement légèrement sanieux de cet organe et des douleurs vives au côté interne de la jambe gauche. Ces douleurs furent considérées tout d'abord comme rhumatismales, parce que la malade avait eu antérieurement des douleurs articulaires; mais deux mois plus tard, il existait, à trois travers de doigt au-dessus du cou-de-pied, une tumeur étalée, saillante de plus d'un centimètre, formée de deux parties, l'une supérieure et dure, l'autre inférieure et molle, animée de pulsations isochrones aux battements du pouls, qui disparaissaient lorsqu'on venait à comprimer l'artère fémorale correspondante. Peu de temps après, la malade fut emportée par un érysipèle. La cavité utérine était fongueuse, ulcérée, remplie par une végétation épithéliale cylindrique. Une section longitudinale du tibia permit de constater que le canal médullaire de cet os envahi dans toute l'étendue de la diaphyse était en partie obstrué par des nodules rosés ou jaunâtres, circonscrits par des travées osseuses de

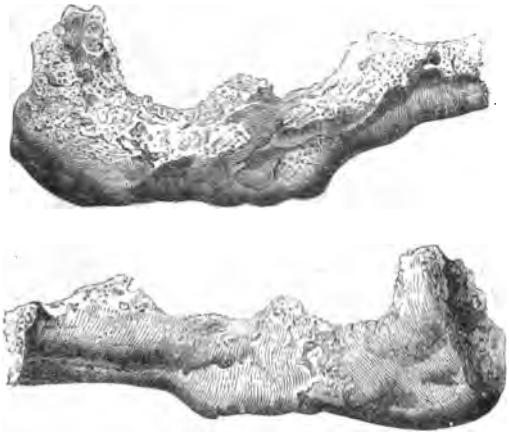

FIG. 42. — Deux fragments osseux représentant les débris d'une mâchoire érodée et fracturée par un épithéliome de la lèvre inférieure.

nouvelle formation ; il y avait de plus, sur un point, un tissu mou, rougeâtre, très vasculaire, que limitait le périoste épaissi. Vue au microscope, cette tumeur présentait, indépendamment de nombreux vaisseaux, des épithéliums cylindriques semblables à ceux de la cavité utérine. C'était là, en somme, un épithéliome cylindrique métastatique que l'on aurait sans doute désigné autrefois sous le nom de tumeur pulsatile ou anévrysmatique des os. Le clinicien ne doit donc jamais négliger de faire un examen attentif de tous les organes quand il s'agit d'une tumeur qui a son point de départ dans le tissu épithélial.

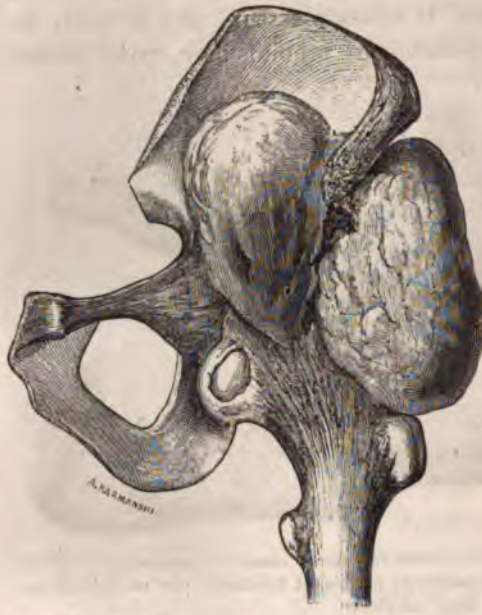

FIG. 43. — Os iliaque envahi dans sa partie moyenne par une tumeur épithéliale secondaire à un épithéliome du pharynx.

L'épithéliome glandulaire des os (voy. t. I, p. 447) est relativement plus commun que le cancroïde et l'épithéliome cylindrique, pour ce fait qu'il a une plus grande tendance à la généralisation ; il se montre sous la forme de noyaux peu volumineux, ordinairement répartis en différents points du système osseux. Ces noyaux ont pour origine habituelle le tissu médullaire ; ils s'étalent peu à peu, produisent l'augmentation de volume de l'os, puis amènent l'usure de sa substance suivant le procédé que nous avons indiqué plus haut, et donnent lieu à des nodosités ou masses plus ou moins fermes, encéphaloïdes ou lardacées, qui remplacent en partie ou en totalité la substance osseuse, ou même finissent par une fracture spontanée (fig. 43 et 44).

Tous les épithéliomes glanduleux, même ceux qui ont pour origine les canaux excréteurs des glandes, les réservoirs comme la vessie, peuvent donner naissance à ces métastases. Il m'est arrivé d'observer un fait des plus intéressants à ce point de vue, car non seulement il permet de se rendre compte des difficultés du diagnostic en pareille matière, mais il montre encore que le raisonnement, aidé de la connaissance des lois qui

président au développement des lésions organiques, peut être d'un grand secours au lit du malade.

Un homme de soixante ans entrait dans mon service, en 1873, pour de violentes douleurs des os du bassin. Cet homme, qui souffrait depuis quelque temps, était amaigri, décoloré (teint jaune paille), et présentait à la palpation une tuméfaction manifeste et diffuse de l'os iliaque gauche. Tout d'abord je crus à l'existence d'un chondrome, mais quelques jours plus tard apparut dans l'aine correspondante une tumeur ganglionnaire ferme, résistante, sans élasticité, de consistance ligneuse. Le siège et les caractères de cette tumeur me conduisirent à penser que j'étais en présence d'un épithéliome ganglionnaire, et que, partant, la tumeur osseuse devait être de même nature. Absolument convaincu dès cette époque qu'il n'y avait pas de néoplasie épithéliale primitive des os, j'en concluais que le rectum ou la vessie étaient forcément atteints de cancer. Le rectum, examiné avec soin, parut entièrement sain; d'un autre côté le malade ne se plaignait nullement de sa vessie, car il urinait fort bien, et n'avait jamais rien remarqué d'anormal dans ses urines. Je persistais néanmoins dans mon diagnostic, lorsque survint une hématurie, puis, à partir de ce moment, la faiblesse du malade s'accrut, l'appétit cessa entièrement, l'os iliaque droit augmenta de volume, les clavicules et les côtes depuis longtemps douloureuses se tuméfièrent. L'hématurie se renouvela, et au bout de peu de jours la mort survint.

Fig. 44. — Coupe perpendiculaire de l'os iliaque représenté figure 43, de façon à montrer l'envahissement et la destruction du tissu osseux.

L'autopsie permit de constater l'intégrité de tous les organes internes, la vessie exceptée. Ce réservoir était le siège, immédiatement au-dessus de son bas-fond, d'un ulcère à bords saillants, circonscrit, peu profond,

de l'étendue d'une pièce de cinq francs. Les os iliaques, les côtes, les clavicules, les vertèbres et plusieurs autres os, tuméfiés, saillants par places, se tranchaient au couteau ; ils laissaient voir dans leur épaisseur des masses molles et plus ou moins colorées, assez semblables au tissu de l'encéphale. Nulle part il n'existait de fracture, mais la moindre pression suffisait pour en produire, car sur un grand nombre de points la substance osseuse avait totalement disparu. L'examen histologique

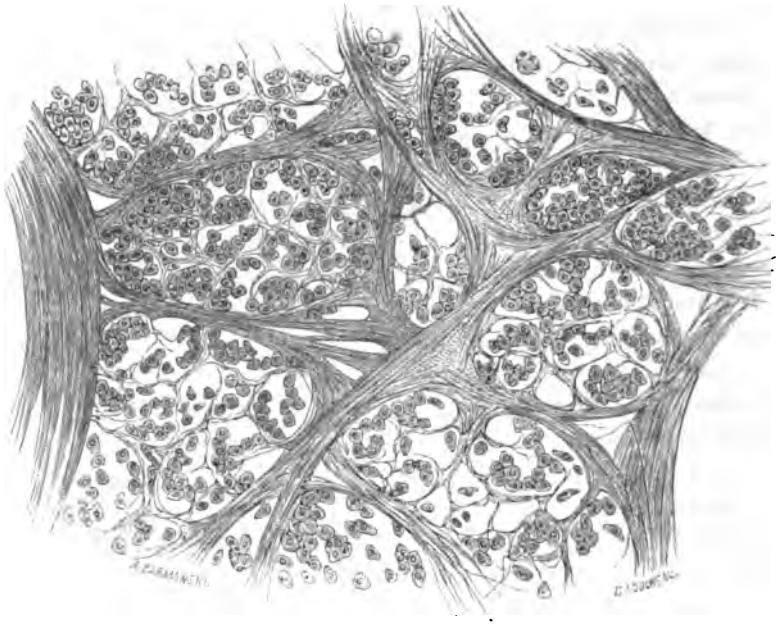

FIG. 45. — Coupe microscopique d'un épithéliome généralisé dans un grand nombre d'os consécutivement à une tumeur épithéliale de la vessie. Des tractus conjonctifs circonscrivent des alvéoles de dimensions variables, renfermant des cellules polygonales munies d'un gros noyau sphérique (80 diam.).

démontra que la tumeur de la vessie et celles des os avaient la même composition ; elles étaient constituées par une trame alvéolaire renfermant dans ses mailles de grosses cellules épithéliales allongées ou polyédriques (fig. 45). Chez ce malade, par conséquent, un épithéliome de la vessie, presque insignifiant, s'était généralisé dans le système osseux et avait altéré la plupart des os. C'est là un fait qu'on ne doit pas oublier et qui est de nature à faire croire que les quelques cas considérés par Volkmann, Cornil et Ranvier, comme des carcinomes osseux primitifs, avaient sans doute pour point de départ un ulcère du genre de celui de la vessie de notre malade, et qui a pu passer inaperçu. L'épithéliome des os est donc toujours secondaire, et résulte de l'infection de l'or-

ganisme, par le transport vraisemblable de granulations qui irritent le tissu médullaire des os, et donnent naissance à un tissu jeune, embryonnaire, aux dépens duquel se forment les masses néoplasiques. En somme, toutes les variétés de cette néoplasie, le cancer mélanique lui-même, peuvent se rencontrer secondairement dans les os, et ces tumeurs sont sujettes aux diverses formes de dégénérescence graisseuse, muqueuse, etc. (voy. t. I, p. 447).

L'épithéliome osseux métastatique est difficile à reconnaître sur le vivant, du moins à son début ; il se révèle par des douleurs vives, lancinantes, auxquelles succède une tuméfaction qui augmente peu à peu, et devient de moins en moins résistant au fur et à mesure que le tissu de l'os se transforme en tissu épithélial, aussi favorise-t-il la production des fractures spontanées. Cette lésion évolue sans déterminer la moindre réaction, et n'étaient les douleurs, on pourrait dire à l'insu du malade ; cependant elle peut s'étendre à une grande partie du système osseux, alors même que la formation initiale semble presque insignifiante. La gravité des cas de ce genre est toujours grande, et en effet l'épithéliome des os est une néoplasie des plus sérieuses.

Bibliographie. — T. Salter, *Two cases of cancer of bones, concurring with cancer in the breast* (*Med. chirurg. Transact.*, t. XV, p. 186). — S. Cooper, *Cancer of bones concurring with carcinomatous ulceration of the bladder* (*Ibid.*, t. XVII, p. 50). — C. H. Hawkins, *Cases of cancerous or malignant disease of the spinal column, with remarks* (*Ibid.*, t. XXIX, p. 45). — Goodsir, *Monthly Journal*, february 1850. — J. Cruveilhier, *Anatomie pathologique du corps humain*, livr. XX, pl. I, p. 3. — Le même, *Traité d'anatomie pathologique*, Paris, 1864, t. V, p. 288. — H. Bennett, *On cancerous and cancroid growths*. Edinburg, 1849. — H. Lebert, *Traité pratique des maladies cancéreuses*. Paris, 1851. — Le même, *Traité d'anatomie pathologique* et *Atlas*, pl. 170, 172, 177, 185. — Schuh, *Ueber die Erkenntniss der Pseudoplasmen*. Wien, 1851. — Gerlach, *Der Zottenkrebs und das Osteoid*, avec 2 pl. Mainz, 1852. — Gawriloff, *Ein Fall von Cylinder epithelialkrebs der Knochen* (*Wurzb. med. Zeitschrift*, 1863, t. IV, p. 96). — Hannover, *Das Epithelioma*, Leipzig, 1852, p. 74. — Consultez en outre les bibliographies, t. I, p. 442 et 461. — W. Hickmann, *On some varieties and effects of cancerous diseases of bones*, London, 1865, et *Schmidt's Jahrb.*, t. CXXXII, p. 23.

## § IV. — Hypoplasies.

Les hypoplasies osseuses sont des processus nutritifs comparables à ceux qui existent dans la phase de déchéance organique. Elles présen-

tent toutes les modalités qui appartiennent aux tissus dans la vieillesse, à savoir : atrophie de la substance osseuse, accumulation de graisse ou de substance albuminoïde dans le tissu médullaire, etc.; en somme, elles ne sont des lésions que par l'âge dans lequel elles se produisent, et par l'exagération du désordre nutritif.

### I. — Stéatose osseuse.

Cette lésion, caractérisée par une production abondante de cellules adipeuses dans les espaces médullaires et les canaux de Havers, s'observe dans tous les os et particulièrement dans ceux qui renferment une moelle abondante, qu'ils soient longs, larges ou courts. Les organes qui sont le siège de cette altération n'offrent rien de spécial à l'extérieur, ils ont, avec un volume normal, un poids et une densité moindres ; ils résistent peu, sont aisément entamés par le scalpel, et faciles à fracturer. Tout d'abord, ils offrent à la coupe une teinte jaunâtre produite par l'accumulation des cellules graisseuses débordant au sein des espaces médullaires (fig. 46), mais plus tard, leur surface de section, d'un blanc grisâtre, rappelle l'aspect d'une tranche de lard frais ; elle est très peu vasculaire, douce au toucher, et parsemée de petites aspérités dues à la saillie des lamelles osseuses qui ont résisté à l'envahissement de la graisse. La moelle osseuse ne se distingue plus alors du tissu compact, et l'os tout entier forme une masse homogène limitée par une croûte calcaire, mince, qui cède facilement à la pression, en crépitant sous le doigt. Enfin, si l'accumulation graisseuse continue sa marche envahissante, le périoste finit par diminuer peu à peu, ou même par disparaître, et la graisse qui a remplacé l'os vient se confondre avec le tissu adipeux intermusculaire et sous-cutané, puis avec les muscles dégénérés, de façon à ne plus former qu'une masse recouverte par une peau saine ou altérée, suivant les circonstances (Lortet). Cet état, qui a été observé surtout chez les scrofuleux, a pour siège habituel les os du pied, et malgré l'intégrité des cartilages, il arrive quelquefois de le confondre avec une tumeur blanche.

Fig. 46. — Coupe verticale du sternum d'un buveur infiltré de graisse

La stéatose osseuse envahit principalement le tissu médullaire ; les cellules qui composent ce tissu se remplissent de graisse, augmentent

de volume, se compriment réciproquement, pressent sur les vaisseaux et les lamelles osseuses de leur voisinage, les atrophient peu à peu et agrandissent les espaces médullaires. Les corpuscules osseux sont en général peu modifiés, de telle sorte que cette lésion est pour ainsi dire spéciale à la moelle osseuse.

*Étiologie et pathogénie.* — La stéatose osseuse est une lésion de la vieillesse, mais qui se rencontre quelquefois chez des personnes peu avancées en âge, dans le cours de certaines intoxications et d'un petit nombre de maladies.

Les agents toxiques qui ont la propriété de ralentir les combustions et de diminuer la proportion d'acide carbonique exhalé par les poumons, finissent en général par engendrer cette dégénérescence ; tels sont : l'alcool, l'opium et un grand nombre de carbures d'hydrogène. Nous l'avons observée bien des fois chez d'anciens buveurs d'eau-de-vie, et nous en avons signalé la fréquence dans l'alcoolisme chronique (voy. article ALCOOLISME du *Dict. encyclop. des sciences médicales* et *Atlas d'Anat. patholog.*). Hencke a constaté cette même lésion sur des animaux nourris avec des résidus de distillerie.

Les empoisonnements chroniques par l'opium, le sulfure de carbone et autres substances toxiques, peuvent avoir les mêmes effets sur les os. Les maladies un peu longues, dans lesquelles la nutrition générale est particulièrement modifiée, sont suivies de ce désordre ; tels sont : la goutte, le diabète, la scrofulose, la carcinose, qui, comme on le sait, prédisposent aux fractures. Dans un cas de goutte observé par le docteur Budin, les aréoles du tissu spongieux, agrandies par l'amincissement de la substance osseuse, étaient occupées presque exclusivement par des vésicules adipeuses, et il existait de nombreux cristaux de margarine, soit dans l'intérieur de ces vésicules, soit à l'état libre. Les travées osseuses atrophiées renfermaient des ostéoplastes remplis de fines granulations disparaissant en partie dans le chloroforme. Semblables lésions se rencontrent dans l'obésité et le diabète, et souvent aussi dans la scrofulose au voisinage des articulations qui ont été immobilisées pendant un long temps. Dans cette dernière maladie surtout se voient des stéatoses tellement avancées, que l'os finit par pouvoir être tranché au couteau à peu près comme un lipome. La stéatose se retrouve encore dans la carcinose, mais souvent aussi, dans cette maladie, il se produit une raréfaction de la substance osseuse avec disparition des cellules adipeuses et formation d'éléments semblables à ceux de la moelle fœtale. Les os particulièrement atteints sont les côtes et la colonne vertébrale ; facilement sectionnés par l'ins-

trument tranchant, ils laissent échapper une substance rougeâtre, molle et pulpeuse.

Dans toutes ces circonstances pathologiques, la stéatose osseuse est subordonnée à une même influence, la diminution des combustions, et il y a lieu de croire que sa fréquence dans la vieillesse est dépendante de la même condition pathogénique, puisque chez les vieillards l'exhalation de l'acide carbonique est diminuée. La modification des os dans la vieillesse a pour conséquence l'incurvation de la colonne vertébrale et la prédisposition aux fractures à l'occasion du moindre effort; ces fractures se consolident en déterminant un cal cartilagineux qui s'ossifie ensuite.

Bibliographie. — J. Paget, *Lect. on surg. pathol.*, t. I, p. 137. London, 1853. — R. Leubuscher, *Ein Fall von eigenthumlicher Knochendegeneration* (*Arch. f. path. Anat. und Physiol.*, Berlin, 1859, t. XVI, p. 407). — L. Lortet, *Recherches sur la nécrobiose graisseuse des os* (*Mém. et Comptes rendus de la Soc. des sciences méd. de Lyon*, 1862, p. 80). — E. Lancereaux et P. Lackerbauer, *Atlas d'anatomie pathologique*, p. 518, pl. 56, fig. 7. — E.-L. Ormerod, *On degeneration of bone* (*St-Bartholom. hospit. Reports*, London, 1871, t. VII, p. 32, avec planche). — E. Ponfick, *Ueber die sympath. Erkrankungen des Knochenmarkes bei inneren Krankheiten* (*Arch. f. pathol. Anat. und Physiol.*, 1872, t. LVI, p. 541). — Budin, *Bull. de la Soc. anat.*, Paris, 1873, p. 712.

### II. — Albuminose.

La dégénérescence albuminoïde, dite encore dégénérescence amyloïde des os, est une lésion rare et peu étudiée, mais qui néanmoins a été observée dans la tunique moyenne des artérioles de la moelle osseuse, où elle a présenté les réactions caractéristiques (Ponfick). Les autres éléments médullaires ne sont pas alors sensiblement altérés, cependant les cellules graisseuses se font remarquer par leur abondance, et la substance osseuse est généralement atrophiée. La surface de section de l'os offre une coloration grisâtre, les espaces médullaires sont agrandis, et la fragilité de l'organe est beaucoup plus grande qu'à l'état normal.

Bibliographie. — E. Ponfick, *Ueber sympathischen Erkrankungen des Knochenmarkes bei inneren Krankheiten* (*Arch. f. pathol. Anat. und Physiol.*, 1872, t. LVI, p. 541).

### III. — Chromatose.

La chromatose ou mélanémie est, comme la dégénérescence amyloïde, une lésion peu observée dans le tissu osseux, mais peut-être uniquement à cause de la négligence que l'on apporte en général à l'examen de la moelle des os; aussi Arnstein, qui a fait une étude sérieuse de cette altération, l'a fréquemment rencontrée dans la substance médullaire dont la composition, suivant beaucoup d'auteurs, a la plus grande analogie avec le parenchyme splénique. Elle se révèle par des taches jaunes ocreuses ou par un pointillé noirâtre disposé sur le trajet des vaisseaux, ce qui donne aux os une coloration brun rougeâtre. Cette coloration, due à l'infiltration des éléments de la moelle par la matière colorante du sang, est persistante, et, si l'on en croit Arnstein, le mécanisme de sa formation ne différerait pas de ce que l'on observe à la suite des injections de cinabre dans les veines des animaux. Le cinabre disparaît de ces vaisseaux au bout de vingt-quatre heures, et les leucocytes qui se le sont approprié le déposent dans la rate, le foie et les os. Rien ne prouve, cependant, que le pigment qui a sa source dans les hématies ne puisse pas filtrer à travers les parois des capillaires propres de la moelle osseuse; au contraire, tout porte à le croire. Quoi qu'il en soit, la chromatose ou mélanémie osseuse n'est jamais qu'un accident de peu d'importance, un effet de l'altération du liquide sanguin.

Bibliographie. — Arnstein, *Bemerkung ueber Melanæmie und Melanose* (*Arch. f. path. Anat. und Physiol.*, 1874, t. LXI, p. 498).

### IV. — Ostéomalacie.

Le mot *ostéomalacie* sert à désigner un désordre nutritif qui consiste essentiellement dans la diminution des sels calcaires des os dont la solidité est par cela même beaucoup moindre. Cette lésion, absolument distincte du rachitisme avec lequel elle a été souvent confondue, à cause d'une ressemblance apparente des déformations qui en sont la conséquence, se rapproche des altérations séniles du système osseux, et pour ce motif elle trouve sa place dans notre classe des hypoplasies osseuses.

Les os ostéomalaciques présentent dans leur évolution deux états successifs caractérisés, l'un par la décalcification des trabécules osseuses,

l'autre par la résorption de la substance de ces trabécules que vient remplacer une moelle jeune. Dans le premier stade, l'examen microscopique pratiqué permet de constater que les travées osseuses sont composées de deux substances distinctes, l'une extérieure contiguë aux espaces médullaires et aux canaux de Havers, l'autre intérieure ou centrale formant l'axe de la lamelle (fig. 47). Or, tandis que cette dernière est constituée par un tissu contenant des sels calcaires et entièrement normale, l'autre consiste en une substance fondamentale finement striée, qui est colorée par le carmin et laisse voir de petites taches linéaires représentant les anciens rudiments des corpuscules osseux (Rindfleisch). Ces

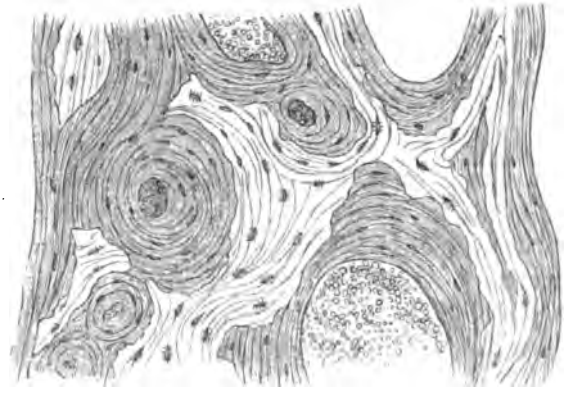

Fig. 47. — Coupe microscopique d'un os atteint d'ostéomalacie. La partie sombre qui entoure les canaux de Havers et le tissu médullaire est décalcifiée; la partie blanche est normale (Rindfleisch).

rudiments ressemblent, comme aspect, aux corpuscules des préparations osseuses décalcifiées dans l'acide chromique ou chlorhydrique, ils sont effacés, aussi bien que leurs prolongements, comme si la substance intercellulaire, par son boursouflement, avait fait disparaître toutes les lacunes de l'os. Toutefois, cette disparition, qui marche de dehors en dedans, n'est pas toujours régulière, elle présente des saillies et des angles rentrants (lacunes de Howship), semblables à ceux que l'on observe à la limite de résorption du tissu osseux enflammé (fig. 47).

Dans le second stade, le tissu osseux, privé de substance calcaire et ramolli, se fond et disparaît en partie, d'où l'élargissement des espaces médullaires. En même temps, une moelle jeune, riche en vaisseaux, ayant l'aspect du parenchyme splénique, vient prendre la place du tissu disparu. Cette moelle, de coloration rouge, brun foncé, pigmentée çà et là par suite d'extravasats sanguins, a la consistance d'une bouillie molle,

presque liquide ; elle ne renferme pas de graisse, mais on y trouve par places une substance fondamentale transparente constituée en partie par des cellules assez semblables à certains éléments épithéliaux et qui sont vraisemblablement les anciennes cellules graisseuses. Les vaisseaux sont dilatés, gorgés de sang, et cet indice de stase sanguine a conduit Rindfleisch à émettre l'hypothèse de la dissolution des sels calcaires des os par un excès d'acide carbonique.

Toutes ces modifications diminuent nécessairement la dureté et la

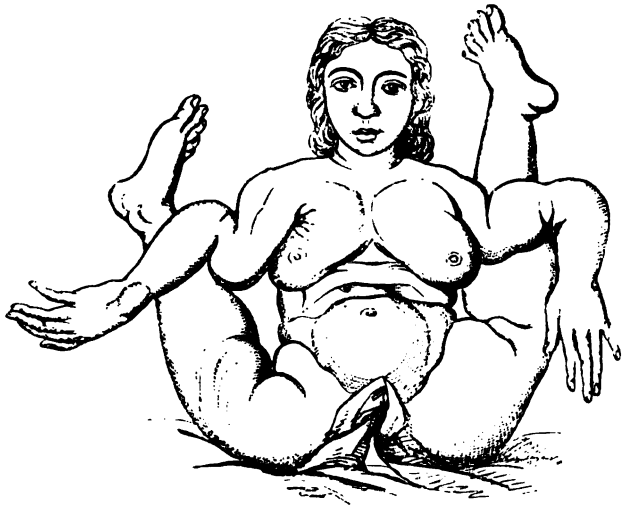

FIG. 48. — Ostéomalacie. — La femme Supiot d'après le dessin original de Morand. Le squelette est conservé au Musée Dupuytren.

solidité des os. Ceux-ci deviennent mous, flexibles, et se courbent à la fois sous le poids du corps et sous l'influence des contractions musculaires (fig. 48). La colonne vertébrale, le bassin, la cage thoracique se déforment de différentes façons. La colonne vertébrale s'infléchit en S par l'exagération de ses courbures normales. Les angles des côtes s'accentuent ; le thorax, déprimé sur les côtés et saillant en avant, est plus ou moins fortement déformé, et parfois même les os qui le composent sont fracturés sur plusieurs points ; les membres sont diversement déformés. Le bassin est dévié par les pressions qu'il est obligé de subir, d'une part celle qui résulte du poids du corps, d'autre part celle qui est due à la résistance apportée par les os des membres. Cette double pression a pour effet de rapprocher le promontoire et les parties qui forment la ligne innominée, tandis que la symphyse pubienne se porte en avant, et la grande courbure des os des iles en dehors (fig. 49). Dans ces conditions,

le petit bassin, souvent très rétréci, met obstacle au passage de la tête du fœtus, et rend l'accouchement difficile, ou même impossible ; en somme peut faire courir les plus grands dangers à la patiente.

Ces modifications de nutrition du système osseux sont assez généralement accompagnées d'autres désordres. Les muscles amincis ont une coloration feuille morte et s'écrasent facilement sous le doigt. Les poumons et l'encéphale, quoique peu ou pas modifiés en apparence, mériteraient une étude plus attentive du moins au point de vue chimique. Une femme ostéomalacique, âgée de quatre-vingts ans, qui succomba dans mon service à une pneumonie compliquée d'une double parotidite, présentait un kyste calcifié du corps thyroïde, des dépôts ossiformes multiples sur la face interne de l'aorte, et une incrustation calcaire de la plupart des anneaux de la trachée qui se trouvait ainsi transformée en un tube rigide et cassant.

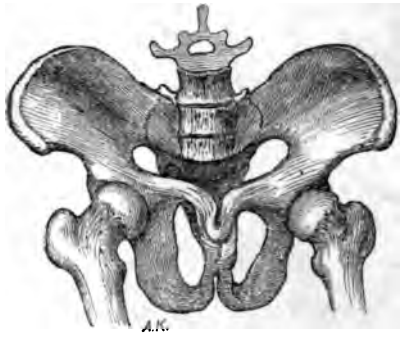

Fig. 49. — Bassin de femme affecté de ramollissement ostéomalacique et déformé. (Musée Dupuytren.)

Les urines, le plus souvent abondantes, sont pâles, sédimenteuses, peu acides, quelquefois alcalines et riches en principes minéraux. Dans plusieurs circonstances, la vessie renfermait des calculs, les uretères et les bassinets contenaient des graviers plus ou moins volumineux, composés les uns et les autres d'une façon à peu près exclusive de carbonates et de phosphates de chaux, ou encore de phosphates ammoniaco-magnésiens. Cet état des urines est trop commun pour qu'il n'y ait pas lieu de le rapprocher de l'altération du système osseux ; il tient certainement à un excès des sels terreux dans le sang. De son côté, l'incrustation calcaire des organes se lie intimement à la même altération ; aussi l'a-t-on désignée sous le nom de *métastase calcaire*, ce qui implique l'idée d'un transfert des phosphates et des carbonates des os.

La composition chimique des os affectés d'ostéomalacie est du reste conforme à cette manière de voir, car ces organes présentent une diminution notable des sels de chaux et une augmentation relative des matières organiques. Tous les observateurs sont d'accord sur ce point, malheureusement ils ne nous renseignent pas sur la période de la maladie dans laquelle ils ont opéré, et négligent ainsi de nous faire connaître la marche du processus de décalcification. Bostock prétend que la

matière terreuse n'entre que pour un cinquième ou un huitième dans le poids des os atteints d'ostéomalacie ; Meckel donne un résultat à peu près semblable, et la plupart des auteurs qui ont suivi signalent également la diminution de l'élément calcaire. Cet élément étant ainsi en moindre proportion, il était naturel de se demander si ce n'était pas sous l'influence d'un acide que le tissu osseux perdait ses sels de chaux. Les recherches de Marchand, C. Schmidt, O. Weber, etc., ont en effet montré que l'acide lactique existe dans les os en voie de ramollissement ostéomalacique. O. Weber a constaté la réaction acide du tissu médullaire osseux dans deux cas d'ostéomalacie avancée, et même il a pu préparer avec l'extrait aqueux de ce tissu des cristaux bien caractérisés de lactate de chaux et de lactate de zinc. Cet acide ayant été d'ailleurs trouvé dans les urines, on comprend que plusieurs auteurs aient voulu lui faire jouer un rôle dans la pathogénie de l'ostéomalacie.

La douleur dans la continuité des membres, mais principalement au niveau des épiphyses, est un phénomène constant dans l'affection qui nous occupe; elle est vague, erratique, localisée ou généralisée, et le plus souvent exagérée par la pression. Ce phénomène précède le ramollissement, les déformations et la fragilité du tissu osseux, qui sont les signes sur lesquels repose le diagnostic.

Fig. 50. — Kystes nombreux dans un radius ostéomalacique (Engel).

L'ostéomalacie dure en général plusieurs années; sa guérison est exceptionnelle, mais la mort n'en est pas pour cela la terminaison forcée, car elle peut finir par une dégénérescence kystique qui arrête la marche du processus morbide. Cette dégénérescence est la source la plus commune des *kystes osseux*, si nous en retranchons les kystes des os maxillaires qui prennent naissance dans les follicules dentaires et font partie de la pathologie des dents, comme aussi ceux qui se produisent au sein d'un tissu néoplasique et dont l'étude nous est déjà connue. Suivant Rindfleisch, elle est une phase avancée de l'ostéomalacie, et résulte de la liquéfaction d'une portion plus ou moins étendue de la bouillie rouge comprise dans le tissu osseux ramolli. Si ce mode de transformation nous échappe, le liquide aqueux de ces kystes, riche en albumine et en corpuscules pigmentaires jaunes ou rouges, indique assez que sa provenance est la moelle rouge imbibée du sang de l'os ostéomalacique. La résorp-

tion de la substance osseuse donne lieu à l'agrandissement des alvéoles; celles-ci se réunissent, se remplissent de liquide, et à leur pourtour il se développe peu à peu une membrane conjonctive résistante, blanchâtre, à peine vasculaire et peu apte à sécréter, car les kystes en question restent stationnaires pendant des années.

Ces kystes se rencontrent dans tous les os du corps sujets au ramollissement ostéomalacique, et sont parfois très nombreux dans un même os (fig. 50). Ils ont un volume qui varie depuis la grosseur d'un pois jusqu'à celle d'un marron, ils sont multiloculaires ou uniloculaires, disséminés au sein des os longs et jusque dans l'épaisseur des os courts, comme les vertèbres (fig. 51). Circonscrits par une lame mince de tissu osseux, à la façon des tumeurs intra-osseuses, ils se distinguent par leur état stationnaire et leur origine des kystes produits par la transformation muqueuse de ces dernières lésions. Les kystes néoplasiques ont un accroissement indéfini, et de la sorte ils diffèrent notablement de ceux qui succèdent à l'ostéomalacie.

FIG. 51. — Vertèbres affectées d'ostéomalacie et de kystes consécutifs multiples (Engel).

La description qui précède se rapporte surtout à l'ostéomalacie puerpérale, c'est-à-dire à celle qui est, sinon amenée, du moins occasionnée par l'état de gestation ou de grossesse. Mais, indépendamment de cette lésion, on a décrit une ostéomalacie sénile, moins étendue et souvent limitée à la cage thoracique. L'altération osseuse, dans cette seconde forme, bien étudiée par Charcot et Vulpian, est également précédée de douleurs plus ou moins vives, qui sont exagérées par le mouvement et obligent le malade à garder le lit. La colonne vertébrale est courbée en avant ou déviée latéralement, le plus souvent à droite ; la tête est quelquefois inclinée de telle façon que le menton est rapproché du sternum. Les côtes, molles, douloureuses, cèdent sous le doigt à la moindre pression, et sont fréquemment affectées de fractures. Vus à l'œil nu, les os sont rougeâtres, mous, friables et se laissent facilement entamer par les instruments tranchants, bien qu'ils n'offrent jamais les altérations avancées de l'ostéomalacie non sénile.

*Étiologie et pathogénie.* — L'ostéomalacie, au rapport de plusieurs auteurs, serait l'expression symptomatique de maladies diverses, la

syphilis, la scrofulose, le rachitisme, la carcinose, le rhumatisme, etc., mais il est facile de montrer que cette opinion est erronée. En effet, les lésions syphilitiques et scrofuleuses, par leur circonscription, aussi bien que par leurs caractères anatomiques, diffèrent totalement de la dégénérescence qui constitue l'ostéomalacie; de même les lésions du rachitisme, que nous avons placées parmi les anomalies de développement, pas plus que celles qui dépendent du rhumatisme et qui sont caractérisées par un exsudat sous-périostique, ne peuvent être assimilées aux altérations de l'ostéomalacie. De ce qu'il existe des douleurs au début de l'ostéomalacie, on ne doit pas conclure pour cela que cette affection soit rhumatismale, car il ne faut pas oublier que la douleur, symptôme de la souffrance des nerfs, n'appartient pas exclusivement au rhumatisme. La carcinose, maladie dans laquelle la plupart des tissus subissent des modifications semblables à celles qui s'observent dans la vieillesse, est une cause de ramollissement et d'atrophie du système osseux, mais l'altération qu'elle détermine et dont il a déjà été question (voy. p. 129) diffère de l'ostéomalacie proprement dite. En somme, cette lésion ne peut être envisagée comme la manifestation symptomatique de l'une des maladies en question, mais, si l'on tient compte de ses caractères nets et tranchés, il y a lieu de lui attribuer une origine spéciale ; malheureusement on est loin de s'entendre sur cette origine, sans doute parce qu'on n'a pas analysé avec une précision suffisante les conditions au milieu desquelles elle survient.

L'ostéomalacie, lésion rare chez nous, plus fréquente en Allemagne et sur les bords du Rhin, se manifeste à l'âge moyen de la vie, de 30 à 50 ans, et affecte de préférence le sexe féminin. Sur 131 cas qu'il a rassemblés, Litzmann compte 11 hommes et 120 femmes dont 85 étaient devenues ostéomalaciques à la suite de la parturition ou pendant l'état de grossesse, et dont 35 n'avaient pas eu d'enfants. Cette statistique nous apprend que l'état puerpéral (gestation et lactation) joue un rôle incontestable dans la genèse de l'ostéomalacie. Quoique ce rôle n'ait pu être déterminé avec précision, cependant quelques auteurs pensent que l'ostéomalacie est l'effet d'un défaut d'équilibre entre la recette et la dépense des phosphates de chaux. Que l'insuffisance de la recette résulte de l'absence de ces sels dans l'alimentation ou d'un obstacle quelconque à leur absorption, peu importe, ils ne sont plus en quantité, et dès l'instant que la mère n'emprunte pas au monde extérieur les matériaux nécessaires au développement du fœtus, c'est elle qui doit les fournir à ses dépens, et l'on comprend qu'il puisse alors se produire dans ses os un certain degré de décalcification. Semblable phénomène se présente chez les femelles d'ani-

maux et particulièrement chez les vaches pleines et laitières, dans les années de sécheresse où les plantes n'arrivent pas à puiser dans le sol tous les éléments qui font partie de leur composition normale. Alors, dans une même étable, les animaux en état de gestation ou de lactation dépérissent et présentent les caractères de l'affection décrite par les vétérinaires sous le nom de *fragilité des os*, tandis que les bœufs et les génisses nourris de la même façon suffisent à leur propre entretien et n'ont aucun désordre osseux appréciable (Bouley).

Ces considérations portent à croire que l'ostéomalacie est un effet de l'insuffisance relative de l'élément calcaire dans le sang, et cette manière de voir est conforme aux expériences de Chossat, qui parvint, à l'aide d'une alimentation pauvre en sels de chaux, à rendre le système osseux très friable. Cependant, malgré toute sa vraisemblance, cette théorie de la genèse de l'ostéomalacie par absence de sels calcaires est loin de s'adapter à tous les cas. Effectivement elle ne peut expliquer les faits dans lesquels les urines renferment des phosphates et des carbonates en excès, non plus que ceux qui présentent des incrustations calcaires des organes, attendu que cette incrustation pas plus que la phosphaturie ne sauraient résulter de la privation des sels de chaux, et par conséquent il faut bien admettre un déplacement, une sorte de métastase calcaire. La théorie de la dissolution osseuse est beaucoup plus acceptable, et du reste elle s'accorde avec les recherches de Weber, qui a noté la réaction acide du tissu médullaire dans des cas d'ostéomalacie avancée, et de Lehmann, Drivon, etc., qui ont constaté l'existence de l'acide lactique dans ce même tissu. En s'accumulant dans les os, cet acide arrive sans doute à dissoudre le phosphate et le carbonate de chaux qui deviennent libres et peuvent ensuite incruster les organes et de préférence les produits pathologiques (néoplasies fibreuses, cartilagineuses, etc.). Certains acides sont, comme on le sait, fabriqués à l'état physiologique par l'organisme, et ensuite détruits; mais on conçoit que dans quelques états pathologiques où la nutrition est ralentie cette destruction n'ait pas lieu, et que l'ostéomalacie puisse ainsi se produire. Heitzmann essaya d'ailleurs de donner à cette théorie une preuve expérimentale : des animaux nourris de lait, pain blanc, pommes de terre et graisses, le tout additionné d'une certaine quantité d'acide lactique, lui présentèrent au bout de huit à dix semaines une flexibilité surprenante des os qui se pliaient comme des joncs. Mais, à mon avis, il n'est pas prouvé que cet auteur ait produit une ostéomalacie réelle, et je pense que, pour être entièrement édifié sur ce point, de nouvelles études sont nécessaires.

BIBLIOGRAPHIE. — LAMBERT, *Relation de la maladie de Bernard d'Armagnac sur un ramollissement des os.* Toulouse, 1700. — SAVIARD, *Recueil d'observations chirurgicales.* Paris, 1702. — MORAND, *Histoire de la maladie singulière et de l'examen du cadavre d'une femme devenue en peu de temps toute contrefaite par un ramollissement général des os.* Paris, 1752, in-8°. — *Lettre à M. Leroy sur l'histoire de la femme Supiot.* Paris, 1753. — NAVIER, *Observations sur le ramollissement des os.* Paris, 1755. — LUDWIG, *Prog. observ. in sectione cadaveris feminæ cujus ossa emollita erant.* Lipsiæ, 1757. — SAILLANT, *Journ. de méd.*, 1782, p. 141. — METZGER, *De osteomalacia.* Regiomonti, 1797. — ECKMANN, *Dissert. descript. et casus aliquos osteomalacia sistens.* Upsaliæ, 1788. — CONRADI, *Dissert. inaug. med. chirurg. de osteomalacia.* Gœttingue, 1796. — RENARD, *Ramollissement remarquable des os du tronc d'une femme*, avec figures. Mayence, 1804. — WEIDMANN, *De forcipe obstetricio*, etc. Moguntiaci, 1813. — KILIAN, *Beitr. zur ein. gen. Kenntniss der allg. Knochenerweichung der Frauen.* Bonn, 1829. — LOBSTEIN, *Traité d'anatomie pathologique*, Paris, 1833, t. II, p. 188, 204. — PROSCH, *Commentatio de osteomalacia adultorum.* Heidelberg, 1835. — DECHAMBRE, *Arch. gén. de méd.*, 1835, sér. 2, t. VIII, p. 355. — T.-B. CURLING, *Observ. on mollities ossium* (*Med. chir. Transact.*, 1836, t. XX, p. 355). — G.-P. STANSKY, *Mém. sur le ramollissement des os en général et sur celui du nommé Potiron en particulier.* Thèse de Paris, 1839, et *Recherches sur les maladies des os désignées sous le nom d'ostéomalacie.* Paris, 1851. — J. GUÉRIN, *Gaz. méd. de Paris*, 1839, p. 482. — BUSCH, *Geschlechtsleben des Weibes*, II, 472. Leipzig, 1840. — GOBEL, *De osteomalacia adultorum.* Berolini, 1843. — TREUX, *De sceleto puellæ osteomalacia emortuæ.* Berolini, 1844. — Sam. SOLLY, *Rem. on the pathology of mollities ossium* (*Med. chir. Transact.*, 1844, t. XXVII, p. 435, avec une planche). — J. LEBSON, *Analysis of the bones in a case of mollities ossium* (*Ibid.*, p. 443). — DALRYMPLE, *Dubl. quart. Journ.*, Aug. 1846. — BENCE JONES, *Philosoph. Transact.*, 1848. — TROUSSEAU et LASÈGUE, *Union méd.*, 220, et 1850, p. 514. — W. MAC-INTYRE, *Case of mollities ossium accompanied with urine strongly charged with animal matter* (*Med. chir. Transact.*, t. XXXIII, p. 211; *The Edinburg med. and surg. Journal*, 1850, et *Gaz. méd. de Paris*, 1852, p. 530). — T.-K. CHAMBERS, *Case of mollities ossium preceded by degeneration of the muscles* (*Med. chir. Transact.*, t. XXXVII, p. 19). — C.-O. WEBER, *Ossium mutationes osteomalacia univers. effectæ Inaug. Diss.* Bonn, 1851, avec bibliographie. — Le même, *Zur Kenntniss der Osteomalacie, insbesondere der senilen und über das Vorkommen von Milchsaure in osteomalacischen Knochen* (*Archiv f. pathol. Anat. und Physiol.*, 1867, t. XXXVIII, p. 1, et *Gaz. hebd.*, 1867, p. 222). — BOISSON, *De l'ostéomalacie.* Thèse de Paris, 1851. — BEYLARD, *Du rachitisme, de la fragilité des os, de l'ostéomalacie.* Thèse de Paris, 1852, avec planches. — DEPAUL, *Note sur un bassin vicié par ostéomalacie* (*Gaz. méd. de Paris*, 1850, p. 118). — DUBREUIL, *Rapport sur un cas d'ostéomalacie* (*Bull. de la Soc. anatomique*, 1851, p. 340). — KILIAN, *Das halisteretische Becken in seiner Weichkeit und Dehnbarheit wahrend der Geburt*, Bonn, 1857. — ORMEROD, *An account of*

*a case of mollities ossium* (*British med. Journ.*, 1859, et *Gaz. hebdom. de médecin et de chirurgie*, 1859, p. 692). — A.-E. Durham, *On certain abnorm. condit. o the bones* (*Guy's hosp. Reports*, 1864, t. X, p. 348). — Collineau, *De l'ostéoma lacie en général et au point de vue tocologique en particulier.* Thèse de Paris, 1859 — Alph. Milne-Edwards, *Etudes chimiques et physiologiques sur les os.* Thès de Paris, 1860. — G. Kleberg, *Ein Fall von primärer partiellar Osteomalacie*, Dorpat, 1864. — J. Steiner, *Ueber die pathol. Veranderung. bei der Osteomalacie*, Zurich, 1869. — Drouineau, *De l'ostéomalacie.* Thèse de Strasbourg, 1862. — Sommeiller, *Gaz. méd. de Strasbourg*, 1861, n° 8. — C. Litzmann, *Die Formen des weibl. Beckens*, etc., *nebst einem Anhange ueber die Osteomalacie.* Berlin, 1861. — R. Barnes, *A case of osteomalacia* (*Med. chir. Transact.*, 1862, t. XLV, p. 63). — Kühn, *Parallèle entre les différentes espèces d'ostéomalacie* (*Gaz. hebd. de méd. et de chir.*, 1864, p. 728 et 776). — C. Morel, *Traité d'histologie humaine normale et pathologique.* Paris, 1864, 2e édit. — Schutzenberger, *Ostéomalacie et rachitis* (*Gaz. méd. de Strasbourg*, 1865, et *Gaz. méd. de Paris*, 1866, p. 800). — F. Roloff, *Ueber Osteomalacia und Rachitis* (*Archiv f. patholog. Anat. und Physiol.*, 1866, t. XXXVII, p. 433). — Le même, *Ueber Osteomalacie* (*Ibid.*, t. XLVI, p. 305; *Arch. f. wiss. u. prakt. Thierheilk.*, V, p. 152, et *Revue des sc. méd.*, 1869, t. XVI, p. 66). — Mors et Muck, *Zur Kenntniss der Osteomalacia* (*Arch. f. klin. Med.*, 1869, t. V, p. 485, et *Schmidt's Jahrbuch.*, 1871, t. CL, p. 157). — Ad. Tissier, *Ostéomalacie chez une femme enceinte de quatre mois et demi* (*Union méd.*, 1868, sér. 3, t. VI, p. 131). — C. Calderini, *L'osteomalacia.* Torino, 1870. — Casati, *Sull' osteomalacia osservata alla Maternità di Milano.* Milano, 1871. — Lothrop, *Fragilitas ossium* (*Boston med. and surgical Journal*, 1871, t. LXXV, p. 265). — A. Wilmart, *De l'ostéomalacie, principalement au point de vue de son influence sur le bassin.* Bruxelles, 1871. — S.-W. Moore, *Sur un cas d'ostéomalacie* (*St-George hospit. Reports*, 1871-72, t. VI, p. 57). — Hugueberger, *Petersb. med. Zeitschrift* 1872. — Krassowsky, *Ibid.*, 1872. — Ed. Rindfleisch, *Schweiz Zeitschrift f Heilkunde*, t. III, p. 310, et *Traité d'histologie pathologique*, trad. fr. par Fr Gross, Paris, 1873, p. 609. — C. Heitzmann, *Ueber künstliche Hervorrufung von Rachitis und Osteomalacie* (*Allg. Wien. med. Zeitung*, 1873, p. 570). — C Henning, *Die höher. Grade der weiblichen Osteomalacie* (*Arch. f. Gynæcologie* 1873, t. V, fasc. 3). — P. Bouley et Hanot, *Note sur un cas d'ostéomalacie* (*Archives de physiol. norm. et path.*, 1874, p. 634). — Paul Bouley, *De l'ostéomalacie chez l'homme et les animaux domestiques.* Thèse de Paris, 1874. — Mondan, *Un cas d'ostéomalacie* (*Lyon médical*, 1876, n° 22, et *Gaz. hebd. d méd. et de chir.*, 1876, p. 397). — Langendorff et Mommsen, *Beiträge zu Kenntniss der Osteomalacie* (*Arch. f. path. Anat. und Physiol.*, 1877, t. LXIX p. 452).

**Composition chimique.** — J. Bostock, *Analysis of the bones of the spine in a case of mollities ossium* (*Med. chir. Transact.*, 1813, t. IV, p. 38). — G.-O Rees, *Analyse des os affectés de ramollissement* (*Guy's hosp. Reports*, 1839, n° 8

p. 191, anal. dans *Gaz. méd. de Paris*, 1839, p. 366). — C.-G. Lehmann, *Schmidt's Jahrb.*, 1843, t. XXXVIII, p. 280. — Von Bibra, *Chem. Untersuchung. ueber die Knochen und Zähne*, Schweinfürt, 1844, p. 117. — Gerster, *Beiträge zur physiolog. und patholog. Chemie der Osteomalacie* (*Arch. f. physiol. Heilkunde*, 1847, t. VI, p. 124). — O. Weber, *Zur Kenntniss der Osteomalacie*, etc. (*Arch. f. pathol. Anat. und Physiol.*, 1867, t. XXXVIII, p. 1). — Drivon, *Analyse chimique des os dans l'ostéomalacie* (*Gaz. méd. de Lyon*, 1867, nos 22, 23, 24, et *Arch. gén. de méd.*, 1867, t. II, p. 608). — H. Huppert, *Analyse eines osteomalacischen Knochens* (*Arch. der Heilkunde*, 1867, p. 345).

**Ostéomalacie dans les maladies et la vieillesse.** — R. Virchow, *Kalkmetastasen* (*Arch. f. pathol. Anat. und Physiol.*, 1855, t. VIII, p. 103). — Charcot et Vulpian, *Soc. de Biologie* 1863 et *Notice sur les travaux sc. de A. Vulpian*, Paris, 1872, p. 68. — A. Forster, *De l'ostéomalacie chez les sujets cancéreux* (*Wurzburg. med. Zeitschrift*, 1861, t. II, p. 1, extr. dans *Arch. gén. de méd.*, 1862, t. I, p. 233). — W.-C. Mac-Intosh, *Ostéomalacie chez les aliénés* (*Edinb. med. and surg. Journal*, August. 1862, p. 139, et *Gaz. méd. de Paris*, 1863, p. 555). — Hugo Ribbert, *Ueber senile Osteomalacie und Knochenresorption im Allgemeinen* (*Arch. f. path. Anat. und Physiol.*, 1880, t. LXXX, p. 436). — Clouston, *Influence des maladies du cerveau sur la structure des os* (*Union médicale*, 1870, t. I, p. 274). — E. Morselli, *Sulle fratture delle coste e sopra una particolare osteomalacia negli alienati* (*Rivista sperimentale di freniatria e di medicina legale*, 1876, p. 21 et 131, *R. H*, 1877, t. X, p. 208). — Lœhr, *Friabilité des os chez les aliénés* (*Allgem. Zeitschrift f. Psychiatrie*, 1880, t. XXXVII). — E. Demange, *De l'ostéomalacie sénile* (*Revue de médecine*, sept. 1881, n° 9).

**Dégénérescence kystique.** — A. Brierre de Boismont, *Des kystes à parois osseuses développés dans l'épaisseur des os* (*Journ. complém. du Dict. des sciences méd.*, Paris, 1822, t. XLIV, p. 57). — Dupuytren, *Leçons orales de clinique chirurgicale*, Paris, 1833, t. III, p. 1-27. — Dezeimeris, *Note additionnelle à une observation de M. Fricke*, etc. (*L'Expérience*, 1838, t. I, p. 529). — Haber, *Diss. exhib. casum rarissimum partus, qui propter exostos. in pelvi non absolvi potuit*. Heidelberg, 1830. — Delaunay, *Considérations sur les kystes osseux*. Thèse de Paris, 1834. — Nélaton, *Éléments de pathologie chirurgicale*, 1re éd., t. II, p. 46. — Bauchet, *Anatomie pathologique des kystes* (*Mém. de l'Acad. de méd.*, 1857, t. XXI, p. 1). — G. Engel, *Ueber einen Fall von cystoider Entartung des gesammten Skelets* (*Inaugural diss.* Giessen, 1864). — P. Broca, *Kystes séreux autogènes* (dans *Traité des tumeurs*, Paris, 1869, t. II, p. 124). — Mourlon, *Contribution à l'histoire des kystes osseux* (*Recueil de mém. de méd. et de chir. milit.*, 3e série, t. XXV, p. 135. Paris, 1871). — Le même, *Gaz. des hôpitaux*, 1874, p. 25. — Busch, *Kyste colloïde des os nasaux* (*Berlin. klin. Wochensch.*, 1875, p. 338, et *Rev. des sc. méd.*, 1876, t. VII, p. 266). — Ziegler, *Ueber die subchondralen Veranderungen der Knochen bei Arthritis deformans und ueber Knochencysten* (*Arch. f. path. Anat. und Physiol.*, 1877, t. LXX, p. 502).

## ANOMALIES DE CIRCULATION.

Ces anomalies ont été rarement observées dans les os, mais cela tient, d'une part, à la disparition de quelques-unes d'entre elles après la mort, d'autre part, aux difficultés résultant de l'examen cadavérique du système osseux. Leurs caractères ne diffèrent pas de ceux qu'elles présentent dans les autres organes, si ce n'est par une disposition particulière en rapport avec le mode de distribution des vaisseaux du tissu osseux.

### § I. — Anémies et hypérémies.

Les anémies des os sont des désordres difficiles à constater, et qui dans dans les cas où ils se rencontrent, sont causés par des circonstances diverses, matérielles ou fonctionnelles, déjà signalées dans nos considérations générales. Ces désordres toutefois sont rares à cause surtout du grand nombre de vaisseaux qui se distribuent à l'os indépendamment de l'artère nourricière. Les individus qui ont des hémorrhagies abondantes, et en particulier ceux qui succombent à ces hémorrhagies, présentent de l'anémie, aussi bien du tissu osseux que de tous les autres tissus. C'est ainsi que Litten et Orth, en soustrayant une grande quantité de sang à des chiens, sont parvenus à produire chez ces animaux une anémie manifeste de la moelle osseuse qui se traduisait par de la pâleur et une coloration jaune grisâtre. Il y a toute raison de croire qu'il existe aussi des anémies osseuses par troubles vaso-moteurs, mais ces anémies sont jusqu'ici uniquement du domaine expérimental.

L'hypérémie osseuse est un phénomène difficile à constater, et d'ailleurs relativement rare, par le fait même du mode de distribution des vaisseaux dans l'os. L'hypérémie passive ou angiopathique y est observée cependant, lorsque des tumeurs viennent à comprimer la veine principale d'un membre, et aussi lorsqu'il existe un obstacle mécanique un peu considérable à la circulation cardiaque. Cette hypérémie se traduit par l'injection et la dilatation des vaisseaux veineux, la coloration violacée du tissu médullaire qui finit sans doute par subir des modifications du genre de celles qui se produisent sous la même influence dans les autres tissus, mais qui jusqu'ici n'ont pas été étudiées d'une façon spéciale. Des raisons sérieuses portent à admettre l'existence d'hypérémies névropathiques des

os chez l'homme, mais la constatation de ces lésions y est difficile ou plutôt impossible. Chez l'animal, toutefois, ces hypérémies sont faciles à produire expérimentalement, et pour cela il suffit de sectionner les nerfs qui se rendent à un os, ainsi que l'ont fait Schiff et quelques autres physiologistes. L'hypérémie qui survient dans ces conditions finit ordinairement par une inflammation avec hypérostose, qui est, comme l'a montré Vulpian (1), l'effet d'une irritation de l'os provoquée par des mouvements exagérés.

## § 2. — Hémorrhagies.

Les hémorrhagies du tissu osseux sont relativement rares et n'ont guère été étudiées que dans l'affection décrite sous le nom de *céphalématome;* elles sont angiopathiques, névropathiques, ou hémopathiques.

Les hémorrhagies angiopathiques des os sont des désordres rares qui succèdent le plus souvent à la rupture d'un anévrysme, lésion fort peu commune comme nous le savons ; et du reste, en dehors de cette circonstance, les vaisseaux des os ont peu de tendance à se rompre. Les hémorrhagies névropathiques n'ont pas été rencontrées au sein du tissu osseux, mais on les trouverait sans aucun doute, si l'on se donnait la peine de les y chercher. Quant aux hémorrhagies consécutives à une altération du sang, elles sont aussi fort rares ; néanmoins, on sait qu'elles se traduisent par des taches pétéchiales ou ecchymotiques du périoste et de la moelle osseuse.

Céphalématome. — Les hémorrhagies osseuses les plus communes sont celles qui ont été désignées sous le nom de *céphalématome*. Elles sont constituées par des épanchements sanguins situés sous le périoste crânien, et résultent de la déchirure des vaisseaux qui unissent cette membrane à l'os.

Le céphalématome est une lésion qui consiste dans l'apparition, à la surface du crâne et en particulier dans les parties non recouvertes de muscles, l'os pariétal par exemple, d'une tumeur aplatie et arrondie qui augmente pendant quelques jours et forme, en fin de compte, au-dessus de la surface crânienne une saillie résistante du volume d'une noix ou d'un œuf en partie écrasé. Cette tumeur, même lorsqu'elle est bilatérale, respecte toujours la suture sagittale au niveau de laquelle le péricrâne et la dure-mère sont confondus, et ce point d'une grande importance pathogénique est admis par la plupart des auteurs. Elle est constituée par du

(1) A. Vulpian, *Leçons sur l'appareil vaso-moteur*, Paris, 1875, p. 354.

sang épanché sous le périoste et contenu dans une cavité formée extérieurement par cette membrane, et profondément par l'os. Ce sang, d'ordinaire liquide et séreux, à l'exception d'un petit coagulum fibrineux situé à la partie déclive au contact de l'os, présente des colorations qui varient avec la plus ou moins longue durée de l'épanchement. Il irrite les tissus qui l'entourent, et produit à la circonférence de la tumeur, à l'endroit où le périoste décollé s'insère au crâne, un bord saillant et dur, une sorte de cercle osseux qui s'épaissit peu à peu et finit par l'encadrer, sinon par l'envelopper en grande partie.

Au bout d'un certain temps, le contenu de la poche est résorbé, la tumeur diminue et se rétracte, la membrane extérieure ou périostique est tapissée de plaques d'ossifications ayant la forme d'écailles qui, en s'agrandissant, finissent par former une couche presque continue, une sorte de coque ou carapace composée de petits os assez semblables aux os wormiens. La sensation que donne, dans ces conditions, la palpation de la tumeur n'est plus celle d'une saillie molle, mais bien celle d'un enfoncement ou mieux d'une perte de substance du crâne. Les choses restent en cet état pendant quelque temps, puis le sang contenu dans la poche disparaît et ne se reproduit plus, ainsi qu'il arrive lorsqu'on vient à pratiquer une incision; alors les couches osseuses périostiques adhèrent aux os du crâne et la guérison est définitive. Toutefois, lorsqu'à l'hémorrhagie sous-périostique s'ajoutent des décollements et des épanchements de sang dans la partie correspondante, entre la dure-mère et le crâne, la portion d'os soustraite à l'afflux du sang peut se nécroser et déterminer des phénomènes fâcheux; mais c'est là un accident rare, la terminaison favorable est la règle.

*Étiologie et pathogénie.* — Le céphalématome s'observe chez le nouveau-né immédiatement ou peu de temps après la naissance, et se rencontre accidentellement chez l'adulte. Il se lie d'une façon intime au développement des os crâniens, et résulte, dans le plus grand nombre de cas, d'une déchirure ou mieux d'une fracture qui serait produite au niveau de l'angle supérieur et postérieur du pariétal droit, au moment de l'accouchement, lorsque la tête est comprimée à son passage à travers les parties génitales. Pour bien comprendre cette genèse, il importe de tenir compte, avec Broca, du mode de développement des os pariétaux, et de faire remarquer que ces os présentent quelquefois des arrêts de développement caractérisés par le défaut d'accolement des fibrilles osseuses qui irradient de la bosse pariétale. Ainsi se produisent des fissures qui ont pour siège ordinaire l'union des trois cinquièmes antérieurs avec l

cinquième postérieur de la suture sagittale. La rupture de ces fissures, au moment de l'accouchement, est chose facile, et l'épanchement de sang qui en est la conséquence constitue la tumeur dite céphalématome. A un âge plus avancé, cette lésion est l'effet ordinaire d'un traumatisme.

BIBLIOGRAPHIE. — NÆGELE, *Sur l'encéphalocèle congénitale et les tumeurs sanguines de la tête des enfants nouveau-nés, considérées sous le rapport du diagnostic* (*Journ. complet du Dict. des sc. méd.*, 1822, t. XIII, p. 227). — ZEILER, *De cephalæmatome seu sanguineo cranii tumore recens natorum commentatio.* Heidelb., 1822. — BURCHARD, *De tumore cranii recens natorum sanguineo symbolæ.* Vratislaviæ, 1837, et journ. *l'Expérience*, 1838, t. II, p. 224, 251, 289. — VALLEIX, *Clinique des maladies des enfants nouveau-nés*, Paris, 1838, p. 513, et *Bull. de la Soc. anat.*, 1839, p. 262. — TAVIGNOT, *Bull. de la Soc. anat.*, 1841, p. 207. — HEIDENREICH, *Sur les tumeurs sanguines de la tête chez les nouveau-nés* (*Gaz. méd. de Paris*, 1842, p. 603). — SEUX, *Recherches sur les maladies des enfants nouveau-nés*, Paris, 1863, p. 27. — R. VIRCHOW, *Pathologie des tumeurs*, Paris, 1867, t. I, p. 126. — MOUGEOT, *Comptes rendus de l'Acad. des sciences*, 1857, p. 621. — LEBRETON, *Du céphalématome.* Thèse de Paris, 1869. — TARNIER, *Dict. de méd. et de chir. prat.*, t. VI, p. 666. — Ch. WEST, *Leçons sur les maladies des enfants* (trad. de l'anglais par Archambault, Paris, 1875, p. 69). — Le même, *Med. chir. Trans.*, 1845, t. XXVIII, p. 399. — MARTELLIÈRE, *De la bosse séro-sanguine.* Thèse de Paris, 1879, p. 44. — Ch. FÉRÉ, *Note sur la pathogénie du céphalématome* (*Bull. de la Soc. anat.*, 1878, p. 161). — Le même, *Contribution à l'étude de la pathogénie et de l'anat. pathol. du céphalématome* (*Revue mens. de méd. et de chirurg.*, 1880, t. IV, p. 113).

## § 3. — THROMBOSES ET EMBOLIES.

Les thromboses et les embolies des os sont des accidents peu sérieux en raison des nombreuses anastomoses que présentent les vaisseaux de ces organes. La thrombose relativement commune des veines de la jambe ne détermine aucune lésion nutritive de la moelle osseuse, si ce n'est dans les cas où l'oblitération s'étend jusqu'à la veine nourricière du fémur ou du tibia. Alors, en effet, il arrive quelquefois de trouver une congestion intense de la moelle osseuse dans le voisinage du trou nourricier, ou même une extravasation abondante de globules rouges au sein de la pulpe médullaire.

L'embolie artérielle, de son côté, est un accident de peu d'importance pour le système osseux. Ponfick rapporte que dans un cas d'anévrysme partiel du cœur, avec thrombose intraventriculaire et embolie de l'artère nourricière du tibia droit, il existait au voisinage du trou nourricier un

infarctus de la grosseur d'un œuf de pigeon. C'était une petite masse d'un gris sale constituée par le tissu médullaire nécrosé, avec altération concomitante de la substance osseuse. H. Mollière a constaté l'existence d'infarctus rouges hémorrhagiques des vertèbres, du fémur, etc., chez des malades atteints en même temps d'infarctus viscéraux. Hartmann, voulant éclaircir la question de l'embolie osseuse par l'expérience, chercha à produire dans l'os des lésions se rattachant à la simple obstruction artérielle, mais il ne put y parvenir; d'un autre côté, Ollier a démontré que la ligature de l'artère nourricière n'a pas une influence manifeste sur la nutrition de l'os. Cependant H. Mollière est parvenu à produire expérimentalement des infarctus chez des lapins auxquels il pratiquait, dans l'artère fémorale, des injections d'eau tenant en suspension de la poussière de charbon. Malgré tout, les embolies mécaniques n'ont qu'un faible retentissement sur le système osseux, mais il n'en est pas de même des embolies septiques ou spécifiques, car celles-ci peuvent être le point de départ d'abcès métastatiques dans le tissu médullaire des os. Volkmann a observé, dans différents os, des infarctus hémorrhagiques d'origine septique, et des foyers de nécrose partielle provenant d'une endocardite avec coagulation fibrineuse au niveau de la valvule mitrale.

Bibliographie. — F. Hartmann, *Necrose herbegefürth durch Verstopfung des Formen nutritium* (*Archiv für path. Anat. und Physiol.*, 1855, t. VIII, p. 114). — E. Ponfick, *Ueber die sympath. Erkrankhungen des Knochenmarkes bei inneren Krankheiten* (*Arch. f. pathol. Anatom. und Physiolog.*, 1872, t. LVI, p. 539). — R. Volkmann, dans *Pitha et Billroth Chirurgie*, t. II, fasc. 2, p. 287. — D. Mollière, *Sur un cas d'embolie osseuse* (*Mém. et Comptes rendus de la Soc. des sc. méd. de Lyon*, 1870, t. IX, p. 347). *Préparat. microscopiques d'embolie osseuse* (*Lyon méd.*, 1870, t. IV, p. 256). — D. Mollière et H. Mollière, *Documents pour servir à l'histoire des thromboses et des embolies osseuses* (*Lyon méd.*, 1871, t. V, p. 149). — Les mêmes, *Faits cliniq. et expérimentaux pour servir à l'histoire des infarctus osseux* (*Lyon médical*, 1870, t. IV, p. 12, et *Gaz. hebdomad.*, 1871, p. 649). — H. Mollière, *Des thromboses et des embolies osseuses* (*Thèse inaug.*, Montpellier, 1871, analyse dans *Archives de physiologie normale et pathologique*, 1871-1872, p. 121).

## ANOMALIES ACCIDENTELLES

### § 1. — Parasitisme.

Deux espèces de parasites ont été rencontrées dans les os et seulement à l'état vésiculaire ou de larve, ce sont l'échinocoque de l'homme et le cysticerque ladrique.

### I. — Échinocoque.

La présence de l'échinocoque dans la substance osseuse a été constatée un assez grand nombre de fois ; le nombre des cas connus est aujourd'hui de vingt-neuf ; ils se répartissent comme il suit :

| | |
|---|---|
| Crâne | 4 |
| Rachis | 4 |
| Bassin | 5 |
| Humérus | 5 |
| Fémur | 3 |
| Tibia | 7 |
| Phalange | 1 |

Ce ver vésiculaire envahit indistinctement les os longs ou les os plats et sans doute aussi les os courts ; il se loge dans la partie spongieuse de ces organes où il se développe d'une façon lente et progressive. Les hydatides dans lesquelles est contenue cette larve occupent des loges distinctes au sein du tissu spongieux, ou bien, ce qui arrive le plus souvent, elles sont renfermées dans une poche unique. La tumeur, dans ce dernier cas, peut acquérir le volume du poing, elle comprime et distend le tissu osseux, l'amincit, amène sa résorption totale et prédispose aux fractures, si le périoste ne sécrète des couches osseuses nouvelles. Par conséquent, il vient un moment où la tumeur hydatique se met en contact avec les parties molles, et, si elle continue à se développer, elle refoule celles-ci et peut déterminer des accidents sérieux, comme, par exemple, lorsqu'elle a son siège dans les os du crâne ou de la colonne vertébrale. La compression du cerveau et de la moelle épinière sont, dans ces conditions, la cause de désordres graves et souvent mortels. D'un autre côté, une tumeur de ce genre, venant à envahir l'orbite, peut produire une exophthalmie ; lorsqu'elle siège dans les os longs, elle s'étend quelquefois jusqu'aux articulations et engendre des arthrites séreuses.

La poche hydatique, ordinairement irrégulière, bosselée par le fait de la plus ou moins grande résistance qu'elle rencontre dans son développement, est constituée par une membrane mère lisse à l'intérieur et distincte du tissu osseux, qui est légèrement sclérosé à son voisinage. Cette poche se développe généralement sans déterminer de vives souffrances, et tant qu'elle se trouve enveloppée par le tissu osseux, il est difficile de

la diagnostiquer; mais, si elle vient à faire saillie, elle se distingue par de la mollesse et une sensation de fausse fluctuation sur un point circonscrit, et par un rebord osseux au niveau de sa base d'implantation. Dans certains cas, cette lésion passe inaperçue jusqu'au moment où l'os aminci et fragile se rompt tout à coup à la suite d'un effort musculaire. D'autres fois, le kyste s'ouvre spontanément; mais cette ouverture est suivie d'une suppuration qui persiste à cause de la difficulté du rapprochement des parties; aussi, le plus souvent, le malade s'affaiblit et succombe par hecticité, s'il n'est emporté par résorption purulente. En conséquence, l'ouverture artificielle des poches hydatiques des os est grosse de dangers, et la simple ponction, avec aspiration du contenu de ces tumeurs, constitue une méthode de beaucoup préférable; il n'est pas moins vrai cependant que, dans la plupart des cas, un kyste hydatique est une affection grave et redoutable.

BIBLIOGRAPHIE. — WEBSTER, *Hydatides du tibia* (*New England Journ. of med. and surg.*, 1819, t. VIII). — CULLERIER, *Observation sur une tumeur du tibia, qui contenait une grande quantité d'hydatides* (*Journ. de méd. et de chir.*, par Corvisart, t. XII). — WICKHAM, *Case of hydatids in the tibia* (*Lond. med. and physic. Journ.*, 1827, t. LVII, p. 530). — X. RAME, *Des acéphalocystes de l'homme* (*hydatide du fémur*). Thèse de Montpellier, 1836. — GUESNARD, *Observation d'acéphalocystes développées dans les os du crâne* (*Journ. hebdom. des progrès des sc. méd.*, 1836, t. I, p. 271). —FRICKE, *Hydatides dans les os du bassin* (*Zeitschr. f. d. gesammte Medic.*, 1838, t. VII, p. 383, et journ. *l'Expérience*, t. I, p. 529). — J. E. DEZEIMERIS, *Ibid.*, 1838, t. I, p. 53. — A. P. ESCARRAGUEL, *Des hydatides du tissu osseux.* Thèse de Montpellier, 1838, n° 51. — DUPUYTREN, *Hydatide dans le corps de l'humérus* (*Leçons orales de clinique chirurg.*, t. I, p. 52, et *Transact. méd.*, Paris, 1833, t. XIII, p. 58). — R. KEATE, *History of a case of bony tumour*, etc. (*Med. chir. Transact.*, 1819, t. X, p. 278). — DIXON, *Account of a case in which a large cyst containing hydatids was developed at the root of the neck*, etc. (*Ibid.*, 1851, t. XXXIV, p. 315). — W. COULSON, *Case of hydatids of the tibia* (*Ibid.*, 1858, t. XLI, p. 307). — STANLEY, *A treatise on diseases of the bones*, London, 1849, p. 189. — CRAMPTON, *Lond. med. Gaz., new. ser.*, 1850, t. XI, p. 230. — ROUSSIN, *Bullet. de la Soc. anat.*, 1851, t. XXVI, p. 134. — C. DAVAINE, *Traité des entozoaires*, Paris, 1860, p. 548 ; 2e édit., Paris, 1878, p. 575. — DUBOIS, *Bullet. de la Soc. anatomique de Paris*, 1847, t. XXIII, p. 95. — PIHAN, *Hydatides de l'os iliaque* (*Ibid.*, 1860, sér. 2e, t. V, p. 363). — SÉVESTRE, *Hydatides du canal médullaire de l'humérus* (*Ibid.*, 1868, t. XLII, p. 426). — DOLBEAU, *Kyste hydatique du petit bassin* (*Gaz. des hôp.*, 1867, p. 278). — DEMARQUAY, *Tum. hydatique des os* (*Ibid.*, 1869, p. 19). — E. KÜSTER, *Ein Fall von Echinococcus im Knochen* (*Berlin. klin. Wochenschrift*, 1870, t. VII, p. 145). — MASON, *Kyste hydatique suppuré de la cuisse* (*The Lancet*, 5 juin 1875, et *Archives gén. de méd.*, 1875,

t. II, p. 464). — VIERTEL, *Ueber das Vorkommen von Echinococcen im Knochensystem des Menschen*. Breslau, 1872. — Le même, *Ueber die Knochenechinococcen* (*Archiv f. klin. Chirurgie*, 1875, t. XVIII, p. 476, et *Rev. des sc. méd.*, t. VII, p. 280). — F. J. VIDAL, *Considérations sur les kystes hydatiques des os*. Paris, 1877. — JAENICKE, *Un cas de kyste échinocoque du canal vertébral* (*Gaz. méd. de Paris*, 14 août 1880, p. 425). — KANTSOW, *Echinococcus und spontane Fractur des Oberschenkels* (*Archiv für pathol. Anatomie und Physiol.*, 1880, t. LXXIX, p. 180).

### II. — Cysticerque ladrique.

Le cysticerque ladrique est rare dans le tissu osseux, et n'a été trouvé qu'une seule fois chez l'homme par Froriep (1). Il occupait la première phalange du doigt médius et avait déterminé des accidents se rapprochant de ceux du panaris.

## § 2. — TRAUMATISME.

### I. — Plaies.

Les os, comme tous les organes, sont lésés par des instruments piquants, tranchants ou contondants, qui peuvent les transpercer de part en part ou bien ne les intéresser que dans une partie de leur épaisseur. Ces traumatismes, assez peu graves la plupart du temps, sont néanmoins dangereux par la malpropreté de l'instrument, la lésion d'une cavité splanchnique ou d'un viscère voisin. Les instruments tranchants entament l'os et quelquefois lui enlèvent un lambeau, ce qui le dénude et l'expose à la nécrose. Les plaies contuses, généralement produites par l'action de corps lourds ou lancés avec une grande force, entraînent à leur suite l'écrasement des os et la production d'épanchements sanguins dans la substance médullaire. La réparation de ces parties est difficile et n'a lieu qu'à la suite de pertes de substance plus ou moins étendues ; elle s'opère par l'intermédiaire d'un tissu embryonnaire qui se transforme en tissu osseux.

Les plaies des os sont accompagnées, dans un grand nombre de cas, de la présence de corps étrangers qui, après s'être brisés, restent

(1) Froriep, *Chirurgische Kupfertafeln*, Weimar, 1820, pl. 438, fig. 1.

implantés dans le tissu osseux et constituent une complication redoutable par les accidents inflammatoires qui en sont la conséquence. Ces ostéites traumatiques exigent une description spéciale et méritent de nous arrêter, car elles se produisent encore à la suite des fractures des os, dont nous n'avons pas à nous occuper ici, les ayant étudiées dans la première partie de cet ouvrage (voy. t. I, p. 801).

BIBLIOGRAPHIE. — BONN, *Tabulæ ossium morbosorum*. Amsteled, 1785. — J. F. HENCKEL, *Abhandl. von Beinbrüchen und Verrenkungen*. Berlin, 1759. — J. L. RICHTER, *Handb. d. Lehre von den Brüchen und Verrenkungen der Knochen*. Berlin, 1828. — BERNSTEIN, *Ueber Verrenkungen und Beinbrüche*. Iéna et Leipzig, 1802. — Aug. BERARD, *Dictionn. en 30 volumes (plaies des os)*, 1840, t. XXII, p. 489. — GUÉPRATTE, *Des plaies des os (Ann. de la chirurgie française et étrangère*, 1845, t. XIII, p. 385). — R. W. SMITH, *A treatise on fractures in the vicinity of joints*, etc. Dublin, 1847. — GERDY, *Maladies des organes du mouvement*, Paris, 1855, p. 333. — JOBERT DE LAMBALLE, *Contusions des os (L'Union méd.*, sér. 2, t. XXV, p. 267 et 337). — D.-A. COULON, *Traité clinique et pratiq. des fractures chez les enfants*. Paris, 1861. — E. GURLT, *Handbuch der Lehre von den Knochenbrüchen*, avec bibliographie. Berlin, 1862. — Fr. HAST. HAMILTON, *A practical treatise on fractures and dislocations*, 2e éd. Philadelphie, 1863. — OLLIER, *Traité expérimental et clinique de la réparation des os*. Paris, 1867. — Le même, *Recherches expérimentales sur la production artificielle des os (Journ. de physiolog.*, 1859, t. II, nos 5, 6 et 7). — P. BROCA, *Ibid.*, t. II, p. 697. — L. RANVIER, *Considérations sur le développement du tissu osseux*. Thèse de Paris, 1865. — LIDELL, *Contusion of bones (Amer. Journ.*, July 1865). — R. VOLKMANN, *Knochenwunden*, dans PITHA et BILLROTH, *Handb. d. algem. und speciell. Chirurgie*, Erlangen, 1864, t. II, 2e f., p. 416. — A. DUBRUEIL, *Note sur la cicatrisation des os et des nerfs (Journal de l'anat. et de la physiol. de l'homme et des animaux*, 1867, p. 152). — MORA, *Contribution à l'histoire des plaies des os*. Thèse de Paris, 1870. — V. CORNIL et L. RANVIER, *Manuel d'histologie pathologique*, Paris, 1869, p. 366. — L. GOSSELIN, *Clinique chirurgicale de l'hôpital de la Charité*, Paris, 1873, t. I. — J. N. DEMARQUAY, *De la régénération des organes et des tissus*, Paris, 1874, p. 120. — A. JAMAIN et F. TERRIER, *Manuel de pathologie chirurgicale*, avec bibliographie, Paris, 1877, t. I, p. 667. — Voyez les Traités des fractures, des maladies des os, de pathologie et d'anatomie pathologique, et la Table générale des maladies des os, p. 5.

### II. — Ostéites traumatiques.

Ces ostéites, distinctes de l'ostéite spontanée tant par leur origine que par leurs caractères symptomatiques et leur évolution, offrent des diffé-

rences notables, suivant que la blessure de l'os est sous-cutanée ou exposée à l'action de l'air extérieur, car si, dans le premier cas, l'inflammation osseuse est proliférative et ossifiante, dans le second, elle est toujours suppurative. Nous ne reviendrons pas sur le premier de ces modes phlegmasiques, qui a été étudié ailleurs (voy. t. I, p. 804), mais nous ne pouvons passer sous silence le processus suppuratif qui survient dans les os à la suite des plaies contuses par armes à feu, des amputations, des résections, etc.

L'ostéomyélite ou mieux l'ostéite qui survient dans ces conditions est circonscrite ou diffuse. L'ostéomyélite circonscrite, quelle que soit sa cause, reste localisée à une portion d'os dans laquelle se produit peu à peu une couche de bourgeons charnus rougeâtres ou grisâtres, qui donnent naissance à une quantité variable de pus et forment à la surface d'un os amputé, par exemple, une sorte de champignon plus ou moins saillant. En fin de compte, un tissu osseux nouveau se constitue par un processus semblable à celui qui détermine la formation du cal des fractures compliquées de plaies (voy. t. I, p. 805) ; mais dans quelques cas, la suppuration venant à s'étendre, certaines parties de l'os affecté sont mises dans l'impossibilité de se nourrir, et finissent par se nécroser.

L'ostéomyélite diffuse est celle qui envahit rapidement un ou plusieurs os entiers. Le tissu osseux est rougeâtre ou violacé, infiltré de sucs; la moelle grisâtre, ou jaunâtre par la présence du pus, se fait remarquer par sa mollesse et une odeur pénétrante, infecte, attribuée à la gangrène ou à la putréfaction, mais qui est, sans aucun doute, comme ces deux processus, le résultat de l'action des microbes. Demarquay a démontré que du pus pur ou altéré, introduit dans le canal médullaire d'animaux sains, a pour effet une ostéomyélite le plus souvent suivie de mort par pyohémie ou septicémie suivant la qualité du liquide introduit.

Cette lésion, véritable infection locale, est généralement accompagnée de douleurs vives, d'une fièvre intense, de désordres nerveux multiples; elle a une marche aiguë et se termine presque fatalement par la mort dans un court espace de temps. Au lieu de cette marche rapide ou foudroyante, l'ostéite traumatique diffuse évolue quelquefois avec une certaine lenteur (ostéomyélite diffuse chronique), est accompagnée de périostite et même de suppuration des parties molles, donne lieu à la formation d'ostéophytes et entraîne à sa suite des abcès et des nécroses plus ou moins étendus de l'os (voyez mon *Atlas d'anatomie pathologique*, pl. 56, fig. 1 et 3).

Ces formes diverses de l'ostéomyélite sont fréquemment compliquées d'embolies graisseuses dans différents organes, particulièrement dans les

poumons et les reins (1), et quelquefois de phlébite et d'infection purulente. Leur gravité est des plus grandes; le traitement antiseptique est formellement indiqué, car l'amputation est un moyen à peu près impuissant, et la désarticulation même est le plus souvent inutile.

BIBLIOGRAPHIE. — Th. VALETTE, *De l'ostéomyélite des amputés* (*Recueil de mém. de méd., de chirurgie et de pharmacie milit.*, 1855, sér. 2, t. XVI, p. 230). — Th. LONGMORE, *Remarks upon osteomyelitis consequent on gunshot wounds of the upper and lower extremities*, etc. (*Med.-chirurg. Transact.*, 1865, t. XLVIII, p. 43). — J. ROUX, *De l'ostéomyélite et des amputations secondaires après les coups de feu* (*Mém. de l'Acad. de méd.*, Paris, 1860, t. XXIV, p. 558). — H. LARREY, *Des amputations consécutives à l'ostéomyélite des membres par armes à feu*. Paris, 1860. — R. FISCHER, *Fälle von vereiternder Entzund. der Schadelknochen*. Inaug. Diss. Breslau, 1869, et Schmidt's *Jahrber.*, t. CXLVIII, p. 37. — H. MULLER, *Ueber Ostcitis traumatica purulenta*. Inaug. Diss. Breslau, 1871. — DEMARQUAY, *De l'ostéomiélite dans ses rapports avec l'infection purulente* (*Archiv. gén. de méd.*, 1872, t. II, p. 257). — POULET, *Du rôle de la circulation des os dans la production de l'ostéomyélite des amputés*. Thèse de Paris, 1872. — GOSSELIN, *Ostéite traumatique des os longs* (*Clinique chirurgicale de l'hôpital de la Charité*, Paris, 1875, t. I, p. 423). — CARDOT, *Étude sur les phénomènes observés dans l'os après les amputations*. Thèse de Paris, 1878.

(1) Voyez la bibliographie, t. I, p. 647, et de plus :

Halm, *Beiträge zur Lehre von der Fettembolie*, Munich, 1876. — Th. Flournoy, *Contribution à l'étude de l'embolie graisseuse*, Thèse de Strasbourg, 1878. — Th. Egli, *Embolies graisseuses* (*Untersuch. aus. d. path. Instit. zu Zürich*, Leipzig, 1873, t. I, p. 100). — V. Czerny, *Ueber die klin. Bedeutung für Fettembolie* (*Berl. kl. Wochenschrift*, 1875, p. 593, 605). — J Déjerine, *Recherches expérimentales et cliniq. sur l'embolie graisseuse dans les altérat. osseuses* (*Gaz. méd. de Paris*, 1879, p. 455 et 468). —Egli-Sinclair, *Ueber Fettembolie* (*Correspond. Blatt f. Schweiz. Aerzte*, 1879, p. 161). — M. Wiener, *Wesen und Schiksal der Fettembolie* (*Archiv f. exper. Patholog. und Pharmak.*, 1879, t. XI, p. 257). — R. C. Pellis, *De l'embolie graisseuse*, Thèse de Paris, 1879. — Scriba, *Untersuch. ueber die Fettembolie* (*Berl. klin. Wochenschr.*, Leipzig, 1879).

# CHAPITRE II

## CARTILAGES

Le cartilage est un tissu compact, essentiellement constitué par des cellules entourées de capsules et plongées dans une substance intercellulaire fondamentale et homogène. Cette substance, vitreuse ou légèrement trouble dans le principe, ne change pas dans certains cartilages dits pour ce fait hyalins ; mais dans d'autres cartilages, elle subit des transformations anatomiques nombreuses, devient striée, se sépare en fibres de différentes formes, et de là des variétés diverses : le cartilage à substance fondamentale élastique, le cartilage à substance fondamentale fibrillaire ou réticulé, et le cartilage à substance fondamentale fibreuse.

Les cellules des cartilages sont très variables : sans caractère spécial dans les cartilages jeunes, elles subissent peu à peu des transformations importantes, dont l'une des principales est la formation, au pourtour d'une ou plusieurs cellules, d'un anneau de substance homogène ou stratifiée, tantôt nettement limité, tantôt confondu à la périphérie avec la substance fondamentale, et qui a reçu le nom de capsule du cartilage.

La substance fondamentale des cartilages ne possède pas de vaisseaux, et partant la nutrition de ces parties se fait aux dépens de matières provenant de la lymphe ou du sang qui arrivent par diffusion jusqu'aux cellules cartilagineuses pour y être élaborées. Cette nutrition se modifie avec l'âge, et les cartilages subissent tout à la fois des changements physiques et chimiques en rapport avec le but qu'ils sont appelés à remplir. C'est ainsi que, lors de leur développement et dans les chondromes, les cellules cartilagineuses contiennent de la matière glycogène, qui plus tard, lorsque leur développement est arrêté, se trouve remplacée par de la graisse.

Les cartilages sont le siège de désordres anatomiques multiples ayant beaucoup d'analogie avec les altérations osseuses. Peu sujets aux anoma-

lies de formation et de développement, bien qu'on ait vu les cartilages costaux (1) et d'autres encore faire quelquefois défaut, ils présentent surtout des lésions irritatives et dégénératives ; ce sont ces désordres nutritifs qui fixeront principalement notre attention.

## § 1. — Phlegmasies.

### I. — Chondrites exsudatives et chondrites suppuratives.

Malgré l'absence de tout vaisseau, le tissu cartilagineux n'est pas moins susceptible de suppurer et de végéter, et même de présenter les différents types d'inflammation. Il y a des raisons de croire à l'existence des phlegmasies exsudatives, qui se traduisent par la tuméfaction des cellules du cartilage, l'état trouble et granuleux du protoplasma ; mais, comme cet état n'entraîne aucun accident sérieux, et qu'il se termine par la résorption ou la transformation graisseuse de l'exsudat, il en résulte qu'il est parfois difficile de le reconnaître et surtout de le distinguer de la stéatose.

Les phlegmasies suppuratives ont été observées dans plusieurs circonstances. La méningite cérébro-spinale, par exemple, est fréquemment accompagnée d'un état trouble avec tuméfaction de la substance fondamentale des cartilages intervertébraux, qui se termine par le ramollissement de cette substance, la liquéfaction du protoplasma des cellules et de leurs noyaux (2). De même, on voit des lésions suppuratives situées dans le voisinage des cartilages se prolonger jusque dans l'épaisseur de ces tissus et les faire suppurer (3) ; mais l'existence d'une suppuration primitive de ces parties n'est pas jusqu'ici démontrée, et ce fait résulte sans doute de ce que le tissu cartilagineux est entièrement privé de vaisseaux. Il en est autrement des phlegmasies proliférative, qui, pour ce motif, méritent d'autant plus notre attention.

### II. — Chondrites prolifératives.

Chondrite sclérieuse ou ossifiante. — L'existence de cette chondrite est établie par l'expérimentation (voy. t. Ier, p. 220), qui montre que l'action irritante d'un agent mécanique peut amener à sa suite la multi-

(1) Reverdin, *Bull. de la Soc. anat.*, 1867, t. XLII, p. 584.

(2) Woronschin, *Ueber die path. Veranderung. in der Structur der Intervertebralknorpel bei Meningitis cerebro-spinalis* (*Jahrb. f. Kinderheilk.*, 1877, t. XI, p. 287-299).

(3) Brüchner, *Ueber Eiterbildung im Hyalinknorpels* (Diss. inaug., Dorpat, 1873).

plication des éléments cellulaires du cartilage. Les cellules nouvelles perdent alors la propriété de former autour d'elles des capsules de cartilage, elles restent à l'état de cellules embryonnaires, deviennent ensuite le point de départ d'une néoformation osseuse ou fibreuse, et partant, la chondrite proliférative la plus simple est forcément ossifiante ou scléreuse. Ce travail, absolument semblable à celui qui se passe dans le cartilage normal au voisinage des points d'ossification, est observé dans les cartilages du larynx, par exemple, au cours de la phthisie laryngée, et, en effet, il n'est pas rare de constater chez des individus jeunes, atteints de cette affection, la présence à la face interne du cartilage thyroïde d'une couche cartilagineuse ou osseuse de nouvelle formation. Semblables lésions se rencontrent encore dans la trachée, où elles ont été généralement prises pour des chondromes (fig. 52). Les cartilages diarthrodiaux sont le siège le plus ordinaire de cette végétation ; l'étude en sera faite plus loin, car elle se confond avec celle des arthrites déformantes.

FIG. 52. — Trachée et grosses bronches dont la face interne est semée de petites tumeurs cartilagineuses ossifiées *t*. La membrane muqueuse était le siège d'ulcérations tuberculeuses. (Pièce due à l'obligeance du docteur Landrieux.)

CHONDRITE TUBERCULEUSE. — Cette lésion, dépendante d'un état général acquis ou héréditaire, occupe presque toujours les cartilages costaux, mais elle peut envahir d'autres cartilages, ceux des vertèbres, du larynx et jusqu'aux cartilages articulaires (1). Elle a la plus grande analogie avec la tuberculose osseuse et consiste, comme cette dernière, en une infiltration de granulations miliaires, qui siègent soit à la face interne du périchondre, soit dans la profondeur même de la substance cartilagineuse. Dans cette substance, les granulations sont grisâtres ou jaunâtres, agglomérées sous forme de masses et, le plus souvent, circonscrites par des vaisseaux de nouvelle formation. Quant au périchondre, il se fait remarquer par un épaississement notable et la présence à sa face interne d'une masse caséeuse blanchâtre, molle et plus ou moins liquide, qui le distend, le rend saillant et finit par le rompre. A ce moment, la substance tuberculeuse ramollie s'épanche parfois dans les gaines musculaires, les enflamme,

(1) La tuberculose des cartilages articulaires sera étudiée plus loin avec l'arthrite tuberculeuse.

irrite le tégument qu'elle finit par perforer et se fait jour au dehors par un trajet fistuleux persistant. J'ai, dans plusieurs cas, observé cette lésion, qui a toujours présenté des caractères à peu près semblables, à savoir : présence de masses caséeuses accumulées sous le périchondre, destruction avec excavations plus ou moins étendues d'un ou de plusieurs cartilages costaux au voisinage des extrémités des côtes (fig. 53). Ces excavations, profondes et irrégulières, avaient des bords taillés à pic, et le périchondre, dans leur voisinage, était notablement épaissi, grisâtre ou rose. Elles renfermaient, comme dans un cas rapporté par Hayem, une substance mollasse et pulpeuse, constituée par des amas de cellules du volume des leucocytes, irrégulières, infiltrées de granulations grisâtres ou graisseuses et de granulations libres. Le tissu cartilagineux adjacent, dans lequel j'ai quelquefois rencontré des granulations tuberculeuses, ne présente souvent, à cette période avancée, que des cellules infiltrées de graisse ou en état de calcification.

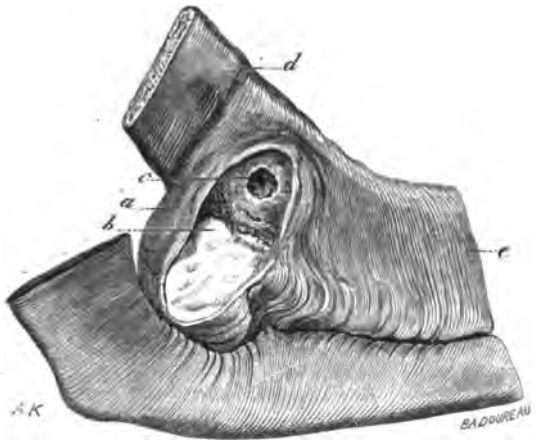


FIG. 53. — Chondrite tuberculeuse. — *d*, côte ; *e*, cartilage costal ; *c*, caverne creusée dans l'épaisseur de ce cartilage avec bouillie caséeuse *b*; *a*, périchondre distendu par cette bouillie.

BIBLIOGRAPHIE. — HAYEM, *Abcès symptom. d'une affection tuberculeuse des cartilages costaux* (*Bull. de la Soc. anat.*, 1865, p. 424). — E. LANCEREAUX, *Atlas d'anatomie pathologique*, p. 512, obs. CCCI, pl. 57, fig. 3″. — Th. St. DOWSE, *Suppurative disease of the intervertebral cartilages throughout the entire course of the spinal column* (*Trans. of the pathol. Soc. of London*, 1873, t. XXIV, p. 177).

CHONDRITE SYPHILITIQUE. — Les cartilages revêtus d'une toile fibreuse ou périchondre, comme les cartilages du larynx et les cartilages costaux, sont les plus exposés à cette sorte de lésion, qui consiste plutôt en une périchondrite qu'en une inflammation primitive de la substance cartilagineuse elle-même. Assez souvent, les lésions syphilitiques des parties molles du larynx s'étendent jusqu'au périchondre ; celui-ci végète, s'épais-

sit d'une façon notable, les cellules cartilagineuses se multiplient et donnent naissance à un tissu embryonnaire qui s'ossifie ou se transforme en tissu fibreux, excepté dans certains cas où le tissu cartilagineux, privé de ses sucs nutritifs, vient à se nécroser. Les séquestres formés dans ces conditions jouent le rôle de corps étrangers et entretiennent une suppuration qui peut être pernicieuse lorsque le pus, venant à tomber dans les voies respiratoires, engendre une pneumonie suppurative, aussi il y a tout avantage à les extraire le plus tôt possible. Les cartilages costaux paraissent susceptibles d'une altération du même genre, et Bouisson raconte avoir observé une tumeur gommeuse du grand pectoral en même temps qu'une périchondrite syphilitique de ces cartilages. Les fibro-cartilages sont très probablement sujets à une semblable lésion, mais je ne connais jusqu'ici aucun fait qui le démontre péremptoirement.

Bibliographie. — Vidal de Cassis, *Traité des maladies vénériennes*, Paris, 1855, p. 497. — Magawly, *Sur la chondrite syphilitique* (*Petersburg. med Zeitschrift*, t. XII, p. 219). — Bouisson, *Tum. syphilitiques des muscles* (*Gaz. méd. de Paris*, 1846, et *Tribut à la chirurgie moderne*, 1858, t. I). — E. Lancereaux, *Traité historique et pratique de la syphilis*, Paris, 2e édit., 1873, p. 201. — E. Lux, *Périchondrite et chondrite du larynx* (*Rec. de Mém. de méd. et de chirurg. milit.*, juillet et août 1881, p. 441).

Chondrite goutteuse. — Cette lésion, qui a beaucoup d'analogie avec la dégénérescence des cartilages, est relativement rare en dehors des articulations; néanmoins, elle a été rencontrée dans les cartilages intervertébraux et laryngiens. L'un des premiers, j'en ai constaté l'existence dans ces cartilages chez une femme dont l'observation se trouve rapportée dans mon *Atlas d'anatomie pathologique* (p. 496). Les disques intervertébraux de la région lombaire présentaient, à leur partie centrale, une plaque blanchâtre grenue, assez semblable à du plâtre gâché, et formée par une infiltration uratique. Les cartilages cricoïde et thyroïde (pl. 54, fig. 6, et pl. 53, fig. 4) étaient en même temps le siège de dépôts saillants, lenticulaires et blanchâtres, constitués par des urates alcalins déposés au sein de leurs parties élémentaires. Semblables tophus ont été rencontrés plus récemment par Litten, qui en signale la rareté. Notons que dans le cas rapporté par cet auteur, comme dans le mien, il n'existait aucun trouble de la phonation.

Bibliographie. — E. Lancereaux, *Atlas d'anatomie pathologique*, obs. ccxcii, p. 496, pl. 53, fig. 4, et pl. 54, fig. 4 et 6. — M. Litten, *Ein Fall von schwerer Gicht mit Amyloiddegeneration* (*Archiv f. pathol. Anat. und Physiol.*, 1876, t. LXVI, p. 129). — Voy. de plus la bibliographie de l'*Arthrite goutteuse*.

## § 2. — Néoplasies des cartilages.

Les cartilages sont peu sujets aux néoplasies, car les ecchondroses, productions inflammatoires plutôt que néoplasiques, sont, pour ainsi dire, les seules végétations auxquelles ils donnent naissance. Les ecchondroses ont pour siège habituel les cartilages permanents, à savoir : les cartilages costaux, ceux du larynx et de la trachée, des vertèbres et du bassin. Elles forment, à la surface de ces parties, des nodules disséminés qui ont depuis le volume d'un pois jusqu'à celui d'une moyenne cerise ; ces nodules, quelquefois peu adhérents, sont susceptibles de subir la dégénérescence graisseuse ou amyloïde et de s'arrêter dans leur évolution, ce qui les rapproche des produits phlegmasiques ; mais le plus souvent ils se transforment en tissu osseux. Nous n'insisterons pas sur ces désordres, dont il a déjà été question (voy. t. Ier, p. 345), et sur lesquels nous aurons l'occasion de revenir lorsque nous nous occuperons de l'étude anatomique et pathologique du larynx et de la trachée.

## § 3. — Hypoplasies des cartilages.

Ces lésions, plus fréquentes que les hyperplasies, à cause, sans doute, de la non-vascularité de la substance cartilagineuse et de la difficulté dont cette substance éprouve à se nourrir, revêtent les formes diverses dont nous avons fait ailleurs une étude générale (voy. t. Ier, p. 472 et suivantes), aussi elles nous arrêteront peu.

### I. — Stéatose.

L'altération graisseuse des cartilages s'observe quelquefois chez l'adulte, plus fréquemment chez le vieillard, où elle envahit surtout les cartilages du larynx et ceux des côtes. Commune chez les gros mangeurs et les buveurs d'alcool, elle est caractérisée par la présence, au sein des cellules cartilagineuses, de gouttelettes et de granulations abondantes de matière grasse. Ces granulations masquent plus ou moins complètement le protoplasma des cellules cartilagineuses, et amènent, dans certains cas, leur destruction. La dégénérescence albuminoïde, qui est une lésion pour ainsi dire spéciale aux vaisseaux, n'a pas été signalée dans les cartilages hyalins, mais seulement dans les autres cartilages. Par contre, on

observe quelquefois, chez les vieillards, la transformation muqueuse de la substance fondamentale des cartilages costaux.

### II. — Calciose.

La transformation calcaire, ou calciose, laisse complètement intactes les cellules cartilagineuses. Elle est caractérisée par l'infiltration calcaire des capsules et de la substance fondamentale du cartilage, qui devient dur, sec, et néanmoins plus cassant que dans l'état normal. Cette lésion, commune chez les vieillards, se rencontre quelquefois chez l'adulte, en même temps que l'ostéomalacie et quelques autres altérations des os; elle est relativement fréquente dans les cas de carcinose.

### III. — Chromatose.

Ce désordre consiste en un changement de coloration dans la substance cartilagineuse, qui prend une teinte brunâtre ou presque noire. Chez un homme de soixante-sept ans examiné par Virchow, les cartilages costaux, les fibro-cartilages interarticulaires, les cartilages intervertébraux, ceux des extrémités osseuses, du larynx, de la trachée, du nez et de l'oreille, offraient une coloration noire, comme s'ils avaient été imbibés d'encre. Sur une coupe fine, vue au microscope, la teinte était brune ou jaunâtre et plus prononcée au niveau de la substance intercellulaire ; les capsules et les cellules de cartilages prenaient part à cette coloration seulement dans les endroits les plus fortement colorés.

Cette lésion assez commune chez le vieillard, où elle siège presque exclusivement dans les cartilages costaux, a été observée chez l'adulte dans des cas de mélanémie, d'obstacle mécanique à la petite circulation et d'ictère prolongé, et par conséquent le pigment qui la constitue lui vient du dehors, et ne s'est pas formé au sein des cellules cartilagineuses. Les matières colorantes dissoutes provenant du sang, ou de la bile, arrivent dans les tissus par la voie de la diffusion et s'en vont de même; elles se fixent toutefois dans les cellules dont le protoplasma est préalablement modifié, et abandonnent les cellules et la substance intermédiaire non altérée, ou du moins n'y laissent pas de traces de leur présence. Effectivement, les substances jaune et noire ont pour siège unique les cellules qui contiennent des gouttelettes graisseuses, ce qui semble indiquer l'existence d'une profonde intimité entre les pigments pathologiques et les graisses.

BIBLIOGRAPHIE. — R. VIRCHOW, *Un cas d'ochronose généralisée des cartilages et des fibro-cartilages* (*Archiv f. pathol. Anatom. und Physiol.*, 1866, t. XXXVII, p. 212, avec pl. ; anal. dans *Gaz. méd. de Paris*, 1869, p. 114). — Wilh. ZAHN, *Ueber Pigment infiltration der Knorpel* (*Archiv f. pathol. Anatom. und Physiol.*, 1878, t. LXXII, p. 110).

## ANOMALIES DE CIRCULATION

### § 1. — HÉMORRHAGIES.

Les hémorrhagies des cartilages sont des accidents très rares, ce qui s'explique facilement, étant connue la vascularité faible ou nulle de ces parties organiques. Les maladies où ces lésions se rencontrent sont des maladies toxiques ou infectieuses, et alors elles se révèlent par de petites taches ecchymotiques disséminées à la surface ou dans la profondeur du périchondre. Indépendamment de ces cas, on observe quelquefois chez les aliénés, et particulièrement chez les sujets atteints de paralysie générale, une tumeur sanguine du cartilage de l'oreille externe, qui a été désignée sous le nom d'*othématome*, à cause de sa ressemblance avec la tumeur sanguine des os du crâne ou céphalématome.

La conque, au lieu des sinuosités naturelles, présente une masse arrondie, saillante, remplie de sang, et qui donne une sensation de fluctuation. Cette altération commence par un gonflement congestif de consistance pâteuse, de coloration violacée ou rougeâtre, qui a été regardé à tort comme un érysipèle, et désigné sous le nom d'érysipèle de l'oreille. Le gonflement, qui, en général, occupe le côté interne de la conque, devient plus saillant au bout d'un certain temps, par suite d'un épanchement de sang entre le périchondre et le cartilage, et de là une sorte de kyste sanguin dû au décollement du périchondre. De même que dans le céphalématome, le kyste est produit par le décollement du périoste. Le contenu de ce kyste est coagulé, ou du moins formé d'un sang moins séreux que celui du céphalématome ; mais, avec le temps, les caillots se désagrègent et finissent par être résorbés. Irrité par le sang, le périchondre s'enflamme, s'épaissit, revient sur lui-même et s'applique sur le cartilage, en même temps que les parties molles qui prennent souvent part au processus inflammatoire, d'où une difformité de l'oreille plus ou moins persistante, une sorte de recroquevillement particulier. La conque se rétracte de haut en bas, de dehors en dedans, se recourbe en certains points, et arrive à une conformation particulière qui est précisément

celle que les sculptures antiques ont donnée à l'oreille des pancratiastes.

Le cartilage de la conque, examiné dans ces conditions, est rarement sain; il présente, même dans les othématomes récents, des altérations diverses, et en particulier des foyers disséminés de ramollissement. Ces foyers, produits de la fonte de la substance hyaline et de la désagrégation des cellules, finissent par engendrer des fentes remplies d'un liquide visqueux, et ces fentes, comme les fissures des os crâniens, prédisposent manifestement aux ruptures et aux hémorrhagies sous l'influence du plus léger traumatisme. Ainsi, l'othématome se trouve préparé par une lésion cartilagineuse de la conque, qui parfois coexiste avec une altération semblable dans les cartilages costaux, et la rupture qui se produit sous l'influence du traumatisme détermine une hémorrhagie dont l'évolution ne diffère pas sensiblement de celle de tout autre désordre de même genre.

La nature de la modification cartilagineuse n'est pas très bien connue; cependant, si l'on tient compte des conditions dans lesquelles apparaissent les tumeurs sanguines des oreilles, il y a des raisons de croire que cette modification est l'effet d'un désordre trophique. Les tumeurs de l'oreille se rencontrent, en effet, chez des individus dont le système nerveux est en souffrance, et particulièrement chez des paralytiques généraux et des lypémaniaques. La nutrition du cartilage, soumise à l'action du système nerveux, est tout d'abord troublée; il se produit par places, dans la conque de l'oreille, une transformation du cartilage en un tissu jeune, embryonnaire, pourvu de vaisseaux dont la rupture engendre l'hémorrhagie. Le traumatisme, que l'on a accusé en pareil cas, n'est en somme qu'une cause occasionnelle, insuffisante à produire des épanchements sanguins de l'oreille comme de toute autre région dont les cartilages sont intacts.

Bibliographie. — Bird, dans *Archiv. gén. de méd.*, 1834, sér. 2, t. IV. — Ferrus, *Leçons cliniq. faites à l'hôp. de Bicêtre, et recueillies par Dugast* (*Gaz. des hôpitaux*, 1838). — Cossy, *Tum. sang. de l'oreille* (*Arch. gén. de médecine*, 1842, t. XV, p. 290). — E. Schmaltz, *Mém. sur l'hématome*. Leipzig, 1846. — Fr. Fischer, *Die Ohrblutgeschwulst der Seelengestorten*, etc. (*Allgem. Zeitschrift für Psychiatrie*, 1848, t. V). — Alt, *De hæmatomate auriculæ*. Inaug. Dissert., Halis, 1849. — Merland, Thèse de Paris, 1853. — Bastien, Thèse de Paris, 1855. — Mallez, Thèse de Paris, 1858. — Stiff, Thèse de Paris, 1858. — Delasiauve, *Tum. sang. des oreilles* (*Gaz. hebd. de méd. et de chirurg.*, 1859, p. 306, 322). — Foville, *Ibid.*, p. 450 et 469. — A. Motet, *Tum. des oreilles chez les aliénés* (*Ibid.*, 502). — Pareidt, *De Chondromalacia, quæ sit præcipua causa othæmatomatis*. Halis, Inaug. Dissert., 1864. — L. Meyer, *Die patholog. Gewebsveränderungen des Ohrknorpels und deren Beziehungen zur Ohrblutgeschwulst*

(*Archiv f. pathol. Anat. und Physiol.*, 1865, t. XXXIII, p. 457, et *Gaz. méd. de Paris*, 1867, p. 64). — R. Virchow, *Pathologie des tumeurs*. Trad. franç., Paris, 1867, t. I, p. 132. — Lescure, *Hématomes du pavillon de l'oreille chez les aliénés* (*Bull. de la Soc. anat.*, 1868, t. XLIII, p. 579). — Gudden, *Ueber den mikroskopischen Befund im traumatisch gesprengten Ohrknorpel* (*Archiv f. pathol. Anat. und Physiol.*, 1870, t. LI, p. 457, pl. IX et X). — Magnan, *Hématome traumatique du pavillon de l'oreille* (*Gaz. méd. de Paris*, 21 décembre 1872). — Gehêwe, *Hématome du pavillon de l'oreille* (*Gaz. hebd. de méd. et de chirurg.*, 1867, sér. 2, t. IV, p. 237). — Lennos Browne, *The west riding lunatic asylum medical Reports*. London, 1875. — S. Duplay, *Progrès médical*, 1876, p. 521. — Mary, Thèse de Montpellier, 1876. — Bonnet et Poincarré, *Recherches sur la paralysie générale des aliénés*. Paris, 1876. — Mabille, Thèse de Nancy, 1878. — A. Voisin, *Traité de la paralysie générale*. Paris, 1879. — A. Sockeel, *Étude sur l'hématome de l'oreille* (*Recueil de mém. de méd. et de chirurg. militaires*. Paris, 1881, sér. 3, t. XXXVII, p. 605, avec bibliographie).

## ANOMALIES ACCIDENTELLES.

Aucun fait de parasitisme des cartilages n'a été rapporté jusqu'ici, du moins à ma connaissance ; en somme, il n'y a pas lieu d'en être surpris, en présence de la vascularité faible ou nulle de ces tissus.

Soumis aux agents mécaniques, les cartilages peuvent être atteints de plaies, de contusions ou de fractures. Les plaies des cartilages sont facilement réparables. Quand elles suppurent, il se forme aux dépens du périchondre, des tissus environnants et des éléments cartilagineux eux-mêmes, un tissu de granulation qui se transforme, tout d'abord, en une cicatrice conjonctive, plus tard, en un tissu cartilagineux ou osseux. Lorsque la réunion a lieu par première intention, c'est-à-dire sans suppuration, la cicatrice est constituée, après quelques mois, par un tissu cartilagineux fibrillaire qui se transforme peu à peu en cartilage hyalin, de telle sorte qu'au bout d'un an il est à peu près impossible de le distinguer du tissu environnant, ainsi qu'il résulte des expériences de Schklarewsky sur les chiens.

La contusion des cartilages n'offre qu'un intérêt médiocre, la réparation a lieu comme dans les plaies et les fractures. Ces dernières sont relativement rares et, contrairement à l'opinion de quelques chirurgiens, elles peuvent se produire sur des cartilages non calcifiés. Elles présentent de nombreuses variétés de disposition, sont obliques, transversales, sans plaie ou avec plaie. Le cal se développe dans ces fractures, exactement comme sur un os brisé, et le cartilage surtout en fait les frais.

Les cellules cartilagineuses se multiplient, il se forme un tissu cartilagineux embryonnaire, qui se transforme en tissu osseux suivant le mécanisme physiologique. La différence qui existe entre ces fractures et celles des os, consiste en ce que le cal est moins volumineux et met beaucoup plus de temps à s'organiser.

BIBLIOGRAPHIE. — CORNIL et RANVIER, *Man. d'histologie pathologique*. Paris, 1869, p. 399. — SCHKLAREWSKY, *Sur le mode de cicatrisation des plaies des cartilages costaux*. Saint-Pétersbourg, Inaug. Dissert., 1875. — Alf. GENZMER, *Ueber die Reaction des hyalinen Knorpels auf Entzündungsreize und die Vernarbung von Knorpelwunden nebst einigen Bemerkungen zur Histologie des Hyalinknorpels* (*Archiv für pathol. Anat. und Physiol.*, 1876, t. LXVII, p. 75). — Edw. BENNETT, *Fractures of the costal cartilages* (*The Dublin journ. of med. science*, mars 1876, p. 193). — G. PUEL, *Des fractures des cartilages costaux*. Anvers, 1876.

# CHAPITRE III

## ARTICULATIONS

Assemblage de deux ou de plusieurs os, les articulations, malgré leur variété d'aspect et de configuration, se prêtent néanmoins à une description générale. Effectivement, si nous exceptons celles qui sont immobiles et unies par un tissu fibreux ou fibro-cartilagineux, toutes les autres sont composées de surfaces articulaires, de ligaments et de capsules synoviales.

Les surfaces osseuses des articulations, en rapport par leur configuration avec les mouvements spéciaux qu'elles sont appelées à exécuter, se trouvent recouvertes d'une couche de cartilage d'autant plus mince qu'elle est plus voisine de la circonférence. Cette couche repose, par sa face profonde, sur les rugosités des extrémités osseuses, sans interposition d'aucune substance unissante, tandis que sa face superficielle est libre et complètement nue, excepté à la limite, où elle est tapissée par une membrane fibreuse propre dépendant du périoste ou périchondre.

Parvenue à son entier développement, cette couche de cartilage diarthrodial est constituée par une substance fondamentale amorphe, homogène ou finement granulée, renfermant des capsules de cartilage disposées par couches superposées dans un ordre constant. Les capsules de la surface libre sont abondantes, aplaties parallèlement à la surface; celles qui occupent l'épaisseur du cartilage sont plus rares, oblongues ou arrondies, et affectent des directions diverses, tandis qu'auprès de la surface osseuse, elles sont allongées et disposées perpendiculairement à cette surface. Immédiatement au-dessous de cette dernière existe une couche de cartilage calcifié, constitué par une substance fondamentale fibreuse et ossifiée, renfermant des cellules de cartilage pourvues de noyaux et une faible proportion de graisse. Cette couche présente, du côté de l'os, des saillies et des enfoncements dans lesquels s'emboîtent les rugosités ou les prolongements de forme papillaire de l'extrémité de l'os dont

le développement est achevé. Au centre de chacun de ces prolongements, existent une cavité médullaire et des vaisseaux en rapport avec le tissu médullaire et vasculaire de la substance spongieuse de l'os. Ainsi le plasma sanguin, pour arriver jusqu'au cartilage hyalin, doit traverser cette couche calcifiée peu perméable, circonstance qui a conduit quelques auteurs à penser que la nutrition de ce cartilage a lieu par l'intermédiaire des sucs qui baignent la surface articulaire, le cartilage diarthrodial ne possédant ni nerfs ni vaisseaux, si ce n'est pendant la période de développement.

Les ligaments doivent être considérés comme des liens destinés à maintenir l'union des os; ils sont formés de fibres de tissu conjonctif, réunies en faisceaux, et possèdent une résistance appropriée aux usages qu'ils ont à remplir.

Les synoviales, en se réunissant aux cartilages d'encroûtement, servent de limite aux cavités articulaires; ce sont des membranes minces, délicates et transparentes, assez semblables aux membranes séreuses, et comme elles revêtues d'une couche endothéliale. Dépourvues de glandes et de papilles, elles présentent, en même temps que des saillies, des replis contenant des amas graisseux, sortes de petits mésentères improprement appelés glandes de Havers, des prolongements riches en vaisseaux ou franges synoviales. Situées au niveau des points où la membrane synoviale se détache du cartilage, ces franges sont constituées par un tissu conjonctif fibrillaire et un grand nombre de petites artères, veines et capillaires réunis en anses, disposition qui rappelle celle des plexus choroïdes des ventricules cérébraux. Leurs bords sont garnis de petits appendices foliacés ou coniques (villosités synoviales), qui offrent, çà et là, dans leur épaisseur, des cellules adipeuses, plus rarement des cellules isolées de cartilage.

Les membranes synoviales articulaires, au rapport de Tillmanns (1), seraient pourvues d'un réseau lymphatique abondant, qui entoure de mailles nombreuses les vaisseaux sanguins et qui se trouve situé immédiatement sous l'endothélium, dont le sépareraient, par places, des capillaires du plus petit diamètre. Elles sont lubrifiées par une petite quantité d'un liquide transparent, jaunâtre et filant, dans la composition duquel il entre de la mucine, de l'albumine, une forte proportion d'eau et des sels minéraux; ce liquide, dont la mucine provient, sans doute, de la destruction de l'endothélium, est généralement considéré comme un transsudat des vaisseaux.

(1) H. Tillmanns, *Untersuchungen ueber die Lymphgefasse der Gelenke* (*Centralbl. f. Chirurgie*, 1875, n° 51).

Le développement des articulations a lieu par la formation d'une fissure entre deux plans cellulaires voisins du cylindre cartilagineux. Le périchondre est maintenu à la périphérie, et c'est à ses dépens que se développent les ligaments et les fibro-cartilages. Les modifications que l'âge apporte dans la structure des articulations intéressent tous les tissus, mais principalement les cartilages. Elles consistent principalement en une transformation graisseuse, qui affecte les tissus à des degrés divers. Les altérations présentées par les surfaces articulaires ne diffèrent pas de toutes celles que nous connaissons déjà, et, par conséquent, elles seront soumises à la même classification.

BIBLIOGRAPHIE GÉNÉRALE. — RHASES, *Liber de morbis articulorum, dans Oper. omn.* — WIDMANN, *Dissert. de genuum structura eorumque morbis.* Helmst., 1744. — CURTMANN, *Diss. morborum articulationis ac symphysis brevis ætiologia ac diagnosis.* Giessæ, 1797. — BACHERACH, *Diss. de morbis ligamentorum.* Lugd. Batav., 1750. —PARK, *On the diseases of the joints*, etc. London, 1783. — GÖTZ, *Diss. de morbis ligamentorum ex materiæ animalis mixtura et structura mutata cognoscendis.* Halæ, 1798. — J. RUSSELL, *On the morbid affection of the knee-joint.* London, 1802. — Benj. BRODIE, *Pathological and surgical observations on diseases of the joints.* London, 1818. — WILSON, *Lectures on the structure and physiol. of the parts comp. the skeleton, and on the diseases of the bones and joints.* London, 1820. — W.-F. GNIEST, *Diss. de morbis articulorum.* Halæ, 1826. — F.-A.-G. GEISS, *Diss. de morbis articulorum, accuratius distinguendis et aptius curandis.* Halæ, 1826. — A. COOPER, *A treatise on diseases of the joints.* London, 1807. — VELPEAU, *Recherches anatomiques, physiol. et pathol. sur les cavités closes naturelles et accidentelles.* Paris, 1841. — M. RICHET, *Annales de la chirurgie franç. et étrang.* 1844, t. XI. — Le même, *Mémoire sur les tumeurs blanches* (*Mém. de l'Acad. nat. de médecine*, 1853, t. XVIII, p. 294). — BONNET, *Traité des maladies des articulations.* Paris, 1845. — Le même, *Traité de thérapeutique des maladies articulaires.* Paris, 1853. — FROHLICH, *Ueber die Entzündung der Synovialhaut.* Dissert. Tübingen, 1846. — GURLT, *Beiträge zur vergleichenden patholog. Anatomie der Gelenkkrankheiten.* Berlin, 1853. — MARCHAL, *Observations pour servir à l'histoire des maladies des articulations* (*Recueil de mémoires de médecine, de chirurgie et de pharmacie militaires*, série 2, t. XI, p. 84). — CROCQ, *Traité des tumeurs blanches des articulations.* Bruxelles, 1854. — BRYANT, *On the diseases and injuries of the joints.* London, 1859. — R. BARWELL, *A treatise on diseases of the joints.* London, 1861. — R. VOLKMANN, *Ueber die catarrhalischen Formen der Gelenkeiterung* (*Langenbeck's Archiv für Chirurgie*, t. I). — RAUCHFUSS, *Ueber Gelenkentzündung und Lähmung der Extremitäten im Säuglingsalter* (*Petersburg. medic. Zeitschr.*, 1863, p. 193). — HOLMES COOTE, *Maladies des articulat., leur patholog., diagnostic et traitement.* Londres, 1867. — Le même, *Observ. on the pathol. and treatment of joint disease* (*Saint Bartholomew's hospital Reports*, 1866, t. II, p. 141). — PAQUET, *Étude sur les*

*tumeurs blanches*. Thèse de Paris, 1867. — B. Bœhm, *Beiträge zur normalen und pathologischen Anatomie der Gelenke*. Inaug. Dissert. Wurzburg, 1868. — R. Demme, *Zur Lehre der Gelenkerkrankungen im Kindesalter* (*Jahrb. d. Kinderheilk.*, 1871, t. V, p. 8). — A. Brun, *De l'arthrite aiguë*. Thèse de Paris, 1880-1881.

## ANOMALIES DE DÉVELOPPEMENT

Les anomalies articulaires, peu étudiées jusqu'ici, méritent néanmoins une attention sérieuse, tant à cause des inconvénients qu'elles présentent que de l'origine obscure de certaines affections articulaires. Elles ne diffèrent pas des anomalies des organes, et, comme ces dernières, elles résultent d'un défaut ou d'un excès de formation.

### I. — Anomalies par défaut et anomalies par excès.

A part les cas d'absence des membres, les articulations font défaut toutes les fois que se rencontre une synostose congénitale (voy. p. 21). Le plus souvent, ce n'est pas une articulation entière, mais seulement quelques-unes de ses parties, les ligaments ou les disques interarticulaires, qui n'existent pas. — Les anomalies articulaires par excès sont observées à peu près uniquement dans les cas de polydactylie, car les pseudarthroses qui se produisent à la suite d'un traumatisme ne peuvent être rangées parmi les malformations. Il n'en est pas ainsi des luxations congénitales, et leur place est certainement ici.

Bibliographie. — Voyez les *Bullet. de la Société anatomique de Paris* et les *Transact. of the pathological Society of London*.

### II. — Luxations congénitales.

Ces luxations, le plus souvent bilatérales et symétriques, affectent la plupart des articulations, celles des mâchoires, de l'épaule, du coude, du poignet, des genoux et des pieds, mais principalement l'articulation coxo-fémorale. L'attitude du membre déplacé diffère peu de ce qui s'observe dans les cas de luxation traumatique, et par conséquent elle varie non seulement dans les diverses articulations, mais aussi pour une même jointure, suivant le siège du déplacement ; c'est au point qu'il est parfois difficile de décider si l'on a affaire à une luxation congénitale, ou à une luxation traumatique.

Les surfaces articulaires dans la luxation congénitale sont presque toujours modifiées, tant à cause des désordres qui précèdent ce déplacement, que de l'âge où il se produit. Les cavités de réception des têtes osseuses, et particulièrement les cavités cotyloïde et glénoïde, se montrent le plus souvent aplaties, effacées ou comblées par de la graisse; les têtes osseuses sont tantôt à peuprès normales, tantôt déformées, atrophiées et conoïdes plutôt que sphériques. Les capsules articulaires, élargies, ont une grande laxité, et parfois elles sont doubles, l'une ancienne, l'autre nouvelle, et communiquent entre elles. Cette disposition, qui se rencontre uniquement chez l'adulte, est sans doute, comme l'ont pensé plusieurs auteurs, un effet de l'usure et de la déchirure de la capsule primitive, sous l'influence des efforts de la marche. Les ligaments interarticulaires, le plus souvent allongés, sont parfois tuméfiés et augmentés de volume au point de contribuer à chasser la tête osseuse des cavités qui la renferment.

Telles sont les principales modifications que présentent les articulations dans la luxation congénitale. Ces modifications ne sont pas sans analogie avec celles qui caractérisent les luxations traumatiques; toutefois, des différences notables permettent de séparer ces affections. La luxation traumatique est unilatérale, tandis que la luxation congénitale est ordinairement double; la rupture des moyens d'union articulaire, qui est la condition de la production de la luxation traumatique, n'existe que par exception et secondairement dans la luxation congénitale, où les parties ligamenteuses, telles que capsule fibreuse, ligament interarticulaire, etc., sont allongées et subordonnées à l'étendue du déplacement. Les cavités de réception des têtes osseuses, dans la luxation traumatique non réduite, comme dans la luxation congénitale, sont le plus souvent effacées et atrophiées, et lorsque dans cette dernière luxation la capsule vient à se rompre, l'extrémité de l'os déplacé, la tête fémorale par exemple, se creuse une cavité nouvelle peu différente de celle de la luxation accidentelle. Cependant, les têtes des os, saines et normales dans la luxation traumatique, sont déformées, atrophiées, dépourvues de cartilage d'encroûtement, et souvent réduites à l'état d'apophyse dans la luxation congénitale. Ainsi cette luxation, par ses caractères anatomiques, se distingue nettement, même à un âge avancé, des luxations accidentelles ou traumatiques.

Produites longtemps avant l'entier développement des os, les luxations congénitales sont fréquemment accompagnées de l'atrophie de ces organes et de celle des muscles voisins des articulations affectées. Mais en outre, lorsqu'il s'agit d'une luxation du fémur, les os du bassin sont ordinai-

rement déformés, et, par suite, la cavité pelvienne se trouve modifiée, circonstance importante à connaître au point de vue tocologique et qui ne peut être négligée par l'homme de l'art. Bien qu'existant depuis la naissance, la luxation congénitale des fémurs n'est reconnue en général qu'au moment où l'enfant commence à marcher, car, à cette époque seulement, le médecin est consulté. Le diagnostic n'est pas sans difficultés, surtout quand la luxation est double : la marche, la pose des pieds, ont bien, il est vrai, quelque chose d'insolite, il existe même une sorte de *dandinement latéral ;* mais ces phénomènes passent souvent inaperçus jusqu'à l'époque de la puberté où le développement du bassin rend les mouvements latéraux alternatifs de cette région plus prononcés. La luxation unilatérale se reconnaît plus facilement, car l'inégalité des deux membres inférieurs ne manque pas de frapper l'attention des parents, sinon dès la naissance, du moins aussitôt que l'enfant commence à se tenir debout, et d'ailleurs le membre raccourci est le plus souvent en rotation externe, la fesse est saillante et remontée. Cette infirmité se continue pendant tout le cours de l'existence, mais elle ne la compromet nullement.

*Étiologie et pathogénie.* — Les luxations congénitales des articulations sont des accidents auxquels président des causes multiples, et qui, pour ce motif, ne constituent pas des accidents toujours identiques. Cependant, si leurs causes sont nombreuses, les conditions pathogéniques dont elles relèvent peuvent être groupées sous trois chefs principaux : 1° obstacle mécanique au libre développement de l'articulation; 2° désordres musculaires ; 3° lésions anatomiques des parties qui entrent dans la composition de l'article.

Les obstacles mécaniques susceptibles de s'opposer au développement des surfaces articulaires résultent des positions vicieuses du fœtus, qui mettent le bassin en particulier dans l'impossibilité d'arriver à une conformation régulière, et entraînent l'effacement plus ou moins complet des cavités cotyloïdes, point de conjugaison des trois os qui plus tard constituent l'os coxal. Un fait des plus démonstratifs à cet égard se trouve représenté dans l'*Anatomie pathologique du corps humain* de J. Cruveilhier. Le bassin, soumis à une compression latérale, se trouvait aplati de telle sorte que les deux os pubis se touchaient par leur face postérieure devenue interne, et les épines ischiatiques contiguës s'articulaient entre elles au moyen d'un ligament. Cet aplatissement latéral du bassin avait pour conséquence l'effacement des cavités cotyloïdes et une luxation congénitale des fémurs avec allongement des ligaments interarticu-

laires et déformation des têtes fémorales. Les malformations qui ont cette origine sont généralement accompagnées d'autres désordres du même genre, tels que, pieds bots, spina-bifida, éventration, exstrophie vésicale, etc.

Les désordres musculaires sont d'ordre spasmodique ou paralytique ; mais, dans tous les cas, pour que la luxation ait lieu, deux conditions sont nécessaires : d'une part, la paralysie ou la contracture d'un groupe musculaire ; d'autre part, l'intégrité du groupe musculaire antagoniste, c'est de la sorte que se produit le plus souvent le pied bot. De la même façon les luxations congénitales des fémurs peuvent être dues à la paralysie des fessiers et des pelvi-trochantériens avec persistance fonctionnelle des adducteurs (Reclus). Quand, au contraire, tous les muscles moteurs de l'articulation sont paralysés, il y a laxité, mais non luxation de l'articulation.

Les articulations, dans le cours de la vie intra-utérine comme plus tard, sont exposées à des lésions multiples, et celles-ci ont d'autant plus de gravité que le développement, n'étant pas achevé, se trouve par cela même arrêté : ainsi il en est des anomalies articulaires comme de celles du cœur, elles sont fréquemment l'effet d'un désordre pathologique. Ce désordre, très variable, porte tantôt sur la synoviale et les surfaces articulaires, tantôt et plus spécialement sur les parties ligamenteuses. Les exemples de synovite congénitale sont assez communs ; les cas d'inflammation ligamenteuse sont au contraire très rares. Tillmanns a observé une petite fille de six mois, atteinte de luxation congénitale ilio-pubienne des fémurs, qui avait les ligaments ronds des articulations coxo-fémorales considérablement hypertrophiés, par suite d'un travail phlegmasique, et il pensa que cette hypertrophie avait amené le déplacement de la tête des fémurs. La luxation était double dans ce cas, mais en général les déplacements congénitaux des articulations liés à un désordre inflammatoire sont unilatéraux, tandis que les autres sont presque toujours doubles, comme il est facile de s'en rendre compte.

Bibliographie. — Sandifort, *Museum anatomicum Academ.* Lugd. Batav., t. II, pl. 64. — Schreger, *Chirurgische Versuche*, Nurnberg, 1811-1818, t. II, p. 241. — Paletta, *Exercitat. patholog.* Mediolani, 1820, p. 88. — Chaussier, *Discours aux élèves sages-femmes.* Paris, 1812. — Dupuytren, *Répertoire général d'anat. et de physiol.*, 1826, t. II, p. 82; *Leçons orales*, t. I, p. 195. — J. Cruveilhier, *Anatomie pathol. du corps humain*, liv. II, pl. II, et *Traité d'anat. pathol. génér.*, t. I, p. 474. — Sandifort (jun.), *Animadversiones de vitiis congenitis articulationis coxæ.* Lugd. Bat., 1836. — Sédillot, Journ. *l'Expérience*, 1838, t. II, p. 561. — Gerdy, *Bull. de l'Acad. de méd. de Paris*, 1839, t. IV,

p. 121. — G. Vrolik, *Essai sur les effets produits dans le corps humain par la luxation congénitale et accidentelle non réduite du fémur*. Amsterdam, 1839. — N. Vrolik, *Tabulæ ad illustrandam embryogenesin*, etc., 1849, tab. 84, fol. 1 et 2. — Ernest Stromeyer, *Ueber Atonie fibröser Gebilde*. Wurzburg, 1840. — R.-W. Smith, *Dublin Journal*, mai 1839. — Le même, *A treatise on fractures in the vicinity of joints and on certain forms of accidental and congenital dislocations*. Dublin, 1847. — J. Guérin, *Recherches sur les luxations congénitales*. Paris, 1841. — *Lettre sur l'étiologie et le traitement chirurgical des luxations et pseudoluxations congénitales du fémur* (*Gaz. méd. de Paris*, 1840, t. VIII, p. 49, et 1841, nos 7 et 10). — Parise, *Archives gén. de médecine*, 1842, t. XIV, p. 446. — Von Ammon, *Die angeborenen chirurgischen Krankheiten des Menschen*, pl. 23-30. Berlin, 1842. — Ch.-G. Pravaz, *Traité théorique et pratique des luxations congénitales du fémur*. Lyon, 1847. — Carnochan, *A treatise on congenital dislocations of the head of the femur*, 1850. — R. Adams, *Todd's Cyclopædia of anat. and physiol.*, art. *Hip-joint* et art. *Elbow-joint*. — Robert, *Des vices congénitaux de conformation des articulations*. Thèse de Paris, 1851. — Gurlt, *Ueber einige durch Erkrankung der Gelenkverbindungen verursachte Misstaltungen des menschlichen Beckens*. Berlin, 1854. — Malgaigne, *Traité des fractures et des luxations*. Paris, 1855. — Ravoth, *Lehrbuch der Fractures, Luxationem und Bandagen*. Berlin, 1856. — Houel, *Manuel d'anatomie pathologique*. Paris, 1857, p. 764. — Bouvier, *Leçons cliniques sur les maladies chroniques de l'appareil locomoteur*. Paris, 1858. — Alex. Friedleben, *Fall von gleichzeitiger Luxat. der Tibia und der Femora, Mangel des Lig. teres*, etc. (*Jahrb. f. Kinderheilk.*, 1860, t. III, p. 220, et *Schmidt's Jahrb.*, t. CXII, p. 307). — Pravaz fils, *De la curabilité des luxations congénitales du fémur* (*Gaz. hebd.*, 1864). — W. Roser, *Die Lehre von den Spontanluxationen* (*Archiv der Heilkunde*, 1864, p. 543). — Patieu, *Coxalgie chez le fœtus et le nouveau-né*. Thèse de Paris, 1866. — Morel-Lavallée, *De la coxalgie chez le fœtus et de son rôle dans la luxation congénitale du fémur* (*Acad. de médecine*, séance du 25 avril 1854; *Arch. gén. de méd.*, 1861, t. II, p. 172). — Gaillard, *Difformité congénitale des quatre extrémités, luxat., atrophie* (*Comptes rendus de la Soc. de biolog.*, 1859, série 3, t. I, p. 179). — A. Verneuil, *Gaz. hebd. de méd. et de chirurgie*, 1866, p. 353. — W.-F. Uhde, *Anatomie der angeborenen Verenkug.* (*Archiv f. pathol. Anat. und Physiol.*, 1868, t. XLIV, p. 412). — Giraldès, *Luxat. congénit.* (*Union médicale*, septembre 1869, p. 338). — E. Beckel, *Des effets de la coxalgie infantile sur la croissance du membre* (*Arch. de physiol. norm. et path.*, 1870, p. 435, 554). — Dally, *Observations sur l'étiologie et le traitement des luxations atrophiques du fémur* (*Bull. gén. de thérap.*, 1873, t. LXXXIV, p. 365 et 401). — Herm. Tillmanns, *Zur Lehre von den congenitalen Hüftsgelenksluxationen* (*Arch. der Heilkunde*, 1873, 3e livr., avec une planche), et *Revue des sciences médicales*, 1873, t. II, p. 766). — Preuss, *Ueber angeborenen Verrenkungen vom gerichtsartslichen Standpunkte* (*Viertelj. für gericht. Medicin, und œff. Sanit.*, 1876, n. s., p. 305, oct. 1876, et *Revue*

*des sciences médicales*, 1877, t. IX, p. 246). — P. Reclus, *Luxations paralytiques congénitales du fémur* (*Arch. gén. de méd.*, 1877, t. II, p. 489, et *Rev. mensuelle de méd. et de chirurg.*, mars 1878, p. 382). – P. Grawitz, *Ueber die Ursachen der angebornen Hüftgelenk-verrenkungen* (*Archiv f. pathol. Anat. und Physiol.*, 1878, t. LXXIV, p. 1). — Roser, Kœnig et Langenbeck, *Du mécanisme des luxations congénitales de la hanche* (*Berlin. klin. Wochenschr.*, 28 avril 1879, n° 17, p. 247, et *Rev. des sc. médicales*, 1880, t. XVI, p. 256). — Guéniot, *Luxation congénitale du genou* (*France médicale*, 10 juillet 1880, p. 437). — Le même, *De la luxation congénitale du tibia en avant avec renversement de la jambe sur la cuisse*. Paris, 1881. — Kraske, *Des luxations congénitales du pied* (*Gaz. méd. de Paris*, 19 août 1882, p. 413). — Pravaz (de Lyon), *Considérations sur l'étiologie des luxations congénitales du fémur* (*Lyon médical*, 31 juillet 1881, et *Gaz. méd. de Paris*, 1882, p. 24).

## ANOMALIES DE NUTRITION

Les lésions articulaires qui rentrent dans cette division appartiennent pour la plupart à la classe des phlegmasies; un petit nombre seulement font partie des néoplasies, mais aucune ne peut être régulièrement placée parmi les hypertrophies, les atrophies ou les hypoplasies. Quelques-unes, intimement liées à un désordre de l'innervation, se rapprochent des arthrites déformantes, avec lesquelles elles ont l'analogie la plus complète ; elles seront décrites à leur suite.

### § I. — Phlegmasies des articulations. Arthrites.

Lésions extrêmement communes, ces phlegmasies ont été divisées jusqu'ici en arthrites aiguës et arthrites chroniques; mais cette classification, qui repose uniquement sur la durée, est insuffisante et confuse, partant elle doit être abandonnée. Les arthrites, si l'on tient compte de leurs caractères anatomiques, sont, comme toutes les phlegmasies, exsudatives, suppuratives ou prolifératives, et forment ainsi trois genres qui comprennent chacun un certain nombre d'espèces distinctes tant par la nature de la cause qui vient modifier les tissus articulaires que par une physionomie et une évolution particulières.

#### I. — Arthrites exsudatives.

Ces arthrites, dont le caractère principal est la prédominance d'un exsudat albumino-fibrineux, constituent un genre de lésions résolutives et

relativement bénignes au point de vue de l'état local, mais fort différentes dans leur évolution et dans leur mode de terminaison. Il résulte de là plusieurs espèces anatomiques qui sont : l'arthrite du rhumatisme articulaire aigu ou arthrite rhumatismale, celle de la goutte ou arthrite uratique, celle de l'intoxication palustre ou arthrite impaludique, et enfin les arthrites dites génitales : arthrites blennorrhagique, des femmes en couche, etc.

Arthrite rhumatismale. — La généralisation, la mobilité et l'instabilité sont les principaux caractères de cette arthrite qui en général disparaît sans laisser aucune trace. Toutes les articulations, et de préférence les plus volumineuses, peuvent être affectées : elles se tuméfient, deviennent douloureuses ; en même temps, leur température s'élève, et la peau qui les recouvre se colore. Le liquide synovial augmenté distend les parties molles qui concourent à la formation de la cavité articulaire. Aux genoux, il soulève les rotules, ce dont il est facile de s'assurer par la forme du gonflement qui fait saillie de chaque côté du tendon du muscle triceps, et par la sensation de choc que donnent ces os lorsqu'on vient à les déprimer brusquement après avoir refoulé le liquide synovial vers la partie moyenne de l'articulation. Ailleurs, il déforme diversement les articulations, et détermine des attitudes qui varient avec la jointure affectée.

Le liquide épanché est en quantité variable ; à peine augmenté dans quelques cas, il se trouve presque doublé dans d'autres. Ce liquide est la synovie, tantôt fort peu modifiée, jaunâtre, visqueuse, coagulable par l'acide acétique, tantôt plus profondément altérée, louche ou d'un jaune verdâtre, et renfermant des flocons solides, blanchâtres, sorte de fausses membranes albumino-fibrineuses. Ces flocons sont constitués par un réticulum fibrineux, des leucocytes et de grandes cellules endothéliales arrondies, contenant un ou plusieurs noyaux vésiculeux et habituellement infiltrées de granulations graisseuses qui les font ressembler aux corps granuleux de Gluge. Ces mêmes éléments se retrouvent à l'état de liberté dans le liquide articulaire.

La membrane synoviale est tuméfiée, quelquefois parsemée de points ecchymotiques, vivement injectée surtout au niveau des franges qui forment comme une couronne rougeâtre au pourtour des surfaces articulaires. Elle est en outre, molle, friable, infiltrée d'un petit nombre de leucocytes, et le tissu cellulaire sous-jacent ordinairement œdématié. Les capillaires sont dilatés et gorgés de sang ; les cellules endothéliales, sphériques et volumineuses possèdent des noyaux vésiculeux multinucléolés et quelquefois en voie de division.

Le cartilage diarthrodial, dont l'aspect poli persiste en général, est

par places tuméfié, fendillé, moins élastique en ce sens qu'il ne repousse plus la pointe du scalpel qu'on y enfonce. Des coupes microscopiques perpendiculaires à sa surface permettent de constater la succession des changements qu'il subit. Tout d'abord, le protoplasma des cellules se gonfle, les noyaux augmentent de volume, deviennent vésiculeux, et les capsules qui étaient aplaties prennent une forme globuleuse, puis les noyaux se divisent et entraînent à leur suite la segmentation du protoplasma. Dans ces conditions, il vient un moment où une capsule contient plusieurs cellules, mais bientôt chaque cellule s'entoure d'une capsule secondaire, et, de la sorte, les capsules lenticulaires de la surface qui, à l'état normal, ne renferment jamais qu'une seule masse cellulaire, finissent par envelopper un plus ou moins grand nombre de capsules secondaires (Ranvier et Ollivier). Il résulte de ces modifications que l'arthrite de la fièvre rhumatismale est exsudative et aussi en partie proliférative. Cependant il est rare d'y rencontrer des fausses membranes organisées et susceptibles de faire adhérer entre elles les surfaces articulaires ; aussi n'y a-t-il pas à craindre d'ankylose en pareil cas. D'ailleurs la suppuration est dans l'espèce un fait exceptionnel déterminé par de mauvaises conditions hygiéniques, et surtout par une fatigue excessive; ajoutons que, dans beaucoup de cas, on a pris pour du rhumatisme suppuré des lésions qui avaient une origine toute autre et généralement dues au surmenage. En somme, l'arthrite franchement rhumatismale (rhumatisme articulaire aigu) a pour principal caractère l'injection de la synoviale, l'exsudation d'un produit albumino-fibrineux et la prolifération des cellules endothéliales et des cellules cartilagineuses, sans tendance à une organisation définitive ou à la suppuration. Dans quelques cas, ces lésions sont si peu accusées, que la jointure qui était tuméfiée pendant la vie paraît saine et à peine hypérémiée après la mort. Or, cette rapide disparition d'un désordre anatomique réel, d'une part, les vives douleurs qui précèdent et accompagnent ce désordre, d'autre part, conduisent à rapprocher l'arthrite rhumatismale des poussées fluxionnaires consécutives aux névralgies.

Les douleurs de l'arthrite rhumatismale sont tellement vives qu'il suffit souvent de toucher le lit du malade pour lui faire jeter des cris ; aussi les mouvements sont-ils impossibles, et les membres sont semi-fléchis, raides et comme paralysés. Un mouvement fébrile intense et des sueurs profuses accompagnent cette lésion déjà remarquable par la mobilité et irrégularité d'évolution telle que sa durée, qui varie d'une à six semaines, ne peut être exactement fixée. C'est faute d'être renseignés sur ce point que beaucoup de médecins sont parvenus à vanter contre le

rhumatisme aigu des médications qui le lendemain sont tombées dans l'oubli. Quelle que soit sa durée, l'arthrite rhumatismale se termine par résolution et n'entraîne généralement qu'une raideur momentanée à sa suite. Sa gravité est surtout dans les phénomènes réactionnels qui lui font cortège; ce sont eux et les complications cardiaques pulmonaires ou cérébrales qui amènent la mort.

Une pharyngite douloureuse précède quelquefois l'arthrite rhumatismale, et celle-ci coexiste fréquemment avec une endocardite qui a pour siège de prédilection la valvule mitrale, plus rarement avec une péricardite exsudative (voy. t. II, p. 202). Plusieurs auteurs font en outre mention d'une méningite rhumatismale, mais cette dernière lésion, quoique fort admissible, est moins bien établie (voy. t. II, p. 399). Le sang est toujours plus ou moins modifié dans cette affection, qui est le plus souvent accompagnée sinon suivie d'anémie des plus profondes.

L'arthrite rhumatismale est une lésion qui a pour origine un trouble général de l'organisme, provenant d'une prédisposition tantôt acquise, tantôt héréditaire. La prédisposition acquise est le résultat d'un séjour prolongé dans des logements froids et surtout humides où l'air et le soleil pénètrent difficilement : sous-sols, rez-de-chaussée, etc. Elle se manifeste à un âge peu avancé de la vie, entre quinze et trente ans, chez des individus jeunes dont la peau est pâle et fine. A Paris, ce sont les garçons épiciers ou marchands de vin, les tonneliers, qui en sont le plus souvent atteints ; il suffit de quelques années passées dans un milieu mauvais pour créer la prédisposition et faire naître les arthrites rhumatismales, qui éclatent ensuite à propos de la moindre occasion, une fatigue un peu considérable, un refroidissement, etc. Quand, au contraire, la prédisposition est héréditaire, l'arthrite est loin d'être toujours la première manifestation du rhumatisme ; le plus souvent celui-ci se localise tout d'abord sur le système nerveux et se révèle par des accidents convulsifs qui ont reçu le nom de *chorée;* dans d'autres cas, il commence par une endopéricardite à laquelle succèdent plus tard des lésions articulaires. Acquises ou héréditaires, les arthrites rhumatismales ont une tendance à la récidive, et une première attaque indique presque forcément une attaque ultérieure. La multiplicité des poussées articulaires du rhumatisme aigu, la généralisation de ces poussées et leur localisation à des tissus de même nature, sont autant de circonstances qui indiquent la subordination à une condition pathogénique spéciale qui, malgré l'absence d'une démonstration positive, est vraisemblablement un désordre du système nerveux.

BIBLIOGRAPHIE. — J. BOUILLAUD, *Nouvelles recherches sur le rhumat. articul. aigu*, etc. Paris, 1836. — *Traité clinique du rhumat. articul. aigu*, etc. Paris, 1840. — R. MACLEOD, *On rheumatism in its various forms*. London, 1842. — TODD, *Pract. remarks on gout, rheumatic fever and chron. rhum. of the joints*. London, 1843. — HASSE, *Zeitschr. f. rat. Mediç.*, t. V, 1846. — H.-W. FULLER, *On rheumatism, gout and sciatica*. London, 1852, et New-York, 1854. — KUSSMAUL, *Zur pathologischen Anatomie der Rheumatismus acutus Articulorum* (*Arch. f. physiol. Heilkunde*, 1852, t. XI, p. 626). — J. COSSY, *Mémoire pour servir à l'histoire de l'anatomie pathologique du rhumatisme articulaire aigu*, etc. (*Archiv. gén. de méd.*, 1854, t. I, p. 286). — H. LEBERT, *Klinik des acuten Gelenk rheumatismes*. Erlangen, 1860. — A. FIEDLER, *Statistiche Mittheilungen ueber Rheumatismus Articulorum acutus* (*Archiv der Heilkunde*, 1866, p. 156). — OLIVIER et RANVIER, *Étude histologique des lésions dans l'arthropathie rhumatismale aiguë* (*Comptes rendus des séances de la Soc. de biologie*, 1865, p. 201). — Ch. FERNET, *Du rhumatisme aigu et de ses diverses manifestations*. Thèse de Paris, 1865. — W. ADAMS, *Transact. of the pathol. Soc. of London*, 1869, t. XX, p. 292 et 296. — PICOT, *Du rhumatisme aigu et de ses diverses manifestations chez les enfants*. Thèse de Paris, 1872. — DURET, *Sur la synovite fibrineuse et ses rapports avec la tumeur blanche* (*Bull. de la Soc. anatom.*, 1879, p. 209).

ARTHRITE IMPALUDIQUE. — Cette arthrite, par sa mobilité, son évolution et sa disparition rapide, se rapproche naturellement de l'arthrite du rhumatisme aigu; elle est comme cette dernière une arthrite fluxionnaire et exsudative qui ne laisse pas la moindre trace. Son début est brusque, caractérisé par une tension douloureuse plus ou moins vive et un gonflement progressif survenant sans cause connue avec ou sans fièvre. Au bout de quelque temps, la douleur cesse, mais le gonflement persiste et donne au membre l'attitude que comporte un épanchement articulaire de moyenne intensité. Un enfant de quatre ans, robuste et qui avait habité la Sardaigne dans un pays très exposé à la *malaria*, fut pris tout à coup, au mois d'octobre 1879, d'une fièvre intense avec douleurs très vives dans la hanche et le genou gauches; l'attitude du membre affecté était celle de la coxalgie ordinaire : déformation, raccourcissement apparent, flexion, adduction, rotation en dehors, courbure lombaire, etc. Mon collègue le Dr Landrieux, qui rapporte ce fait, ayant été conduit à administrer le sulfate de quinine, les accidents coxalgiques sous l'influence de ce médicament présentèrent le type tierce. La durée de chaque accès était de huit à dix heures, la cessation de tout accident eut lieu douze jours après le début de la médication.

Un cultivateur des environs de Paris, homme des plus robustes, passa

au printemps dernier une semaine à Rome sans éprouver le moindre accident. Ayant pris à son retour la voie ferrée de Civita-Vecchia, il longea vers la nuit les maremmes de Toscane, et, à son arrivée à Turin, il se trouvait tellement mal, qu'il fut obligé de consulter un médecin. Celui-ci lui conseilla de prendre immédiatement une forte dose de quinine, après quoi il put arriver à Paris sans accidents sérieux; mais quelques jours plus tard, il fut atteint de phénomènes singuliers que le médecin traitant ne parvenait à rapporter à aucun type morbide connu; c'est sur ces entrefaites que je fus appelé en consultation. Le malade, dont la langue était blanche, étalée, n'avait aucun appétit et vomissait fréquemment; de plus, il se sentait courbaturé et souffrait de douleurs vives dans les genoux et plusieurs autres articulations manifestement tuméfiés. Ces désordres, accompagnés d'une fièvre paroxystique intense, avaient une grande ressemblance avec ceux du rhumatisme aigu; néanmoins, tenant compte du voyage que venait de faire ce malade, de l'absence de tout antécédent rhumatismal chez un homme qui avait dépassé cinquante ans, et avant tout de la marche irrégulière, intermittente de l'affection articulaire, je conseillai l'emploi du sulfate de quinine à la dose de 1 gramme et plus dans les vingt-quatre heures. A partir de ce moment, tous les accidents présentés par le malade eurent une marche franchement intermittente, et, quelques jours plus tard, ils avaient totalement disparu. Depuis lors, ce malade s'est bien porté (1).

(1) Voici un autre fait du même genre qui prouve que l'arthrite impaludique n'est pas aussi rare qu'on pourrait le supposer :

« *Impaludisme contracté en Afrique. Accès fébriles accompagnés de fluxions articulaires et d'une éruption ortiée.* — L. Cl..., corroyeur, âgé de trente-neuf ans, contracte en 1858 des fièvres intermittentes aux environs d'Alger. Ces fièvres, qui revêtent les types quotidien et tierce, durent deux mois, et le malade en était débarrassé depuis un mois lorsqu'il quitta l'Afrique; mais, quinze jours après son débarquement, surviennent de nouveaux accès qui sont également traités par le sulfate de quinine et cessent quinze jours plus tard. A son arrivée à Paris, il est pris de nouveaux accès fébriles qui, malgré l'emploi de la quinine, ne cèdent qu'au bout de plusieurs mois. En juillet 1876, apparition d'accès fébriles tierces, pendant six mois. En février 1880, nouvelle attaque qui dure trois mois, malgré l'administration de la quinine pendant un mois; cette fois, les grandes articulations sont douloureuses et légèrement tuméfiées à chaque accès fébrile. Fin d'octobre 1882, surviennent de nouveaux accès ayant le type tierce. Ces accès, tout d'abord assez mal réglés, présentent, à la fin du stade de frisson, une éruption d'urticaire accompagnée de vives sensations de picotements et de prurit; chaque papule, au bout d'un certain temps, laisse à son sommet une petite tache purpurine qui persiste après la disparition de la fièvre et de l'éruption ortiée.

» Entré dans notre service (hôpital de la Pitié) le 3 décembre suivant, ce malade, homme des plus robustes, mais un peu pâle, est toujours sous le coup de la fièvre intermittente; il présente en outre sur les membres, et principalement au niveau des articulations, une éruption confluente sous forme de taches irrégulières, de la largeur d'un grain de millet ou d'une petite lentille, à peine saillantes sous le doigt, situées à la base des poils

Il a été publié en Allemagne, sous le nom d'hydarthrose intermittente, des observations qui ont une réelle analogie avec celles qui précèdent, bien qu'il n'y soit pas question d'une intoxication palustre; mais dans l'hypothèse même où ces hydarthroses seraient indépendantes de toute intoxication et rentreraient dans le cadre des affections herpétiques, elles ne peuvent annihiler les faits que nous rapportons ici; aussi l'existence d'une arthrite impaludique nous paraît-elle certaine. Cette arthrite que caractérisent des fluxions passagères, intermittentes, n'a pas encore été soumise, autant que je sache du moins, à un examen anatomique; mais il est évident qu'elle se rapproche, tant par son évolution que par ses caractères cliniques, du syndrome fièvre intermittente et qu'elle l'accompagne quelquefois.

Le miasme paludéen étant la cause de l'arthrite en question, la condition pathogénique de cette manifestation est certainement un trouble neuro-paralytique des vaisseaux des articulations. C'est, en effet, à un désordre de ce genre qu'il faut attribuer la tuméfaction du foie, de la rate et jusqu'aux congestions de l'estomac, de l'intestin et de la peau, qui surviennent dans le cours des accès fébriles intermittents développés par le miasme paludéen.

BIBLIOGRAPHIE. — C. H. MOORE, *Two cases of periodical inflammation of the right knee joint* (*Med.-chir. Transact.*, 1867, t. L, p. 21). — LANDRIEUX, *Hydarthrose intermittente* (*France médicale*, 23 août 1880). — SERLIGMÜLLER, *Hydrops articulorum intermittens* (*Deutsche med. Wochenschrift*, 1880, n° 5). —

et surmontées à leur point culminant d'une ecchymose de coloration vineuse ou noirâtre. Vers cinq heures du soir, frisson et apparition d'une poussée nouvelle d'urticaire sur plusieurs points du corps.

» Le 4 décembre, les papules ont disparu, les taches ecchymotiques persistent seules. Le 5, vers trois heures du soir, lassitude, douleurs articulaires, frisson violent, puis apparition de papules ortiées sur la cuisse et au niveau des poignets. A six heures, la chaleur est intense, la peau est injectée et déjà un peu humide. Le genou gauche est douloureux à la pression et manifestement tuméfié. 6 décembre, la douleur et la tuméfaction du genou persistent, léger épanchement dans la bourse séreuse prérotulienne ; l'éruption, en partie effacée, est toujours indiquée par une petite ecchymose purpurine (75 centigrammes de sulfate de quinine). 7 décembre, nouvel accès très court à cinq heures du soir; faible éruption ortiée et douleurs articulaires (sulfate de quinine, 75 centigrammes). Même prescription le 8. Le 9, vers six heures du soir, poussée d'urticaire du côté de la peau, élancements et sensation de brûlure au niveau des genoux sans accès fébrile (sulfate de quinine, 1 gramme). Le 10 et le 11, suppression de la quinine. Le 12, douleurs vagues dans les articulations à l'heure de l'accès (sulfate de quinine, 75 centigrammes, le 13, 1 gramme). Le 14, il ne se produit ni accès ni éruption (suppression de la quinine).

» Les jours suivants, les taches purpurines s'effacent. Le 21, vers cinq heures du soir, nouvelle éruption, douleurs dans le poignet et le genou droits, la face dorsale de la main droite est douloureuse et œdématiée, les gaines tendineuses des extenseurs sont le siège d'un épanchement manifeste qui disparaît le lendemain (sulfate de quinine pendant deux jours) Le 25, douches froides. Le malade allait bien lorsqu'il exigea sa sortie le 27. »

FIEDLER, *Zur Casuistik der typischen Gelenkanschwellung* (*Ibid.*, 1881, n° 3). — KOLBE, *Fall von intermittender Gelenkanschwellung* (*Ibid.*, 1881, n° 4). — PIERSON, *Zur Kenntniss der Hydrops articulorum intermittens* (*Ibid.*, 1881, n° 13).

ARTHRITE URATIQUE OU GOUTTEUSE. — Cette lésion est caractérisée par l'injection plus ou moins vive des synoviales articulaires avec incrustation par des cristaux d'urate de soude des parties qui composent l'articulation et surtout des cartilages diarthrodiaux. Elle constitue un type anatomique des mieux définis et doit être considérée comme la manifestation la plus *certaine* de la goutte, bien qu'elle se rencontre encore dans le saturnisme chronique. Toutes les articulations y sont exposées, et de préférence celles du métatarse et du métacarpe avec les phalanges; viennent ensuite les jointures des phalanges, des cous-de-pied, des genoux, etc.; les articulations des vertèbres et des cartilages laryngiens elles-mêmes n'en sont pas exemptées.

L'arthrite goutteuse offre deux phases successives, l'une aiguë, consistant en poussées fluxionnaires plus ou moins intenses, l'autre chronique, caractérisée par la présence de dépôts d'urate de soude ou tophus. Les articulations, dans la première de ces phases, deviennent douloureuses, augmentent de volume et présentent une chaleur exagérée. La peau qui les recouvre est rouge, luisante, et souvent elle se laisse déprimer par la pression du doigt, à cause d'un œdème du tissu conjonctif sous-jacent. Cet œdème, ordinairement considérable, s'étend au delà de l'articulation, et quelquefois même, comme je l'ai constaté, il se montre dans la continuité des membres, à la partie inférieure de la jambe, au mollet, à la cuisse, à l'avant-bras. Bien qu'elle n'ait pas été l'objet d'une étude anatomique suffisante, vu la rareté de la mort dans les attaques de goutte aiguë, cette lésion est constituée, selon toute vraisemblance, par un exsudat albumino-fibrineux. L'altération de la jointure n'est pas beaucoup mieux connue dans cette première phase, néanmoins la synoviale a été trouvée injectée et, dans quelques cas, semée de petites taches hémorrhagiques, tandis que la synovie, augmentée de quantité, tenait en suspension des flocons fibrineux. Ces caractères de l'arthrite goutteuse aiguë diffèrent peu de ceux de l'arthrite rhumatismale; mais il est probable qu'à l'aide d'un examen attentif on parviendrait à distinguer ces deux affections. En effet, il est commun, même dans cette période, de rencontrer des incrustations uratiques des cartilages et des autres tissus articulaires mettant ainsi en évidence la nature du mal qui, dans sa phase avancée, se distingue nettement par la présence de dépôts d'urates de soude.

Cette dernière phase, qui, en général, succède à une ou plusieurs

poussées aiguës, est difficile à reconnaître pendant la vie, lorsqu'il n'existe que de faibles dépôts uratiques ; mais pour peu que ces dépôts soient abondants, il se produit, de chaque côté des ligaments articulaires, des saillies molles, sans élasticité, d'un volume qui varie depuis la grosseur d'une demi-lentille jusqu'à celle d'une amande (voy. mon *Atlas d'anatomie pathologique*, pl. 54), et tout à fait caractéristiques. Dans quelques cas, ces dépôts forment autour de l'articulation une couronne irrégulière, bosselée, semblable à celle qui résulterait de l'injection dans l'article d'une dissolution de plâtre qui viendrait ensuite se solidifier à sa surface.

FIG. 54. — Surfaces articulaires du genou d'un goutteux, parsemées de points, de taches et de lignes blanchâtres dus à l'incrustation des cartilages diarthrodiaux par des cristaux d'urate de soude.

FIG. 55. — Surfaces articulaires du coude du même malade, semées de taches blanches résultant de l'infiltration des éléments cartilagineux par de l'urate de soude.

Ainsi la peau, à la circonférence des articulations, se trouve quelquefois soulevée, distendue, amincie, par le dépôt uratique qui offre une coloration jaunâtre et se voit par transparence. Ce tégument est même parfois irrité au point de devenir rouge, de s'enflammer et de s'ulcérer, laissant à nu une sorte de mastic semblable à du plâtre gâché, lequel se désagrège peu à peu.

Constituée par l'infiltration uratique des tissus articulaires, cette lésion diffère suivant la plus ou moins grande abondance du sel de soude. Dans les cas les plus légers, les cartilages diarthrodiaux d'un petit nombre d'articulations sont seuls atteints, et se font remarquer par des incrustations blanchâtres, linéairement disposées, sinon par des dépôts miliaires

ou lenticulaires à peine saillants, irréguliers et de même coloration (fig. 54 et 55). La synovie, plus ou moins abondante, est visqueuse, transparente, alcaline, et, parfois acide, sans qu'il soit possible d'attacher une trop grande importance à ce caractère. A un degré plus avancé, les cartilages diarthrodiaux sont en partie atrophiés ; la synovie contient des cristaux aciculaires d'urate de soude, ou bien elle se présente sous l'apparence d'un liquide blanchâtre, lactescent, assez semblable à un lait de chaux ou à du plâtre délayé. Dans les cas les plus sérieux, enfin, la synoviale, les ligaments, les gaines tendineuses et les tendons, les bourses séreuses, périarticulaires, etc., sont infiltrés d'urate de soude et semés de taches ou de dépôts de la grosseur d'une lentille, d'un pois ou d'un petit œuf (Garrod, *Traité de la goutte*, p. 203), friables, blanchâtres et semblables à du mastic ou à du plâtre gâché. Les franges synoviales, également incrustées, offrent l'apparence d'épis ou de gerbes blanchis par le givre. La cavité articulaire est remplie de la même substance sous forme de bouillie blanche plus ou moins épaisse, soulevant la synoviale et faisant saillie de chaque côté des parties ligamenteuses (voyez la planche 54 de mon *Atlas d'anatomie pathologique*) ; les cartilages diarthrodiaux tout entiers en sont pénétrés, et les os à leur voisinage présentent quelquefois des dépôts de même ordre (J. Cruveilhier, *Anat. path. du corps humain*, livr. IV, pl. III, fig. 4). Les cartilages de l'oreille, ceux du larynx, les disques intervertébraux, les valvules cardiaques elles-mêmes (Lancereaux), les reins, etc., sont en outre fréquemment incrustés de sels uratiques disposés sous forme de stries ou de petites masses aplaties. Comprimés par ces dépôts, les éléments organiques sont modifiés et atrophiés ; les tissus voisins peuvent à leur tour s'enflammer et suppurer, donner naissance à des abcès qui s'ouvrent à l'extérieur, et de la sorte, les foyers d'urate de soude se trouvent mis à jour et sont ensuite éliminés.

L'examen histologique des tissus qui sont le siège de l'infiltration uratique permet de constater ce qui suit : Des coupes fines, perpendiculaires à la surface des cartilages diarthrodiaux blanchis par le dépôt goutteux, laissent voir, tout près de la surface libre, un liséré opaque et granuleux ; plus profondément, à la limite de ce liséré, il existe des cristaux en aiguilles disposées sous forme de rayons partant d'un point central qui est ordinairement une cellule de cartilage. D'une longueur de 5 à 6 centièmes de millimètre, ces cristaux sont rectilignes, prismatiques, effilés à leurs extrémités et réunis sous forme de faisceaux; aussi leur rayonnement d'un centre commun donne-t-il à l'ensemble l'aspect d'une pomme épineuse (fig. 56). Ils sont solubles dans l'eau chaude, et le liquide qui les tient en dissolution, traité par les réactifs convenables, produit la teinte carac-

téristique de la murexide ; de plus, l'addition d'un acide quelconque, l'acide acétique par exemple, les dissout et fait apparaître des cristaux rhomboédriques transparents et incolores d'acide urique.

Les taches blanches de la membrane synoviale sont produites par les mêmes dépôts cristallins, tellement enchatonnés dans le tissu fibreux qu'ils ne peuvent être enlevés par le raclage ; celles que l'on observe à la surface ou dans l'épaisseur des franges synoviales, des ligaments, des gaines tendineuses, des tendons, des gaines des nerfs, des vaisseaux, et jusque dans l'épaisseur du tissu conjonctif périarticulaire du derme, ont la même origine. Tous ces dépôts occupent les interstices des fibres conjonctives et ne peuvent être enlevés que partiellement. Situées au pourtour des articulations en proportion suffisante pour faire saillie pendant la vie, ces concrétions portent le nom de *tophus*. Constitués par un feutrage de tissu conjonctif incrusté d'urate de soude, les tophus ont une consistance ordinairement molle, pâteuse, ce qui, joint à leur siège, permet de les distinguer des ostéophytes, lésions avec lesquelles ils sont souvent confondus.

FIG. 56. — Coupe microscopique du cartilage du genou d'un goutteux. Cette coupe perpendiculaire à la surface libre montre que les capsules cartilagineuses sont le point de départ des dépôts uratiques (80 diam.).

L'infiltration des tissus par l'urate de soude est rarement suivie d'une destruction totale, excepté toutefois dans les articulations très mobiles où les cartilages diarthrodiaux peuvent disparaître. Il semble naturel alors d'attribuer cette disparition à la compression subie par les éléments cartilagineux, si le cartilage diarthrodial, ce qui est rare, se trouve envahi dans toute son épaisseur par le sel de soude. Cependant cette destruction peut se produire par un mécanisme différent, car lorsque l'on examine la couche cartilagineuse sous-jacente à une infitration uratique, on reconnaît assez ordinairement que cette couche, épaissie et bleuâtre, présente à l'examen microscopique une multiplication abondante des cellules cartilagineuses due sans doute à l'irritation déterminée par la couche voisine (voy. fig. 56). Dans ce cas, sous l'influence du frottement, il se produit

une usure progressive qui peut conduire à la perte totale du cartilage central, tandis qu'à la circonférence de l'articulation, où les frottements sont beaucoup moindres ou nuls, les éléments cartilagineux de nouvelle formation continuent leur développement et arrivent peu à peu à donner naissance à des ostéophytes ; ainsi peut-on se rendre compte de la coexistence des lésions de l'arthrite sèche avec celles de l'arthrite goutteuse.

L'arthrite uratique a une marche intermittente plutôt que continue, et procède en général tout d'abord par poussées fluxionnaires d'une durée de huit, quinze jours, un mois et plus. Le dépôt d'urate de soude, qui vraisemblablement se produit surtout à ce moment, est-il la cause ou l'effet de ces poussées? C'est ce qu'il est difficile de décider; aussi les opinions des auteurs à ce sujet ne reposent-elles sur aucun fait précis. Notons toutefois que les personnes qui présentent les tophus les plus considérables ne sont pas toujours celles qui ont le plus souffert des poussées congestives articulaires.

La durée de l'arthrite goutteuse est en général très longue; cette lésion ne tue pas, mais elle peut exister pendant un grand nombre d'années, surtout si elle se produit à un âge peu avancé de la vie. Sa guérison est difficile ou impossible lorsqu'il existe une infiltration uratique un peu abondante ; alors, en effet, les articulations restent déformées et leurs mouvements sont plus ou moins difficiles. Dans quelques cas, l'arthrite en question se termine par ankylose, au niveau des petites articulations des doigts ; le cartilage diarthrodial une fois détruit, les deux extrémités osseuses enflammées finissent par adhérer entre elles, mais l'interligne articulaire est le plus souvent représenté par une ligne ou une traînée blanchâtre, formée d'urate de soude.

*Étiologie et pathogénie.* — L'arthrite uratique est l'expression anatomique de la maladie générale désignée sous le nom de *goutte*. Indépendamment de l'hérédité, qui est la source la plus ordinaire de cette maladie, ses causes sont toutes celles qui ont pour effet de diminuer les combustions de l'organisme: boissons fermentées et distillées, vins, liqueurs, et surtout bières fortes. Les travaux exagérés de l'esprit, le défaut d'exercice musculaire, conduisent aux mêmes résultats, du moins chez les personnes prédisposées, et, par conséquent, peuvent contribuer à engendrer l'arthrite goutteuse. Cette arthrite est, comme on le sait, une affection des zones tempérées du globe. Inconnue dans les régions tropicales, elle est exceptionnelle dans les pays équatoriaux, ou du moins elle ne se rencontre guère que chez des Européens qui y ont transporté les habitudes des pays froids. Son absence dans les contrées boréales doit

être attribuée à l'activité des combustions organiques, et sa rareté dans les contrées chaudes au fonctionnement exagéré de la peau. Par conséquent, ralentissement des oxydations d'une part, insuffisance des fonctions cutanées d'autre part, telles sont les conditions pathogéniques de l'arthrite goutteuse et les circonstances pathologiques qui doivent servir d'indications thérapeutiques au praticien.

FIG. 57. — Le premier métatarsien et la phalange correspondante du gros orteil (intoxication saturnine). Les cartilages articulaires sont infiltrés d'urates de soude et de chaux (voyez les reins et les muscles, planche 53 de l'Atlas de Lancereaux et Lackerbauer).

Maintenant les dépôts uratiques des articulations sont-ils l'effet d'un excès d'acide urique dans le sang, ou la conséquence d'un travail local des tissus au sein desquels ils se rencontrent? Si l'on remarque que ces dépôts sont rares au pourtour des vaisseaux et qu'ils se produisent au sein des tissus peu vasculaires, comme les cartilages, les tendons, les ligaments, on arrive à croire, contrairement à Garrod, qu'ils sont le résultat d'une élaboration locale. Ch. Robin a d'ailleurs trouvé de l'acide urique dans le tissu fibreux normal, et des recherches personnelles l'ont conduit à admettre que les matières albuminoïdes se transforment au sein de ces tissus en géline, substance qui se dédouble à son tour, par un travail de désassimilation, en acide urique et en urates; aussi pense-t-il que l'état pathologique n'est ici qu'une simple exagération de ce qui existe à l'état de santé.

Les personnes exposées par leur profession ou autrement à l'action des préparations de plomb présentent quelquefois des désordres articulaires semblables aux arthrites goutteuses, et qui se distinguent uniquement par une proportion ordinairemen plus faible des dépôts uratiques (fig. 57). C'est là une question de degré et non de nature; aussi l'arthrite saturnine a-t-elle été considérée par la plupart des auteurs comme étant identique à l'arthrite goutteuse, et tout porte à croire qu'elle est subordonnée à un même désordre nutritif et qu'elle naît sous une même influence nerveuse.

Bibliographie. — Lobstein, *Compte rendu sur les travaux anatomiques*. Strasbourg, 1824. — A. Ure, *On gouty concretions* (*Med.-chir. transact.*, 1841, t. XXIV, p. 30). — J. Cruveilhier, *Anatomie pathologique générale*. Paris, 1842, livr. IV, pl. III. — Bramson, *Zeitschrift f. rationn. Medizin*, 1845, t. III, p. 175. — Handfield Jones, *Gouty deposits in knee joint* (*Transact. of the patholog. Soc. of London*, 1849, t. II, p. 102). — Bence Jones, *Deposit of crystalline urate of soda in the cavity of the knee joints* (*Ibid.*, 1856, t. VII, p. 311). — Bristowe, *Ibid.*, 1858, t. X, p. 4. — Barwell, *Ibid.*, 1863, t. XIII, p. 184. — Broca, *Bull. de la Soc. anat.*, 1852, p. 172. — Dufour, *Ibid.*, 1853, p. 358. — A. B. Garrod, *Observ. on certain pathol. conditions of blood and urine in gout, rheumatism and Bright's disease*. (*Med.-chir. Transact.*, 1848, t. XXXI, p. 83). — Le même, *La goutte, sa nature, son traitement*, etc., trad. fr. par A. Ollivier, avec annot. par Charcot. Paris, 1867, p. 198. — W. Budd, *Researches on gout* (*Med.-chir. Trans.*, 1855, t. XXXVIII, p. 233). — J. M. Charcot, *Altération des cartilages dans la goutte* (*Gaz. hebd. de méd. et de chir.*, 1858, p. 860; *Comptes rendus de la Soc. de Biologie*, 1859, p. 129). — Charcot et Cornil, *Ibid.*, 1863, p. 159. — Charcot, *Leçons cliniques sur les maladies des vieillards*. Paris. 1866, t. I, p. 161. — E. Lancereaux, *Atlas d'anatomie pathologique*. Paris, 1870, p. 496, obs. CCXLII, pl. 53 et 54. — Le même, *Néphrite et arthrite saturnines; parallèle avec la néphrite et l'arthrite goutteuses* (*Archives gén. de médecine*, 1881, t. II, p. 641). — P. Bar, *Goutte généralisée à toutes les articulat.*, etc. (*Bull. de la Soc. anat.*, 1879, p. 170). — P. H. Pie-Smith, *Hemorrhage into the joints in a case of gout* (*Transact. of the patholog. Soc. of London*, 1875, t. XXVI, p. 164). — C. Hilton-Fagge, *A case of gout in which there was extreme congestion of the synovial membrane lining each knee-joint* (*Ibid.*, 1875, t. XXVI, p. 164).

Arthrites génitales. — Sous le nom d'arthrites génitales, nous désignons un groupe de phlegmasies articulaires semblables quant à leurs caractères et à leur évolution, et en rapport étiologique avec un état pathologique ou physiologique des organes génitaux; telles sont : les arthrites de la blennorrhagie, celles de la grossesse, de la lactation, etc.

Ces lésions, qui se localisent de préférence aux grosses articulations, n'épargnent pas toujours les petites, et souvent même elles envahissent les gaines tendineuses. Les jointures le plus souvent affectées sont celles du genou, du cou-de-pied, du coude, du poignet et de la hanche, puis celles des pieds et des mains, etc. Tout d'abord, plusieurs d'entre elles sont douloureuses ou même tuméfiées, comme dans le rhumatisme articulaire aigu ; puis, au bout de quelques jours, le mal se localise dans une seule articulation que le malade peut difficilement mouvoir et qui conserve l'attitude exigeant la moindre distension ligamenteuse. La peau qui la recouvre est peu ou pas colorée, quelquefois blanche, lisse, distendue, par suite du gonflement des parties molles et d'une exsudation plus

ou moins abondante. Le tissu conjonctif périarticulaire, généralement infiltré de sérosité, donne au palper une sensation d'empâtement qui n'existe pas dans le rhumatisme franc; les ligaments, le périoste, l'os lui-même, et quelquefois les muscles prennent part à cette tuméfaction, et sont plus tard la cause de la raideur articulaire ou de l'ankylose.

L'épanchement intra-articulaire est d'une intensité variable : nul ou presque nul dans quelques cas, il est d'autres fois assez considérable; au genou, par exemple, il peut faire saillie de chaque côté du tendon du triceps fémoral, soulever la rotule et permettre d'obtenir, à la suite d'une dépression brusque, une sensation de choc plus ou moins forte. Ses qualités varient suivant la période plus ou moins avancée de l'altération; il est albumino-fibrineux plutôt que purulent. La membrane synoviale présente une injection plus ou moins vive; quant aux cartilages, ils sont généralement altérés, et même ulcérés ou décollés, d'où la possibilité d'une ankylose à la suite des arthrites de ce genre.

Le liquide synovial extrait par Laboulbène dans la période d'état d'un rhumatisme blennorrhagique était constitué par une sérosité visqueuse, alcaline, d'un jaune foncé, qui renfermait des grumeaux blanchâtres et ne tarda pas à se couvrir d'un coagulum fibrineux d'apparence gélatineuse. Examiné au microscope, immédiatement après son extraction, il contenait de nombreux leucocytes de forme irrégulière dont un grand nombre offraient des mouvements amœboïdes. Soumis à une analyse chimique, il ne donnait point de mucine, mais des matières fibrino-albumineuses. Inoculé dans l'œil d'un lapin, il détermina simplement une rougeur passagère. Par conséquent le liquide de l'arthrite blennorrhagique n'est pas franchement purulent, et cette affection doit être considérée comme un processus de transition entre l'arthrite caractérisée par un exsudat simplement fibrino-albumineux et l'arthrite entièrement purulente. A la vérité, l'arthrite gonorrhéique ne déterminant la mort que par exception, nous connaissons peu ses lésions; mais ses caractères cliniques, son évolution et ses modes de terminaison portent à croire que les désordres anatomiques qui lui sont propres ne sont pas ceux d'une suppuration articulaire, et si, dans un cas observé par Lorey, les articulations du genou et de la jambe gauches étaient en pleine suppuration, c'est que la blennorrhagie s'était compliquée d'une infection purulente.

Les lésions articulaires se produisant au cours de la grossesse ont été également peu étudiées. Une femme de dix-neuf ans, grosse de quatre mois et demi, entrait, le 23 novembre 1881, dans mon service pour une arthrite récente du coude droit qui fut traitée par les vésicatoires et la cautérisation transcurrente. Le 26 février, cette femme accouchait à sept

mois et demi d'un enfant qui succombait quelques heures plus tard, et le 11 avril elle mourait des suites d'une péritonite. La synoviale de l'articulation du coude, épaissie et fortement injectée, ne présentait aucune trace de suppuration, mais sur quelques points elle se trouvait soudée au tissu osseux. Les cartilages diarthrodiaux étaient presque totalement détruits, et le cubitus adhérait à la trochlée humérale. Un faible effort parvint à détruire l'adhérence des extrémités osseuses dénudées qui tendait à constituer une ankylose osseuse.

Les lésions articulaires qui surviennent dans le cours de la lactation présentent des caractères semblables, ainsi que le démontre le tableau de la page 189. Ajoutons que ces lésions ne diffèrent pas notablement de celles de l'arthrite blennorrhagique, comme on peut le voir par la comparaison des tableaux des pages 188 et 189 qui donnent le résumé de nos observations; c'est pourquoi nous avons cru devoir confondre ces arthrites sous la même dénomination et les désigner sous le nom d'arthrites génitales.

Les arthrites génitales, quelle que soit leur origine: grossesse, blennorrhagie ou toute autre cause, ont une évolution assez semblable; elles sont ordinairement mobiles, généralisées à leur début, et ne tardent pas à se fixer sur une ou deux articulations qui deviennent le siège d'une tuméfaction ferme, considérable, d'une durée d'un ou plusieurs mois. Cette tuméfaction diminue et disparaît peu à peu, laissant la jointure raide et quelquefois ankylosée, si on n'a soin de rompre les adhérences osseuses qui peuvent se produire à un certain moment. La raideur allant jusqu'à l'ankylose est donc un mode de terminaison relativement commun, mais non constant, dans les cas de ce genre. Le plus souvent, la raideur disparaît avec le temps, et la jointure malade finit par reprendre peu à peu sa mobilité. Ces arthrites ont de la tendance à se reproduire dans les mêmes conditions; on les voit reparaître, quelques précautions que l'on prenne, dans le cours de plusieurs grossesses, à chaque récidive de gonorrhée, et c'est précisément parce qu'elles se renouvellent souvent autant de fois que la blennorrhagie et la gestation, qu'il y a entre ces affections autre chose qu'une coïncidence fortuite.

*Étiologie et pathogénie.* — Les causes des arthrites génitales sont, en général, multiples, car il ne suffit pas de l'existence d'un état physiologique ou pathologique des organes génitaux pour que ces lésions se produisent, il faut encore une prédisposition spéciale, et celle-ci a sa source dans l'état du système nerveux.

Des conditions locales qui président au développement de ces lésions, deux méritent surtout de nous arrêter: la blennorrhagie et l'état de

ARTHRITE BLENNORRHAGIQUE

| SEXE ET AGE | PROFESSION | SIÈGE | DATE DE LA BLENNORRHAGIE | ÉVOLUTION ET TERMINAISON |
|---|---|---|---|---|
| Homme. 18 ans. | Typographe. | Articulation scapulo-humérale droite et gaine tendineuse du biceps. | Dix-huit jours, récidive. | Séjour de deux mois à l'hôpital; raideur légère de l'articulation et induration de la partie interne du bras sur le trajet du biceps huméral. |
| Homme. 36 ans. | Journalier. | Articulations métacarpo-phalangiennes des gros orteils et gaines tendineuses du cou-de-pied. | Vingt jours, récidive. | Durée de trois mois; persistance de douleurs au talon ; station verticale douloureuse. |
| Homme. 30 ans. | Gardien de la paix. | Le genou gauche. | Six mois, récidive. | Guérison en trois mois. Raideur du genou à la sortie. |
| Homme. 27 ans. | Forgeron. | Les deux articulations tibio-tarsiennes. Ophthalmie. | Cinq semaines. | Guérison en trois mois. Raideur presque nulle. |
| Femme. 20 ans. | Domestique. | Les deux genoux, les deux articulations métacarpo-phalangiennes et les gaines tendineuses du cou-de-pied. | Un mois. | Léger état fébrile, sortie de l'hôpital après trois semaines de traitement. Guérison incomplète. |
| Femme. 20 ans. | Passementier | Articulation tibio-tarsienne gauche. | Un mois. | Durée six semaines, raideur persistante. |
| Homme. 35 ans. | Coupeur. | Articulation huméro-cubitale droite. | La première blennorrhagie date de quatre ans, récidive. | Terminaison par ankylose après cinq mois de traitement (vésicatoires, cautérisations ignées). |
| Femme. 34 ans. | Couturière. | Genou droit, articulations métacarpo-phalangiennes gauches. | Trois mois. | Terminaison par ankylose après un traitement de six mois. |
| Homme. 33 ans. | Lithographe. | Articulations coxo-fémorale, tibio-fémorale et métatarso-phalangienne du gros orteil du côté droit. | Vingt-cinq jours. | Rachitisme et coxalgie anciens. Léger état fébrile. Durée un mois. |
| Homme. 28 ans. | Garçon marchand de vin. | Gaines synoviales du médius, de l'annulaire et du petit doigt ; articulations tibio-fémorale et tibio-tarsienne gauches. | Vingt jours. | Guérison au bout de deux mois. Persistance des douleurs et raideurs articulaires. |
| Homme. 29 ans. | Chemisier. | Localisation passagère dans l'articulation tibio-tarsienne du pied gauche et les gaines synoviales des muscles fléchisseurs, fixation dans le genou droit ; à la suite d'un vésicatoire, lymphangite suppurée de la jambe. | Deux mois. | Guérison complète de l'arthrite, de la lymphangite et du phlegmon concomitant après trois mois de séjour à l'hôpital. |

ARTHRITES DE LA GROSSESSE ET DE LA LACTATION

| AGE | PROFESSION | SIÈGE | DATE DE LA GROSSESSE OU DE L'ALLAITEMENT | DURÉE ET TERMINAISON |
|---|---|---|---|---|
| 23 ans. | Femme de chambre. | Les deux genoux. | Accouchée depuis 5 mois ; allaite pendant 4 mois. | Éruption érythémateuse dans le cours de la lésion articulaire. Guérison après six semaines de traitement avec légère raideur. |
| 19 ans. | Cuisinière. | Le coude droit. | Accouchée depuis 5 mois ; allaitement. | Mort à la suite d'une péritonite. L'arthrite, qui a duré deux mois et demi, présente à l'autopsie : destruction des cartilages, épaississement avec injection de la synoviale sans trace de suppuration ; adhérence aux os. |
| 21 ans. | Journalière. | Le genou droit. | Grossesse de 6 mois. | Raideur après trois mois. |
| 18 ans. | Journalière. | Le poignet droit. | Accouchée depuis 6 mois ; cesse d'allaiter à son entrée à l'hôpital. | Quitte l'hôpital quinze jours après son entrée, avec une articulation qui a des tendances à l'ankylose. |
| 34 ans. | Ménagère. | Le coude droit. | Grossesse de 5 mois. | Guérison en deux mois, avec un peu de relâchement des ligaments latéraux. |
| 26 ans. | Blanchisseuse. | Le genou droit. | Accouchée depuis 7 mois ; l'arthrite survient au moment des règles. | Ankylose persistante au bout de trois mois. |
| 21 ans. | Domestique. | Genou et cou-de-pied du côté droit. | Grossesse de 8 mois. | Guérison en trois mois. |
| 22 ans. | Domestique. | Le coude droit. | Grossesse de 6 mois. | Léger degré d'ankylose au bout de deux mois. |
| 31 ans. | Mouleuse. | Articulation coxo-fémorale droite ; ankylose ancienne du genou gauche. | Grossesse de 7 mois. | Raideur persistante au bout de trois mois. |
| 23 ans. | Domestique. | Le poignet gauche. | Grossesse de 7 mois. | Guérison incomplète à la sortie, au bout de deux mois ; articulation toujours douloureuse. |
| 21 ans. | Employée de commerce. | Articulation métacarpo-phalangienne du petit doigt et du coude gauches. | Accouchée depuis 2 mois. | Guérison en un mois ; persistance des craquements. |
| 18 ans. | Piqueuse de bottines. | Coude, épaule et genou droits. | Grossesse de 7 mois. | Guérison en deux mois ; raideurs persistantes. |
| 30 ans. | Piqueuse de bottines. | Le cou-de-pied droit. | Allaitement depuis 4 mois. | Guérison incomplète à la sortie, après un mois de séjour à l'hôpital. |
| 38 ans. | Couturière. | Le poignet droit. | Allaitement depuis 4 mois. | Raideur persistante après deux mois de maladie, grande difficulté des mouvements. |
| 30 ans. | Cuisinière. | Articulation coxo-fémorale gauche. | Grossesse de 4 mois. | Guérison avec une raideur articulaire de peu de durée. |
| 18 ans. | Cuisinière. | Arthrite du genou gauche. | Grossesse de 7 mois. | Guérison après deux mois de traitement. |

grossesse et de lactation. La blennorrhagie est une cause d'arthrite beaucoup plus fréquente chez l'homme que chez la femme, ce qui, suivant quelques auteurs, tiendrait à ce que l'urèthre n'est pas toujours atteint chez cette dernière. En tout cas, c'est à la suite de la période aiguë, c'est-à-dire vers la quatrième semaine, ou même beaucoup plus tard, que cette complication, de même que l'orchite, survient ordinairement.

La grossesse et la lactation sont des causes qui, pour être moins communes que la blennorrhagie, ne sont cependant pas absolument rares. C'est, en général, vers le milieu de la gestation ou quatre à cinq mois après l'accouchement, dans le cours de la lactation, que se manifeste, soit spontanément, soit à la suite d'un refroidissement ou de toute autre cause occasionnelle, le désordre articulaire. Ce désordre se comporte comme celui de l'arthrite blennorrhagique, et semble, comme lui, subordonné à l'état des organes de la reproduction; il nous a paru se produire encore à la suite de lésions utérines et de la menstruation.

Si le fait de l'existence d'une relation étiologique entre certains états physiologiques et pathologiques des organes génitaux et une forme spéciale de phlegmasie articulaire doit être accepté, par contre le mécanisme suivant lequel s'établit cette relation ne peut être sûrement établi. Inutile de rappeler les théories qui ont eu cours à ce sujet; le règne des métastases telles que les entendaient les anciens est fini, mais il n'en est pas de même de la théorie solidiste. Si l'on remarque que l'arthrite génitale est ordinairement précédée de douleurs plus ou moins vives, et si l'on tient compte de l'action généralement exercée par le système nerveux dans la production des lésions articulaires, on est tenté d'attribuer cette arthrite à une action nerveuse qui aurait sa source dans le désordre des organes génitaux.

Bibliographie. — Swediaur, *London medical Journal*, 1781, et *Traité des maladies vénériennes*, 1785. 7e édition, Paris, 1817. — J. Colle, *De arthritide cum gonorrhea, calculo et luc venerea.* — Yvan, *Annales de la Société de Montpellier*, 1806. — A. Foucart, *Quelques considérations pour servir à l'histoire de l'arthrite blennorrhagique.* Bordeaux, 1846. — Brandes, *Rhumatisme blennorrhagique* (*Arch. génér. de médecine*, 1854, t. II, p. 256). — Rayer, *Quatre observ. d'arthrite blennorrhagique* (*Journal des connaissances médico-chirurgicales*, décembre 1846). — Potain, *Quelques réflexions sur l'arthropathie blennorrhagique* (*Union médicale*, 1851, t. V, p. 46). — Rollet, *Nouvelles recherches sur le rhumatisme blennorrhagique.* Lyon, 1856. — Ch. Ravel, *Observ. et matériaux pour servir à l'histoire de l'arthrite blennorrhagique.* Paris, 1858. — Hervieux, *Notes sur le rhumatisme aigu blennorrhagique* (*Gaz. méd. de Paris*, 1858, p. 354). — A. Fournier, *Contribution à l'étude du rhumatisme blennor-*

*rhagique* (*Annal. de dermatologie et de syphiligraphie.* Paris, 1869); article *Blennorrhagie* du *Dict. de méd. et de chirurg. pratiques*, t. V. — C. C. Sordet, *Du rhumat. blennorrhag.* Thèse de Paris, 1859. — René, *De l'arthrite blennorrhagique.* Thèse de Strasbourg, 1865. — P. Lorain, Peter, Hervieux, Fournier, Féréol, *Rhumat. blennorrhagique et rhumatisme génital* (*Bull. et Mém. de la Soc. méd. des hopitaux*, sér. 2, t. III et IV). — Suquet, *De la blennorrhagie dans ses rapports avec les accidents rhumatismaux.* Thèse de Paris, 1868. — H. Tixier, *Considérat. sur les accidents à forme rhumatismale de la blennorrhagie.* Thèse de Paris, 1866. — Ferron, *Rhum. noueux blennorrhagique.* Paris, 1866. — G. Vœlker, *De l'arthrite blennorrhagique.* Thèse de Paris, 1868, avec bibliogr. — Dupont, *Arthrite blennorrhagique.* Thèse de Paris, 1871. — A. Laboulbène, *Du liquide enfermé dans l'artic. du genou pendant le cours du rhumatisme blennorrhagique* (*Archives gén. de méd.*, 1872, t. II, p. 150). — Thierry, *Du rhumatisme blennorrhagique.* Thèse de Paris, 1873. — H. Fourestié, *Note pour servir à l'histoire d'une forme de rhumatisme blennorrhagique* (*Gaz. méd. de Paris*, 1875). — P. F. Dupouy, *Du rhumatisme blennorrhagique.* Thèse de Paris, 1875. — Chevalier, *Étude sur la pathogénie du rhumatisme dans le cours de la blennorrhagie.* Thèse de Paris, 1875. — Lorey, *Arthrite blennorrhagique suppurée du genou et de la hanche gauches; infection purulente* (vaginite) (*Bull. de la Soc. anat.*, 1874, p. 518). — Besnier, *Du rhumat. blennorrhag.* (*Annal. de dermatol. et de syphil.*, t. VIII, p. 199). — Duplay et Brun, *Sur une forme particulière et encore imparfaitement décrite d'arthrite blennorrhagique* (*Archives gén. de méd.*, mai 1881, p. 541). — Brun, *De l'arthrite aiguë d'origine blennorrhagique* (*Gazette médicale de Paris*, n° 27, 1882, p. 342). — F. L. Brugel, *De l'arthrite sacro-iliaque blennorrhagique.* Thèse de Paris, 1877.

Vaille, *Du rhumatisme puerpéral.* Thèse de Paris, 1867. — Vachée, *Du rhumatisme uro-génital.* Thèse de Paris, 1868. — J. Braunberger, *Essai sur les manifestations rhumatoïdes de la puerpéralité.* Thèse de Paris, 1870. — H. Huchard, *Du rhumat. secondaire et en particulier des arthrites génitales* (*Union méd.*, 16 septembre 1875). — Quinquaud, *Note sur les manifestations rhumatoïdes de l'état puerpéral proprement dit et du puerpérisme infectieux* (*Gaz. méd. de Paris*, 1872, p. 497, 547, 570 et 635). — J. Tison, *Du rhumatisme pendant la grossesse.* Thèse de Paris, 1876.

### II. — Arthrites suppuratives.

La présence du pus dans les cavités articulaires distingue les arthrites suppuratives; mais, malgré l'existence d'un produit en apparence toujours semblable, ce serait un tort de croire que ces lésions sont identiques et forment une espèce nettement définie. Il n'en est rien, la dénomination d'arthrite suppurative s'applique à tout un groupe de lésions et doit servir

à désigner un genre particulier. Nous allons faire connaître les caractères principaux de ce genre, après quoi nous dirons quelques mots des espèces qui s'y rattachent.

L'arthrite suppurative, lésion polyarticulaire plutôt que monoarticulaire, a un début variable suivant les conditions dans lesquelles elle survient. Tantôt les articulations affectées sont chaudes, rouges et douloureuses, tantôt elles sont à peine colorées, légèrement œdématiées; mais, dans tous les cas, elles renferment du pus en plus ou moins grande abondance. Ce liquide, mélangé à la synovie, est filant, blanchâtre, quelquefois épais et bien lié comme dans un abcès, ordinairement crémeux ou bien encore séreux et floconneux. Il se produit avec une rapidité souvent très grande qui porte à croire qu'il est l'effet d'une diapédèse. Si, dans quelques cas, la surface articulaire est pâle et comme lavée, il faut reconnaître que, d'autres fois, la synoviale et les franges synoviales sont vivement injectées, œdématiées, épaissies, recouvertes de fausses membranes fibrino-purulentes, molles et jaunâtres. Les cartilages diarthrodiaux sont lisses, blanchâtres, peu ou pas altérés à l'œil nu, ou bien infiltrés de globules purulents, ramollis, érodés ou même détruits. Dans un cas d'infection purulente, Cornil et Ranvier ont cru reconnaître sur les coupes verticales d'un îlot cartilagineux macéré dans le liquide de Müller la transformation des éléments cellulaires du cartilage en corpuscules de pus. Les capsules primitives, allongées et remplies d'éléments cellulaires devenus libres par la dissolution des capsules secondaires, donnaient lieu à de longs boyaux perpendiculaires ou obliques à la surface articulaire, et dont les plus superficiels communiquaient avec la masse purulente. La substance fondamentale, trouble et ramollie, finit à son tour par se fondre dans le contenu de la cavité articulaire, entraînant ainsi l'ouverture de la plupart des cavités cartilagineuses. La destruction du cartilage, caractérisée tout d'abord par une perte de substance partielle, offre des bords tranchants, et survient de préférence dans les points où deux surfaces articulaires sont en contact, pour s'étendre ensuite peu à peu à toute l'articulation.

Tels sont les désordres généralement constatés dans l'arthrite suppurative. Cette lésion a une évolution toujours aiguë et se termine quelquefois par la mort. Celle-ci a lieu dans un état de prostration et d'adynamie, conséquence habituelle de l'état général dont l'arthrite suppurée n'est qu'une expression symptomatique.

Arthrites infectieuses ou par surmenage. — Isolées ou concomitantes d'une périostite phlegmoneuse, ces arthrites coexistent quelquefois avec

des pleurésies suppuratives de mauvaise nature, et sont généralement décrites, par erreur, sous le nom de rhumatisme aigu suppuré.

Ces lésions, en effet, se montrent spécialement chez des jeunes gens n'ayant pas encore acquis tout leur développement et soumis depuis un certain temps à une fatigue excessive, à un travail qui est au-dessus de leurs forces. Dire exactement quelle est leur condition pathogénique, est chose difficile ; néanmoins, si l'on remarque que la suppuration est presque toujours la conséquence de l'action d'agents microphytiques, et si l'on tient compte de ce fait que le surmenage modifie l'organisme d'un animal au point de le tuer et de rendre son sang septique, il y a toute raison de croire que ces arthrites sont sous la dépendance d'une infection générale de l'organisme, et la dénomination d'arthrites infectieuses leur est à la rigueur applicable (1).

Ces arthrites, quelquefois précédées d'un violent frisson et toujours accompagnées d'une fièvre intense, se localisent en général à plusieurs articulations. Celles-ci se tuméfient, deviennent douloureuses, et le tégument qui les recouvre se colore quelque peu ; au bout d'un certain temps, elles renferment une sérosité louche et enfin un liquide purulent, visqueux et crémeux, dans lequel ont été rencontrés des organismes sous forme de petites chaînes articulées et de points mobiles simples ou doubles. La synoviale est injectée et le tissu cellulaire sous-jacent œdématié ou même suppuré. Les gaines tendineuses participent quelquefois à ce processus, notamment celles qui sont les plus rapprochées des articulations.

Ces lésions entraînent rarement la destruction des articulations, peut-être parce qu'elles se terminent rapidement par la mort ; elles sont néanmoins susceptibles de guérison, mais alors la résolution s'opère vraisemblablement avant que la suppuration ait été entièrement établie (2).

(1) On sait l'influence que peuvent avoir sur la composition du sang l'exercice immodéré et les courses forcées qui nécessitent une grande dépense d'innervation. Les expériences tentées par Dupuy sur plusieurs animaux ont fait connaître que dans ces cas la fibrine diminuait ou se modifiait de telle sorte que le sang restait à demi fluide et devenait par la suite noirâtre et grumeleux. Chaussier a constaté de son côté que ce sang, introduit dans le tissu cellulaire d'animaux bien portants, produit des pustules gangréneuses et la fièvre maligne. Haller rapporte aussi que le sang des animaux surmenés et *chassés à courre* est non seulement plus noir que de coutume, mais fétide ; il ajoute que la chair elle-même devient rapidement putride. Magendie enfin a reconnu que le sang d'un cheval soumis depuis longtemps à l'abstinence déterminait immédiatement les accidents les plus graves lorsqu'on l'injectait chez un animal bien portant.

(2) G. H..., garçon maçon, âgé de 20 ans, est un jeune homme grand, robuste, bien constitué et qui jouit d'une bonne santé jusque dans les premiers jours de janvier 1880. Occupé durant le mois de décembre à des travaux de terrassement, il raconte qu'il travaillait onze heures par jour, et que ce travail l'a fatigué au point de le rendre malade :

BIBLIOGRAPHIE. — BOUILLAUD, *Traité sur le rhumatisme articulaire*. Paris, 1840. — J. DELIOUX, *Des maladies aiguës des articulations avec production de pus, simulant le rhumatisme*. Paris, 1854; *Un. méd.*, 14 et 19 oct. 1854. — ARCHAMBAULT, *Suppuration dans le rhumatisme articulaire* (*Union médicale*, 9 février 1854, et *Archiv. gén. de médecine*, 1854, t. I, p. 477). — QUINQUAUD, *Gaz. méd. de Paris*, 1871, p. 206 et 280. — J. FLEISCHAUER, *Acuter Gelenkrheumatismus mit multiplen miliaren Abscessen* (*Arch. für pathol. Anatomie und Physiologie*, 1875, t. LXII, p. 386). — CHALOT, *Monoarthrite suppurée d'origine rhumatismale*, etc. (*Montpellier médical*, 1875, n° 1, et *Gaz. hebd. de méd. et chir.*, 1876, p. 189). — A. MATTHIEU, *Deux cas de maladie infectieuse avec manifestations articulaires et périarticulaires* (*Revue de médecine*, Paris, 1882, p. 212).

ARTHRITES PYRÉTIQUES. — Nous donnons cette dénomination aux arthrites qui se montrent dans le cours ou à la fin des pyrexies, et qui, en raison des conditions dans lesquelles elles se développent, présentent une marche et des caractères cliniques particuliers. Relativement communes dans la scarlatine et la variole, ces lésions sont rares ou même exceptionnelles dans les autres maladies fébriles; elles se montrent tantôt dès le début de ces maladies et parallèlement avec elles, tantôt seulement à leur déclin ou pendant la convalescence. Lorsqu'elles surviennent dans le cours des pyrexies, ces arthrites sont fluxionnaires, mobiles, polyarticulaires, et souvent accompagnées d'endocardite ou de péricardite, comme dans le rhumatisme articulaire aigu, en sorte qu'il y a des raisons de

il souffrait depuis une douzaine de jours lorsqu'il fut admis à l'hôpital de la Pitié le 17 janvier 1880. Il était alors affaibli et prostré, se plaignait de vives douleurs dans la plupart des grosses articulations, principalement au cou-de-pied et aux genoux. Ces jointures, tuméfiées par un épanchement, étaient recouvertes d'un tégument à peine coloré et ne pouvaient exécuter le moindre mouvement sans tirer des cris au malade. En même temps il existait une fièvre intense qui avait débuté par un violent frisson. Bientôt après, le malade accusa un point de côté à droite, et il se développa sous nos yeux, de ce même côté, et malgré l'emploi d'un vésicatoire volant, un épanchement pleural envisagé tout d'abord comme rhumatismal, mais qui, par sa fixité et sa persistance d'une part, par la fièvre qui l'accompagnait d'autre part, ne tarda pas à être considéré comme étant de nature purulente. Toutefois la douleur et le gonflement articulaires cédant peu à peu, et l'épanchement pleural continuant de s'accroître, il fallut se décider à faire une ponction. Celle-ci fut pratiquée le 3 mars, à l'aide de l'aspirateur Potain. Je retirai de la cavité thoracique 3 litres et demi d'un liquide purulent et sanguinolent. Les jours suivants, le malade éprouva un soulagement notable, sa respiration devint plus facile; mais dix jours plus tard, l'épanchement s'était déjà en partie reformé, la fièvre continuait avec paroxysme, vers le soir, et le 20 mars l'opération de l'empyème fut décidée. Les pansements et les lavages qui suivirent cette opération, joints au traitement de l'état général, permirent au malade de se rétablir; et le 28 juin, il se trouvait assez bien pour quitter l'hôpital et aller faire sa convalescence à l'asile de Vincennes. Il rentra dans les premiers jours du mois d'août, avec une fistule de petite dimension qui ne tarda pas à se cicatriser. Nous savons que depuis lors, il s'est bien porté.

croire que la maladie fébrile, la scarlatine surtout, a simplement éveillé des poussées rhumatismales. Une jeune fille de six ans, née d'une mère atteinte de douleurs vagues des articulations, et dont la grand'mère paternelle était rendue impotente par un rhumatisme chronique, fut prise, vers le cinquième jour d'une scarlatine, de poussées articulaires qui disparurent avec cette maladie. Une autre jeune fille, âgée de douze ans, blonde avec une peau fine, me présenta également, pendant le cours d'une scarlatine, des douleurs avec tuméfaction de la plupart des jointures ; puis à ces poussées ayant tous les caractères des fluxions rhumatismales, s'ajoutèrent les signes d'une endocardite qui fut suivie d'un rétrécissement mitral considérable et de la mort au bout de dix-huit mois. Certaines arthrites dysentériques ne peuvent être séparées de ce groupe ; elles s'en rapprochent par plusieurs de leurs caractères cliniques et par leur mode de terminaison comme l'indique l'étude attentive qui en a été faite par plusieurs auteurs (voy. la *Bibliographie*).

Les arthrites qui surviennent au déclin ou pendant la convalescence des pyrexies se comportent en général d'une façon différente et se distinguent par leur tendance à la suppuration ; partant, elles ont de grandes analogies avec les lésions articulaires de la fièvre puerpérale et de l'infection purulente, circonstance qui conduit à les rattacher à des produits infectieux engendrés par la maladie pyrétique. Cette manière de voir, peu contestable en ce qui concerne les arthrites suppurées de la variole et de la fièvre typhoïde, peut également rendre compte de la genèse des arthrites de la convalescence de la scarlatine, de la rougeole, de la dysenterie, etc. Les articulations affectées, quelquefois multiples, se tuméfient sans vives douleurs, présentent une élévation de température, une coloration peu vive, et souvent de l'œdème périarticulaire. La synovie, abondante et troublée par son mélange avec le pus, se présente sous l'aspect d'un liquide un peu clair plutôt que phlegmoneux. Les cartilages perdent leur élasticité, ils sont pâles, lisses, érodés ; les os ne sont pas altérés, mais une luxation spontanée est parfois la conséquence de cette affection, ainsi que cela a été noté pour la fièvre typhoïde.

Circonscrites à une seule articulation, les arthrites pyrétiques suppurées guérissent dans quelques cas ; c'est en effet ce qui a été constaté par Vallin pour une arthrite variolique du genou, qui se termina favorablement à la suite d'une incision avec issue de trois cents grammes d'un pus louable, épais, tenant en suspension des flocons glaireux. Toutefois, lorsqu'elles sont accompagnées d'une fièvre intense et d'une prostration très grande, ces lésions sont généralement suivies de mort.

Les arthrites en question ont été observées chez des personnes jeunes

et surmenées, à la fin ou pendant la convalescence des maladies fébriles graves, de celles qui, comme la variole, la fièvre typhoïde, la dysenterie, se traduisent par des lésions matérielles destructives pouvant infecter l'organisme; mais on les rencontre encore dans le cours ou à la suite de l'érysipèle et de la pneumonie (1). Ajoutons qu'elles coexistent parfois avec des abcès sous-cutanés et musculaires, des synovites suppurées des gaines tendineuses (Alb. Robin), et qu'ainsi il y a toute raison de croire qu'elles sont liées à la présence dans le sang d'un principe infectieux. C'est ce motif qui nous a conduit à les rapprocher des arthrites puerpérale et pyémique.

BIBLIOGRAPHIE. — **Scarlatine.** — KENNEDY, *Med. surg. Review*, 1843, t. XLIII, p. 465. — CORRIGAN, *Gaz. méd. de Paris*, 1843, p. 856. — BETZ, *Journ. f. Kinderkrankh.*, 1851. — HAMBURGER, *Prager Vierteljahrschr.*, 1861, t. LXIX, p. 33. — A. TROUSSEAU, *Clinique médicale de l'Hôtel-Dieu de Paris*. Paris, 1861, t. I, p. 22. — FAIRBANK, *Notes on the acute rheumatism with miliaria and on scarlatina miliaris with acute rheumatism* (*Med. Times and Gaz*, nov. 1868). — Léon BLONDEAU, *Scarlatine et rhumatisme* (*Archives gén. de médecine*, 1870, t. II, p. 257). — PETER, *Scarlatine et rhumatisme* (*Union méd.*, 1870, n° 54).

**Variole.** — H. ANCELL, *A case of universal purulent deposition into the joints with separation of the epiphyses, occurring as a sequel to small pox* (*Med. chir. Transact.*, 1838, t. XXI, p. 148). — RILLIET et BARTHEZ, *Traité des maladies des enfants*, Paris, 1854, t. III, p. 47. — A. BIDDER, *Zur Kenntniss der eitrigen Gelenkentzundungen bei Variola* (*Deutsche Zeitschrift für Chirurg.*, 1873, t. II, p. 453). — P. BROUARDEL, *Études sur la variole, lésions vasculaires* (*Archives gén. de méd.*, 1874, t. II, p. 641). — VALLIN, *Arthrite suppurée dans la variole* (*France médicale*, 31 avril 1878, p. 553).

**Fièvre typhoïde.** — SCHOTTEN, *Archiv f. phys. Heilkunde*, 1854, t. XIII, p. 118. — HELLWIG, *Ueber die Affectionen des Hüftgelenkes bei Typhus*. Diss. Marburg, 1856. — CAPELLE, *Considérations sur la luxation de la tête du fémur dans le cours de la fièvre typhoïde* (*Journ. de méd. et de chirurgie de Bruxelles*, 1861). — BONNET, *Considérat. sur quelques cas d'arthrite à la suite de la fièvre typhoïde*. Thèse de Paris, 1878. — W. KEEN, *On the surg. complicat. and sequels of the continued fevers* (*Smithsonian contribut. to knowledge*. Washington, 1877). — Albert ROBIN, *Considérat. sur un cas de fièvre typhoïde compliqué d'arthrites et de synovites purulentes généralisées* (*Gaz. méd. de Paris*, 1881, p. 559 et 571). — P. BAZIN, *Contribut. à l'étude des arthrites dans la fièvre typhoïde*. Thèse de Paris, 1883.

**Dysenterie.** — THOMAS, *Rech. sur la dysenterie* (*Arch. gén. de méd.*, 1835, sér. 2, t. IX, p. 29). — HUETTE, *De l'arthrite dysentérique* (*Arch. gén. de méde-*

(1) P. Bourcy, *Des déterm. articul. des maladies infectieuses*. Thèse de Paris, 1883, p. 52 et 89.

*cine*, 1869, t. II, p. 129). — GANSTER, *Gelenkrheumatismus nach und bei Ruhr* (*Memorabilien*, 1869). — KRAUTER, *Ueber einige Nachkrankheiten der Ruhr. Ein Beitrag zur Aetiologie der acuten und chronischen Gelenkentzündungen und der Blennorrhöen der Conjonctiva*. Cassel, 1871. — QUINQUAUD, *Des manifestations rhumatoïdes de la dysenterie* (*Gaz. des hôpitaux*, 1874, n° 53, 56, 82, 83). — P. M. TÉTU, *De l'arthrite dysentérique*. Thèse de Paris, 1875.

ARTHRITE PUERPÉRALE. — Nous désignons sous le nom d'arthrite puerpérale les lésions articulaires qui sont l'expression symptomatique de l'état général connu sous le nom de *fièvre puerpérale*, aussi bien chez les femmes récemment accouchées que chez les nouveau-nés. Les grosses articulations des membres sont particulièrement exposées à ce processus; elles sont tuméfiées, douloureuses, pendant la vie, et recouvertes d'un tégument peu ou pas coloré. Après la mort, il s'échappe de la cavité articulaire un liquide purulent, crémeux, visqueux et souvent abondant; les franges synoviales présentent une injection manifeste, et les cartilages diarthrodiaux, à peine modifiés, sont érodés ou détruits suivant la durée du mal. Les symphyses du bassin ne sont pas toujours épargnées chez la femme, et, dans quelques cas, on y trouve un liquide purulent, rougeâtre ou jaunâtre, peu abondant, tandis que les fibrocartilages qui leur servent de moyen d'union sont ramollis, infiltrés de pus et en grande partie détruits.

Les arthrites puerpérales apparaissent très peu de temps après l'accouchement, chez des femmes jeunes, surmenées par le travail, sous le coup d'impressions morales pénibles, ou encore chez des enfants immédiatement après la naissance. Ajoutons que ces lésions, ordinairement subordonnées à des influences épidémiques ou mieux à l'action de certains microbes, coexistent parfois avec des suppurations des gaines synoviales, des lymphangites, des foyers purulents des tissus conjonctif et musculaire; aussi ne sont-elles pas l'effet d'une action locale, mais bien d'une infection générale qui, chez la femme, a son point de départ dans le traumatisme utérin, et, chez l'enfant, dans la ligature du cordon ombilical.

BIBLIOGRAPHIE. — MAURICEAU, *Traité des maladies des femmes grosses*. Paris, 1712. — E. CAZALIS, *Propositions de médecine*. Thèse de Paris, 1837, p. 1. — W. COULSON, *On diseases of the hip-joint with observations on affection of the joints in the puerperal state*. London, 1841. — NOTTINGHAM, *Puerperale Coxitis mit Luxation* (*Lond. med. Gaz.*, 1841, p. 308; *Ann. de thérap.*, 1848). — J. M. ARNOTT, *Case of destructive disease of the knee-joint, consequent to delivery* (*Med. chir. Transact.*, t. XV, p. 17). — Rob. LEE, *Cases of purulent effusion within the joint, after parturition* (*Ibid.*, p. 414). — A. M. M'WHINNIE, *Case of severe affection of the knee-joint, occurring after premature delivery* (*Ibid.*, t. XXXI,

p. 65). — Biefel, *Deutsche Klinik*, 1860, p. 167. — Esmarch, *Puerp. Entzünd. der Synchondr. sacro-iliac* (*Langenbeck's Archiv*, t. I, p. 311). — Joyeux, *De l'inflamm. des symph. après l'accouchem.* Paris, 1842. — Bonnet, *Maladies des articulations.* Paris, 1845, t. I, p. 387-396. — Gmelin, *Ueber die Krankh. d. Symphys. oss. pub. Diss.* Tubingen, 1854. — G. Boissarie, *De la sacro-coxalgie ou tumeur blanche de l'articulation sacro-iliaque.* Thèse de Paris, 1862. — P. Lorain, *De la fièvre puerpérale chez la femme, le fœtus et le nouveau-né.* Thèse de Paris, 1855. — O. Vaille, *Du rhumatisme puerpéral.* Thèse de Paris, 1867. — Karl Huber, *Arthritis suppurativa multiplex rheumatica beim Kinde* (*Archiv für path. Anat. und Physiol.*, 1882, t. LXXXVIII, p. 246).

Arthrites pyémiques et septicémiques. — Nous groupons sous ce chef les arthrites suppuratives engendrées par la résorption d'un principe purulent ou septique quelconque. Ces arthrites, malgré des conditions étiologiques diverses, ont des caractères cliniques et anatomiques trop peu différents pour nécessiter plusieurs descriptions; aussi nous avons cru devoir les réunir sous un même chef. Toutes les articulations, et de préférence les plus volumineuses, sont exposées à ce genre de lésion. Elles offrent une tuméfaction en général considérable, et sont recouvertes par un tégument pâle ou rosé plutôt que rouge; la cavité articulaire contient en abondance un pus clair, séreux, assez peu lié; la membrane synoviale et les franges sont faiblement injectées, les cartilages ordinairement lisses ou légèrement érodés, les ligaments presque toujours intacts. Ces arthrites se rapprochent ainsi des arthrites pyrétiques et puerpérales, mais elles diffèrent des arthrites génitales, non seulement par leur exsudat et l'absence habituelle d'érosions cartilagineuses, mais encore par une évolution beaucoup plus rapide et une terminaison le plus souvent fatale.

Toutes les causes capables de produire la pyémie et la septicémie, telles que phlébite suppurée, endocardite ulcéreuse, et, en un mot, tout foyer de suppuration communiquant avec l'air extérieur, peuvent engendrer les arthrites en question. La suppuration des voies urinaires a quelquefois des conséquences analogues. Civiale rapporte que, pendant le cours des maladies qui attaquent les voies urinaires et l'urèthre en particulier, mais surtout pendant le cours du traitement dirigé contre ces maladies, des douleurs se déclarent quelquefois d'une manière subite dans les membres, et spécialement dans les grandes articulations, qui ensuite arrivent à suppurer.

La pathogénie de ces lésions laisse à désirer; mais il y a des raisons de croire qu'elles sont dues à l'arrêt de parcelles de pus ou mieux de microbes circulant avec le sang dans les vaisseaux de la membrane et

des franges synoviales; ajoutons que la rapidité avec laquelle se produit la suppuration indique qu'elle doit avoir lieu par diapédèse.

BIBLIOGRAPHIE. — MILDNER, *Prager Vierteljahrschr.*, 1845, t. VII, p. 100. — J. M. ARNOTT, *Remarks on disease of the joints consequent of phlebitis* (*Med. ch. Transact.*, 1829, t. XV, p. 56). — SÉDILLOT, *De l'infection purulente*. Paris, 1849. — W. COULSON, *On suppuration of the joints from infection of the blood* (*The Lancet*, octob. 1854, t. II, p. 270 et 347, et 1855, t. I, p. 586). — M. W. ROSER, *Archiv d. Heilk.*, t. I, p. 329. — LIOUVILLE, *Infection purulente post-puerpérale. Suppuration dans les muscles et les articulations* (*Bull. de la Soc. anat.*, 1873, t. XLVIII, p. 429). Consultez de plus la *Bibliographie*, t. I, p. 255.

CIVIALE, *Traité des maladies des organes génito-urinaires*. Paris, 1842, t. I, p. 512. — BONNET, *Traité des maladies des articulations*. Paris, 1845, t. I, p. 396. — BAMBERGER (*Med. Zeitschr.*, 1860, t. I, p. 134).

ARTHRITE MORVEUSE OU FARCINEUSE. — La morve, maladie qui se traduit assez ordinairement par des lésions suppuratives des vaisseaux lymphatiques, affecte aussi les articulations dans lesquelles elle détermine des suppurations abondantes et rapides. Celles-ci occupent la cavité articulaire, mais quelquefois elles envahissent les gaines tendineuses ou même le tissu conjonctif périarticulaire; enfin des abcès ont été vus par Saussier au milieu des ligaments croisés de l'articulation fémoro-tibiale gauche. La membrane synoviale est épaissie et injectée, ou bien opaque, et couverte de fausses membranes purulentes (Nivet); les cartilages restent intacts, du moins en apparence. En somme, les arthrites morveuses ont la plus grande ressemblance anatomique et symptomatique avec les arthrites pyémiques, et se reconnaissent surtout par les lésions qui leur font cortège. Liées le plus souvent à des lymphangites, elles forment pour ainsi dire un trait d'union entre les arthrites qui précèdent et celles qui vont suivre, à savoir les arthrites suppuratives secondaires à des lésions de voisinage.

BIBLIOGRAPHIE. — SAUSSIER (Journal *L'Expérience*, 1840, t. V, p. 389). — A. TARDIEU, *De la morve et du farcin chronique chez l'homme et chez les solipèdes*. Thèse de Paris, 1842. — BROUARDEL, Art. *Morve* du *Dict. encyclop. des sc. médicales*. — STANLEY BOYD, *A case of farcy*, etc. (*Transact. of the pathological Soc. of London*, 1882, t. XXXIII, p. 420).

ARTHRITES SUPPURATIVES SECONDAIRES OU DE VOISINAGE. — Subordonnées à des influences locales diverses, ces arthrites ont des caractères qui varient suivant la lésion qui les provoque. Consécutives à la suppuration des extrémités osseuses (ostéomyélite ou périostite), elles se font remar-

quer par la présence d'un pus jaunâtre, épais et peu abondant. La membrane synoviale, injectée par places, est en même temps épaissie et œdématiée, couverte çà et là de fausses membranes molles, purulentes. Le cartilage diarthrodial est conservé, du moins en partie, lorsque la propagation s'est opérée par le périoste, tandis qu'il est décollé ou détruit si elle a eu lieu par l'os; dans ce dernier cas, des lambeaux cartilagineux se retrouvent dans la cavité articulaire, et souvent une couche osseuse de formation nouvelle recouvre les surfaces osseuses dénudées. Les ligaments sont dans quelques cas enflammés et ramollis. Ces lésions enfin peuvent amener la destruction des surfaces articulaires et les désordres les plus sérieux ; mais il convient d'ajouter qu'elles n'ont pas toujours cette intensité, et qu'elles sont parfois suivies de transformation et de résorption du pus, ce qui rend leur guérison à la rigueur possible.

La description qui précède se rapporte principalement à l'arthrite engendrée par la suppuration des épiphyses osseuses. La lymphangite et la phlébite suppurées sont, après les désordres du système osseux, les lésions qui donnent le plus souvent naissance à l'arthrite suppurée secondaire : la lymphangite, à cause des communications existant entre le système lymphatique et les cavités articulaires ; la phlébite, par les rapports de quelques veines avec les mêmes cavités (Verneuil). Dans ce cas particulier, le pus est abondant dans les articulations, et la lésion articulaire, en général très sérieuse, se rapproche des arthrites pyémiques et septicémiques.

Bibliographie. — E. Chassaignac, *Traité pratique de la suppuration et du drainage chirurgical*. Paris, 1859, t. I, p. 650. — M. Kleczkowski, *Sur les arthrites aiguës consécutives aux inflammations des os*. Thèse de Paris, 1867. — E. Lancereaux et P. Lackerbauer, *Atlas d'anatomie pathologique*. Paris, 1871, p. 507, pl. 56, fig. 2. — A. Therre, *Des affections articulaires du genou consécutives aux lymphangites du membre inférieur*. Thèse de Paris, 1879. — A. Verneuil, *Arthrites du genou consécutives à la phlébite de la veine poplitée* (*Gaz. méd. de Paris*, 1879, p. 178).

### III. — Arthrites prolifératives.

Ces lésions ont la plus grande ressemblance avec les phlegmasies prolifératives des membranes séreuses, et, de même que ces dernières nous ont présenté des types multiples, de même les arthrites en question comprennent des espèces distinctes que nous classerons comme il suit :

1° arthrite herpétique; 2° arthrite névropathique ou trophique; 3° arthrite syphilitique; 4° arthrite tuberculeuse; 5° arthrite scrofuleuse.

Arthrite herpétique. — L'arthrite que nous qualifions de la sorte, parce qu'elle fait partie d'un ensemble pathologique désigné sous le nom d'herpétisme (voyez notre traité sur la matière), est l'un des types pathologiques les plus fréquents et les mieux définis parmi ceux qui ont leur siège dans les articulations. De même que la plupart des manifestations de l'herpétisme, cette arthrite évolue par saccades, par poussées successives plus ou moins aiguës, rarement d'une façon progressive et continue; aussi présente-t-elle le plus ordinairement, comme l'arthrite goutteuse, deux variétés distinctes: l'une aiguë ou fluxionnaire, l'autre chronique ou végétante.

La forme aiguë de l'arthrite herpétique est généralement considérée comme une hydarthrose lorsqu'elle est monoarticulaire; par contre, elle est confondue avec le rhumatisme articulaire aigu et désignée sous le nom de *rhumatisme subaigu*, lorsqu'elle est polyarticulaire. En somme, il est facile de reconnaître qu'elle constitue une affection à part, tant par sa localisation et son évolution que par son mode de terminaison et la nature des désordres qui la précèdent et la suivent, tels que migraine, névralgies, calvitie, hémorrhoïdes, éruptions diverses, athérome artériel, etc. Toutes les articulations sont exposées à cette affection, qui succède tantôt à un excès de fatigue, tantôt à un refroidissement, et qui apparaît quelquefois sans autre cause appréciable que la prédisposition du sujet.

L'arthrite monoarticulaire se révèle par une douleur vive, bientôt suivie d'une tuméfaction considérable et d'une déformation qu'il est facile de constater, au genou, en déprimant brusquement la rotule, au coude, en tenant compte des saillies existant de chaque côté de l'olécrâne, etc. La peau qui recouvre l'articulation est peu ou pas colorée, le tissu conjonctif sous-cutané est parfois œdématié, principalement aux pieds et aux mains. Les modifications anatomiques des tissus articulaires sont peu connues, à cause de la rareté des autopsies. La membrane synoviale est néanmoins injectée au niveau des franges, et épaissie si la lésion est ancienne; les cartilages d'encroûtement sont moins élastiques, jaunâtres, parfois érodés ou ulcérés, et, dans les cas de longue durée, ils présentent à leur pourtour un léger bourrelet osseux; aussi cette lésion, après un ou deux mois de durée, est-elle accompagnée de craquements plus ou moins rudes. Dès le début du mal, plusieurs articulations sont atteintes, ou du moins douloureuses; mais au bout de quelques jours, un petit nombre

et le plus souvent une seule d'entre elles restent affectées. Celle-ci se tuméfie, augmente de volume par suite de la production d'un épanchement séro-albumineux abondant. La période de formation de cet exsudat est relativement courte; par contre, la phase qui lui succède, ou période d'état, dans laquelle la lésion articulaire reste à peu près stationnaire, est ordinairement longue. La phase de résolution s'accomplit en peu de temps, et la durée totale du processus est de un à deux mois ou plus.

Telle est l'arthrite herpétique aiguë monoarticulaire; mais dans quelques circonstances, cette arthrite est polyarticulaire, et procède par poussées successives tellement semblables à celles du rhumatisme articulaire aigu, qu'il est souvent difficile de différencier cliniquement ces affections. Cependant on y parvient en tenant compte des sueurs, qui sont profuses dans le rhumatisme aigu franc, et de la fièvre, qui s'élève à 39 degrés et même au delà, tandis que dans les poussées de l'arthrite herpétique les sueurs sont rares ou nulles et la fièvre peu intense. Ajoutons que les circonstances au milieu desquelles se développe chacune de ces affections sont aussi de nature à les différencier : effectivement le rhumatisme articulaire aigu ne s'observe guère que chez des jeunes gens exposés au froid humide, il a une durée de quelques semaines, tandis que les poussées d'arthrite herpétique se produisent sans cause appréciable chez des individus nerveux, migraineux, dyspeptiques et hémorrhoïdaires, et durent un ou plusieurs mois. L'endocardite mitrale qui est une détermination fréquente du rhumatisme articulaire aigu, n'accompagne jamais les poussées articulaires de l'herpétisme qui par contre se compliquent fréquemment de lésions de l'orifice aortique et de l'aorte.

L'arthrite herpétique aiguë est subordonnée à une prédisposition toute particulière, tenant sans aucun doute à un désordre du système nerveux, si l'on en juge par les vives douleurs qui existent à son début et disparaissent à la suite de l'épanchement articulaire. Elle présente une injection avec ou sans épaississement de la membrane synoviale. Ajoutons qu'elle est fréquemment accompagnée de lésions trophiques des cartilages. D'ailleurs, elle n'est dans un certain nombre de cas que la première phase de l'affection généralement désignée sous les noms de rhumatisme articulaire chronique, d'arthrite sèche ou déformante.

La forme chronique de l'arthrite herpétique offre deux variétés caractérisées, l'une par la végétation des cartilages diarthrodiaux, dont les éléments tendent à se transformer en tissu osseux s'ils ne sont détruits, l'autre par la multiplication des éléments des franges synoviales, au sein desquelles se développe un tissu cartilagineux et osseux, point de départ

de corps étrangers qui souvent deviennent libres dans la cavité articulaire, à l'instar de ce qui se passe dans la plupart des membranes séreuses. Toutefois, comme ces deux variétés coexistent dans un grand nombre de cas, il n'y a pas lieu de les décrire isolément, d'autant plus que l'étude que nous allons faire de l'altération de la membrane synoviale et du cartilage nous permettra de donner de chacune d'elles une idée suffisamment nette.

L'arthrite herpétique chronique est partielle ou générale, suivant qu'elle se limite à quelques articulations ou s'étend au plus grand nombre. L'ar-

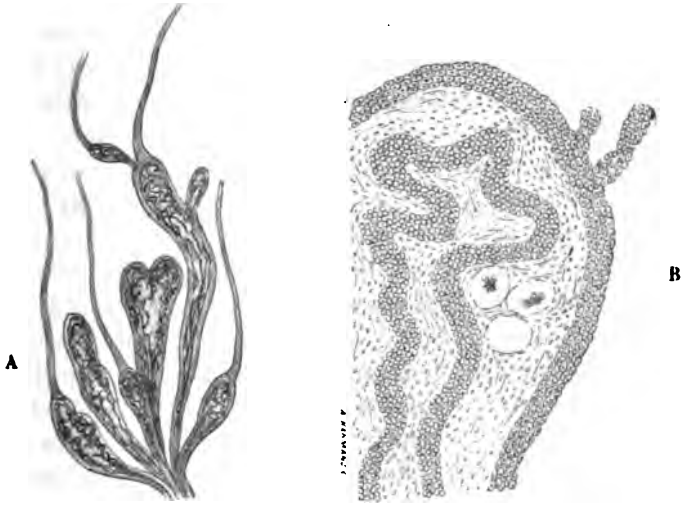


FIG. 58. — A, franges synoviales injectées et en voie de bourgeonnement. B, l'extrémité de l'une de ces franges vue au microscope; elle présente un vaisseau central, quelques cellules graisseuses et deux petites végétations.

thrite herpétique partielle, connue sous des noms divers : *morbus coxæ senilis*, *arthrite sèche*, *arthrite sénile*, *rhumatisme chronique partiel*, etc., se localise de préférence aux grandes articulations, dont une seule reste généralement affectée. L'arthrite herpétique généralisée, désignée sous les noms de *rhumatisme chronique généralisé*, de *nodosités des jointures* (Haygarth), de *goutte asthénique primitive* (Landré-Beauvais), de *rhumatisme goutteux*, de *rhumatisme noueux*, etc., envahit ordinairement les petites et les grandes articulations; mais elle ne diffère de l'arthrite partielle que par la multiplicité des jointures malades. Ces arthrites, envisagées au point de vue anatomique, varient suivant le moment où on les examine, de telle sorte que, pour en donner une idée exacte, nous devons les suivre dans leur évolution et les étudier dans les différentes parties qui composent l'articulation.

La membrane synoviale offre d'abord une injection rosée, constituée par un ou plusieurs plans de vaisseaux qui s'entre-croisent en des sens divers; plus tard, elle prend une teinte rouge, s'épaissit, et les canaux qui la parcourent, généralement dilatés et variqueux, ont, par rapport au cartilage diarthrodial, une disposition semblable à celle des vaisseaux de la conjonctive eu égard à la cornée. Ces vaisseaux entourent, en effet, les bords du cartilage et lui forment, par l'envahissement des franges synoviales, comme une sorte de parasol, une couronne qu'il est facile de détacher en la soulevant avec une pince (fig. 59). La synoviale enfin devient inégale et rugueuse par la présence de saillies papilliformes du volume d'un grain de millet ou d'une lentille. Ces saillies blanchâtres ou rosées et résistantes sous le doigt, sont constituées par des cellules jeunes de tissu conjonctif auxquelles s'ajoutent des cellules graisseuses ou des éléments cartilagineux ; mais dans quelques cas aussi l'apparence fongueuse est due à l'hyperplasie et à la vascularisation des franges synoviales qui forment des végétations pédiculées, polypeuses ou arborescentes (fig. 58). Saillies et végétations peuvent être le point de départ de corps étrangers libres, si le pédicule qui les maintient à la synoviale vient à se rompre, et par conséquent il est facile de comprendre que ces corps n'aient pas une composition toujours identique. Tantôt, en effet, ils sont constitués par des masses conjonctives ou graisseuses, semblables aux corps libres des cavités séreuses, de la cavité péritonéale en particulier; tantôt, et le plus souvent, ils sont formés par une substance cartilagineuse ou osseuse provenant de la multiplication des capsules de cartilage que renferment normalement les franges synoviales; tantôt enfin, ils proviennent d'une sécrétion du périoste au niveau de son point de jonction avec la synoviale: ainsi leur mode de formation et leur structure sont des plus variés.

La composition histologique du plus grand nombre de corps étrangers articulaires consiste en une couche extérieure mince de fibro-cartilage ou de cartilage hyalin et en un noyau osseux central, sinon en une masse simplement calcifiée. Leur forme est parfois bizarre, ils sont irrégulièrement arrondis, presque toujours un peu aplatis, bosselés ou mamelonnés, et la désignation de *mûres articulares* qui leur a été donnée, peut bien provenir d'une ressemblance accidentelle avec une souris (fig. 59, B). Tant qu'ils sont récents, les corps mobiles des articulations sont brillants, nacrés, de petit volume et réductibles par la dessiccation ; plus tard, lorsque s'est opérée la transformation osseuse, ils sont durs, résistants, blanchâtres et opaques, ou bien mous et translucides par places, si l'ossification n'est pas complète. Le liquide synovial fait défaut, d'où la dénomination d'arthrite sèche, ou bien il est en petite quantité, filant, jaunâtre

ou rosé, et quelquefois abondant et séreux. Il renferme des globules de sang, des corpuscules granuleux provenant de l'endothélium de la synoviale et des cellules cartilagineuses tombées dans la cavité articulaire après l'ouverture des capsules.

Les cartilages perdent leur aspect brillant et poli, revêtent une coloration terne et mate, puis, peu à peu, leur surface irrégulière et fissurée se trouve surmontée de petites houppes très fines, sorte de fibrilles faciles à apercevoir lorsqu'on place la pièce sous l'eau et qu'on l'examine à la loupe : c'est l'état généralement décrit sous le nom d'*état velvétique*. A ces houppes succèdent, au bout d'un certain temps, des érosions superficielles, elliptiques ou ovoïdes, à bords irréguliers échelonnés, taillés comme par la dent d'une souris. Ces érosions gagnent en profondeur et engendrent peu à peu des pertes de substance ou ulcères qui s'agrandissent avec le temps et mettent à nu une plus ou moins grande étendue de la couche osseuse qui est ordi-

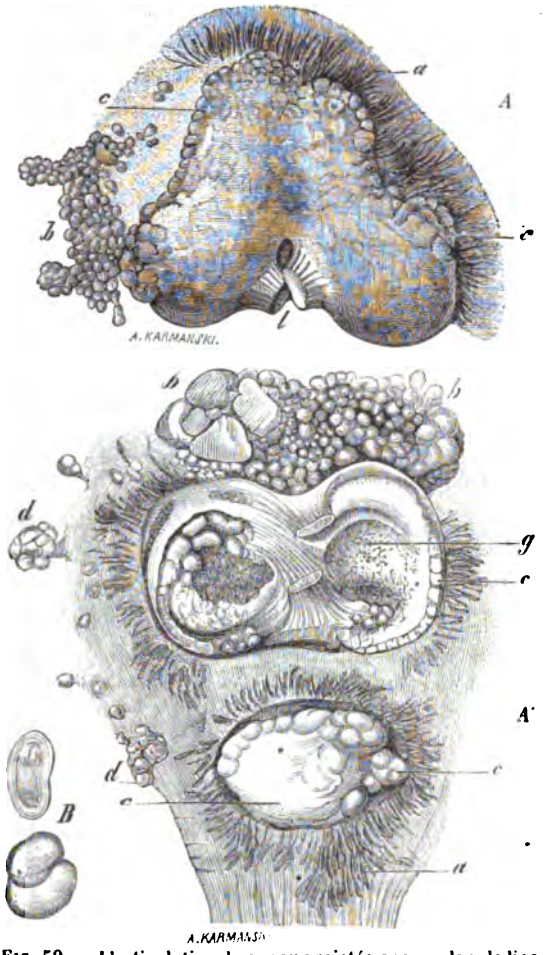


FIG. 59. — L'articulation du genou projetée sur un plan, le ligament du muscle droit antérieur sectionné et abaissé. *A*, condyles fémoraux ; *A'*, cavités glénoïdes du tibia et rotule ; *aa*, franges synoviales en voie de végétation et fortement injectées. Les cartilages diarthrodiaux sont en partie ou totalement usés et les surfaces articulaires présentent au niveau de leur circonférence *cc* des bourrelets osseux de nouvelle formation ; *dd*, corps étrangers ossiformes développés aux dépens de la synoviale ou du périoste ; *bb*, corps étrangers provenant des franges synoviales ; *B*, mêmes productions de volume normal ; *g*, cavité glénoïde érodée ; *l*, ligaments interarticulaires.

nairement éburnée, jaunâtre et sillonnée de rainures diverses. Cet état n'existe généralement pas à la périphérie du cartilage diarthrodial où se produit un tissu osseux de nouvelle formation.

Ces changements si différents n'ont pas moins une même origine, les cellules des capsules du cartilage. Celles-ci se divisent dans leur couche la plus superficielle, et contrairement à ce qui se passe dans l'inflammation ordinaire, elles arrivent peu à peu à un haut degré de développement en vertu de la marche lente du processus. Elles s'entourent bientôt d'une nouvelle capsule ou capsule secondaire, distendent la capsule mère ou capsule primitive, qui prend une forme arrondie ou ellipsoïde. En même temps, la substance intermédiaire, comprimée par l'agrandissement des capsules, loin de se ramollir, subit une sorte de désagrégation fibreuse et s'atrophie, en sorte qu'il vient un moment où le tissu cartilagineux se trouve presque uniquement composé de grosses vésicules qui ne tardent pas à se rompre à la surface et à déverser leur contenu dans la cavité articulaire. Les moyens de nutrition n'étant pas augmentés, ces éléments ont de la peine à se nourrir, mais, de plus, ils sont soumis à des influences mécaniques auxquelles ils ne peuvent résister, et sont ainsi appelés à disparaître dans les endroits où les surfaces articulaires se trouvent exposées aux plus grands frottements. Sur les bords du cartilage articulaire, au contraire, la nutrition étant plus facile et la

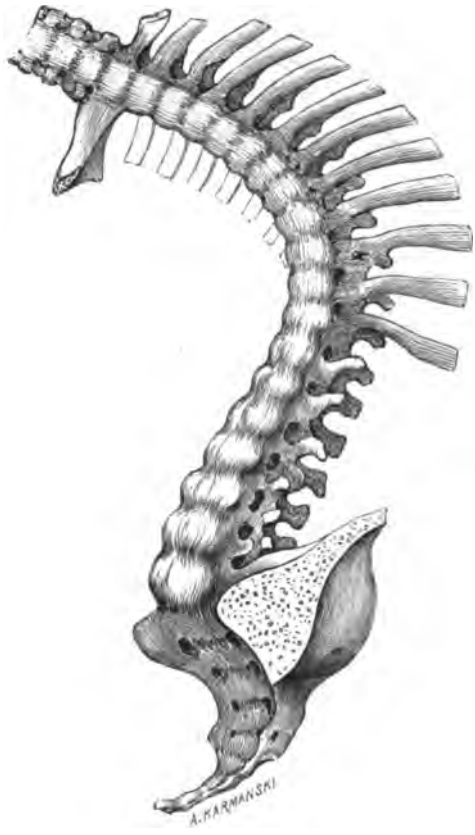


Fig. 60. — Colonne vertébrale d'un homme affecté d'arthrites sèches multiples. Les disques intervertébraux sont ossifiés et soudés aux vertèbres ; les côtes adhèrent à la colonne vertébrale par des travées osseuses.

pression beaucoup moindre ou nulle, il se forme de nombreuses ecchondroses qui se réunissent en couronne et, par leur transformation ultérieure, produisent une zone de tissu osseux sur tout le pourtour du cartilage diarthrodial (fig. 59, *cc*). En conséquence, malgré des résultats fort différents au centre et à la périphérie du cartilage, le processus n'est pas moins identique, puisqu'il consiste primitivement en la multiplication des éléments cartilagineux, dont les uns parviennent à se développer et à s'ossifier, tandis que les autres sont détruits ou résorbés.

Cette multiplication des éléments cartilagineux ne se limite pas aux cartilages diarthrodiaux, elle a encore lieu dans les ménisques et les fibrocartilages également exposés à la compression pendant la marche ; aussi ces parties fréquemment atrophiées, réduites à de simples bandelettes, ou même perforées à leur centre, disparaissent dans quelques cas ou s'ossifient et se soudent aux os voisins, ce qui produit une ankylose osseuse. Un malade récemment mort dans mon service avait ainsi la colonne vertébrale soudée dans toute son étendue, comme le montre la figure 60 (1).

(1) D..., égoutier, âgé de 62 ans, a eu pendant sa jeunesse des migraines, plus tard, des hémorrhoïdes, de la dyspepsie, des éruptions prurigineuses de la peau et en dernier lieu des douleurs articulaires qui ont fini par le mettre dans l'impossibilité de marcher. Le 18 février 1881, il était reçu dans notre service pour des douleurs violentes occupant la plupart des articulations, principalement les épaules, les hanches et les genoux. Il accusait en outre de vives souffrances dans la région vertébrale et présentait une attitude toute particulière résultant de l'exagération des courbures cervicale et dorsale. Ce malade, du reste, pouvait difficilement se mouvoir et lorsqu'on le maintenait dans la station verticale, il paraissait empaillé. Les douleurs se trouvèrent légèrement modifiées par l'emploi du salicylate de soude et de l'iodure de potassium, mais le mal progressa, les muscles des membres s'atrophièrent, l'appétit cessa peu à peu, puis survinrent des eschares au sacrum, de la fièvre, et la mort eut lieu par épuisement et par septicémie, en juin 1883.

La plupart des articulations sont lesées ; elles ne contiennent pas de liquide, mais les synoviales sont injectées par places et les cartilages diarthrodiaux usés, érodés ou ulcérés. Les articulations tibio-fémorales et coxo-fémorales sont particulièrement affectées et présentent des bourrelets osseux manifestes à la limite du périoste et du cartilage. Le ligament rotulien, incrusté de sels de chaux à sa partie supérieure, ne présente pas plus que les surfaces articulaires de dépôts d'urate de soude. La colonne vertébrale est le siège d'une déviation prononcée (fig. 60) ; toutes les pièces qui la composent sont soudées entre elles et cette soudure paraît résulter, du moins en partie, de l'ossification des disques intervertébraux. Des points osseux relient les vertèbres aux côtes ; ils sont de nouvelle formation.

Le cœur est légèrement hypertrophié ; l'aorte dilatée présente quelques plaques d'athérome ; les artères iliaques et celles des membres sont larges. Les artèbres cérébrales sont opalines et dilatées par places ; le cerveau est normal, ses enveloppes sont légèrement épaissies à la convexité. Il existe quelques granulations tuberculeuses caséifiées aux sommets des poumons. Le foie est sain, mais la vésicule biliaire contient de trente à quarante calculs constitués en grande partie par de la matière colorante biliaire. Les reins offrent quelques kystes à leur surface ; ils sont petits ; la vessie renferme deux calculs ayant chacun le volume d'une noisette ; la membrane muqueuse est ardoisée au niveau du bas-fond. Le tube digestif est à peu près intact, du moins à l'œil nu.

Les extrémités articulaires des os sont ordinairement tuméfiées, élargies par la présence, à la limite du cartilage ou de l'os, de productions ostéophytiques diverses. Ces productions se montrent sous l'aspect d'un bourrelet dur, blanchâtre, ostéo-cartilagineux ou entièrement osseux, constitué aux dépens du cartilage ou du périoste suivant la loi qui préside à l'ossification normale (fig. 59). Cette couche osseuse est facile à reconnaître, tant par les saillies qu'elle détermine que par sa vascularisation, qui est plus grande que celle de l'os; mais elle se distingue en outre, sur une coupe perpendiculaire, par sa forme qui est celle d'un prisme, et aussi par

Fig. 61. — Première vertèbre ou atlas vue d'en bas. Les surfaces articulaires sont agrandies par la présence d'ostéophytes, la surface articulaire gauche est en outre dénudée et rugueuse (Adams).

l'existence d'un mince sillon à sa limite avec le tissu normal. Elle encadre les condyles et les cavités glénoïdes de la plupart des articulations, même de celles de l'atlas et de l'axis, comme on peut le voir sur des dessins de ces vertèbres tirés de l'important travail de Robert Adams (fig. 61 et 62). Dans quelques cas, au lieu d'un bourrelet continu, c'est une série d'ostéophytes arrondis ou acuminés, séparés ou réunis, qui circonscrivent et limitent la surface articulaire.

Les surfaces articulaires, dans les points où le cartilage a disparu par usure, présentent, par suite de l'irritation mécanique résultant du frottement, une couche de substance compacte de un à deux millimètres d'épaisseur, blanchâtre, lisse et semblable à de l'ivoire ou à un enduit de porcelaine. Cette couche, peu à peu usée par le frottement, se reproduit au fur et à mesure, et la surface articulaire ne cesse d'être ferme et polie, bien que l'os disparaisse en partie par usure. Les surfaces ainsi modifiées sont, pour la hanche, l'extrémité supérieure de la tête du fémur et la cavité cotyloïde ; pour les genoux, les deux condyles, etc., c'est-à-dire les par-

ties les plus exposées au frottement. Ces surfaces présentent, en outre, parfois des rainures ou des sillons variables en nombre, dirigés suivant le sens des mouvements et susceptibles de s'engrener réciproquement avec la surface articulaire correspondante. Dans un cas qui m'est personnel et qui se trouve consigné dans la thèse inaugurale du docteur Colombel, ces rainures, séparées par des crêtes régulièrement disposées, existaient tout à la fois sur les condyles fémoraux et les rotules. Après les genoux, les coudes et les articulations des doigts sont les endroits où elles se voient le plus ordinairement; elles sont communes chez les chevaux qui continuent de travailler avec une affection articulaire, en raison sans doute de la pression qui résulte des efforts. Lamelles osseuses superposées, absence de canalicules de Havers, telle est la composition histologique de la couche osseuse éburnée. Au-dessous de cette couche, les espaces médullaires contiennent un grand nombre de médullocèles et de vaisseaux (Vergely); plus loin, ils sont agrandis et remplis de graisse, tandis que les trabécules osseuses sont réduites à l'état de filaments ténus, d'où la friabilité du tissu des épiphyses qui peut être perforé par un scalpel ou même écrasé sous le doigt. Il semblerait, en présence de la destruction des cartilages, qu'une ankylose osseuse fût chose commune. Il n'en est rien, et même lorsqu'il se produit une réunion des surfaces articulaires, c'est par l'intermédiaire d'un tissu conjonctif plutôt que par un tissu osseux. Les productions périostiques connues sous le nom d'ostéophytes consistent en une substance compacte, non spongieuse, et revêtent une forme différente de celle des végétations ostéophytiques des arthrites que nous étudions plus loin, car, au lieu de figurer des stalactites pointues, elles ressemblent à une substance qu'on aurait coulée sur l'articulation et qui se serait solidifiée pendant qu'elle coulait.

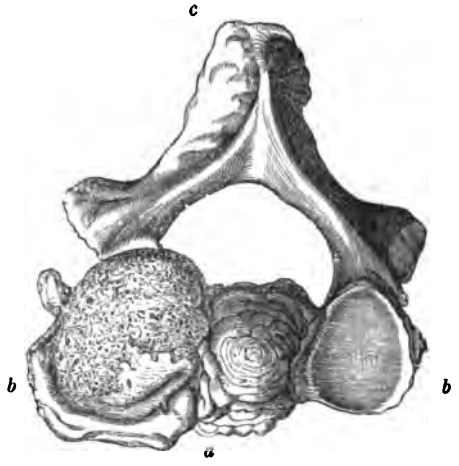

FIG. 62. — Seconde vertèbre ou axis vue d'en haut. — *a*, l'apophyse odontoïde augmentée de volume ; *bb*, surfaces articulaires supérieures ; celle de droite est dénudée et agrandie par la présence d'ostéophytes.

Les ligaments, raccourcis, plus épais que dans l'état normal, indurés et rigides, sinon amincis et atrophiés, n'offrent aucun changement appré-

ciable à l'examen microscopique. Dans quelques cas, ils s'infiltrent de sels calcaires, et les capsules fibreuses peuvent devenir de véritables coques osseuses. Les tendons qui jouent le rôle de liens articulaires augmentent d'épaisseur, tout en perdant leur résistance, ou bien ils s'atrophient et disparaissent. Le ligament interarticulaire coxo-fémoral est le siège le plus ordinaire de ces changements, que subissent aussi d'autres tendons ayant même fonction. Adams rapporte que l'une des observations anatomiques les plus constantes qu'il ait pu faire en examinant après la mort l'articulation de l'épaule dans le rhumatisme chronique, était l'absence de la longue portion du biceps dans l'article, malgré la persistance de son adhérence à l'extrémité la plus élevée de la coulisse bicipitale, et ce fait, ajoute-t-il, pourrait être considéré, par un observateur inexpérimenté, comme une preuve de rupture traumatique suivie de luxation partielle de la tête de l'humérus.

Les muscles voisins des articulations, en général amincis, atrophiés, décolorés et infiltrés de graisse, présentent, dans quelques cas, une dégénérescence fibreuse avec ou sans productions osseuses dans leur épaisseur. Le tissu cellulo-adipeux qui recouvre les articulations est peu modifié, si ce n'est par la présence de quelques tractus blanchâtres ; la peau est lisse, parcheminée, et d'ordinaire pâle ou rosée et brillante.

Partielle ou générale, l'arthrite déformante commence habituellement par des poussées aiguës, survenant après une période prodromique caractérisée par des douleurs passagères et lancinantes dans la continuité des membres ; plus rarement, elle a un début insidieux et apyrétique. Les poussées reparaissent quelquefois pour cesser ensuite, et l'évolution se continue d'une façon lente et chronique. Il survient des craquements articulaires, puis il apparaît des ostéophytes, et bientôt après se montrent des déformations variables qu'il est possible de rapporter à quelques types.

Recouvertes d'un tégument normal luisant et aminci, les petites articulations sont renflées par suite de l'exagération des protubérances osseuses des extrémités articulaires et des bourrelets de nouvelle formation situés au pourtour des cartilages diarthrodiaux (nodosités d'Heberden). Les déviations qui résultent de ces désordres donnent aux mains et aux pieds des attitudes vicieuses qui, suivant le professeur Charcot, se réduiraient à deux types principaux. Le premier de ces types a pour caractères : 1° la flexion à angle obtus, droit, ou même aigu, de la phalangette sur la phalangine, l'extension de la phalangine sur la phalange ; 2° la flexion de la phalange sur la tête des métacarpiens, la flexion des métacarpiens et du carpe sur les os de l'avant-bras (fig. 63), et, le plus

souvent, l'inclinaison en masse de toutes les phalanges vers le bord cubital de la main, en même temps qu'une déviation en sens inverse des phalangines sur les phalanges. Le second type est représenté par l'extension de la phalangette sur la phalangine, la flexion des phalangines sur les phalanges, l'extension des phalanges sur la tête des métacarpiens, et la flexion plus ou moins prononcée du carpe sur les os de l'avant-bras. Dans un certain nombre de cas, il existe simplement une déviation en masse des phalanges vers le bord cubital de la main avec flexion des phalanges sur les os métacarpiens affectés de nodosités ostéophytiques (fig. 64). Du reste, chacun des types en question offre des variétés plus ou moins distinctes que nous nous dispenserons de signaler, mais dont il est facile de se faire une idée.

Fig. 63. — Main affectée d'arthrite déformante avec flexion des phalanges et des phalangines sur les os métacarpiens.

Le pouce de la main, qui jusqu'ici a été passé sous silence, peut être parfois aussi déformé et dévié. L'extrémité du premier métacarpien étant presque toujours tuméfiée, la première phalange se trouve le plus souvent dans la flexion ou dans l'extension. Le gros orteil est le siège d'une modification importante et commune, résultant du renflement et de la saillie de l'extrémité du premier métatarsien. Cette saillie, plus ou moins irrégulièrement arrondie, généralement désignée sous le nom d'*oignon*, et regardée à tort comme uniquement produite par l'usage des mauvaises chaussures, occupe le bord interne du pied et distend la peau qui est, à son niveau, amincie, rouge, recouverte d'un durillon et parfois d'une bourse séreuse. Dans ces conditions, la déviation des phalanges est pour ainsi dire constante; le pouce tout entier se porte en dehors, au point de croiser les autres doigts, et le plus souvent toutes les phalanges suivent le même mouvement (fig. 65). Les déformations du cou-de-pied sont plus rares; les genoux, si l'altération est symétrique, sont tantôt écartés (bancal), tantôt rapprochés (cagneux), suivant que les condyles interne ou externe sont le siège d'un accroissement osseux plus

Fig. 64. — Main affectée d'arthrites déformantes et de saillies ostéophytiques des extrémités articulaires.

considérable que leurs congénères. Les fémurs sont fréquemment dans la rotation en dehors, et le pied, par cela même, se trouve écarté de la ligne médiane; la tête fémorale peut être chassée de la cavité cotyloïde d'où une luxation plus ou moins complète et une gêne notable dans la marche. La colonne vertébrale elle-même, par suite de l'altération des pièces qui la composent, présente des déviations diverses, suivant la région affectée et le degré d'intensité du mal, et de là des attitudes vicieuses désignées sous le nom de *mal de Pott rhumatismal;* dans d'autres cas, les vertèbres peuvent se souder entre elles, comme le montre la figure 60.

Fig. 65. — Pied d'un jeune homme de vingt-cinq ans atteint d'arthrites déformantes avec poussées aiguës. Il existe en même temps un eczéma des jambes et de la face dorsale du pied, puis une lésion trophique des ongles.

*Étiologie et pathogénie.* — L'action prolongée du froid humide et la misère sont, au rapport des auteurs, les deux principales causes de l'arthrite déformante; cependant, si, dans quelques cas, le froid paraît exercer une certaine influence sur la production de cette lésion, il ne faut pas moins reconnaître qu'il n'en est pas la cause efficiente, attendu que beaucoup de personnes atteintes de cette arthrite ont été peu ou pas soumises à l'action de cet agent. D'un autre côté la misère est sans influence sur ces mêmes lésions, si on considère qu'elles ne sont pas moins fréquentes chez les personnes riches que chez les gens pauvres quand on ne les confond pas avec la goutte. Par contre, les nombreuses observations d'arthrite déformante qui nous sont personnelles mettent en évidence le fait de la coïncidence de ce désordre avec toute une série d'accidents nerveux, tels que migraine, névralgies, dyspepsie, asthme, etc. Si nous ajoutons que, dans sa phase avancée, cette arthrite coexiste généralement avec l'athérome artériel, il n'y a pas lieu de douter de l'existence d'une relation intime entre ces diverses manifestations, dont l'alternance a été signalée dans quelques cas, et qui doivent pour toutes ces raisons faire partie d'un même ensemble pathologique. (Voy. mon *Traité de l'herpétisme.*)

Les arthrites du rhumatisme dit chronique se montrent par exception dans l'enfance, quelquefois entre vingt et trente ans, et le plus souvent

entre quarante et soixante; elles sont presque toujours en rapport avec un acte ou un désordre physiologique, la puberté, la suppression de la menstruation, les excès vénériens, la grossesse, l'accouchement, enfin et surtout la ménopause. Cette circonstance, importante à relever, donne lieu de supposer qu'une influence nerveuse préside à la genèse du rhumatisme chronique, et cette manière de voir se trouve confirmée par les phénomènes douloureux qui précèdent et accompagnent les localisations articulaires, par la symétrie de ces manifestations, par leur disposition unilatérale sous forme hémiplégique dans quelques cas exceptionnels, et enfin par leur analogie avec celles qu'engendre l'ataxie locomotrice ; aussi leur transmission héréditaire n'a-t-elle rien qui puisse nous surprendre.

BIBLIOGRAPHIE. — J. HAYGARTH, *Clinical history of the nodosity of the joints*, Bath, 1805. — R. W. SMITH, *Dublin Journ. of med. sc.*, 1839, 1853, et *Gaz. méd. de Paris*, 1874, p. 87. — LE MÊME, *On chronic rheumatic arthritis of the shoulder* (*Ibid.*, 1853, et *Gaz. méd. de Paris*, 1854, p. 87). — COLLES, *Dublin Journ. of med. science*, july 1839. — J. THURNAM, *Observat. d'un cas de rhum. chroniq. suivi de l'ankylose de toutes les principales articul.*, etc. (*Gaz. méd. de Paris*, 1838, p. 779). — J. CRUVEILHIER, *Anat. pathol. gén.*, Paris, 1842, liv. XXXIV, p. 1. — BROCA et DEVILLE, *Arthrite sèche* (*Bull. de la Soc. anat.*, 1848, t. XXIII, p. 141 et t. XXV, p. 432). — Edw. CANTON, *Notes on the morbid anatomy of chronic rheumatic arthritis* (*London med. Gaz.*, 1848, t. VI, p. 410, et t. VII, p. 411). — A. VERNHER, *Beiträge zur Kenntniss der Krankheiten des Hüftgelenkes*, Giessen, 1847. — SANTESSON, *Om Höftleden of Lidbroonend*, Stockholm, 1849. — H. SCHOEMANN, *Das Malum coxae senilis*, Iéna, 1851. — J. M. CHARCOT, *Études pour servir à l'histoire de l'affection décrite sous les noms de goutte asthénique primitive, nodosité des jointures, rhumat. art. chronique primitif*, etc. Thèse de Paris, 1853. — Le même, *Traité des maladies des vieillards*, Paris, 1866. — M. FRIEDLANDER, *De malo coxae senili nonnulla*, Wratislav., 1855. — HATTIER, *De l'arthrocace sénile*. Thèse de Paris, 1852. — TRASTOUR, *Rhumatisme goutteux*. These de Paris, 1853. — J. B. E. VIDAL, *Considérations sur le rhumatisme articulaire* (*chronique primitif*). Thèse de Paris, 1855. — RITTER, *Ueber die chronische deform. Gelenkentzündung Dissert.*, Göttingen, 1856. — FRIEDLANDER, *De malo coxae senilis*, Breslau, Dissert., 1855. — C. O. WEBER, *Archiv. f. patholog. Anatom.*, t. XIII, p. 74. — ROSER, *Die Arthritis sicca ein ontolog. Krankheitsbild.* (*Arch. f. physiol. Heilk.*, 1856, t. XV, p. 369). — PLAISANCE, Thèse de Paris, 1858. — LITTLE, *Chronic rheumatic arthritis* (*Transact. of the pathol. Soc. of London*, 1860, t. XI, p. 285). — E. CANTON, *Specimens of chronic rheumat. arthritis of the hip, elbow, knee and spine, with extensive calcification of the arteries* (*Ibid.*, 1861, t. XII, p. 162). — THADEN, *Ueber Spondylitis deformans* (*Langenbeck's Archiv*, t. IV, p. 565). — H. COLOMBEL, *Recherches sur l'arthrite sèche*. Thèse de Paris, 1862. — BLEZINGER, *Die Spondylitis deformans. Dissert.*, Tübingen, 1864. — Ch. ROBIN, *Programme*

*d'Histologie*, Paris, 1870, p. 340. — P. VERGELY, *Essai sur l'anatomie path logique du rhumat. art. (chronique primitif, forme généralisée)*. Thèse de Paris 1866. — R. ADAMS, *A treatise on rheumatic gout or chronic rheumatic arthritis o all the joints*, London, 1857. — DE MORGAN, *Case of rheumatic arthritis (Trans of the path. Soc. of London*, 1868, t. XIX, p. 319). — BICKERSTETH, *Osteoid disease of the ankle joint (Ibid.*, p. 353). — Jon. HUTCHINSON, *Specimens o chronic rheumatic arthritis (Ibid.*, 1872, t. XXIII, p. 194). — L. TRIPIER, *Observa tion d'arthrite sèche ou ostéophyte des articulations scapulo-humérales (Bull. de l Soc. anat.*, 1866, t. XLI, p. 437). — BAUER, *De l'arthrite déformante*. Thèse de Strasbourg, 1866. — R. VIRCHOW, *Zur Geschichte der Arthritis deformans (Ar chiv für pathol. Anat. und Physiol.*, 1869, t. XLVII, p. 298). — Le même, *Pathologie des tumeurs*, Paris, 1867, t. I, p. 449. — RAYMOND, *Rhumatisme chronique avec gravelle (Bull. de la Soc. anat.*, 1875, t. L, p. 111). — A. WEICHSELBAUM, *Arthritis deformans der beiden Schulter und Elssbogengelenk und des linken Huftgelenkes (Archiv für path. Anat. und Physiol.*, 1872, t. LV, p. 217). — F. Hoppe SEYLER, *Ueber die Zusammengetzung von Flünigkeiten, welche aus der Huftgelenken bei Arthritis deformans entleert wurden (Ibid.*, p. 253). — E. ZIEGLER, *Ueber die subchondralen Veränderungen der Knochen bei Arthritis deformans und der Knochensystem (Ibid.*, 1877, t. LXXVII, p. 502) — Maurice RAYNAUD, *De l'arthrite sèche vertébrale (La France méd.*, 1877 p. 777). — E. LANCEREAUX, *Traité de l'herpétisme*, Paris, 1883.

**Corps étrangers articulaires.** — Ambroise PARÉ, *Œuvres complètes* Lyon, 1652, édit. Malgaigne, Paris, 1840, t. III, p. 32. — MORGAGNI, *De sedib et caus. morbor.*, Neap., 1762, IV, epist. 57 et 69. — ABERNETHY, *On the remo of loose subst. from the knee*, Surg. Works, t. II. — BIERMANN, *De corporib juxta articul. mobilibus*, Wirceb., 1796. — SCHREGER, *Ueber die bewegl. Concr mente in dem Gelenken und ihre Exstirpation*, Erlangen, 1815. — J. CRUVEILHIE *Archiv. gén. de méd.*, 1826, t. IV, p. 165; *Anat. path. gén.*, liv. IX, pl. 6, *Trait. d'anat. path.*, t. II, p. 132. — BOURSE, *Corps étrangers du genou (Bu de l'Acad. de méd.*, 30 juill. 1834). — LISFRANC, *Gaz. méd. de Paris*, 183 p. 28. — FLEURY, *Journ. des connaiss. médic. chirurg.*, juin 1838. — GOYRAN *Ann. de la chirurgie franç. et étrangère*, 1841, t. I, p. 63. — VELPEAU, *Gaz. Hôp.*, 1842, 13. — LEBERT, *Physiolog. patholog.*, Paris, 1845, t. II, p. 94, et S *de biolog.*, juin 1852. — BAUMERS, *Des corps étrangers du genou*, etc. Thè de Paris, 1848. — V. RACLE, *Lésions anat. du syst. locomoteur, accompag les corps étrangers art. (Rev. méd. chir.*, 1850, t. VII, p. 224). — BLASI *Prager Vierteljahrschr.*, t. II, p. 60. — DECHAMBRE et DIDAY, *Gaz. méd. Paris*, 1870, p. 800. — C. ROKITANSKY, *Zeitschrift d. Wiener Aerzte*, 18 p. 2. — SHUH, *Pseudoplasmen*, Wien, 1851. — MORING, *Fremde Korper Knie (Wrsbg Corresp.*, 1852, et *Gaz. méd. de Paris*, 1853). — JOBERT, *Ibi* 1854, p. 367, *Gaz. Hôpit.*, 1858, p. 61. — CHASSAIGNAC, *Rev. méd. chirurg. Paris*, 1854-1855, et *Gaz. Hôpit.*, 1861, p. 303. — MOREL-LAVALLÉE, *Sur les co étrangers articulaires*, Thèse de concours, Paris, 1853. — WERNHER, *Deuts*

*Klinik*, 1858, p. 38. — Foucher, *L'Union méd.*, 1860, p. 102. — Saunier, *Sur les corps étrangers articulaires*. Thèse de Montpellier, 1861. — L. Amabile, *Studio dei corpori mobili articolari*, Napoli, 1858. — V. Recklinghausen, *De corporibus liberis articulorum*, Regiomont., 1864. — Klein, *Zur Geschichte der Entstehung der Gelenkmaüse* (*Archiv f. pathol. Anat. und Physiol.*, 1864, t. XXIX, p. 190). — R. Virchow, *Pathologie des tumeurs*, trad. française par P. Arronsohn, Paris, 1867, t. I, p. 449. — James Paget, *On the production of some of the loose bodies in joints* (*St Bartholomew's Hospital Reports*, t. VI, p. 1). — Brodhurst, *On loose cartilages in the knee-joint* (*St George's Hospital Reports*, 1867, t. II, p. 141). — Panas, *Corps étrangers des articulations* (*Dict. de méd. et de chirurgie pratiques*, t. III, p. 352). — E. Lancereaux et P. Lackerbauer, *Atlas d'anat. patholog.*, Paris, 1871, p. 493, pl. 55. — Mignon, *Des corps étrangers de l'articulation du genou*. Thèse de Paris, 1872. — Lanza, *Des corps étrangers organiques des articulations*. Thèse de Paris, 1873. — A. Weichselbaum, *Zur Genesis der Gelenkkörper* (*Archiv f. pathol. Anat. und Physiol.*, 1873, t. LVII, p. 127). — Gross, *Observat. d'arthrite déformante avec corps libres articul.* (*Mouvement médical*, 1873, p. 350). Voy. de plus les *Bull. de la Soc. anatom.* et les *Trans. path. de Londres*.

Arthrites névropathiques ou trophiques. — Nous désignons sous ces qualifications des lésions articulaires dépendantes d'un désordre matériel des centres ou des cordons nerveux. Ces arthrites, bien connues surtout depuis les recherches du professeur Charcot, ont pour siège de prédilection les plus grosses articulations, les genoux, les épaules, les coudes et les poignets ; elles se localisent en général à une seule articulation, parfois elles s'étendent à un plus grand nombre ; mais elles sont rarement bilatérales.

Les caractères de l'articulation affectée varient avec les diverses périodes du mal et suivant les différents cas ; néanmoins ils donnent au mal une physionomie assez particulière qui rapproche l'arthrite névropathique de l'arthrite sèche ou déformante. A des douleurs plus ou moins vives succède une tuméfaction avec hydropisie articulaire et œdème d'une partie du membre. Cet œdème disparaît au bout d'un certain temps, tandis que l'épanchement articulaire persiste ; il est ferme, et n'offre rien de spécial à l'examen microscopique. Le liquide articulaire, étudié après la mort ou sur le vivant à la suite d'une ponction, est visqueux, citrin et transparent ; c'est par exception qu'il est purulent, et seulement à la suite d'une dénudation des surfaces articulaires entraînant l'irritation des parties molles. Bourceret a vu, dans un cas d'ataxie, l'articulation coxo-fémorale gauche renfermer un vaste épanchement purulent ; la capsule était perforée et le pus avait fusé dans les interstices musculaires, sous les muscles fessiers. J'ai trouvé moi-même de la suppuration chez un vieil ataxique, dont les surfaces articulaires du poignet étaient entièrement dénudées.

Cette suppuration finit par gagner le tissu cellulaire périarticulaire et enflammer la peau au point de menacer de se faire jour à l'extérieur.

Les parties fibreuses de l'articulation, la capsule notamment, présentent, dans quelques cas, un léger épaississement avec adhérences aux tissus périarticulaires. La membrane synoviale, généralement peu congestionnée, pâle ou ardoisée, est le siège d'érosions qui, venant à gagner la capsule fibreuse, peuvent la perforer et favoriser l'épanchement du liquide articulaire dans le tissu conjonctif du membre. Les franges synoviales, sans atteindre le volume qu'elles présentent dans l'arthrite sèche, sont quelquefois injectées et hypertrophiées, maintenues à l'aide d'un pédicule et susceptibles, par conséquent, de devenir le point de départ de corps étrangers et de concrétions calcaires entièrement libres.

Les cartilages d'encroûtement subissent des modifications qui ont une grande ressemblance avec celles que présentent ces mêmes parties dans l'arthrite herpétique. Tout d'abord ils perdent leur poli, puis sont érodés, usés et détruits d'une manière complète en beaucoup d'endroits, incomplètement sur quelques autres. Les filaments du cartilage disparaissent jusqu'à la couche calcifiée; celle-ci est mise à nu, puis l'os sous-jacent peut être usé lui-même par les mouvements articulaires. Cette usure, qui a pour premier terme l'éburnation, finit souvent par la disparition plus ou moins étendue des surfaces articulaires. Les os, tant que la lésion est peu avancée, présentent les caractères de l'ostéite raréfiante; mais plus tard ils sont résorbés et disparaissent. Ainsi, les têtes du fémur, de l'humérus, etc., font entièrement défaut ou se trouvent réduites à des moignons informes, dépourvus de cartilage et méconnaissables, qui ont été comparés à des baguettes de tambour. La substance compacte de ces parties est atrophiée, et les aréoles de la substance spongieuse sont fortement élargies ; pareilles modifications se rencontrent également dans les os qui composent les cavités cotyloïde et glénoïde. Les extrémités osseuses présentent en outre, dans quelques cas, des ostéophytes qui prennent la forme de stalactites, mais il est rare qu'elles adhèrent entre elles de façon à former une ankylose. Toutefois, contrairement à ce qui a lieu dans l'arthrite déformante, les productions osseuses sont ici peu importantes, et l'usure est le phénomène prédominant. Ce désordre rend parfaitement compte des luxations spontanées, assez communes en pareil cas, et qui surviennent sans cause appréciable, comme chez un de mes malades, ataxique depuis plusieurs années, et qui fut tout à coup atteint d'une luxation de l'épaule gauche.

L'étude histologique des parties constituantes de l'arthrite névropathique, si l'on excepte les os, laisse à désirer, pour ce fait que, survenant

dans les premières phases du *tabes dorsalis*, cette arthrite est le plus souvent accompagnée au moment de la mort de la destruction des parties molles articulaires. Néanmoins, si l'on tient compte de la ressemblance anatomique qu'elle présente avec l'arthrite déformante, il y a des raisons de croire que les désordres histologiques sont semblables dans les deux cas, et que l'usure des cartilages est précédée de la multiplication des éléments des capsules.

Malgré un début quelquefois brusque, l'arthrite névropathique évolue lentement et ne détermine en général aucun phénomène réactionnel ; sa marche est progressive et sa rétrocession très rare. Le malade continue de se servir de son articulation, mais souvent il se produit, au niveau des surfaces articulaires, des désordres sérieux qui rendent difficiles ou impossibles les mouvements des parties atteintes. Si cette arthrite ne met pas les jours en danger, elle produit quelquefois une infirmité qui vient s'ajouter à l'affection nerveuse déjà existante.

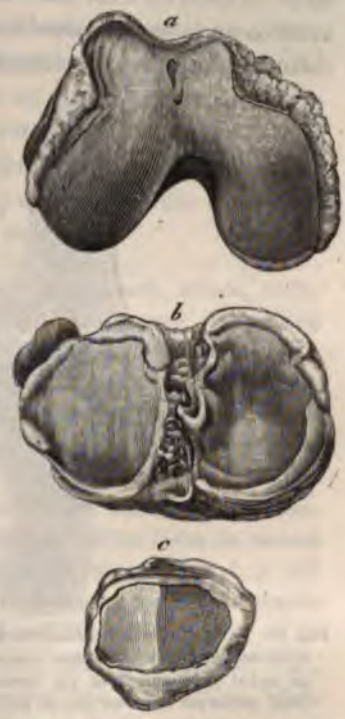


FIG. 66. — Surfaces articulaires du genou avec bourrelets osseux de nouvelle formation. — *a*, condyles fémoraux ; *b*, cavités glénoïdes du tibia ; *c*, rotule. Ces désordres proviennent d'une femme morte de paralysie générale avec mal perforant du pied.

*Étiologie et pathogénie.* — Subordonnée à un désordre matériel des centres ou des cordons nerveux, l'arthrite qui nous occupe succède à des lésions traumatiques ou spontanées des nerfs périphériques, de la moelle épinière et du cerveau.

Les lésions des nerfs périphériques d'origine traumatique affectent fréquemment le plexus brachial ou ses branches, et alors le désordre articulaire, placé au-dessous du point lésé, occupe généralement les jointures des extrémités supérieures et surtout celles des doigts; il se montre peu de temps après le traumatisme et évolue d'une façon lente plutôt que rapide. Il est caractérisé tout d'abord par de la rougeur des téguments, une légère tuméfaction, une vive sensibilité au contact ou à la pression ; plus tard, par un épanchement de synovie, l'épaississement des tissus périarticulaires et le gonflement des extrémités

osseuses, puis enfin par une raideur douloureuse au moindre mouvement.

Les lésions traumatiques de la moelle épinière peuvent produire de semblables désordres dans les articulations des membres ; mais c'est plus particulièrement à la suite des lésions spontanées de cet organe, la myélite et surtout l'altération connue sous le nom de *tabes dorsalis*, que l'arthrite en question a été observée. Cette arthrite apparaît à une époque peu avancée de la lésion médullaire et se révèle par la présence d'un épanchement plus ou moins considérable, auquel succèdent tantôt de simples

FIG. 67. — Le cinquième métatarsien et la première phalange du pied gauche, tuméfiés et sclérosés, en partie soudés au niveau de l'articulation, offrent à leur point de jonction un canal qui pendant la vie communiquait avec le trajet fistuleux des parties molles (mal perforant dans un cas de paralysie générale).

craquements, tantôt des lésions sérieuses des surfaces articulaires, et, par suite, des déplacements variés. Semblables désordres accompagnent quelquefois aussi les altérations médullaires de la paralysie générale ; c'est ainsi qu'une femme morte de périencéphalite diffuse dans mon service présentait tout à la fois une arthrite des deux genoux (fig. 66) et un mal perforant des deux pieds (fig. 67). Voyez l'observation t. II, p. 71.

Cette relation étiologique une fois établie, il restait à en rechercher les conditions ; c'est ce qui fut tenté dès l'année 1869 par Charcot et Joffroy. Dans un cas d'arthropathie de l'épaule gauche survenue sans cause appréciable pendant le cours d'une ataxie locomotrice nettement caractérisée, ces auteurs trouvèrent, en même temps qu'une sclérose fasciculée des cordons postérieurs, une lésion de la région cervicale occupant les cellules de la moitié gauche de la substance grise, c'est-à-dire un point

qui paraissait correspondre à l'origine des nerfs se distribuant au bras, et, dans ces conditions, ils cherchèrent à établir une relation entre cette lésion et le désordre de l'épaule. Ce fait intéressant, malheureusement isolé, n'est pas une preuve absolument certaine de l'existence d'une semblable relation; mais il faut reconnaître qu'il est une indication précieuse pour des recherches ultérieures.

Les lésions traumatiques ou spontanées de l'encéphale sont aussi, dans certains cas, accompagnées de désordres articulaires. Ces désordres s'observent surtout à la suite d'une hémorrhagie ou d'un ramollissement; ils consistent tout d'abord en douleurs articulaires plus ou moins vives, avec gonflement et rougeur cutanée si l'articulation est superficiellement située; plus tard, en lésions inflammatoires de la membrane synoviale, ostéophytes, prolifération et destruction des cartilages.

BIBLIOGRAPHIE. — K. MITTCHELL, *American Journ. of the med. science*, 1831, t. VIII, p. 55. — Scott ALISON, *Arthritis occurring in the course of paralysis* (*Soc. de med.*, Londres, 16 janvier 1846, et *The Lancet*, 1847, t. I, p. 276). — DURAND-FARDEL, *Traité des maladies des vieillards*, Paris, 1854, p. 131. — REMAK, *Ueber den Einfluss des Nervensystem auf Krankh. der Knochen und der Gelenken* (*Allgem. med. central Zeitung*, Berlin, 1863). —W. GULL, *Cases of paropligra* (*Guy's Hospit. Reports*, 1858, ser. 3, p. 206). — S. A. de ESCARRA, *De quelques phénomènes curieux chez les hémiplégiques*. Paris, 1868. — J. M. CHARCHOT, *Sur quelques arthropathies qui paraissent dépendre d'une lésion du cerveau ou de la moelle épinière* (*Arch. de physiol. norm. et pathol.*, 1868, t. I, p. 161 et 379). — Le même, *Luxations pathologiques et fractures spontanées multiples chez une femme atteinte d'ataxie locomotrice* (*Ibid.*, 1874, t. VI, p. 166). — Le même, *Leçons sur les maladies des vieillards*, Paris, 1873, p. 159. — B. BALL, *Des arthropathies liées à l'ataxie locomotrico-progressive* (*Gaz. des Hôpitaux*, 1868, p. 506 et 522). — VIARDIN (*Ibid.*, 1869, p. 129). — J. M. CHARCOT et JOFFROY, *Note sur une lésion de la substance grise de la moelle épinière observée dans un cas d'arthropathie liée à l'ataxie locomotrice* (*Arch. de Physiol. norm. et pathol.*, 1870, p. 306). — HITZIG, *Ueber eine bei schweren Hemiplegien auftretende Gelenkaffection* (*Archiv für path. Anatom. und Physiol.*, 1869, t. XLVIII, p. 345). — A. VULPIAN, *Leçons sur l'appareil vaso-moteur, rédigées et publiées par H. C. Carville*, Paris, 1875, t. II, p. 567. — W. ZENKER, *De formirende Gelenkentzundung bei Geistes Kranken* (*Allgem. Zeitschrift für Psychiatrie*, 1872, t. XXIX, p. 251). — S. Weir MITCHELL, *Gunshot wounds and other injuries of nerves*. Philadelphia, 1864, trad. fr. par le Dr Dastre, Paris, 1874. — Le même, *Spinal Arthropathies* (*The Amer. Journ. of med. science*, avril 1875, et *Rev. des sc. méd.*, t. VI, p. 152). — A. BLUM, *Des arthropathies d'origine nerveuse*. Thèse d'agrégation de chirurgie, Paris, 1875. — BOURCERET, *Bull. de la Soc. anatomique*, 1875, p. 334. — J. MICHEL, *Études sur les arthropathies survenant dans le cours de l'ataxie locomot. progressive*. Thèse de Paris, 1877. — E. VALLIN, *Note sur les*

*arthropathies consécutives aux altérations aiguës de la moelle épinière* (*Mém. de la Soc. méd. des hôpitaux*, Paris, 1878, sér. 2, t. XV, p. 145). — L. Petrone, *Contribut. à l'étude de l'arthropathie subaiguë dépendant d'une lésion cérébrale* (zone trophique cérébro-corticale) (*Lo Sperimentale*, 11 nov. 1880, t. XLVI, p. 449). — Th. Buzzard, *Cases of osseous and articular lesions in tabes dorsalis* (*Transact. of the path. Soc. of London*, 1880, t. XXXI, p. 193). — Westphal, *Arthropathie dans l'ataxie locomotrice* (*Gaz. méd. de Paris*, 1882, p. 177). — J. M. Charcot et Ch. Féré, *Affect. osseuses et articul. du pied chez les tabétiques* (*Le Progrès méd.*, 1883, p. 606).

Arthrite syphilitique. — De même que toutes les manifestations de la syphilis constitutionnelle, l'arthrite diffère dans la période secondaire et dans la période tertiaire; à chacune de ces phases répond, en effet, un type distinct d'altération.

L'arthrite secondaire a les allures des éruptions superficielles et généralisées de cette phase pathologique, en ce sens qu'elle procède par poussées successives et tend à envahir la plupart des articulations; mais elle manque jusqu'ici du contrôle anatomique, pour ce fait qu'elle ne compromet nullement l'existence. Toutes les articulations sont à peu près également exposées à cette lésion; elles sont affectées par poussées successives et les unes après les autres plutôt que simultanément; cependant un de nos malades, jeune artiste obligé d'étudier le piano, eut seulement les articulations des poignets et des doigts lésées. Les téguments sont rouges au niveau des articulations, qui offrent une tuméfaction légère et même un certain degré d'empâtement. Dans plusieurs cas, il nous a été possible de constater l'existence d'un épanchement séreux dans les genoux; ainsi la tuméfaction serait l'effet tout à la fois de l'exsudat intra-articulaire et de la fluxion des parties molles.

Quelques phénomènes généraux, tels que malaise, douleurs, fièvre, etc., font cortège à ces désordres locaux. Les malades sont courbatus et éprouvent au niveau des articulations des douleurs qu'ils comparent à des sensations de brisure ou de déchirure, sujettes aux exacerbations nocturnes, mais peu exaltées par les mouvements; ils ont une fièvre paroxystique peu intense, qui offre la plupart des caractères de la fièvre syphilitique, et qui, à l'inverse de la fièvre rhumatismale, n'est pas accompagnée de sueurs. Ajoutons que les arthrites de la syphilis secondaire sont moins mobiles et moins aiguës que celles du rhumatisme, qu'elles coexistent généralement avec des adénopathies cervicales et inguinales, comme aussi avec des éruptions syphilitiques généralisées diverses, et que leur durée est d'ordinaire plus longue, à moins que l'on ne fasse intervenir un traitement spécifique. Néanmoins ces arthrites, qui ne cessent guère

avant un mois ou six semaines, permettent le rétablissement complet des fonctions articulaires, et ne laissent à leur suite ni raideur ni craquements.

*Arthrite tertiaire.* — Ce second type diffère du précédent, comme les syphilides tertiaires diffèrent des syphilides secondaires; c'est-à-dire que la lésion qui le caractérise, au lieu de se généraliser, reste localisée à une seule, sinon à deux articulations ordinairement symétriques, ne provoque aucun phénomène réactionnel et souvent même n'est accompagnée d'aucune douleur et gêne à peine la marche. Il a une préférence marquée pour les grosses jointures, les genoux et les coudes notamment, et présente deux variétés déterminées par le siège primitif de la lésion.

La première variété, ou *arthrite gommeuse*, forme fibreuse de l'arthrite tertiaire, a pour caractère la production, dans la substance conjonctive sous-synoviale, d'un tissu jeune qui, au bout d'un certain temps, s'altère, devient jaunâtre et offre l'aspect du tissu gommeux. Chez une femme cachectique qui, en 1863, succomba à l'Hôtel-Dieu en proie à une dyspnée excessive avec rétrécissement de la trachée et lésions gommeuses du foie, je trouvai les articulations fémoro-tibiales augmentées de volume, les membranes synoviales injectées, épaissies, tapissées de dépôts membraneux, et renfermant chacune environ un verre d'une sérosité louche. Une membrane de nouvelle formation séparait, à droite, la bourse synoviale du muscle droit antérieur de la cavité articulaire épaissie. Les cartilages diarthrodiaux du condyle externe gauche et des deux rotules offraient quelques érosions; mais ces altérations n'étaient que secondaires, et le désordre principal portait sur les tissus fibreux et conjonctif sous-synovial. Du côté droit, une partie du tendon rotulien, le peloton graisseux situé en arrière de la bourse synoviale et tous les tissus fibreux qui s'insèrent au pourtour du tibia se trouvaient transformés en une masse uniforme élastique, jaune-grisâtre, d'environ 4 centimètres d'épaisseur sur la ligne médiane, et divisée en plusieurs petites tumeurs par des tractus fibreux. Le tendon rotulien correspondant était aminci et représenté par une simple bandelette fibreuse, tandis que les ligaments semi-lunaires et interarticulaires étaient sains (fig. 68, A). L'articulation du genou gauche présentait une altération semblable, mais beaucoup moins prononcée, car le peloton graisseux post-rotulien n'était pas entièrement transformé en tissu gommeux, et le tendon rotulien était à peu près intact; toutefois il existait en arrière de ce tendon et en avant de l'extrémité supérieure du tibia, comme le montre la figure 68, B, un tissu gommeux d'une épaisseur de 2 centimètres (1).

(1) Voy. l'observation dans mon *Traité de la syphilis*, 1re édit. et 2e édit., p. 203.

Ces dépôts, en tout semblables aux lésions gommeuses du tissu cellulaire et des viscères, sont évidemment susceptibles de se modifier et de disparaître, comme j'ai pu le constater dans plusieurs cas. Plus ou moins étendus au pourtour de l'articulation, ils forment des masses sèches,

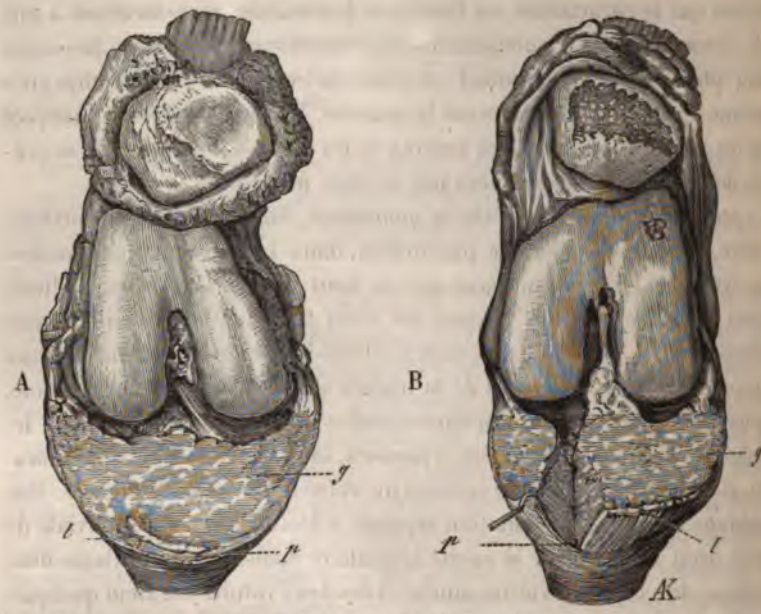


FIG. 68. — Arthrite gommeuse double des genoux. — A, genou droit : *g*, dépôt gommeux situé dans le tissu sous-synovial, où il étouffe le peloton graisseux, dont les débris se révèlent par des taches blanches ; *l*, ligament rotulien envahi et en partie détruit par ce même tissu. Le cartilage rotulien est légèrement ulcéré. B, genoû gauche ; l'altération est semblable, mais moins prononcée. Les lettres ont la même signification : *p*, tendon rotulien incisé pour montrer le dépôt gommeux qui l'envahit à sa partie postérieure.

molles et élastiques, isolées ou agglomérées, sous forme d'un demi-cercle ou d'une zone complète. Ces masses, faciles à sentir pendant la vie, doivent venir en aide au diagnostic ; leur présence, en effet, m'a été utile dans plusieurs circonstances où l'iodure de potassinm m'a donné à ce point de vue les meilleurs résultats.

L'arthrite tertiaire, dont le début est lent et insidieux, détermine des douleurs peu vives, sans exacerbations nocturnes ; elle est accompagnée d'une tuméfaction de l'articulation, avec hydropisie parfois intermittente et sensation, sur les côtés des ligaments rotuliens, de masses molles, élastiques, limitées en un ou plusieurs points, au niveau des replis synoviaux, ou encore de plaques indurées et indolentes analogues à des corps étrangers. Notons l'absence de réaction fébrile et la conservation d'une

grande partie des mouvements du membre lésé, car, si les malades en viennent à tirer la jambe ou à boiter, ils sont rarement dans l'obligation de rester absolument au lit.

La seconde variété, ou *arthrite consécutive*, forme osseuse de l'arthrite tertiaire, a son point de départ dans le périoste ou le tissu osseux des extrémités articulaires. Ces parties sont le siège d'altérations diffuses ou circonscrites, qui s'étendent jusqu'aux tissus constituant l'articulation malade et les enflamment. Il résulte de cette propagation une irritation avec injection de la synoviale et hydarthrose, puis, dans certains cas, l'altération ou même la destruction des cartilages diarthrodiaux. Je n'ai pas eu l'occasion de constater ces désordres après la mort, ainsi que l'a fait Méricamp; toutefois j'ai indiqué cette forme d'altération dans la première édition de mon livre, et depuis lors il m'a été donné de la rencontrer chez plusieurs malades qui ont totalement guéri. La plupart des articulations en sont le siège, et principalement les coudes et les genoux. Les apophyses du cubitus, les condyles interne et externe du fémur sont plus généralement atteints; mais il faut reconnaître que cette arthrite est parfois difficile à distinguer de l'arthrite purement gommeuse, d'autant plus que ces deux formes peuvent coexister.

La tuméfaction, dans ce cas, se produit lentement sans aucune réaction fébrile; mais au lieu de la sensation de masses molles périarticulaires, le palper donne celle d'une extrémité articulaire hypérostosée. Cette forme d'altération, peut-être plus commune que celle qui se révèle uniquement par des productions gommeuses, a une durée d'au moins un mois lorsqu'elle est soumise à une médication spécifique, et beaucoup plus longue si elle n'est pas traitée. Contrairement à l'arthrite gommeuse, elle est souvent suivie de craquements articulaires qui sont l'effet de l'altération secondaire des cartilages et quelquefois même d'une gêne notable de certains mouvements, si la résolution des extrémités hypérostosées n'est pas complète. Chez une femme de quarante-trois ans, à laquelle je donnai des soins et qui offrait au coude une arthrite de cette nature, la flexion de l'avant-bras sur le bras fut longtemps gênée par suite d'une exostose de l'apophyse coronoïde du cubitus. Les cas d'hydarthrose ou de pseudo-tumeur blanche syphilitique rentrent dans l'un ou l'autre de ces types ou n'ont rien de spécifique; aussi croyons-nous que ces dénominations peu scientifiques doivent être abandonnées.

Bibliographie. — E. Lancereaux, *Arthrite syphilitique* dans le *Traité historique et pratique de la syphilis*, 1re édit., Paris, 1866, p. 244; 2e édit., 1873, p. 157 et 202 (avec indications bibliographiques). — Le même, *Leçons sur la syphilis*,

*recueillies par Ch. Remy*, Paris, 1876, p. 56. — Dauzat, *Étude sur l'arthrite syphilitique.* Thèse de Paris, 1875. — J. Voisin, *Contribution à l'étude des arthropathies syphilitiques.* Thèse de Paris, 1875. — J. Plateau, *Étude sur les épanchements articulaires syphilitiques.* Thèse de Paris, 1877. — Dureuil, *Contribution à l'étude des pseudo-tumeurs blanches syphilitiques.* Thèse de Paris, 1881. — Schuller, *Ueber syphilitische Gelenkleiden* (*Berlin. klin. Wochenschrift*, n° 28, p. 440, 10 juillet 1882; *Langenbeck's Archiv*, t. XXVIII, et *Gaz. hebdom. de méd. et de chirurgie*, 1882, p. 725). — J. P. Méricamp, *Contribution à l'étude des arthropathies syphilitiques tertiaires.* Thèse de Paris, 1882 — Mracek, *De l'arthroméningite* (synovite) *syphilitique dans la période secondaire de la syphilis* (*Wien. med. Presse*, 1882, n$^{os}$ 1, 2, 3, 4 et 5, et *Ann. de dermatologie et de syphiligraphie*, 25 décembre 1882, p. 764). — Defontaine, *De la syphilis articulaire.* Thèse de Paris, 1882.

*Arthrite tuberculeuse.* — Cette lésion, dont la connaissance est de date récente, était autrefois désignée sous le nom de *tumeur blanche*, et confondue avec l'arthrite scrofuleuse. Caractérisée par la présence au sein de la membrane synoviale de granulations miliaires plus ou moins abondantes, elle est ordinairement primitive, c'est-à-dire qu'elle se montre avant la tuberculose des organes. Elle présente deux types : l'un dans lequel l'altération tuberculeuse reste localisée à la synoviale; l'autre dans lequel cette altération se trouve combinée avec une lésion du tissu osseux.

L'arthrite tuberculeuse est le plus souvent mono-articulaire, quoique toutes les articulations, et principalement les plus volumineuses, y soient prédisposées. Elle se développe lentement, l'articulation affectée est augmentée de volume et recouverte d'un tégument peu ou pas coloré, traversé quelquefois par un ou plusieurs trajets fistuleux laissant suinter un fluide séro-purulent. Elle renferme en abondance variable un liquide séreux avec grumeaux blanchâtres, ou un liquide purulent qui contient des leucocytes et des corps granuleux. La membrane synoviale, épaissie, est grisâtre ou opaque, et sa surface interne, irrégulière, granuleuse ou fongueuse, se trouve recouverte de fausses membranes molles, au-dessous desquelles il est le plus souvent possible de reconnaître des granulations miliaires grisâtres ou jaunâtres. Dans quelques cas, les fausses membranes font défaut, et les tubercules se voient sur la séreuse articulaire, comme le montre la figure 69. Situés au milieu d'un tissu friable et vascularisé, ces tubercules sont tantôt semi-transparents, isolés et disséminés à la surface de la membrane synoviale, tantôt opaques et agglomérés sur un ou plusieurs points, où ils forment, au bout d'un certain temps, des foyers de ramollissement jaunâtres, et produisent des espèces de cavernes assez semblables à celles que l'on observe dans les poumons. Au pourtour de ces ca-

vernes le tissu sous-synovial est adhérent, grisâtre et lardacé, et les muscles sont atrophiés, jaunâtres et graisseux. Les foyers, effet de la transformation de la matière tuberculeuse, n'existent pas seulement dans l'articulation, ils se rencontrent encore dans les bourses séreuses et le tissu conjonctif, et même tout près des insertions musculaires; ils sont parfois fistuleux, mais il est juste de dire qu'ils tirent alors le plus souvent leur origine du tissu osseux nécrosé.

Les cartilages articulaires sont diversement modifiés; tout d'abord ils deviennent opaques, perdent leur élasticité et cessent de repousser l'extrémité du scalpel; plus tard ils présentent une teinte jaunâtre et des décollements partiels ou même très étendus, tombent dans la cavité articulaire et disparaissent, laissant la surface osseuse entièrement nue, comme on peut le voir sur la figure 70.

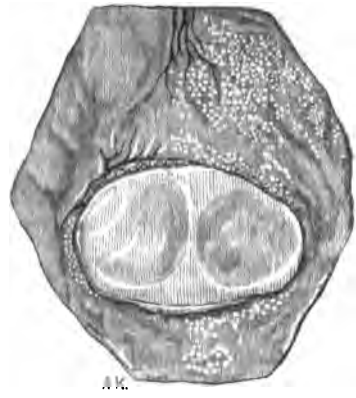

Fig. 69. — La rotule et la membrane synoviale de son voisinage parsemée de granulations tuberculeuses et injectée par places.

Le tissu osseux est sain ou sclérosé, mais, dans quelques cas, lorsque le cartilage est détruit, les extrémités articulaires peuvent être le siège de séquestres plus ou moins volumineux.

Les fausses membranes articulaires sont constituées par un tissu conjonctif embryonnaire renfermant des vaisseaux capillaires en plus ou moins grande abondance; les granulations comprises dans leur épaisseur, comme celles qui infiltrent la membrane synoviale, sont formées à la périphérie par des cellules lymphoïdes jeunes qui se continuent insensiblement avec les éléments du tissu conjonctif embryonnaire, tandis qu'au centre, où le plus souvent existe une cellule géante, elles sont pressées les unes contre les autres, atrophiées surtout par suite de l'absence de vaisseaux dans l'épaisseur du nodule tuberculeux.

Le second type de l'arthrite tuberculeuse est caractérisé par la lésion simultanée ou préalable des épiphyses osseuses et des parties molles articulaires. Fréquemment observée dans les articulations de la colonne vertébrale où elle accompagne le mal de Pott, cette lésion se rencontre encore dans les articulations des membres, ainsi qu'il m'a été donné de le constater dans maintes circonstances. Les désordres osseux consistent dans une infiltration tuberculeuse disposée sous forme de nodules dans

le corps des vertèbres (voy. mon *Atlas d'anatomie pathol.*, pl. 57, fig. 1, 2, 3), ou encore sous forme de masses dites caséeuses, dans les extrémités des os longs, au voisinage des surfaces articulaires (fig. 71).

FIG. 70. — Surfaces osseuses de l'articulation tibio-tarsienne gauche dénudées. — *t*, tibia; *n*, séquestre; *p*, péroné; *s*, synoviale ulcérée et granuleuse; *u*, tête de l'astragale dont une faible portion seulement est encore revêtue de cartilage.

La substance osseuse qui circonscrit ces lésions est modifiée; les cartilages diarthrodiaux sont altérés, le plus souvent décollés ou détruits; la membrane synoviale, épaissie, est couverte de productions membraneuses, de granulations tuberculeuses, et quelquefois infiltrée de pus, lorsqu'il existe dans le voisinage de l'articulation une nécrose osseuse avec tendance à l'élimination. Les granulations tuberculeuses sont faciles à découvrir avec un peu d'attention; elles ne diffèrent pas de ce qu'elles sont partout ailleurs. Le pus est séreux et granuleux, entièrement distinct du pus franchement inflammatoire, et, loin de rester limité aux surfaces articulaires, il s'étend souvent le long de la colonne vertébrale ou même au delà, et forme ce que l'on a désigné sous le nom d'abcès ossifluents ou par congestion; aux membres, il décolle quelquefois le périoste des extrémités osseuses, s'épanche dans le tissu cellulaire ambiant, enflamme la peau et engendre des fistules. Les articulations atteintes sont tuméfiées et douloureuses; elles présentent au palper un empâtement général; la peau qui les recouvre est tantôt normale, tantôt pâle, tantôt colorée, enflammée et perforée. Les mouvements sont difficiles, sinon impossibles, et presque toujours accompagnés de craquements secs, car les cartilages sont, en général, détruits. Cette lésion, dont la marche est lente, progressive, exige un repos absolu et même l'immobilité; néanmoins elle est peu susceptible de guérison, malgré l'huile de foie de morue et toutes les médications qu'il est possible d'employer; aussi, lorsque les poumons sont peu ou pas affectés, il peut y avoir lieu de procéder à une résection des extrémités articulaires.

FIG. 71. — Section de l'extrémité inférieure d'un fémur atteint d'une plaque d'infiltration tuberculeuse (femme de 50 ans).

L'arthrite tuberculeuse ne détermine qu'une faible réaction, et souvent même elle n'est accompagnée d'aucun mouvement fébrile. Elle est parfois douloureuse et apporte à la liberté des mouvements des entraves plus ou moins sérieuses. Le tégument qui la recouvre est tantôt pâle, décoloré, tantôt rougeâtre, enflammé par places; la cavité articulaire est le siége d'une hydropisie habituellement légère, et la synoviale donne au palper la sensation d'un épaississement prononcé, assez semblable à celui qui existe dans l'arthrite syphilitique. Lorsque les cartilages participent à l'altération, l'arthrite tuberculeuse est accompagnée de craquements, et devient quelquefois le point de départ de trajets fistuleux. De même que toutes les manifestations de la tuberculose, cette arthrite a une marche progressive, et, par conséquent, elle est une lésion des plus sérieuses; mais ce qui en constitue surtout la gravité, ce sont les altérations intercurrentes, telles que : infiltration tuberculeuse des poumons ou d'autres organes, dégénérescence amyloïde des reins et du foie, etc. La mort est l'effet habituel de la suppuration articulaire ou d'une tuberculose pulmonaire concomitante.

L'arthrite déformante et l'arthrite syphilitique sont les affections qui se rapprochent le plus de l'arthrite tuberculeuse; mais, s'il est possible de confondre ces affections, c'est uniquement dans la première phase de leur évolution, car plus tard les trajets fistuleux articulaires et la concomitance d'une phthisie pulmonaire mettent hors de doute l'existence de la tuberculose articulaire. Toutefois l'arthrite déformante se distinguera par ses craquements prématurés, la déformation spéciale des jointures, et sa lente évolution, en dépit des poussées plus ou moins aiguës qui se produisent dans certains cas. L'arthrite syphilitique ne se sépare pas moins nettement de l'arthrite tuberculeuse si on tient compte, non seulement de la tuméfaction osseuse qui l'accompagne fréquemment, mais encore de la lenteur de sa marche, et surtout de la persistance des mouvements, malgré des lésions en apparence considérables. Ajoutons que les manifestations concomitantes pourront, dans les cas difficiles, venir en aide au diagnostic.

*Étiologie et pathogénie.* — L'arthrite tuberculeuse se manifeste généralement pendant l'enfance ou l'adolescence, et dans ces conditions il y a toute raison de croire que le développement du tissu osseux contribue à amener cette localisation particulière de la tuberculose. Les causes de cette arthrite ne diffèrent pas de celles qui engendrent les affections tuberculeuses en général; elles ont leur source dans une hygiène défectueuse et sont quelquefois dues à l'hérédité. Il n'est pas rare de voir des descen-

dants de tuberculeux être atteints de lésions du tissu osseux ou des articulations, et présenter plus tard les signes d'une phthisie pulmonaire; c'est même là un fait relativement commun, surtout dans les campagnes. Quelques médecins ont essayé de produire artificiellement, à l'aide d'inoculations, la tuberculose des articulations; mais les résultats auxquels ils sont parvenus nous paraissent trop incomplets pour qu'il y ait lieu de les rappeler.

BIBLIOGRAPHIE. — BONNET, *Traité des malad. articulaires*, Paris, 1845. — J. CROCQ, *De la formation de la matière tuberculeuse à l'intérieur des synoviales* (*Annales de la Soc. de méd de Bruges*, 1853, et *Gaz. méd. de Paris*, 1854, p. 524). — L. RANVIER, *Tumeur blanche de l'articulation tibio-tarsienne gauche* (*Journ. de l'anatomie et de la physiologie de l'homme et des animaux*, Paris, 1868, p. 105). — K. KOSTER, *Ueber fungöse Gelenkentzündung* (*Archiv für pathologische Anatom. und Physiol.*, 1869, t. XLVIII, p. 95; extrait dans la *Gaz. méd. de Paris*, 1870, p. 350). — E. LANCEREAUX, *Atlas d'anatomie pathologique*, Paris, 1871, p. 501. — CHOYAU, *Bull. de la Soc. anat.*, 1868, t. XLIII, p. 272. — CAMPENON, *Destruction du cartilage qui unit l'iléum, l'ischion et le pubis; disjonction de ces diverses pièces* (*Bull. de la Soc. anat.*, 1871, t. XLVI, p. 325). — DEBOVE, *Ibid.*, 1873, t. XLVIII, p. 375. — V. CORNIL, *Sur un cas d'arthrite tuberculeuse* (*Archiv. de Physiol. norm. et patholog.*, 1878, t. III, p. 325). — J. F. GOODHART, *A case of progressive caseous disease of the lymphatic glands after disease of the knee-joint* (*Guy's Hosp. Reports*, 1873, ser. 3, t XVIII, p. 401). — J. WARRINGTON HAWARD, *On chronic bone and joint disease* (*St-Georges Hospital Reports*, 1869, t. IV, p. 143). — POWEL, *Du pseudo-rhumatisme tuberculeux*. Thèse de Paris, 1874. — J. ROUX, *De l'arthrite tuberculeuse, démonstration de l'existence de cette affection par inoculation des produits synoviaux*. Thèse de Paris, 1875. — H. PRIOU, *Essai sur la tuberculose des synoviales articulaires*. Thèse de Paris, 1878. — LANNELONGUE, *Sur une forme d'arthrite tuberculeuse ou synovite granuleuse* (*Bull. de la Soc. de chir.*, 17 avril 1878, p. 296 et 301, et *France médicale*, 1878, p. 253). — Herm. HUETER, *Die experimentelle Erzeugung der Synovitis granulosa hyperplastica am Hunde und die Beziehungen dieser Gelenkerkrankung zur Tuberculose* (*Deutsche Zeitschrift f. Chir.*, 1879, t. XI, p. 344). — KŒNIG, *Die Tuberculose der Gelenke, fungöse Gelenkentzündung, granulirende Gelenkentzündung, Tumor albus der Gelenke* (*Ibid.*, 1879, nos 5 et 6). — Max SCHULLER, *Experimentelle Untersuchungen über die Genese der scrophulosen und tuberkulösen Gelenkentzündungen* (*Centralblatt für Chirurgie*, 1878, n° 4, et *Archiv. gén. de médecine*, 1879, t. II, p. 102). — E. BRISSAUD, *Étude sur la tuberculose articulaire* (*Revue mensuelle de médecine et de chirurgie*, 1879, t. III, p. 457). — SCHNELLER, *Nouvelles rech. expériment. sur la genèse des arthrites scrofuleuses et tuberculeuses* (*Centralblatt f. Chirurg.*, n° 19; *Journ. des conn. médicales*, 1880, p. 316). — RICARD, *Contribution à l'étude de la tuberculose des synoviales articulaires et des diverses formes cliniques qu'elle peut revêtir.*

Thèse de Paris, 1881. — J. Croft, *Tubercular disease of synovial membranes and tubercular diseases of joints* (*Trans. of the Pathol. Soc. of London*, 1881, t. XXXII, p. 174). — C. Kaufmann, *La tuberculose des articulations* (*Revue des sc. médicales*, 1882, t. XX, p. 394). — Lannelongue, *Tubercules des os, tumeurs blanches consécutives* (*Bull. de la Soc. de chir.*, 1879, p. 867). — Le même, *Étude sur les caractères et la nature de l'arthrite dite fongueuse. Tuberculose osseuse et articulaire* (*Ibid.*, 1882, et *Tribune médicale*, 23 juillet 1882, p. 353). — Sonnenburg, *Ueber die Bedeutung der Tuberkeln bei den fungœsen Knochen-und Gelenkentzündungen* (*Berlin klin. Wochensch.*, n° 16, 18 avril 1881, p. 231, et *Revue des sc. méd.*, 1882, t. XX, p. 676). — G. Berne, *Observat. d'une arthrite tuberculeuse du genou* (*Bull. de la Soc. anat.*, 1881, p. 126). — M. Pollosson, *Note sur les formes anatom. de la tuberculose articulaire*, etc. (*Gaz. hebdom. de méd. et de chirurg.*, 1883, p. 296 et suivantes).

Arthrite scrofuleuse ou fongueuse. — Cette arthrite, qui a été généralement confondue sous le nom de *tumeur blanche* avec l'arthrite tuberculeuse et même avec l'arthrite syphilitique, constitue, tant par sa lésion anatomique que par son évolution et les circonstances pathologiques dans lesquelles elle se rencontre, une espèce aussi distincte que les deux précédentes. Elle est caractérisée par la présence de fongosités molles, vasculaires, qui envahissent tout à la fois la membrane synoviale, le cartilage et l'os lui-même.

Les grosses articulations, et notamment celles du genou, de la hanche et du coude, sont le siège de prédilection de cette lésion. L'un des premiers phénomènes qu'il est possible de constater est la rougeur et la tuméfaction de la membrane synoviale. Celle-ci, tout d'abord modifiée au niveau des parties latérales de la jointure, dans les plis et les prolongements, devient molle, friable, œdématiée; les franges sont imbibées de sucs et boursouflées. Bientôt après, cette membrane végète et se couvre de productions d'un gris rougeâtre, vasculaires, de consistance gélatineuse et légèrement grenues, ou encore de fongosités qui s'accroissent et s'étendent, débordent le cartilage diarthrodial sur les côtés, et se glissent peu à peu entre les surfaces cartilagineuses opposées. La capsule articulaire est en même temps épaissie, œdémateuse ou lardacée, et souvent le tissu cellulaire sous-cutané est modifié de la même façon.

Le cartilage diarthrodial commence par perdre son élasticité et son aspect blanc-bleuâtre; il se boursoufle, puis peu à peu se recouvre de végétations qui lui forment comme un voile, lui adhèrent en certains endroits et finissent par s'enfoncer dans son épaisseur. Il résulte de là que si, au bout d'un certain temps, on vient à soulever ce voile fongueux, on trouve le cartilage rugueux, ulcéré, perforé, et même détruit dans une

plus ou moins grande étendue. La végétation fongueuse pénètre enfin dans l'os et contribue à le détruire en déterminant ce qu'on a appelé une carie fongueuse, c'est-à-dire la résorption de la substance osseuse par l'action compressive du néoplasme inflammatoire. (fig. 72) Aussi cette substance se tranche facilement au couteau, et lorsque les aréoles de l'os ne sont pas distendues par des fongosités, elles sont remplies par de la graisse, en sorte que, si on vient à les presser, la graisse s'en écoule comme le ferait le miel du gâteau qui le contient. Les végétations fongueuses s'étendent jusque dans le tissu cellulo-sous-cutané, gagnent la peau, l'atrophient, l'enflamment ou même la perforent. De là des trajets fistuleux qui suintent pendant un temps très long, font communiquer l'articulation avec l'air ambiant, et occasionnent une suppuration d'ordinaire peu abondante. A part cette circonstance, le pus est rarement mélangé à la synovie, et celle-ci, en général peu augmentée, est simplement trouble ou un peu blanchâtre.

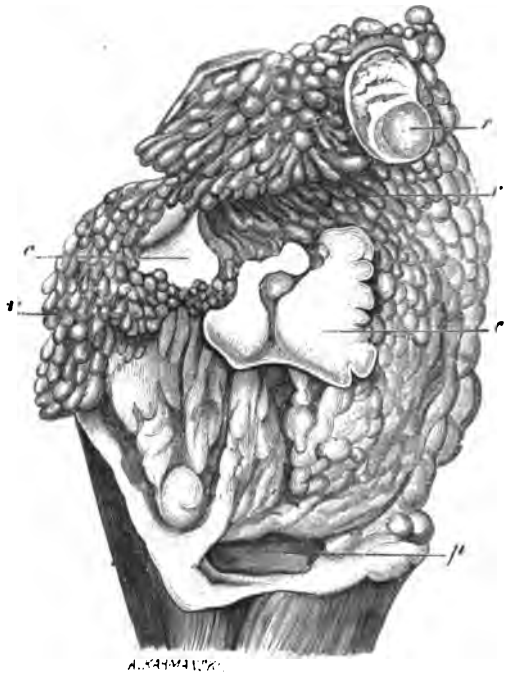

FIG. 72. — Arthrite scrofuleuse ou fongueuse du genou. L'articulation est ouverte et la rotule *r* est portée en haut vers le fémur. — *c*, *c*, les condyles, dont une faible partie est revêtue d'un cartilage en voie d'altération graisseuse; *v*, *v*, végétations fongueuses développées tant à la face interne de la synoviale qu'a la surface de l'os, au niveau même des points où le cartilage a disparu (figure tirée de l'*Atlas d'anat. path.* de Lancereaux et Lackerbauer).

Histologiquement, la membrane synoviale est tout d'abord infiltrée de petites cellules rondes, dites cellules embryonnaires du tissu conjonctif; en même temps ses vaisseaux se dilatent, puis les cellules de nouvelle formation s'étendent jusque dans le tissu sous-synovial où, en fin de compte, elles constituent un tissu vasculaire assez semblable à celui des bourgeons charnus d'une plaie. Pareille végétation se produit au niveau

des points d'adhérence des fongosités au cartilage. Les cellules cartilagineuses se divisent et se multiplient, tandis que la substance hyaline intermédiaire se ramollit, se dissout et finit par être résorbée peu à peu par les anses vasculaires des fongosités qui pénètrent jusque dans son épaisseur. Les os sont également envahis par les fongosités, ou bien leurs aréoles sont agrandies et remplies de graisse.

L'arthrite scrofuleuse débute quelquefois par le tissu osseux, et, dans ce cas, les fongosités développées au sein d'une épiphyse, ou dans un os spongieux du carpe ou du tarse, gagnent le cartilage, le décollent ou le perforent, et s'étendent jusqu'à la synoviale, qui, à son tour, se met à végéter. D'autres fois enfin, concurremment avec la végétation fongueuse spéciale de la synoviale, il se développe d'une façon indépendante des fongosités entre les os et le cartilage, si bien que le cartilage décollé peut se trouver compris entre deux couches de granulations. L'arthrite fongueuse survient sans phénomènes réactionnels appréciables; elle évolue lentement et sourdement. Le tissu de nouvelle formation qui la caractérise subit ordinairement la dégénérescence graisseuse; mais si parfois cette dégénérescence tarde à se produire, d'autres fois elle apparaît dès le début du processus; aussi n'est-il pas surprenant que celui-ci ait été considéré dans certains cas comme une altération stéatosique primitive.

Cette arthrite est des plus tenaces et sa durée est toujours longue. Sa guérison n'est entière que si elle survient dans la période de la végétation cellulaire, car plus tard la destruction plus ou moins complète des cartilages est suivie de raideur ou d'ankylose. Par elle-même, l'arthrite scrofuleuse compromet peu l'existence; mais il n'en est pas de même des lésions viscérales, et particulièrement des dégénérescences amyloïdes du foie, des reins, des intestins et des ganglions lymphatiques, qui lui font cortège, celles-ci ne rétrogradant pour ainsi dire jamais.

*Étiologie et pathogénie.* — L'arthrite fongueuse est une lésion du jeune âge qui se montre, en général, chez les enfants scrofuleux, à partir de la troisième année, et survient soit spontanément, soit à l'occasion d'un coup, d'une chute ou même d'un simple tiraillement de l'articulation. Les conditions de mauvaise hygiène, et principalement l'humidité et le défaut d'aération, qui président au développement de la scrofule sont donc les causes de cette arthropathie, à laquelle prédispose d'un autre côté l'accroissement du tissu osseux. Relativement rare à un âge avancé de la vie, cette lésion se voit surtout chez des personnes surmenées, mal nourries et mal logées; elle est le propre du lymphatisme : c'est à peu près tout ce que nous savons de sa pathogénie.

BIBLIOGRAPHIE. — B. BRODIE, *On the scrofulous affection of the joints* (*Med. chirurg. Transact.*, 1819, t. IV, p. 269). — SCOTT, *On diseases of the joints*, Edinb., 1828. — Ch. ASTON KEY, *On the ulcerative process in joints* (*Medico-chirurg. Transact.*, 1833, t XVIII, p. 208). — H. MAYO, *Case of scrofulous disease of ankle* (*Ibid.*, 1834, t. XIX, p. 66). — VELPEAU, *Arch. gén. de méd.*, 1837, et *Leçons orales de clin. chir.*, Paris, 1841. — GERDY, *Mémoire sur les tumeurs blanches* (*Arch. gén. de méd.*, 1840). — MAISONNEUVE, *De la coxalgie*, Paris, 1844. — H. LEBERT, *Traité des mal. scrof. et tuberc.*, Paris, 1849; *Atlas d'anat. pathol.*, t. II, pl. 165, 166, 178, 182. — BROCA et VERNEUIL, *Bull. de la Soc. anat.*, 1851, p. 245. — SOLLY, *Clinical Lect. on diseases of the joints* (*The Lancet*, 1852). — CROCQ, *Traité des tumeurs blanches*, Bruxelles, 1854. — Th. BILLROTH, *Éléments de pathologie chirurgicale générale*, trad. fr. par L. Culmann et Ch. Sengel, Paris, 1868, p. 554. — E. LANCEREAUX et P. LACKERBAUER, *Atlas d'anatomie pathologique*, Paris, 1871, p. 502, pl. 55, fig. 2. — Ed. RINDFLEISCH, *Traité d'histologie pathol.*, trad. fr. par Fr. Gross, Paris, 1873, p. 600. — W. ADAMS, *Sur les affections scrofuleuses des articulations* (*Med. Tim. and Gaz.*, March 1869, p 308). — R. VOLKMANN, *Ueber die Character und die Bedeutung der fungösen Gelenkentz.* (*Sammlung klinisch. Vorträge*, n° 168, 169, et *Lyon médical*, janvier 1880). — GRANCHER, art. *Scrofule* du *Dict. encyclop. des sciences médicales.*

## § 1. — NÉOPLASIES.

Les néoplasies articulaires, celles des extrémités osseuses mises de côté, sont relativement rares : ce qui ne peut surprendre, étant connue la faible tendance des membranes séreuses à ce genre de lésion. Développées d'ailleurs aux dépens du feuillet moyen du blastoderme, les articulations ne sont jamais primitivement affectées par les épithéliomes; d'un autre côté, l'endothéliome et le lymphome ne paraissent pas y avoir été observés, et en somme le lipome et le fibrome sont les seules néoplasies articulaires actuellement connues.

### I. - Lipome.

Les franges et le tissu conjonctif sous-synovial renfermant du tissu adipeux, les lipomes des articulations n'ont rien que de naturel, et, selon qu'ils ont leur point de départ dans l'une ou l'autre de ces parties, ils sont intra ou extra-articulaires. Les lipomes intra-articulaires ont été peu observés, et doivent être considérés comme des exagérations du tissu

adipeux plutôt que comme de véritables néoplasies. Leur forme est habituellement arborescente et les genoux sont leur siège de prédilection. Un lipome de ce genre observé par de Boyer, tapissait toute la surface de la synoviale et principalement le cul-de-sac sous-tricipital du genou droit, qui offrait un épanchement considérable ; il était constitué par les franges synoviales renfermant des masses de tissu adipeux entourées d'une coque conjonctive, et présentait çà et là des noyaux cartilagineux pressés les uns contre les autres ; plusieurs de ces franges étaient retenues par un pédicule très grêle, tandis que d'autres étaient libres à l'intérieur de la cavité articulaire. Peyrot a observé un cas assez semblable, en ce sens que la membrane synoviale portait encore de très nombreuses franges, pour la plupart chargées de graisse et comme lobulées. Ainsi, lipome arborescent ou ramifié, masses adipeuses portées sur des tiges plus ou moins fines, tel est le caractère habituel de ces productions qui, par suite de la rupture du pédicule, donnent naissance à des corps étrangers articulaires d'une nature particulière. Plusieurs fois j'ai rencontré dans les genoux, principalement chez des vieillards, des masses graisseuses lisses et aplaties, du volume et de la forme d'une amande, entièrement libres au sein de la cavité articulaire, qui n'étaient que de petits lipomes primitivement maintenus par un pédicule.

Le lipome extra-articulaire est constitué par des pelotons adipeux qui refoulent devant eux la membrane synoviale et font saillie à l'intérieur de l'articulation, qu'ils remplissent plus ou moins complètement. Cette production a pour point de départ habituel la masse graisseuse située sous le ligament rotulien au-dessus de la tête du tibia ; elle a été plusieurs fois rencontrée par Marjolin, qui en a fait une étude spéciale.

Bibliographie. — Hyrtl, *Med. Jahrb. des Œsterr. Staates*, 1842, t. XXXIX, p. 261. — Marjolin, *Diagnostic des affections du genou* (*Journal de chirurgie* de Malgaigne, 1844, t. II, p. 144). — E. Gurlt, *Beiträge zur vergl. pathol. Anatomie der Gelenkkrankheiten*, Berlin, 1853, p. 54. — Peyrot, *Lipome arborescent du genou* (*Bull. de la Société anatomique*, 1873, t. XLVIII, p. 164). — H. de Boyer, *Lipome arborescent de l'articulation du genou* (*Ibid.*, t. LII, p. 129).

### II. — Fibromes.

La membrane synoviale, le tissu sous-jacent et les extrémités articulaires des os, en raison même de leur composition histologique, sont dans quelques cas le point de départ de productions fibromateuses qui peuvent amener de graves désordres dans les articulations. Ces produc-

tions, relativement rares, ont pour siège de prédilection les genoux. Elles envahissent la cavité articulaire ou la circonscrivent, offrent tantôt les caractères des fibromes embryonnaires, tantôt ceux des fibromes adultes, et sont ainsi plus ou moins envahissantes et malignes. Les premières détruisent rapidement les tissus, acquièrent un volume considérable, ont une consistance molle et un aspect médullaire, tandis que les secondes sont plus fermes, mieux circonscrites, et quelquefois portées sur un pédicule.

Une tumeur appartenant à cette dernière variété et fixée au condyle externe par un pédicule fut extraite de l'articulation du genou par Godlee. Elle était lisse, recouverte par la membrane synoviale, et avait une consistance ferme, luisante, et une structure fibro-cellulaire ; en même temps il existait dans l'articulation une abondante quantité de sérosité jaunâtre entretenue par la présence de cette production.

Bibliographie. — W. Lawrence, *Cases of malignant tumour occupying the knee-joint* (*Med. chirurg. Transact.*, 1832, t. XVII, p. 35, 39). — B. Travers, *Case of ostéo-medullary tumour surrounding the knee-joint* (*Ibid.*, t. XVII, p. 400). — Verneuil, *Bull. de la Soc. anat.*, 1854, t. XXIX, p. 328. — Rickman J. Godlee, *Fibro-cellular tumour removed from the interior of the knee-joint* (*Transact. of the pathol. Soc. of London*, 1881, t. XXXII, p. 207).

## ANOMALIES ACCIDENTELLES

### § 1. — Parasitisme.

L'échinocoque, malgré sa fréquence relative dans les os, n'a pas été rencontrée jusqu'ici, autant que je sache, dans les articulations. Le remarquable traité des entozoaires de Davaine n'en fait aucune mention, et les recherches que j'ai faites à cet égard dans les recueils scientifiques ont été entièrement stériles.

### § 2. — Traumatisme.

Sous ce chef, nous groupons les contusions, les plaies des articulations et les arthrites qui en sont la conséquence. Inutile de dire que, toutes choses égales d'ailleurs, la gravité de ces accidents varie avec l'état

général du sujet, et surtout avec l'intensité du choc et l'existence ou l'absence d'une ouverture mettant la cavité articulaire en communication avec l'air ambiant.

### I. — Contusions.

Les contusions des articulations sont directes ou indirectes suivant que le choc porte immédiatement sur l'article ou y retentit après avoir atteint une partie plus ou moins éloignée. Les accidents qui leur succèdent sont nécessairement variables. Dans le plus grand nombre des cas, à la suite d'un choc violent, lorsque l'articulation n'est pas ouverte, il se développe un gonflement articulaire plus ou moins douloureux, constitué par du sang extravasé auquel s'ajoutent ensuite des exsudats inflammatoires. L'examen des articulations, en dehors même de toute fracture concomitante des extrémités osseuses, laisse voir des extravasats sanguins au sein de la synoviale et des épanchements de sang et de synovie dans la cavité articulaire ; mais, sous l'influence du repos et de l'emploi des moyens antiphlogistiques, ces épanchements finissent en général par être résorbés, laissant à leur suite une raideur plus ou moins persistante. Il n'en est pas de même lorsque l'articulation est ouverte, car souvent une arthrite se développe et persiste pendant une période de temps plus ou moins longue.

L'entorse ou distorsion des articulations est l'effet d'une contusion qui consiste principalement en une distension trop forte avec ou sans déchirure des ligaments et extravasation sanguine dans l'articulation et les tissus environnants. Ce traumatisme, dans lequel la déchirure des ligaments se trouve presque toujours compliquée d'une lésion de la synoviale ou des gaines tendineuses, est suivi d'accidents inflammatoires ordinairement sans gravité, mais très longs si on n'a soin de soumettre à un repos absolu l'articulation affectée.

### II. — Plaies.

Les plaies des articulations, quel que soit l'instrument qui les produise, pénètrent ou non dans la cavité articulaire.

Les plaies non pénétrantes ne diffèrent pas d'une façon sensible de celles des autres régions, et partant elles n'ont pas à nous occuper. Les

plaies pénétrantes, c'est-à-dire celles qui sont accompagnées de l'ouverture du sac synovial, sont des accidents toujours graves en raison de phlegmasie qui en est la conséquence.

Un des premiers effets de cette ouverture est l'écoulement au dehor du liquide synovial, qui est transparent, séreux, légèrement visqueux, parfois sanguinolent, et qui augmente de quantité quand l'articulation malade est mise en mouvement. Bientôt après, la membrane synoviale perd son poli, revêt une coloration d'un rouge jaunâtre, puis d'un rouge vif, et souvent se recouvre de fausses membranes fibrineuses. Histologiquement, elle présente à sa surface une prolifération cellulaire abondante et qui consiste presque uniquement en petites cellules rondes, dont les plus superficielles ont tous les caractères des corpuscules de pus. En même temps, le tissu conjonctif sous-jacent prend la consistance d'un mucus gélatineux et offre ainsi une grande ressemblance avec la substance intercellulaire du tissu de bourgeons charnus. Le liquide renfermé dans l'articulation devient de plus en plus trouble et ne tarde pas à présenter tous les caractères du pus; la surface de la synoviale, peu à peu surmontée de petites granulations fongueuses semblables à celles d'une surface bourgeonnante ordinaire, devient le siège d'une sécrétion purulente continue. Néanmoins il est rare de voir le liquide purulent se frayer un passage dans le tissu cellulaire sous-cutané et à plus forte raison à l'extérieur; mais on observe quelquefois des suppurations périarticulaires sans communication directe avec la cavité articulaire, et dues vraisemblablement à la résorption du pus par les lymphatiques de la synoviale. L'intensité de la suppuration articulaire est variable : tant qu'elle reste superficielle, la synoviale peut revenir à l'état normal; mais quand il y a ulcération et fonte du tissu de cette membrane, la formation d'une cicatrice est le seul résultat possible.

Le cartilage, à moins qu'il ne soit lésé, participe tardivement à l'inflammation traumatique ; sa surface devient terne, il perd son poli, mais il peut n'être pas détruit totalement, et dans le cas de guérison la terminaison a lieu avec ou sans raideur. Par contre, si le travail morbide est intense, le cartilage se fond en petites molécules, ou bien de grandes portions se nécrosent et se détachent de l'os, il s'établit un travail d'inflammation éliminatrice entre l'os et les portions nécrosées, travail qui entraîne presqu forcément une terminaison par ankylose. Ainsi l'évolution et le mod de terminaison des arthrites traumatiques sont variables, comme c reste le pronostic de ces affections, bien qu'il soit toujours redoutable.

Les arthrites traumatiques, envisagées autrefois comme des acciden très sérieux, sont beaucoup moins graves depuis l'emploi des pansemen

antiseptiques; néanmoins elles offrent des dangers réels, surtout quand un liquide septique est déposé dans l'articulation et que le malade a été surmené. Leur marche est en rapport avec l'étendue des désordres articulaires et la nature du principe septique, et, si au point de vue purement anatomique elles diffèrent peu des arthrites suppuratives spontanées, il faut reconnaître qu'elles en sont nettement distinctes par leur évolution.

BIBLIOGRAPHIE. — BRUNEAU, *Dissertation sur les plaies des articulations*. Thèse de Paris, an XI. — PAYEN, *Dissertation sur quelques complications des plaies des articulations*. Thèse de Paris, 1807. — DEGUISE, *Dissertation sur les plaies des articulations*. Thèse de Paris, 1815. — BÉRINGER, *Considérations sur les plaies pénétrantes des articulations*. These de Paris, 1820. — FOURNIER, *Essai sur les plaies des articulations*. Thèse de Paris, 1823. — BOURSON, *Dissertation sur les plaies des articulations*. Thèse de Strasbourg, 1827. — JOBERT DE LAMBALLE, *Traité des plaies par les armes à feu*, Paris, 1833. — BAUDENS, *Clinique des plaies d'armes à feu*. Paris, 1836. — J. GUÉRIN, *Mémoire sur les plaies sous-cutanées des articulations* (*Gaz. méd. de Paris*, 1846). — GUÉPRATTE, *Des plaies des articulations* (*Ann. de la chirurg. franç. et étrang.*, juin 1845). — LIBERMANN, *Recherches sur les plaies pénétrantes des articulations*. Thèse de Strasbourg, 1857. — BRYANT, *On the diseases and injuries of the joints*. London, 1859. — J. ROBERT, *De traumatica articuli genu inflammatione Diss*. Greifswald, 1861. — SÉDILLOT, *Plaies de l'articul. du genou* (*Bull. de thérap.*, 1862, t. LXII). — L. A. CARRÉ, *Des plaies pénétrantes du genou*. Thèse de Strasbourg, 1863. — DE BOURILHON. These de Strasbourg, 1863. — R. ALCOCK, *Observat. on injuries of joints and their treatment* (*Med. chirurg. Transact.*, 1849, t. XXIII, p. 243-247). — H. BLOT, *De l'arthrite suppurée et de sa guérison possible avec conservation des mouvements* (*Arch. gén. de méd.*, 1856, t. I, p. 561). — E. BLANCHET, *Diverses considérations sur les plaies pénétrantes des articulations*. Thèse de Paris, 1874. — DITTEL, *Lésions traumatiques intra-articulaires du genou* (*Stricker Jahrbucher*, 1876, fasc. 3, et *Arch. gén. de médecine*, 1877, t. I, p. 362). — L.-J. FICATIER, *Contribution à l'étude des traumatismes du genou*. Thèse de Paris, 1878. — A. LAFARGUE, *Des arthropathies du genou consécutives aux fractures de cuisse et de jambe*. Thèse de Paris, 1878. — GOSSELIN, *Deux plaies pénétrantes, l'une de l'articulation phalangienne du pouce, l'autre de la poitrine, pansements antiphlogistiques, guérison* (*Gaz. méd. de Paris*, 1879, p. 442). — H. GIES, *Histol. und experim. Studien über Gelenkkrankheiten. Ueber Heilung von Knospelwunden* (*Deutsche Zeitschrift für Chirurg.*, t. XVIII, p. 8, et *Rev. des sc. méd.*, t. XXII, p. 56, 1883). — Voyez les *Bulletins de la Soc. de chirurgie, Discussion sur les plaies des articul.*, Paris, 1866, et la bibliographie générale, p. 166.

# CHAPITRE IV

## MUSCLES

Les muscles, que distingue la propriété contractile, sont formés tantôt par des cellules allongées ou filaments cylindriques striés transversalement, tantôt par des cellules lisses et fusiformes, et cette différence d'aspect, jointe au pouvoir exercé par la volonté uniquement sur les premiers de ces organes, a conduit à admettre deux ordres de muscles : les muscles *striés* ou *volontaires*, les muscles *lisses* ou *involontaires*. Les éléments cellulaires des muscles lisses, d'une longueur de $0^m,20$ à $0^m,100$ et plus, effilés en pointe et souvent divisés à leurs extrémités, sont constitués par une substance homogène, finement granulée ou faiblement striée, au milieu de laquelle existe un noyau long et étroit en forme de baguette. Soudés entre eux par une sorte de ciment amorphe, ces éléments forment des cordons aplatis ou arrondis, *faisceaux des muscles lisses*, qui à leur tour sont réunis en masses plus grandes par une sorte d'enveloppe délicate composée de tissu conjonctif et de fibres élastiques fines, dans laquelle se distribuent les vaisseaux et les nerfs. Ce tissu se rencontre dans le tube digestif, la vessie, les uretères, l'utérus, les bronches et la plupart des viscères; les altérations qui lui sont propres ne se distinguent pas de celles des organes (voy. t. IV).

Les éléments du tissu musculaire strié consistent en fuseaux allongés ou cylindriques, rarement aplatis, désignés sous le nom de *fibres musculaires* ou faisceaux primitifs, d'une longueur qui ne dépasse pas 2 à 4 centimètres et d'une épaisseur de $0^m,09$ à $0^m,60$ (Kölliker). Ces éléments sont composés d'une enveloppe extérieure qui les distingue de la fibre lisse et d'une substance intérieure contractile. L'enveloppe ou sarcolemme, membrane homogène transparente, toujours appliquée à la substance intérieure, présente à sa surface interne des noyaux ronds ou ovalaires d'un diamètre qui varie de $0^{mm},011$ à $0^{mm},007$. La substance renfermée dans le sarcolemme ou masse musculaire offre une striation longitudinale et transversale et se décompose, à l'extrémité d'une fibre sectionnée, en petites fibrilles; mais c'est surtout après l'action des réactifs qu'on peut voir le

fibres musculaires se diviser en filaments allongés, d'où la pensée que ces fibres sont un assemblage de fibrilles élémentaires très ténues ou fibrilles musculaires. Ces fibrilles sont soudées par une substance interstitielle homogène, et dans cette substance se rencontrent des corpuscules transparents disposés par séries et les noyaux de la face interne du sarcolemme. L'union des muscles avec les organes qu'ils sont appelés à mouvoir : les os, les cartilages, les capsules articulaires, la peau, etc., se fait directement ou par l'intermédiaire de cordons ou de toiles fibreuses, tendons ou aponévroses, dont l'étude anatomo-pathologique doit nécessairement suivre.

La composition chimique de la substance musculaire varie suivant l'état de contraction ou de repos des muscles, l'âge des individus, etc. ; elle consiste en principes albumineux divers, mais il s'y rencontre en outre beaucoup d'autres substances et principalement de la créatine, de la xanthine, de la matière glycogène, des acides divers, etc. La matière qui donne la coloration aux muscles est identique à l'hémoglobine.

Un tissu conjonctif délicat, désigné sous le nom de périmysium et dans lequel cheminent les filets nerveux et les vaisseaux capillaires, sert à relier et à unir les fibres musculaires en faisceaux plus ou moins volumineux. Dans ce tissu existent parfois, notamment chez les personnes obèses, des cellules adipeuses, groupées en rangées longitudinales, susceptibles d'atrophier la fibre musculaire et de gêner son travail, d'où une altération qui peut devenir sérieuse.

Les muscles sont riches en vaisseaux artériels, et ceux-ci, régulièrement disposés, forment un réseau capillaire élégant muni de dilatations et qui s'étend autour des fibres musculaires et les enveloppe sans jamais les pénétrer. Les veines leur succèdent. L'existence des lymphatiques des muscles a été démontrée par Sappey, Hoggan, His et Belajew. Les nerfs de ces organes sont nombreux ; ceux qui sont destinés à exciter les fibres musculaires se terminent au-dessous du sarcolemme en une masse granuleuse pourvue de noyaux, *plaque motrice terminale de Rouget, éminence nerveuse.*

Les muscles proviennent du feuillet moyen du blastoderme ; distincts seulement après le second mois chez les embryons humains, ils apparaissent à l'œil nu comme une substance gélatineuse transparente et fibrillaire formée de corps allongés, renflés de distance en distance et montrant au niveau de ces renflements des noyaux oblongs. En présence de ces noyaux multiples, quelques auteurs (Schwann, Robin) ont été conduits à admettre qu'une fibre musculaire est composée d'une série de cellules placées bout à bout et soudées les unes aux autres ; mais d'autres savants (Remak, Kölliker) sont d'avis que le faisceau primitif est constitué à l'ori-

gine par une seule cellule fusiforme qui s'allonge en même temps que son noyau se multiplie, et devient ainsi une longue fibre possédant plusieurs noyaux. En même temps que les noyaux augmentent de nombre et que la cellule s'allonge, le protoplasma prend l'aspect fibrillaire dans les couches périphériques, et reste granuleux au centre; puis la division fibrillaire gagne peu à peu toute l'épaisseur de l'élément contractile. Le sarcolemme n'apparaît que plus tard, et il peut même ne pas se produire, comme dans le myocarde.

L'accroissement des muscles est le fait de l'augmentation de longueur et d'épaisseur des faisceaux primitifs; toutefois il se peut qu'il résulte aussi de la division des fibres musculaires existantes et de la formation de fibres musculaires nouvelles aux dépens des corpuscules de tissu conjonctif du périmysium. Parvenus à leur entier développement, ces organes jouissent d'un mouvement nutritif très énergique, comme l'indiquent l'existence dans leur épaisseur de produits multiples de décomposition et cette circonstance que l'interruption de la circulation à leur intérieur suffit à éteindre rapidement la contractilité.

Dans la vieillesse, la fibre musculaire diminue de volume, se modifie, devient granuleuse; les muscles s'amincissent, se décolorent et en même temps perdent de leur élasticité et de leur force contractile. Des modifications analogues ou semblables surviennent chez les individus qui abusent des boissons fermentées et distillées, les forts mangeurs, chez les personnes dont la respiration est insuffisante, et souvent aussi dans le cours des maladies fébriles aiguës.

Les centres nerveux jouent un rôle des plus importants dans la nutrition des muscles, et l'action qu'ils exercent sur ces organes est de nature réflexe et déterminée par les excitations des nerfs sensibles; ainsi le froid (excitation des nerfs cutanés), la lumière, l'exercice, augmentent l'intensité des phénomènes de nutrition de la fibre musculaire et la production d'acide carbonique, tandis que la chaleur, l'obscurité et le sommeil la diminuent. Cl. Bernard a remarqué qu'il y avait une différence notable dans les phénomènes de respiration entre le muscle inactif et le muscle paralysé dont le nerf avait été sectionné. Le résultat de ses recherches sur le sang du muscle droit antérieur du chien dans ces différents états est frappant :

| | | Oxygène p. 100 |
|---|---|---|
| Sang artériel du muscle | | 7,31 |
| Sang veineux | état de paralysie (nerf coupé) | 7,20 |
| | état de repos (nerf intact) | 5,00 |
| | état de contraction | 4,28 |

Il résulte de cette action que l'échange général des matières et, partant, la composition du sang et des secrétions doivent se ressentir profondément de tous les troubles nutritifs qui peuvent se produire dans une étendue quelque peu considérable des masses musculaires. D'un autre côté, il est tout aussi évident que les altérations profondes et persistantes de la nutrition générale entraînent forcément à leur suite, dans les muscles striés, des modifications importantes qui ne peuvent manquer de trouver à leur tour un retentissement dans l'ensemble de l'économie.

L'influence des nerfs sur la nutrition des muscles est d'ailleurs démontrée par les altérations qui se produisent dans ces organes après la section des cordons nerveux qui s'y rendent; elle nous donne la clef, pour ainsi dire, de la plupart des désordres anatomiques de la fibre musculaire. Les lésions des muscles, au reste, ne diffèrent pas sensiblement de celles des autres organes : les unes sont comparables aux phénomènes qui se passent dans le tissu musculaire en voie de développement, affectent de préférence la trame conjonctive puis les noyaux du sarcolemme, et constituent des hyperplasies plus ou moins étendues, tandis que les autres, portant d'une façon plus spéciale sur la substance musculaire, se rapprochent des modifications qui proviennent du fait de l'âge, telles que dégénérescences graisseuse, albuminoïde, etc.

Bibliographie générale. — Th. Bonet, *Sepulchretum anatomicum*, t. III, sect. 21, § 15, et t. IV, sect. 2, § 13, édit. de Manget, 1700. — B. S. Albinus, *Histor. musculor. hominis*, 1734. — Alb. Haller, *Elem. physiolog.*, t. IV, 1766. — Isenflam, *D. de musculorum pathologia*. Erlang., 1774. — Ploucquet, *De myositide et nevritide*, Tubingen, 1790. — Fr. Lud. de Schallhammer, *De morbis fibræ muscularis ex materiei animalis mixtura mutata cognoscendis*, Halæ, 1790. — J. F. Lobstein, *Maladies du système musculaire* (*Traité d'anatomie pathol.*, Paris, 1833, t. II, p. 350). — A. N. Gendrin, *Histoire anatom. des inflammations*, Paris, 1826, t. II, p. 188. — Bokke Bokma de Bœr, *Dissertat. de sarcogenesi et morbis musculorum organicis*, Groningæ, 1834. — H. Lebert, *Traité d'anatomie pathologique générale et spéciale*. Paris, 1855-1861. — Dionis des Carrières, *De la myosite*. Thèse de Paris, 1851. — Friedberg, *Patholog. und Therapie der Muskellägmung*, 2e édit., 1862. — A. Vulpian, *Leçons sur la physiologie du système nerveux*, Paris, 1866. — Bouvier, *Leçons cliniques sur les maladies de l'appareil locomoteur*, Paris, 1868. — Duchenne de Boulogne, *De l'électrisation localisée et de son application à la pathologie*, etc., Paris, 1872, 3e édit. — Le même, *Physiologie du mouvement*, Paris, 1867. — Ch. Robin, *Tissu musculaire* (anatomie) (*Dict. encyclop. des sc. méd.*, Paris, 1876, sér. 2, t. X, p. 501). — G. Hayem, Article *Muscles* (pathologie) (*Ibid.*, p. 697).

## ANOMALIES DE FORMATION ET DE DÉVELOPPEMENT.

Les monstruosités ne sont pas des anomalies que l'on observe dans les muscles, sans doute parce que ces organes proviennent exclusivement du feuillet moyen du blastoderme. Otto pourtant (1) a rencontré dans le diaphragme d'une oie un kyste dermoïde avec des plumes; mais, à la vérité, ce muscle est tout à fait particulier tant par son siège que par son mode de développement.

Les malformations sont par contre relativement communes dans le système musculaire; mais elles y déterminent peu de désordres pathologiques et en compromettent rarement la fonction; elles se divisent en deux groupes : anomalies par diminution ou par défaut, anomalies par augmentation ou par excès.

Les anomalies par diminution ou par défaut intéressent des muscles tout entiers, ou simplement des portions de ces organes. L'absence d'une grande partie du système musculaire est fréquemment observée chez les monstres acéphales, où une masse graisseuse prend sa place. Le défaut de muscles dans une région déterminée se rencontre quelquefois aussi, par exemple, dans le spina bifida, les fissures sternale, abdominale, où les muscles du dos, des régions antérieures du thorax et de l'abdomen font défaut en même temps qu'il existe un arrêt de développement du squelette.

Les anomalies musculaires circonscrites à un seul muscle et à plus forte raison à une portion de muscle ne sont généralement pas suivies de désordres fonctionnels appréciables. Les muscles le plus souvent en défaut sont le zygomatique, le stylo-hyoïdien, le stylo-glosse, quelques-uns des muscles du thorax, de l'abdomen ou des membres.

La diminution du nombre des parties d'un muscle est assez commune; qu'il me suffise de citer l'absence de la moitié antérieure du deltoïde, celle de la longue portion du biceps huméral, de la portion moyenne du grand dentelé, du faisceau du quatrième tendon du fléchisseur superficiel des doigts ou du court fléchisseur commun des orteils.

Les exemples de parties surnuméraires entrant dans la composition d'un muscle d'ailleurs normal ne manquent pas dans la science. Une grande partie des anomalies de ce groupe sont présentées par des muscles composés de plusieurs faisceaux charnus ou ayant plusieurs tendons

(1) A. W. Otto, *Seltene Beobachtungen*, I, p. 137, taf. 1.

distincts à l'une de leurs extrémités. Elles consistent dans l'augmentation du nombre de ces faisceaux charnus ou de ces tendons. Je m'abstiendrai de mentionner ces nombreuses malformations qui sont plutôt du domaine de l'anatomie normale que de l'anatomie pathologique. Le nombre des muscles est aussi parfois augmenté, mais cette anomalie est relativement rare.

Des remarques intéressantes, tant au point de vue de l'anatomie philosophique que de l'anthropologie, ressortent de l'étude des anomalies musculaires. D'une part, en effet, les muscles du bras, de l'avant-bras et de la main, qui s'écartent de leur type normal par le nombre et la disposition de leurs parties, se rapprochent de l'état régulier des muscles de la cuisse, de la jambe et du pied, et réciproquement. D'un autre côté, plusieurs anatomistes, parmi lesquels il convient de citer Meckel, ont montré qu'il existait des analogies frappantes entre les diverses variétés des muscles de l'homme et les conditions normales du système musculaire des animaux. Reprise dans ces derniers temps, cette doctrine a été l'objet de travaux importants et nombreux qui sont venus la confirmer.

Bibliographie. — G. de la Faye, *Observ. anat. sur des muscles surnum.* (*Mém. de l'Acad. des sc. de Paris*, 1736). — Isidore Geoffroy-Saint-Hilaire, *Histoire générale et particulière des anomalies de l'organisation*, Paris, 1832, t. I, p. 632. — J. F. Meckel, *Manuel d'anatomie générale descriptive et patholog.*, trad. fr., Paris, 1825, t. I, p. 434. — A. W. Otto, *Lehrb. d. path. Anatomie*, Berlin, 1830, trad. angl. par J. F. South, London, 1831, p. 243. — C. H. Hallett, *An account of the anomalies of the muscular system* (*The Edinburg med. and surgical Journal*, 1848, t. LXIX, et 1849, t. LXXII). — Schwegl, *Ueber Muskelvarietaten* (*Sitzungsber. der mathem. naturwiss. Classe d. Acad. d. Wiss.* Wien, 1859. — J. Wood, *Variations in human physiology* (*Proceedings of the roy. Soc. of London*, 1864, t. XIII; 1867, t. XV; 1868, t. XVI). — Alexander Macalister, *A descriptive Catalogue of muscular anomalies in human body*. Dublin, 1872. — Depaul, *Bull. de la Soc. anat.*, 1834, t. IX, p. 205. — Deville, *Ibid.*, 1848, t. XXIII, p. 319. — L. Blin, *Ibid.*, 1852, t. XXVII, p. 376. — Reverdin, *Ibid.*, 1867, sér. 2, t. XII, p. 584. — T. W. Nunn, *Transact. of the path. Soc. of London*, 1858, t. IX, p. 427. — Burney Yeo, *Absence of the sternal and costal portion of the pectoralis minor* (*Clinical Soc. of London*, 28 févr. 1873. *Med. Times and Gaz.*, 15 mars 1873, t. I, p. 291). — E. Bellamy, *Journ. of Anat. and Physiology*, nov. 1874, p. 185. — Bercher (de Breslau), *Absence congénitale des muscles pectoraux chez deux individus* (*Klin. Wochenschr.*, 1874, n° 49, p. 624). — O. Berger, *Angeborener Defect. der Brustmuskeln* (*Archiv für pathol. Anatomie und Physiologie*, 1878, t. LXXII, p. 438). — Giovanardi, *Anomalie anatomische* (Communicat. à la Société médico-chir. de Modène. (*Lo Spallanzani*, fasc. 3, 4

mars-avril, 1876. Analyse dans *Revue des sc. méd.*, 1878, t. XI, p. 14 — C. GEGENBAUR, *Ein Fall von mehrfachen Muskelanomalien an der oberen Extrmität* (*Archiv für path. Anat. und Physiolog.*, 1861, t. XXI, p. 376). — BOCDALEK, *Ibid.*, 1867, t. XLI, p. 257. — WENZEL GRUBER, *Anatom. Notizen* (*Ibid* 1872, t. LIV, p. 184; 1878, t. LXXII, p. 496; t. LXXIII, p. 345; t. LXXIV p. 454; 1879, t. LXXVII, p. 123; 1880, t. LXXX, p. 83-86). — C. BARDELEBEN, J. CURNOW, HALDENMANN, G. KLUEY, *Anomalies musculaires* (*Revue des sciences médicales*, 1876, t. VII, p. 4). — HENCK, *Anomalies congénitales et héréditaires des muscles des yeux* (*Klin. Monatsbl. f. Augenheilk.*, juillet 1879). — R. J. ANDERSON, *Ueber einige Muskelanomalien* (*Archiv für pathol. Anatomie und Physiologie*, 1880, t. LXXXI, p. 575). — POZZI, *De la valeur des anomalies musculaires au point de vue de l'anthropologie zoologique* (*Compte rendu de la session de l'Assoc. franç. pour l'avancement des sciences*, Lille, 1874, p. 581). — J. KACZANDER, *Beitrag zur Lehre der Muskel-und Bänderanomalien* (*Archiv für pathol. Anatomie und Physiologie*, 1881, t. LXXXV, p. 173). — CHUDZINSKI, *Mémoire sur les variations musculaires dans les races humaines* (*Revue d'anthropologie*, 1882, sér. 2, t. V, p. 280). — G. HERVÉ, *Anomalie du muscle biceps brachial* (*Bull. de la Soc. d'anthropologie de Paris*, 1883, sér. 3, t. VI, p. 40). — L. TESTUT, *Les anomalies musculaires chez l'homme expliquées par l'anatomie comparée, leur importance en anthropologie*, Paris, 1882. — Voyez de plus les traités d'anatomie normale.

MALFORMATIONS ET HERNIES CONGÉNITALES DU DIAPHRAGME. — Ce muscle, en raison de son mode de développement et de sa fonction spéciale, mérite plus spécialement notre attention. Ses anomalies, qui sont le fait d'un arrêt de développement, se montrent sous la forme de fentes ou perforations; mais, en raison du siège et de la fonction du diaphragme qui sert de séparation entre les viscères thoraciques et les viscères abdominaux, elles prédisposent au passage des organes d'une cavité dans l'autre, et comme les organes thoraciques sont fixes, il en résulte que ce sont les viscères de l'abdomen qui passent dans la cavité thoracique.

Les malformations du diaphragme offrent plusieurs degrés et sont représentées tantôt par une petite ouverture ronde ou ovale située dans la partie musculaire, plus rarement dans le centre aponévrotique, tantôt par une perte de substance assez large pour comprendre une moitié du diaphragme ou même ce muscle tout entier (Bowditch).

Beaucoup plus fréquente à gauche qu'à droite, la hernie par malformation du diaphragme n'existe pas sur la ligne médiane et se produit d'une façon pour ainsi dire constante vers la partie postérieure de chacune des moitiés de cette cloison musculaire. Cette hernie est tantôt antérieure, tantôt postérieure à la naissance, suivant la plus ou moins grande étendue de l'arrêt de développement, et d'un autre côté, elle e

tantôt enveloppée d'un sac, tantôt entièrement dépourvue de toute enveloppe.

La malformation du diaphragme, qui est ici le phénomène important, est d'ordinaire assez mal étudiée, souvent même les auteurs se contentent d'en indiquer la forme et l'étendue. Pourtant, lorsque la hernie est dépourvue de sac, l'ouverture diaphragmatique a la forme d'un croissant ou celle d'une boutonnière. Dans la première variété, les insertions vertébrales et costales du diaphragme sont complètes, et il existe à droite ou à gauche de la colonne vertébrale une ouverture latérale ovalaire, circonscrite d'un côté par la paroi abdomino-costale, de l'autre par le diaphragme qui forme une sorte de croissant. Les deux extrémités de l'ovale sont formées par les insertions du diaphragme, d'une part à l'apophyse transverse de la première vertèbre lombaire, d'autre part à l'extrémité de la dernière fausse côte, à moins qu'une ou plusieurs insertions costales ne viennent à manquer. Dans un cas rapporté par Dumontpallier, la moitié droite du diaphragme était bien conformée, mais à la neuvième côte s'arrêtait l'insertion antéro-latérale de ce muscle. Le foliole diaphragmatique gauche manquait complètement, ainsi que le ligament cintré externe; on ne trouvait plus que le ligament cintré interne, qui s'insérait au corps de la seconde vertèbre lombaire et à l'extrémité de l'apophyse transverse de la même vertèbre. Les fibres musculaires du centre interne, ne pouvant s'étendre en éventail pour aller rejoindre le foliole gauche qui n'existait point, se dirigeaient en haut et en dedans pour se confondre avec la portion supérieure du pilier gauche. Cette ouverture, par laquelle les viscères abdominaux envahissent habituellement la cavité thoracique, a des bords parfaitement lisses et réguliers; elle est limitée en arrière et en dehors par une membrane qui est la continuation directe des deux séreuses, péritoine et plèvre; en avant et en dedans, par les fibres propres du muscle diaphragme.

La seconde forme, ou variété en boutonnière, a été rencontrée sur les différents points du diaphragme en avant ou en arrière dans le voisinage de l'œsophage ou des côtes; l'ouverture offre des dimensions variables. Les bords formés par le diaphragme sont lisses, réguliers, ou bien durs, fibreux, irréguliers et comme cicatrisés; aussi l'origine congénitale de cette dernière lésion est-elle contestable dans plusieurs cas.

Les hernies diaphragmatiques avec sac sont rarement congénitales; néanmoins elles auraient quelquefois cette origine. L'observation faite par Boulland sur un enfant de quatre mois en est un exemple manifeste. Un sac gros comme un cœur d'adulte remontait du diaphragme jusqu'au troisième espace intercostal gauche, entre le lobe supérieur du poumon

refoulé au sommet du thorax et le lobe inférieur refoulé à droite avec le cœur. Les deux séreuses constituant ce sac étaient intimement adhérentes entre elles. Ajoutons que les orifices naturels du diaphragme, par leurs bords amincis et leur largeur parfois un peu considérable, prédisposent à la production des hernies diaphragmatiques, principalement chez les personnes obligées par leur profession à faire de grands efforts.

Tous les organes abdominaux peuvent s'engager à travers l'ouverture congénitale du diaphragme; ce sont, par ordre de fréquence, l'estomac, la rate, le côlon transverse, l'intestin grêle, le duodénum, le foie, etc., ce qui revient à dire que les plus mobiles sont ceux qui se déplacent le plus facilement.

Les malformations un peu étendues du diaphragme constituent des désordres graves et compromettants pour la vie des enfants qui en sont atteints. Il est clair qu'avec de larges perforations laissant passer dans la poitrine quelques-uns des principaux viscères de l'abdomen, les fonctions du poumon et du cœur se trouvent tellement gênées qu'une mort plus ou moins rapide en est fatalement la conséquence; et si, par exception, la respiration parvient à s'établir, c'est avec une dyspnée continuelle qui ne permet pas à l'existence de se prolonger. Aussi les enfants qui sont dans ces conditions vivent en général peu de temps, depuis quelques minutes jusqu'à trois, quatre ou cinq ans.

Bibliographie. — G. Macaulay, *An account of a child whose abdom. viscera were chiefly found within the cavity of the thorax*. January 27, 1754, avec fig. dans *Med. Observat. and inquiries*, t. I, 3e édit., London, 1763, p. 26 et 31. — Van Geuns, *Premier avis sur un phénomène particulier aperçu dans le corps d'un enfant mort-né, avec des remarques sur les hernies thoraciques* (*Mém. de la Société de Harlem*, année 1765). — Loder, *Obs. herniæ diaphragmat.*, in-4°, Ienæ, 1784. — A. Bérard, *Observ. d'une hernie diaphragmatique* (*Bull. de la Soc. anat.*, 1826, t. I, p. 25). — H.-G. Stierling, *Diss. de hernia diaphragmatica cum tabulis*, Heidelbergæ, 1834. — E. Dubois, *Hernie diaphragmatique congénitale par suite d'arrêt de développement de la moitié gauche du diaphragme* (*Bull. de la Soc. anat.*, 1847, p. 313, fig. 2 et 3). — J. Cruveilhier, *Anat. path. génér.*, livr. XIX, et *Traité d'anat. path. générale*, t. I, p. 610. — H. Luschka, *Ueber Hernia diaphragmatica* (*Archiv f. physiol. Heilkunde*, 1847, t. VI, p. 32). — J.-H. Bowditch, *A treatise on diaphragmatic hernia*, etc. Buffalo, 1853, avec indications bibliographiques. — Ch. Bouillaud et Richard, *Bull. de la Soc. anat.*, 1846, p. 333. — Dumontpallier, *Hernie diaphragmat.*, etc. (*Ibid.*, 1856, p. 305). — M. Clintock, *Congenital perforation of the diaphragm* (*Dublin hosp. Gaz.*, 1857, n° 9). — H.-T. Hillier, *Congenital diaphragmatic hernia*, etc. (*Transact. of the pathol. Soc. of London*, 1861, t. XII, p. 115). — Peacock, *Case of diaphragmatic hernia* (*Ibid.*, 1863, p. 150). — A. Forster,

*Die Missbildungen des Menschen*, etc. Iena, 1865. — J.-B. Duguet, *De la hernie diaphragmatique congénitale.* Thèse de Paris, 1866. — Wenzel Gruber, *Archiv f. pathol. Anat. und Physiol.*, 1869, t. XLVII, p. 382. — G. Linoli, *Di un caso d'ernia diaframmatica* (*Lo Sperimentale*, juin 1876). — W. Morrant Baker, *Pericardial diaphragmatic hernia of the omentum* (*Transact. of the path. Soc. of London*, 1877, t. XXVIII, p. 58). — Klingelsoffer, *Un cas de hernie diaphragmat. avec étranglement et perforation de l'estomac* (*Berlin. Klin. Wochenschrift*, n° 13, et *Gaz. méd. de Paris*, 1877, p. 369). — Carruthers, *Case of deficiency of the diaphragm* (*The Lancet*, 1879, p. 503). — Polaillon, *Sur l'absence congénitale d'une portion du diaphragme* (*Annales de gynécologie*, avril 1881, et *Union médicale*, 1881, n° 97, p. 73). — E. Dietz, *Neue Beobacht. ueber die Hernien des Zwerchfells.* Diss. in. Strasbourg, 1881. — Consultez de plus les *Bull. de la Soc. anatomique.*

## ANOMALIES DE NUTRITION.

### § 1. — Hypertrophie et atrophie des muscles.

L'hypertrophie et l'atrophie vraies du système musculaire sont des états relativement rares et peu étudiés. Malheureusement dans le langage médical on désigne sous ces dénominations des lésions trophiques diverses par ce seul fait qu'elles entraînent une diminution ou une augmentation de volume; mais c'est à tort, car un muscle n'est pas hypertrophié parce que sa masse est plus considérable, mais uniquement parce que ses fibres élémentaires sont augmentées de volume; de même il n'est atrophié qu'autant que ces mêmes éléments, histologiquement normaux, du moins dans le principe, ont un volume moindre. Dans ces conditions, l'hypertrophie et l'atrophie musculaires ont pour caractère essentiel l'augmentation ou la diminution du volume du faisceau primitif en l'absence de toute lésion primordiale appréciable. Tel est le sens qu'il convient de donner aux mots atrophie et hypertrophie; mais l'usage ayant prévalu, nous décrirons sous la dénomination d'atrophie musculaire des lésions qui ont pour la plupart une origine trophique.

#### I. — Hypertrophie.

L'hypertrophie musculaire telle que nous l'entendons, ou hypertrophie vraie, n'est pas une lésion proprement dite, mais un état qui se distingue uniquement par une exagération du volume de la fibre musculaire. Assez

commun dans les muscles lisses et le myocarde, cet état est plus rarement observé dans les muscles striés ; néanmoins il se rencontre quelquefois dans ceux de ces muscles qui sont soumis à des exercices répétés, et particulièrement dans les muscles des membres. En effet, Brown-Séquard (1) a étudié chez un jeune homme de quinze ans l'accroissement de la circonférence du bras au niveau de la partie moyenne du biceps produit par l'exercice pratiqué à l'aide d'haltères pesant $2^{kg},200$. Ce jeune homme en était arrivé à exécuter chaque jour 525 mouvements dans l'espace de trois quarts d'heure environ. En treize jours la circonférence du bras avait augmenté de deux centimètres un tiers (bras gauche), mais de plus, un accroissement momentané de la circonférence du bras fut noté après chaque séance.

Le muscle strié atteint d'hypertrophie est ferme, coloré, résistant sous le doigt ; ses éléments, examinés au microscope, offrent une augmentation de volume plus ou moins considérable avec ou sans multiplication des noyaux, conservation de la striation, et partant ne diffèrent que très peu de la fibre normale. Les modifications que présentent le myocarde et les muscles lisses hypertrophiés ne diffèrent pas davantage de l'état normal (voy. t. I, p. 190). L'hypertrophie musculaire ne diminue pas la fonction des muscles, elle l'augmente plutôt ; aussi est-elle rarement suivie de dégénérescence.

Les causes de cette hypertrophie, quoique diverses, ont presque toutes le même résultat, à savoir l'exagération de la fonction ; c'est pourquoi on observe assez généralement l'hypertrophie des muscles des avant-bras et des bras chez les boulangers, ceux du pied et de la jambe chez les danseurs de profession, ceux des muscles du thorax chez les asthmatiques, etc. D'autres conditions étiologiques président quelquefois à l'hypertrophie musculaire ; mais, en somme, leur mode d'action diffère peu, et cette hypertrophie est toujours l'effet d'une plus grande activité de la circulation ; telle est celle qui se rencontre dans un membre dont les vaisseaux principaux communiquent entre eux (anévrysme artério-veineux). Les désordres nerveux qui amènent la dilatation des petits vaisseaux peuvent agir dans le même sens ; c'est de cette façon, sans doute, que se sont produits les quelques cas connus d'hypertrophie musculaire congénitale.

Bibliographie. — J. Reid, *Cas d'hypertrophie partielle d'une portion des organes du mouvement volontaire* (*The London and Edinb. Monthly Journ. of med. science*, 1843, et *Gaz. méd. de Paris*, 1844, p. 26). — Bardeleben, *Ueber die*

(1) Brown-Séquard, *Comptes rendus des séances de la Soc. de biologie*, année 1871, sér. 5, t. III, p. 101.

*Beziehung der Musculi infracostales zu pleuritischen Exsudaten* (*Archiv für pathol. Anat. und Physiol.*, 1847, t. I, p. 487). — L. Hepp, *Die pathol. Veranderungen der Muskelfasern* (*Diss. inaug.*, Zurich, 1853). — Meyer, *Beitrag zur Lehre von der Hypertrophie der Muskeln* (*Zeitschrift f. rat. Med.*, N. F., 1854, t. IV, p. 257). — Danneil, *Quaedam de muscul. anat. pathol.*, Halle, 1859. — H. Lebert, *Traité d'anatomie pathol.*, t. I, p. 89, 448. — L. Auerbach, *Ein Fall von vahrer Muskelhypertrophie* (*Archiv f. path. Anat. und Physiolog.*, 1871, t. LIII, p. 234). — Friedreich (*Cas d'hypertrophie muscul. vraie congénitale du bras gauche*), *Ueber progressive Muskelatrophie*, etc., Berlin, 1873, p. 356. — J. W. Legg, *Enlargement of the temporal and masseter muscles on both sides* (*Transact. of the pathol. Soc. of London*, 1880, t. XXXI, p. 361). Voyez de plus t. I, p. 190.

## II. — Atrophie.

L'atrophie musculaire, congénitale ou acquise, est un état relativement commun, qui tantôt coexiste avec une lésion des centres ou des cordons nerveux, tantôt succède à un désordre circulatoire sinon à une modification du liquide sanguin. De là des atrophies musculaires diverses au point de vue de leur origine et qui se classent naturellement comme il suit : atrophies névropathiques ; atrophies angiopathiques ; atrophies hémopathiques.

Atrophies musculaires névropathiques. — Quel que soit leur point de départ, ces atrophies ont des caractères assez semblables que nous étudierons tout d'abord, après quoi nous ferons connaître les nombreux désordres nerveux qui président à leur genèse.

Les muscles sont, en général, inégalement modifiés, en ce sens qu'à côté de parties profondément amincies et réduites à des lames d'une faible épaisseur, il en existe qui sont presque normales, ce qui fait que dans un même muscle il y a souvent des faisceaux sains et des faisceaux altérés. Un des premiers changements observés après la diminution de volume porte sur la coloration ; les organes en voie d'atrophie sont pâles, roses, de teinte jaunâtre ou feuille morte, ils ont l'apparence de muscles de grenouille ou de poisson. Ces nuances diverses se présentent dans des muscles voisins et quelquefois dans un même muscle, où l'on voit, au milieu de masses charnues molles et décolorées, des faisceaux rouges plus fermes et plus saillants, ou de simples stries rougeâtres montrant qu'au sein des parties malades existent encore des fibres saines. Les muscles ainsi modifiés ont moins de fermeté que ceux qui sont bien nour-

ris, néanmoins ils résistent dans une certaine mesure aux tractions et aux dilacérations qu'on peut leur faire subir ; cette résistance est principalement due au stroma conjonctif qui, dans l'espèce, n'est pas altéré et se trouve relativement épaissi.

L'examen histologique de ces organes, pratiqué à des époques variées du processus atrophique, permet de constater que les éléments musculaires subissent des modifications progressives. Cette constatation, à la rigueur possible chez l'homme, est beaucoup plus facile chez l'animal, où l'on peut en suivre toutes les phases sur des muscles séparés des centres nerveux par la section du nerf qui les anime. Huit jours après cette section, il existe dans plusieurs faisceaux musculaires primitifs, au rapport du professeur Vulpian, une légère modification, qui consiste surtout dans le gonflement des noyaux du sarcolemme. Quinze jours plus tard, les fibres musculaires altérés ont un diamètre plus petit que dans l'état normal, leurs noyaux sont plus nombreux. La striation transversale est toujours très manifeste, cependant un certain nombre de faisceaux offrent un semis de granulations pour la plupart de nature protéique. Au bout de six semaines, le diamètre des faisceaux musculaires a encore diminué, et se trouve réduit à 4, 3, 2 centièmes de millimètre au lieu de 5 et 6 centièmes de millimètre qui constituaient les dimensions normales. Il est en outre des fibres dans lesquelles la substance musculaire est interrompue de distance en distance et la gaine du sarcolemme revenue sur elle-même, tandis que la striation se reconnaît dans des tronçons de substance musculaire séparés les uns des autres. De nombreux faisceaux présentent en même temps de fines granulations, et les noyaux intrafasciculaires apparaissent plus nombreux qu'ils ne l'étaient auparavant. Le périmysium interne, peu de temps après la section des nerfs, tend à se modifier; les cellules qu'il contient se multiplient, et les cloisons qu'il forme entre les faisceaux primitifs sont moins minces que dans l'état normal; le tissu connectif qui sépare les faisceaux secondaires les uns des autres est aussi plus abondant.

L'étude des modifications successives subies par les faisceaux musculaires à la suite de la section des nerfs montre donc que les altérations de leur substance propre consiste surtout en une atrophie simple, non graisseuse. Effectivement, s'il existe çà et là quelques faisceaux musculaires remplis de granulations graisseuses, on peut faire de nombreuses préparations sans en rencontrer un seul, et les fines granulations existantes diminuent de transparence et souvent disparaissent sous l'action de l'acide acétique. Dans les périodes ultérieures, l'altération des muscles, tout en conservant les mêmes caractères, est plus prononcée, et même

certains faisceaux musculaires disparaissent par suite des progrès de l'atrophie ; la gaine de sarcolemme rétractée persiste alors pendant un certain temps, puis elle s'efface. Trois mois après la section des nerfs, le calibre des vaisseaux des muscles atrophiés est moindre que celui des vaisseaux des muscles normaux ; en outre, il s'est produit une accumulation de vésicules adipeuses dans les interstices des faisceaux musculaires primitifs. Le nombre des faisceaux musculaires se restreint de plus en plus, par suite de la disparition d'une certaine quantité d'entre eux, et ceux qui persistent offrent un diamètre de plus en plus faible ; mais, un an après la section, les muscles, très amincis, contiennent encore d'assez nombreuses fibres musculaires striées en travers et possédant un certain degré de contractilité.

Tels sont les changements qui, chez un animal, s'opèrent dans les muscles séparés de leurs centres nutritifs par la section des nerfs qui s'y distribuent. Remarquons que ces changements ne diffèrent pas sensiblement de ceux que l'on observe dans toutes les atrophies d'origine nerveuse, et qu'ils peuvent servir de type à une description générale des atrophies musculaires névropathiques. Ceux qui se passent dans les muscles de l'homme à la suite d'un traumatisme ou de toute autre lésion des nerfs sont en effet identiques, et ceux qui succèdent à une lésion spinale présentent encore les mêmes caractères. Les faisceaux musculaires diminuent de volume tout en conservant leur striation, et la substance musculaire disparaît quelquefois d'une façon complète. Le sarcolemme revient sur lui-même, les noyaux se rapprochent et paraissent beaucoup plus nombreux (voy. fig. 73), sans que pour cela ils se soient multipliés. Cette altération n'est jamais également répartie dans un seul muscle, et presque toujours il existe des fibres atrophiées à côté de fibres normales. Les muscles qui s'atrophient dans le cours d'une affection de la moelle sont soumis aux mêmes lois et se distinguent uniquement par leur siège qui est subordonné à celui de la lésion spinale. Toutefois une légère différence résulte du moment où survient l'atrophie, car si celle-ci se produit à une époque où le système musculaire n'a pas acquis tout son développement, comme dans une malformation de la moelle épinière ou dans l'affection décrite sous le nom de paralysie infantile, l'atrophie simple se complique d'un certain degré d'atrophie par agénésie.

La marche des atrophies musculaires névropathiques est lente, progressive, et si ces affections s'arrêtent par fois, d'autres fois elles finissent par amener la destruction des muscles ; mais, à la vérité, dans ce dernier cas, on peut voir les organes atrophiés reprendre leur volume normal. Ce résultat heureux, que j'ai constaté pour ma part dans un cas d'atrophie de

muscles de l'avant-bras consécutive à une luxation de l'épaule, est le fait de la régénération des éléments musculaires. Cette régénération met des mois à se produire et s'opère non pas, comme l'ont pensé quelques auteurs, aux dépens des éléments du tissu interstitiel, mais bien par la multiplication des cellules musculaires des fibres anciennes. Alors, en effet, se voient à l'intérieur des gaines du sarcolemme, et souvent à côté des débris du contenu strié altéré, des cellules analogues aux éléments musculaires embryonnaires. Ces cellules sont arrondies, puis fusiformes, et leur protoplasma finement granuleux s'accroît peu à peu; elles s'allongent ensuite sous la forme d'une petite bande terminée à chacune de ses extrémités par une pointe mousse, et contiennent plusieurs noyaux formés par la division du noyau primitif. A ce moment le sarcolemme ancien se dissocie, ses éléments deviennent libres, et le périmysium présente de son côté une production active de cellules nouvelles, destinées sans doute à constituer le tissu qui doit s'interposer aux nouveaux éléments, car tous les détails relatifs à ce phénomène important sont loin d'être entièrement élucidés. Cette restitution complète des caractères normaux des muscles est d'ailleurs un fait pour ainsi dire exceptionnel, ou du moins fort rare, car elle s'observe à peu près uniquement dans les cas de lésion traumatique des nerfs quand la réunion parvient à s'opérer au bout de quelques semaines. Plus tard et lorsque des mois s'écoulent avant que cette soudure ait lieu, les altérations des muscles, dit le professeur Vulpian, peuvent avoir atteint un degré tel qu'elles soient en grande partie irréparables.

L'atrophie névropathique des muscles se traduit par la diminution de volume des parties affectées, un amoindrissement considérable de la force musculaire, et enfin par un caractère non moins important qui est la faiblesse ou même l'abolition plus ou moins complète de la contractilité sous l'influence de l'excitation électrique.

*Étiologie et pathogénie.* — Les causes des atrophies musculaires névropathiques sont nombreuses et multiples : nous mentionnerons simplement le traumatisme des cordons et des centres nerveux, l'exercice musculaire exagéré de certaines parties du corps, comme celui auquel peuvent donner lieu quelques professions où les membres supérieurs sont particulièrement mis en jeu (corroyeurs, scieurs de long, etc.), l'action, sur les nerfs, de certaines substances toxiques (plomb, alcool, etc.), et enfin l'hérédité. Or ces causes, quelle que soit leur nature, n'agissent sur les muscles que par l'intermédiaire du système nerveux; aussi il importe de déterminer les circonstances pathologiques en vertu desquelles

le muscle s'atrophie : pour ce fait, nous passerons successivement en revue les désordres relatifs aux cordons et aux centres nerveux.

*Atrophies musculaires par lésions des cordons nerveux.* — Depuis longtemps déjà les anatomo-pathologistes ont été à même de reconnaître l'influence exercée par le système nerveux sur l'état des muscles. H. Weber, Barkow et d'autres auteurs ont en effet constaté que les monstres acéphales et tous ceux qui manquent de nerfs et de moelle n'ont pas de muscles, ou bien présentent des muscles méconnais-

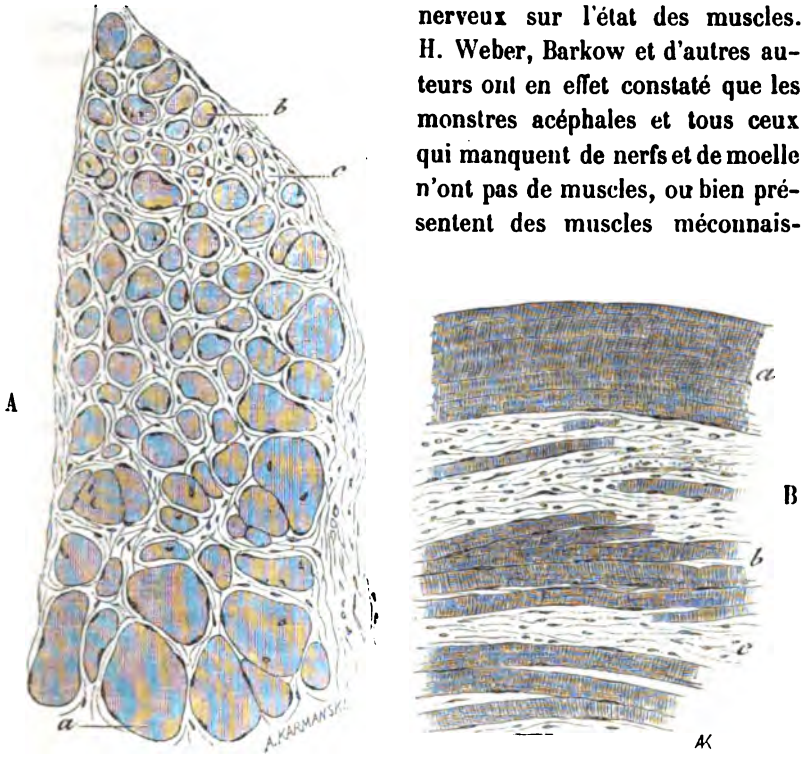


Fig. 73. — A, coupe transversale d'un muscle extenseur de l'avant-bras (paralysie saturnine). *a* fibre musculaire normale ; *b* fibre musculaire atrophiée ; *c* sarcolemme, dont la substance musculaire a été résorbée, et dont les noyaux sont, par ce fait, rapprochées les uns des autres. B, coupe longitudinale ; *a*, fibre musculaire normale ; *b*, fibre musculaire atrophiée ; *c*, sarcolemme avec ses noyaux après résorption de la substance musculaire.

sables remplacés en grande partie par de la graisse. Mais ce qui a permis d'établir d'une façon certaine l'influence exercée par le système nerveux sur le système musculaire, c'est l'expérimentation. Inutile de rappeler les phénomènes qui se passent dans les muscles après la section des nerfs ; sachons que tout désordre traumatique, déchirure, plaie, contusion, etc., qui chez l'homme vient à interrompre le courant nerveux, est une cause d'atrophie musculaire. Ainsi cet accident a été observé à la

suite de la luxation de l'épaule, de la compression du plexus brachial par des béquilles ou tout autre moyen, de la déchirure ou de la section d'un nerf. Dans tous ces cas les muscles atrophiés correspondent aux nerfs altérés. De même toute modification profonde des nerfs résultant de l'action du plomb, de l'alcool, du sulfure de carbone, etc., est suivie d'un désordre trophique de la fibre musculaire qui s'atrophie et perd peu à peu la propriété de se contracter volontairement (1). Telle est la paralysie saturnine, affection ordinairement symétrique et localisée aux muscles

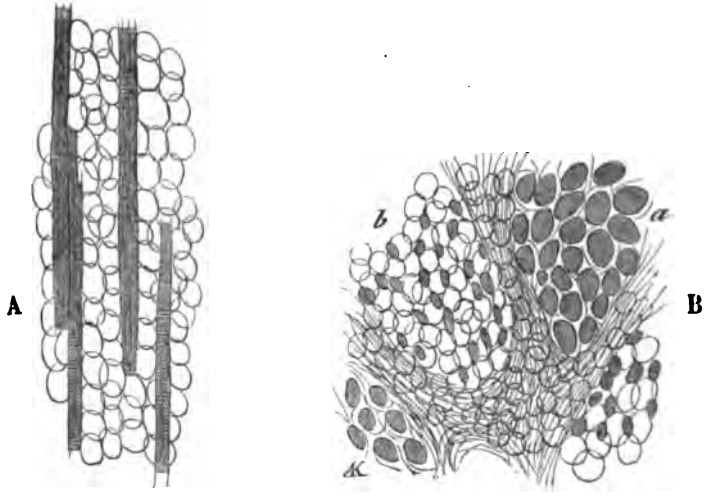


Fig. 74. — A, section longitudinale d'un muscle dont le nerf correspondant était altéré. Les faisceaux primitifs atrophiés sont séparés par une ou deux rangées de cellules graisseuses régulièrement disposées. B, coupe transversale du même muscle : *a*, faisceaux légèrement atrophiés ; *b*, faisceaux plus fortement atrophiés et séparés par des cellules adipeuses (fig. tirée de mon *Atlas d'anat. pathol.*).

extenseurs des avant-bras, moins les supinateurs, quelquefois à ceux des jambes, et rarement à d'autres parties. Les muscles affectés diminuent de volume, prennent une teinte jaunâtre feuille morte et leur fonction cesse plus ou moins complètement ; leurs fibres élémentaires, friables et difficiles à isoler sur une grande étendue, offrent au microscope un volume moindre (voy. fig. 73), une striation longitudinale et transversale ordinairement très nette, et une grande abondance de noyaux. Dans un degré très avancé, l'accumulation de noyaux est encore plus considérable, la substance musculaire a disparu du sarcolemme, il ne reste que des blocs de cette substance et des granulations plus ou moins nombreuses offrant les réactions micro-chimiques principales de la substance

(1) Voy. E. Lancereaux, *Paralysies toxiques et syphilis cérébrale*. Paris, 1882.

musculaire (1). D'autres paralysies ayant pour origine une lésion des cordons nerveux, comme dans le cas d'un homme atteint par la foudre, et chez lequel j'observai une atrophie musculaire des jambes (voy. *Atlas d'anat. path.*), il se produit entre les éléments des muscles une accumulation de graisse qui fait perdre à ces organes leur coloration, étouffe les faisceaux primitifs et contribue à les faire disparaître (fig. 74).

Les amyotrophies produites par l'arsenic, le sulfure de carbone, l'alcool, etc., ont, à part leur localisation ordinairement symétrique aux

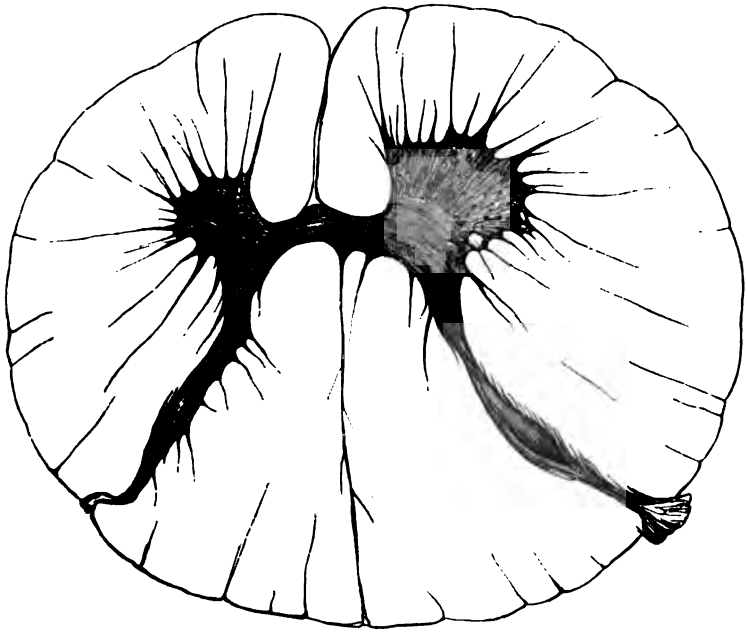

Fig. 75. — Coupe transversale de la moelle épinière à la région cervicale. La corne antérieure gauche de substance grise est atrophiée et les cellules nerveuses ont en grande partie disparu.

extrémités des membres, des caractères assez semblables qui tiennent à ce qu'elles sont, comme la paralysie saturnine, sous la dépendance d'une altération des cordons nerveux. C'est ce que j'ai cherché à montrer récemment en ce qui concerne les paralysies alcooliques.

Les atrophies musculaires qui surviennent pendant la convalescence des pyrexies, et particulièrement celles qui succèdent à la diphthérie, ont,

(1) E. Lancereaux, *Note sur une altération des nerfs et des muscles dans un cas de paralysie saturnine*. Paris, 1863. Dans ce travail j'ai cherché à montrer que l'altération des nerfs était vraisemblablement subordonnée à une lésion médullaire ; mais jusqu'ici l'existence de cette lésion n'a pu être nettement établie.

pour la même raison, la plus grande analogie avec les atrophies toxiques, elles se traduisent encore par l'amincissement des muscles, la diminution de volume et la décoloration des faisceaux musculaires; assez ordinairement elles permettent la régénération du muscle.

FIG. 76. — Muscles de la cuissse et de la jambe dans un cas d'atrophie musculaire ancienne de l'enfance. Les muscles altérés sont représentés ici en blanc; ils ont une teinte jaune produite par une infiltration graisseuse (homme de 35 ans).

*Atrophies musculaires par lésions des centres nerveux.* — Toute lésion de la moelle épinière amenant la destruction des cellules motrices des cornes antérieures est suivie de l'altération des cordons nerveux et de l'atrophie des muscles correspondants.

L'affection décrite sous le nom de *paralysie infantile* rentre dans ce cas particulier, car nous savons aujourd'hui qu'elle est sous la dépendance d'une lésion médullaire (voy. fig. 75). La modification musculaire qui la caractérise consiste dans le faible volume des faisceaux primitifs d'un certain nombre de muscles, qui conservent leur striation, du moins pendant un certain temps, ainsi que l'ont établi les recherches anatomiques faites à ce sujet. Cependant, au bout de plusieurs années, les éléments du tissu conjonctif interstitiel s'infiltrent quelquefois aussi de cellules adipeuses qui viennent prendre la place des faisceaux musculaires, et, à ce moment, les muscles offrent une teinte, non plus pâle ou feuille morte, mais entièrement jaune. Il n'est pas absolument impossible de suivre cette évolution : Parrot et Joffroy ont trouvé, chez un enfant de trois ans, les faisceaux primitifs des muscles atteints, notablement réduits de volume, et constaté que le diamètre de leur section était de deux tiers plus petit que celui des fibres des

muscles du membre opposé. Ces faisceaux, finement striés, n'offraient ni multiplication ni changement de volume de leurs noyaux. Chez un jeune garçon de mon service, atteint de myélite de l'enfance (fig. 75), dont le bras gauche se trouvait, par suite d'une lésion de ce genre, moins long et moins volumineux que le bras droit, les muscles de ce membre étaient minces, réduits à de simples bandelettes, et peu colorés. Les fibres musculaires avaient conservé leur striation, malgré leur volume plus de moitié

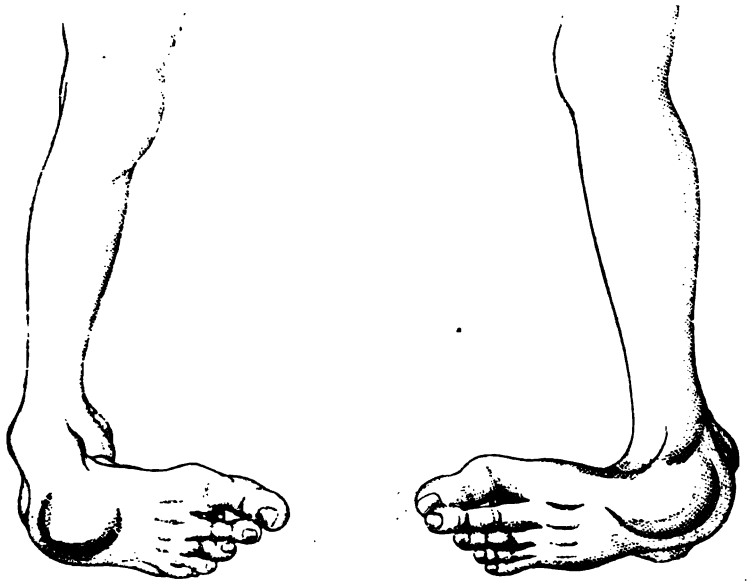

FIG. 77. — Les membres inférieurs avec pieds bots chez un sujet atteint de paralysie infantile, et mort phthisique à l'âge de vingt-trois ans.

moindre que celui des fibres des muscles correspondants du bras droit, à part quelques-unes qui présentaient un état granuleux. Chez un garçon de vingt-cinq ans, mort comme le précédent de phthisie pulmonaire, avec deux pieds bots, je trouvais la plupart des muscles des jambes remplacés presque totalement par de la graisse (fig. 76). D'un autre côté, les recherches qui ont été faites à cet égard par Charcot et Vulpian chez des femmes d'un âge avancé ont démontré que les muscles atteints d'atrophie infantile avaient subi une transformation telle qu'ils étaient méconnaissables.

La lésion médullaire, dont le siège est variable, engendre ici des atrophies qui portent, suivant le point affecté, sur les membres supérieurs ou infé-

rieurs et même revêtent parfois la forme hémiplégique (1). L'atrophie des muscles des membres inférieurs est fréquemment suivie d'attitudes vicieuses diverses qui représentent les différents types du pied bot (fig. 77). (Voy. tome I, p. 172.)

La *paralysie dite spinale de l'adulte* est une affection de même ordre, également produite par une myélite centrale qui envahit çà et là les cornes antérieures de la substance grise et détruit les cellules nerveuses de ces parties. La conséquence de ce processus morbide est encore l'affaiblissement plus ou moins rapide de la contractilité dans les muscles dont les nerfs sont en relation avec les cellules nerveuses atteintes, et une atrophie progressive de ces muscles. La paralysie labio-glosso-laryngée n'est également que l'atrophie des muscles d'une région déterminée par la destruction des cellules du noyau d'origine des nerfs hypoglosses, comme l'a démontré le professeur Charcot. De même, la sclérose symétrique des faisceaux latéraux, dans certains cas de sclérose descendante de ces mêmes faisceaux, et enfin la sclérose symétrique des faisceaux postérieurs (ataxie locomotrice progressive) peuvent se propager jusqu'aux cellules des foyers d'origine des nerfs moteurs rachidiens et bulbaires, produire l'altération de ces cellules, et par suite l'atrophie des muscles animés par les nerfs qui leur correspondent.

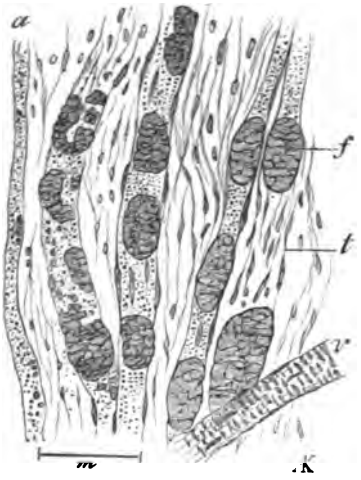


FIG. 78. — Faisceaux musculaires dans un cas d'atrophie progressive d'origine spinale. La substance charnue fragmentée en *f*, plus loin transformée en fines granulations, ou totalement résorbée, laisse voir le sarcolemme et ses noyaux *t*, *v*, vaisseaux ; *m*, dimension d'une fibre normale.

L'affection désignée sous le nom d'*atrophie musculaire progressive* doit être rapprochée des précédents désordres, dont elle diffère uniquement par sa marche, car elle a encore pour origine l'altération des cellules spinales antérieures. Les lésions musculaires qui la caractérisent ont la plus grande ressemblance avec celles qui succèdent à l'atrophie consécutive à une section nerveuse. Ce fait ne peut surprendre puisqu'il s'agit encore d'une lésion des cordons nerveux, et que cette lésion est, comme dans la paralysie infantile, subordonnée à une destruction des

(1) Voy. le tome Ier de ce traité, p. 210.

cellules des cornes antérieures de la moelle épinière. Les muscles altérés sont pâles, amincis, réduits à l'épaisseur de feuilles de papier ; ceux des membres supérieurs, des appareils de la déglutition et de la phonation, participent le plus souvent à cette altération qui a une marche particulière et peut à la rigueur s'étendre à tout le système musculaire. Les faisceaux primitifs conservent leur striation pendant un certain temps, et présentent une diminution de volume progressive ; plus tard, ils sont réduits au sarcolemme renfermant çà et là des parcelles de substance musculaire ou des granulations dis-séminées, derniers restes de cette substance. Le sarcolemme enfin peut être totalement vide et infiltré de nombreux noyaux (fig. 78).

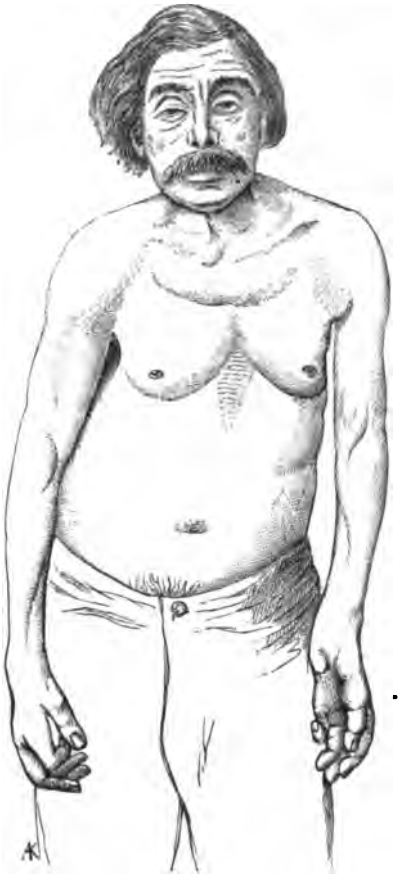

FIG. 79. — Attitude des membres supérieurs chez un homme atteint de l'affection dite atrophie musculaire progressive.

Cette modification du système musculaire a pour conséquence des attitudes diverses qui varient avec le siège de la lésion nerveuse centrale. L'atrophie des muscles interosseux donne aux doigts la forme de griffe pendant l'extension de la main, et lorsque les muscles fléchisseurs et extenseurs des doigts sont atteints simultanément avec ceux des éminences thénar, hypothénar et des espaces interosseux, la main reste pendante ; puis, si les masses deltoïdiennes viennent à disparaître, le membre revêt un aspect squelettique. Ces déformations existaient chez un malade de notre service dont l'observation et la photographie ont été publiées dans la *Revue photographique* du mois d'août 1873. Ce malade, âgé de cinquante-trois ans et qui exerçait la profession de corroyeur, était atteint de l'atrophie musculaire progressive classique. Les muscles des éminences thénar et hypothénar étaient les plus altérés, venaient ensuite les muscles des avant-bras, des bras, des épaules et du thorax (fig. 79).

En somme, dans toutes les affections dont il vient d'être question il existe une condition commune, l'altération du nerf, et cette altération, qui est tantôt primitive, tantôt consécutive à la destruction des cellules motrices de la moelle épinière, tient sous sa dépendance, à l'instar d'une section nerveuse, l'atrophie musculaire correspondante. Partant, on est en droit de considérer les cellules des cornes antérieures de la moelle épinière comme étant les centres trophiques des faisceaux musculaires, car l'atrophie de ces faisceaux après la section des cordons nerveux n'est vraisemblablement qu'un effet de leur séparation de ces centres. C'est à tort du reste qu'on a voulu attribuer cette atrophie à un trouble vasomoteur, puisque les ganglions et les nerfs sympathiques sont en pareil cas intacts.

Effet direct ou réflexe d'un désordre primordial du système nerveux, l'atrophie musculaire en question mérite bien la qualification de névropathique, et il n'y a pas lieu d'être surpris si elle est souvent héréditaire.

BIBLIOGRAPHIE. — Edw. MERYON, *On granular and fatty degeneration of the voluntary muscles* (*Medico-chirurgical Transactions*, 1852, t. XXXV, p. 73). — Le même, *On granular degeneration of the voluntary muscles* (*Ibid.*, t. XLIX, p. 45). — ARAN, *Recherches sur une maladie non encore décrite du système musculaire* (*atrophie muscul. progressive*) (*Arch. gén. de médecine*, octobre et nov. 1850). — LASÈGUE, *Atrophie partielle de la face* (*Ibid.*, mai 1852). — Ch. BERNARD, *Note sur deux cas d'atrophie musc.* (*Gaz. méd. de Paris*, 1852, p. 620). — Ch. ROBIN, *Note sur l'atrophie des éléments anatomiques* (*Comptes rendus des séances de la Soc. de biologie*, 1854, sér. 2, t. I, p. 5). — R. VIRCHOW, *Ein Fall von progressiver Muskelatrophie* (*Archiv für pathol. Anatomie und Physiologie*, 1855, t. VIII, p. 537). — OPPENHEIMER, *Ueber progressive fettige Muskelentartung*. Heidelberg, 1855. — BAERWINKEL, *Cas d'atrophie musculaire progr. et considér. sur sa nature* (*Vierteljahrschrift f. d. pract. Heilk.*, 1858, t. LIX, et *Gaz. méd. de Paris*, 1860, p. 190). — WACHSMUTH, *Progress Muskelatrophie Henle u. Pfeufers Zeitschrift*, t. VII, nouv. sér., p. 50. — W. GULL, *Note sur un cas d'atrophie musculaire*, etc. (*Archives de Beale* et *Archiv. de méd.*, 1863, t. I, p. 604). — LOCKHART CLARKE, *Sur l'atrophie muscul. progressive* (*Lancet*, 10 mars, et *Gaz. hebd.*, 1866, p. 301). — S. MEYER, *Ein Fall von allgemeiner progressiver Muskelatrophie* (*Archiv für pathol. Anatomie und Physiologie*, 1863, t. XVII, p. 414). — E. MARTIN DE PEDRO, *Cas d'atrophie musculaire progressive* (*El Siglo medico*, 1865, p. 605). — L. DUMESNIL, *Nouveaux faits relatifs à la pathogénie de l'atrophie musculaire graisseuse progressive* (*Gaz. hebd. de méd. et de chirurg.*, Paris, 1867, p. 422, 452, 469). — J. LOCKHART-CLARKE, *On a case of muscular atrophy with disease of the spinal cord and medulla oblongata* (*Medico-chirurgical Transactions*, 1867, t. L, p. 490). — Z. JOHNSON and J. LOCKHART-CLARKE, *On a remarkable case of extreme muscular atrophy with extensive disease of the spinal cord* (*Ibid.*, 1868, t. LI, p. 249). — J. LOCKHART-

CLARKE, *Progressive muscular atrophy*, etc. (*Lancet*, 23 nov. 1872, et *Rev. des sc. méd.*, t. I, p. 157). — BAMBERGER, *Zur Cazuistik der progressiven Muskelatrophie* (*Wien med. Press*, 1869, t. X, p. 27, 28). — J. GRIMM, *Ein Fall von progressiven Muskelatrophie* (*Archiv für patholog. Anatom. und Physiol.*, 1869, t. XLVIII, p. 445). — CHARCOT et JOFFROY, *Deux cas d'atrophie musculaire progressive* (*Archives de physiologie normale et pathologique*, 1869, t. II, p. 354, 629, 744). — A. PIERRET, *Atrophie musculaire dans l'ataxie* (*Ibid.*, 1870, p. 599). — J. M. CHARCOT, *Leçons sur les maladies du système nerveux*. Paris, 1874, p. 127, 206, etc., et 2e édit., Paris, 1877. — HAYEM, *Note sur un fait d'atrophie musculaire progressive avec lésions de la moelle* (*Arch. de physiologie*, 1869, t. II, p. 262 et 391). — Le même, Article *Muscle* du *Dictionn. encyclopédique*. — TROISIER, *Note sur les lésions anatomiques observées dans un cas d'atrophie musculaire progressive* (*Bull. de la Soc. anat.*, 1874, t. XLIX, p. 897). — E. LANCEREAUX et P. LACKERBAUER, *Atlas d'anat. pathol.*, p. 482 et pl. 50. — A. VOISIN et V. HANOT, *Sur deux cas d'atrophie musculaire observée dans le cours de la paralysie générale* (*Gaz. méd. de Paris*, 1874, p. 136 et 164). — CHARCOT et GOMBAULT, *Note sur un cas d'atrophie musculaire progressive spinale protopathique* (*Archiv. de physiol. normale et pathol.*, 1875, p. 735). — A. EULENBURG, *Ueber successives Auftreten diffuser Muskelerkrankungen bei Geschwistern* (*Archiv für pathol. Anatomie und Physiologie*, 1871, t. LIII, p. 361). — G. RIVA, *Contribuzione alla patologia e cura dell'atrophia muscolare progressiva* (*Rivista clinica di Bologna*, 10 oct. 1871, p. 302, et *R. des sc. méd.*, t. I, p. 157). — FRIEDREICH, *Ueber progressive Muskelatrophie, ueber wahre und falsche Muskelhypertrophie*. Berlin, 1873 (*Rev. des sc. méd.*, t. II, p. 665). — ECKHARDT, *Exemple d'hérédité de l'atrophie musculaire progressive* (*Gaz. hebd.*, 1874, p. 222). — PIERRET et TROISIER, *Note sur deux cas d'atrophie musculaire progressive* (*Arch. de phys. normale et pathol.*, 1875, p. 236). — LUBIMOFF, *Recherches sur l'état du système nerveux sympathique dans un cas d'atrophie musculaire progressive spinale protopathique et dans un cas de sclérose latérale amyotrophique* (*Arch. de phys. normale et pathol.*, 1875, p. 889). — PITRES, *Note sur un cas d'atrophie musculaire consécutive à une sclérose latérale secondaire* (*Ibid.*, 1876, p. 657). — CARRIEU, *De l'amyotrophie spinale secondaire*. Thèse de Montpellier, 1875. — W. ERB et F. SCHULTZE, *Ein Fall von progressiver Muskelatrophie mit Erkrankung der grauen Vordersaulen des Rückenmarks* (*Arch. für Psychiatrie und Nervenkrankh.*, t. IX, p. 369, 1879, et *Revue des sc. méd.*, t. XVI, p. 129). — PICQUÉ, *Atrophie musculaire* (*Gaz. méd. de Paris*, 1880, p. 255). — DEJÉRINE, *Atrophie muscul. progressive* (*Gaz. méd.*, avril 1881). — JOFFROY, *Deux observations de zona et d'atrophie musculaire du membre supérieur* (*Archiv. de physiologie*, 1er janvier 1882, p. 170). — BODE, *Contrib. clin. à l'étiolog. et à la symptom., etc., de l'atrophie musculaire progressive* (*Diss. in Halle* 1882 ; anal. *Gazette médicale*, 1882, p. 178). — PESGRIN, *Essai sur la diminution de l'urée dans l'atrophie musculaire progressive. Conséquences qu'on en peut déduire au point de vue du siége de la formation de l'urée dans l'organisme*. Thèse de Paris, 1882.

E. Lancereaux, *Note relative à un cas de paralysie saturnine avec altération des cordons nerveux et des muscles paralysés* (*Gaz. méd. de Paris*, 1862, p. 709). — Le même, *Saturnisme chronique avec accès de goutte*, etc. (*Ibid.*, 1871, p. 383); — *Atlas d'anatomie pathologique*, 1871). — S. Wilks, *Cas d'atrophie musculaire progressive par le plomb* (*The Lancet*, janvier 1867). — Garrod, *Fall von progressiver Muskelatrophie durch Bleiintoxication* (*Schmidt's Jahrbuch*, t. CXXXIV, p. 173). — Gombault, *Contribution à l'histoire anatomique de l'atrophie musculaire saturnine* (*Archiv. de physiologie norm. et pathologique*, 1873, t. V, p. 592). — Westphal, *Ueber eine Veränderung des N. radialis bei Bleilähmung* (*Archiv f. Psychiatrie*, 1873, p. 776). — Renaut, *De l'intoxication saturnine chronique*. Thèse de Paris, 1875. — Debove et Renaut, *Note sur les lésions des faisceaux primitifs des muscles volontaires dans l'atrophie musculaire progressive et dans la paralysie saturnine* (*Gaz. méd. de Paris*, 1876, p. 114). — Bernhardt, *Paralysie saturnine et paralysie atrophique spinale suraiguë* (*Gaz. méd.*, 1878, p. 567). — Carl Friedlander, *Anatomische Untersuchung eines Falles von Bleilähmung nebst Begründung der myopathischen Natur dieser Affection* (*Archiv f. path. Anat. und Physiol.*, 1879, t. LXXV, p. 24, et *Arch. gén. de méd.*, 1879, t. II, p. 213). — Dejérine, *Recherches sur les lésions du système nerveux dans la paralysie saturnine* (*Gaz. méd. de Paris*, 22 mars 1879, p. 147). — Zunker, *Zur Pathologie der Bleilähmung* (*Zeitschr. für klin. Med.*, 1880, t. I, p. 496, et *N. H.*, 1880, t. XVI, p. 467). — Gaucher, *Deux cas de paralysie saturnine de muscles longs supinateurs* (*Journ. des conn. méd.*, 28 septembre 1882, p. 310).

Cornil, *Comptes rendus de la Soc. de biologie*, 1863, p. 187. — Laborde, *De la paralysie* (dite essentielle) *de l'enfance*, Paris, 1864. — Prévost, *Comptes rendus de la Soc. de biologie*, 1866, p. 215. — Z. Johnson et Lockart Clarke, *On a remarkable case of extreme muscular atrophy*, etc. (*Med.-chir. Trans.*, London, 1868, p. 249). — Mary Putnam Jacobi, *Pathology of infantile paralysis* (*American Journal of Obstetrics and Diseases of children*, may 1874, p. 21). — Charcot et Joffroy, *Cas de paralysie infantile spinale* (*Archiv. de physiolog. norm. et pathol.*, 1870, t. III, p. 134). — Parrot et Joffroy, *Note sur un cas de paralysie infantile* (*Ibid.*, p. 309). — A. Vulpian, *Cas d'atrophie muscul. graisseuse datant de l'enfance. Lés. des cornes ant. de la subst. grise de la moelle épinière* (*Ibid.*, 1870, p. 316). — Le même, *Modifications subies par les muscles quand les nerfs ont été sectionnés* (*Arch. de physiologie normale et patholog.*, 1869, p. 558). — Le même, *Influence des traumatismes des nerfs sur les propriétés et la structure des muscles* (*Ibid.*, 1872, p. 743). — Le même, *Atrophie de la plupart des muscles de la face* (*Bulletins de la Soc. anatom.*, 1867, p. 602). — Le même, *Réflexions sur l'atrophie musculaire* (*Gaz. médicale de Paris*, 1873, p. 9). — Le même, *Altération des muscles par lésion des nerfs* (*Leçons sur l'appareil vaso-moteur*, Paris, 1875, t. II, p. 317). Voyez de plus p. 410, etc. — H. Roger et Damaschino, *Recherches anatomo-pathol. sur la paralysie spinale de*

*l'enfance* (*Mém. de la Soc. de biologie*, 1871, sér. 5, t. III, p. 49). — M. Roth, *Anatom. Befund bei spinaler Kinderlähmung* (*Arch. f. path. Anatom. und Physiol.*, 1873, t. LVIII, p. 273).

G. B. Duchenne, *De l'électrisation localisée*, 2e édit., Paris, 1861. — Gombault, *Note sur un cas de paralysie spinale de l'adulte* (*Arch. de physiol. normale et pathologique*, Paris, 1873, p. 80). — Petitfils, *Considérations de l'atrophie aiguë des cellules motrices*. Paris, 1873. — Bernhardt, *Arch. für Psychiatrie*, 1873, t. IV. — Kussmaull, *Berlin. Klin. Wochensch.*, 1874, nos 1, 2 et 3. — E. C. Seguin, *Spinal paralysis of the adult*. (*Trans. of the New-York Academy of medicine*, novembre 1874). — Landouzy et Dejérine, *Paralysies générales spinales à marche aiguë et curables* (*Revue médicale*, 10 août 1882).

W. Erb, *État des nerfs et des muscles dans les paralysies périphériques* (*Arch. de physiologie*, 1869, p. 785). — J. Dejérine, *Recherches sur les lésions du système nerveux dans la paralysie diphthéritique* (*Arch. de physiol. norm. et path.*, 1878, sér. 2, t. V, p. 106). — P. Sainclair, *Contribution à l'étude des paralysies diphthéritiques*. Lyon, 1880. — Cahn, *Sur une forme spéciale d'atrophie générale consécutive à la diphtérie et à la nature trophoneurotique* (*Gaz. méd. de Paris*, 1883, p. 53). — Combescure, *Contribution à l'étude des atrophies musculaires d'origine périphérique*. Thèse de Paris, 1882. — Clément Bonnefin, *Atrophie musculaire consécutive aux névralgies*. Thèse de Paris, 1860. — H. Nothnagel, *Trophische Störungen bei Nevralgien* (*Griesinger's Archiv*, t. II, p. 29). — Landouzy, *De la sciatique et de l'atrophie musculaire qui peut la compliquer* (*Arch. gén. de méd.*, 1875, t. I, p. 303, 424).

Fl. J. Beziel, *Étude sur l'atrophie musculaire dans ses rapports avec le rhumatisme articul. aigu*. Thèse de Paris, 1864. — Sabourin. Thèse de Paris, 1873. — E. Valtat, *De l'atrophie musculaire consécutive aux maladies des articulations*. Thèse de Paris, 1877. — Le même, *De l'atrophie musculaire dans le cours des maladies des articulations* (*Archiv. gén. de méd.*, 1877, t. II, p. 159 et 321). — L. Vignes, *De l'atrophie musculaire consécutive au rhumatisme, à la goutte, aux arthropathies ataxiques*. Thèse de Paris, 1880. — Debove, *Note sur les atrophies muscul. d'origine articulaire* (*Progrès médical*, 11 décembre 1880).

N. L. César Lejeune, *De l'atrophie musculaire consécutive à la fracture des os longs chez l'adulte*. Thèse de Paris, 1859. — G. Hayem, *Note sur un cas de troubles trophiques avec élévat. de la tempér. consécutifs à une plaie intéressant plusieurs branches nerveuses* (*Archiv. de physiologie norm. et pathol.*, 1878, p. 90). — Guichard, *Atrophie musculaire réflexe des membres supér. consécut. à une fracture* (*Union méd.*, juillet 1881, p. 180). — H. Leloir, *Contribution à l'étude des atrophies musculaires d'origine spinale produites par des lésions périphériques* (*Bull. de la Soc. anat.*, 1881, p. 233).

Atrophie musculaire angiopathique. — Cette atrophie, qui est l'effet d'un apport insuffisant de matériaux nutritifs par suite d'un désordre circulatoire, consiste toujours dans la diminution de volume des faisceaux

musculaires primitifs, avec la différence que ces faisceaux conservent moins longtemps leur striation que dans l'atrophie névropathique et s'infiltrent plus rapidement de granulations moléculaires protéiques ou graisseuses.

L'atrophie par désordre circulatoire est le fait du rétrécissement ou de l'obstruction par des caillots (thrombose et anévrysme) de l'artère d'un membre, ou d'un spasme des petits vaisseaux se distribuant à ce membre; elle constitue un accident relativement commun. Friedberg a observé une atrophie avec dégénérescence graisseuse des muscles des extrémités inférieures, à la suite d'un rétrécissement de l'aorte abdominale. En pareil cas, la diminution de volume du muscle provient de ce qu'il reçoit une trop faible quantité de sang; c'est aussi ce qui a lieu dans le léger degré d'atrophie qui parfois succède à une inertie fonctionnelle prolongée.

Bibliographie. — L. Porta, *Delle alterazioni pathol. delle arter. per la ligatura e la torsione*, p. 386. — Broca, *Traité des anévrysmes*. Paris, 1856.

Atrophie musculaire hémopathique. — Les atrophies musculaires liées à l'altération du liquide sanguin ou à une diminution de la masse de ce liquide forment un groupe non moins nettement défini que les deux précédents.

Les muscles, diminués de volume, sont en même temps plus ou moins pâles et colorés; néanmoins, lorsque le processus est un peu aigu, loin d'être décolorés, ils ont au contraire une teinte d'un rouge vineux ou violet, semée de stries ou plaques jaunes dues à l'altération des fibres musculaires. Toute trace de graisse a presque entièrement disparu, et chaque faisceau considéré isolément est notablement atrophié. Sa substance charnue pâteuse, molle, très visqueuse, s'attache fortement aux instruments, aux doigts et semble transformée en une masse semi-liquide et gluante (Hayem).

Vus au microscope, les éléments amincis des muscles ainsi altérés conservent des stries, mais quelquefois aussi ils sont légèrement granuleux. Ranvier est arrivé à reconnaître par la comparaison du muscle couturier d'un sujet vigoureux, ayant succombé à une affection aiguë, et de celui d'un sujet mort de dysenterie chronique, que le rapport des deux muscles pouvait être exprimé par la proportion $42/23 = 1,8$; puis, étudiant au microscope les faisceaux primitifs de ces mêmes organes, il a trouvé que leur rapport était pour les deux muscles de $55/30 = 1,5$, et comme ces nombres ne présentent pas une très grande différence, il en a tiré la

conclusion que l'atrophie d'un muscle par amaigrissement est à peu près en rapport avec l'atrophie des faisceaux primitifs.

Cette lésion apparaît dans le cours des maladies qui s'opposent à tout exercice musculaire et à une alimentation normale ; c'est ainsi qu'elle se produit pendant le cours ou à la fin des maladies fébriles graves, telles que fièvre typhoïde, variole, etc.; mais c'est dans les maladies chroniques, la tuberculose et le cancer, puis surtout dans les affections du foie, et des ganglions mésentériques, que l'amaigrissement avec atrophie des muscles atteint le degré le plus élevé. La plupart des organes présentent en même temps que le cœur et les muscles, dans les affections tuberculeuses et cancéreuses des ganglions mésentériques, une diminution de volume en rapport avec l'obstacle apporté à l'absorption du chyle, ainsi que cela a été indiqué dans la thèse d'un de nos élèves, le docteur Gayot. Effectivement les muscles du corps étaient, dans les cas observés par nous, amincis et nettement atrophiés lorsque ces lésions avaient duré pendant un certain temps.

Dans différents états morbides, il se produit une sorte de dénutrition générale, en vertu de laquelle le sang emprunte aux tissus les matériaux qu'il ne reçoit plus du dehors, et après le tissu cellulo-adipeux, il trouve ses plus précieuses ressources dans la chair musculaire ; c'est là du reste ce qui se passe dans l'inanition.

Bibliographie. — A. Ollivier, *Des atrophies musculaires*. Thèse d'agrégation, Paris, 1869. — Ranvier, *L'atrophie d'un muscle déterminée par l'amaigrissement est en rapport avec l'atrophie des faisceaux primitifs* (*Comptes rend. des séances de la Soc. de biologie*, 1871, sér. 5, t. III, p. 186). — A. Hayem, *Dict. encyclop. des sciences méd.*, 1876, sér. 2, t. X, p. 752. — P. Gayot, *Recherches sur quelques altérations des ganglions mésentériques chez l'adulte*. Thèse de Paris, 1875.

## § 2. — Phlegmasies musculaires. — Myosites.

Ces phlegmasies sont généralement divisées en myosite aiguë et en myosite chronique, et sous chacune de ces dénominations basées uniquement sur la durée du processus pathologique, les auteurs en sont arrivés à rapprocher et à confondre des lésions d'une nature toute différente. Considérant que la suppuration et la sclérose sont des phénomènes primordiaux et non de simples modes de terminaison, et tenant compte de l'importance de l'élément étiologique dans la classification des désordres inflammatoires, nous diviserons les phlegmasies des muscles comme

celles du tissu conjonctif, avec lesquelles elles ont de grandes analogie en trois genres : *myosites exsudatives*, *myosites suppuratives*, *myosit proliférative*s. Chacun de ces genres sera subdivisé à son tour en autar d'espèces qu'il y a de causes ou d'agents susceptibles de produire l'in flammation du tissu musculaire.

### I. — Myosites exsudatives.

Nous comprenons sous cette qualification toutes les myosites caractérisées par un exsudat albumineux ou fibrineux tendant vers la résolution et le retour à l'état normal ; de ce nombre sont les myosites dites rhumatismales et les myosites pyrétiques.

Myosite rhumatismale. — Sous cette dénomination sont généralement comprises des lésions diverses, tant à cause du sens vague donné au mot rhumatisme que de la confusion existant entre le rhumatisme aigu et le rhumatisme chronique, comme aussi du peu de gravité de l'altération musculaire et des rares occasions que l'on a d'examiner les muscles en pareille circonstance. Cependant il se présente quelquefois, à la suite d'un refroidissement, chez certaines personnes prédisposées au rhumatisme chronique plutôt qu'au rhumatisme aigu, des désordres qui semblent indiquer l'existence d'une lésion phlegmasique du tissu musculaire. Les muscles les plus superficiels, tels que les muscles deltoïde, trapèze, sterno-cléido-mastoïdien, occipo-frontal, sacro-lombaire, etc., sont ceux où se localise cette lésion qui se traduit par une douleur spontanée, vive à la pression et surtout pendant la contraction, par de la raideur ou par une contracture tellement intense que tout mouvement des parties animées par le muscle affecté devient impossible.

L'état du tissu musculaire dans les faits de ce genre auxquels se rapportent quelques-uns des cas pathologiques connus sous les noms de *torticolis*, *lumbago*, etc., est relativement peu connu. Toutefois il y a des raisons de croire que les muscles diffèrent peu dans ces états divers. Ceux qui avoisinent les articulations sont semés de fines arborisations, de petites ecchymoses, et présentent une sorte d'œdéme du tissu conjonctif interstitiel produit par un liquide visqueux, grisâtre ou jaunâtre et transparent. Les fibres musculaires offrent à l'examen microscopique les caractères de l'affection désignée par Rindfleisch sous le nom de myosite aiguë; rigides, tuméfiées, troubles, elles ont leurs noyaux effacés, tandis que leur striation obscurcie se trouve peu à peu remplacée par de

fines granulations. Tous les éléments faisant partie d'un même muscle ne sont pas également altérés, et il en est qui restent à peu près sains ; en outre, les modifications constatées sont inégalement réparties, de sorte qu'il existe des endroits où les stries ont disparu et où les fibres gonflées, même vitreuses, alternent avec d'autres relativement normales. Il semble que sur certains points les différences de réfraction entre les divers éléments des fibres musculaires aient disparu, comme si les fibrilles s'étaient confondues avec leur ciment en une masse homogène et brillante.

Tels sont les caractères des muscles dans l'inflammation que nous appelons exsudative à cause de sa faible tendance à la suppuration ou à la sclérose. Dans ces conditions, le tissu musculaire altéré peut revenir à son état primitif, et cela, tantôt parce que l'exsudat qui l'infiltre est résorbé avant d'avoir compromis l'existence de l'élément musculaire, tantôt parce que, malgré sa destruction, cet élément parvient à se régénérer comme nous le dirons plus loin.

La prédisposition au rhumatisme articulaire n'est pas la seule condition pathologique présidant au développement de la myosite que nous qualifions de rhumatismale. Cette lésion s'observe encore à la suite de l'action du froid dans des cas où cette prédisposition ne paraît pas exister.

Une altération assez semblable a été rencontrée dans le scorbut. Mais cette maladie s'accompagne en outre d'une modification des muscles qui a de grandes analogies avec la stéatose. Ajoutons qu'une myosite exsudative est dans quelques cas aussi le fait de l'extension d'une inflammation de voisinage.

BIBLIOGRAPHIE. — DIONIS DES CARRIÈRES, *De la myosite*. Thèse de Paris, 1851. — Paul FISCHER, *De la myosite*. Paris, 1859. — OPPOLZER, *Allgem. Wien. med. Zeitung*, 1861, t. VI, p. 36. — J. H. S. BEAU, *Note sur le rhumatisme du muscle deltoïde, suivie de quelques réflexions sur les rhumatismes et les rétractions musculaires* (*Arch. générales de médecine*, 1862, t. II, p. 641). — ROSENTHAL, *Œsterr. Zeitschrift f. prakt. Heilkunde*, déc. 1864, t. X, p. 49-51.

C. HEYMANN, *Ein Beitrag für Rhumatismuslehre* (*Archiv für pathol. Anat. und Phys.*, 1872, t. LVI, p. 344). — MORITZ BENNDORF, *Wachsartige und andere Degenerationen in den Muskeln der Unterschenkel nach Erfrieruny* (*Archiv der Heilkunde*, 1865, p. 457). — UNO HELLEDAY, *De la myite rhumatismale* (*Nord. med. Arkiv.*, 1876, t. VIII, nos 8 et 12).

THOLOZAN, *Du scorbut* (*Gaz. méd. de Paris*, 1855, p. 421). — G. HAYEM, *Note sur l'anatomie pathol. du scorbut* (*Mémoires de la Soc. de biologie*, 1871, sér. 5, t. III, p. 1). — LEVEN, *Une épidémie de scorbut observée à l'hôpital militaire d'Ivry* (*Ibid.*, p. 95).

Myosites pyrétiques. — Les myosites que nous qualifions de la sorte sont toutes celles qui se produisent dans le cours des maladies fébriles ou infectieuses. Ces lésions, étudiées pour la première fois dans la fièvre typhoïde par Zenker et désignées par lui sous le nom de *dégénérescence cireuse*, affectent les muscles les plus divers, bien qu'elles aient pour siège de prédilection les adducteurs des cuisses, les grands droits de l'abdomen et les pyramidaux. Rarement limitées à un seul groupe musculaire, elles ne peuvent être considérées comme un fait d'ordre purement local, mais comme l'expression d'un désordre général subordonné à l'action d'un agent spécifique au même titre que les autres désordres anatomiques caractéristiques des maladies dans lesquelles elles se rencontrent.

L'altération débute habituellement dans les parties profondes des muscles, en sorte qu'il est parfois nécessaire pour la reconnaître de pratiquer une section perpendiculaire à la longueur de ces organes. Les foyers de dégénérescence, de dimensions variables, habituellement symétriques, se produisent suivant un certain ordre ; ainsi les foyers que l'on rencontre dans les muscles droits de l'abdomen sont en général situés dans la partie inférieure de ces muscles, près de la symphyse et dans les couches les plus profondes ; de là ils s'étendent de bas en haut, d'arrière en avant, et finissent par envahir le muscle dans toute son épaisseur.

Les myosites pyrétiques ont pour caractère objectif un changement de coloration des muscles difficile à percevoir dans sa phase initiale, mais qui s'accentue peu à peu et n'échappe pas à un œil exercé. Ces organes, parfois infiltrés de sang ou de petites taches ecchymotiques, ont tout d'abord une nuance brun rougeâtre ou gris rosé, et finalement ils prennent une teinte gris jaunâtre ou blanchâtre ; en un mot ils tendent à se décolorer de plus en plus, à tel point qu'à un moment donné on ne saurait mieux les comparer qu'à la chair musculaire des poissons. Ils sont friables, et dans quelques cas ils présentent des déchirures et des écartements comblés par des caillots sanguins ; plus tard ils se colorent de nouveau par le fait de la régénération des éléments musculaires.

Histologiquement ces lésions se présentent, au rapport de Zenker sous deux formes principales, l'une granuleuse, l'autre cireuse ; mais ce ne sont là en réalité que des degrés divers et le plus souvent simultané d'un même processus pathologique. Les faisceaux musculaires, infiltré de granulations de plus en plus abondantes, se montrent comme sau poudrés d'une fine poussière grisâtre qui voile les stries transversal et longitudinales. Ces granulations sont, par places, tellement serrées uniformes que les éléments histologiques des muscles deviennent blan châtres à la lumière réfléchie et entièrement opaques. Par l'additi

d'acide acétique, elles pâlissent et disparaissent complètement, ou bien sont rendues plus apparentes, ce qui semble indiquer qu'elles sont formées tout d'abord par une substance albumineuse et plus tard par de la graisse.

Cette modification granuleuse est d'ordinaire concomitante de l'altération vitreuse ou cireuse. Dans celle-ci la substance musculaire des faisceaux primitifs est transformée en une matière homogène incolore, fortement réfringente, avec un reflet très prononcé, analogue à celui du verre fondu. Cette transformation apparaît au milieu de fibres saines ou légèrement altérées dans leur striation, sous forme de masses limitées, translucides et réfringentes, uniques ou multiples et disséminées sur le trajet d'un même fais-

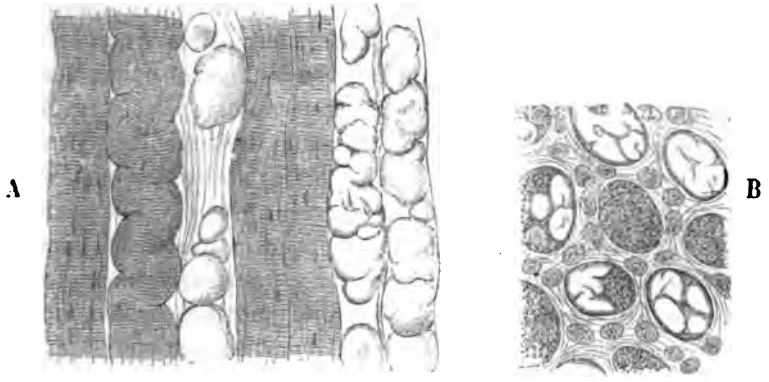


Fig. 80. — Dégénérescence colloïde ou vitreuse. A. Faisceaux musculaires de l'un des muscles grands droits de l'abdomen d'une femme morte au douzième jour d'une fièvre typhoïde. Plusieurs faisceaux laissent voir à l'intérieur du sarcolemme des masses vitreuses, inégales, fendillées, séparées par des espaces en partie occupés par des noyaux. (250 diam.) — B. Faisceaux musculaires coupés en travers (phase plus avancée de la fièvre typhoïde); les faisceaux primitifs en dégénérescence vitreuse laissent apercevoir à leur intérieur, des noyaux appelés à les régénérer. La trame qui les sépare est aussi infiltrée de noyaux.

ceau primitif (fig. 80). Ces masses ne tardent pas à perdre leur striation, elles sont ordinairement fendillées en divers sens, et quelquefois morcelées; mais, dans quelques cas, la transformation vitreuse s'étend à toute la longueur d'un faisceau primitif qui est alors plus volumineux que les fibres normales, cylindrique, fortement réfringent, irrégulier et bosselé comme un bâton de verre en fusion. Ainsi l'altération vitreuse se montre sous la forme de blocs, de bandes ou de cylindres étendus à une partie ou à la totalité d'une fibre primitive, mais ce ne sont là que des aspects variés d'une même modification, car l'action des réactifs chimiques donne, dans tous ces cas, les mêmes résultats. La matière vitreuse se gonfle, puis disparaît dans l'acide acétique et les solutions concentrées de potasse. Les réactifs colorants, le carmin, la fuchsine, lui donnent une

couleur analogue à celle que prennent les fibres normales; mais sa composition chimique n'est pas bien connue, malgré l'opinion de plusieurs auteurs qui la considèrent comme une coagulation du contenu strié des faisceaux primitifs.

Tandis que s'accomplit la transformation vitreuse de la substance contractile des muscles, le sarcolemme reste intact et ses noyaux, effacés par places, se multiplient sur d'autres points. Plus tard, les blocs de la substance dégénérée, de plus en plus petits, disparaissent, tandis que les noyaux multipliés s'accroissent et contribuent à la réparation de la partie détruite. Les nouveaux éléments musculaires apparaissent rangés en séries longitudinales ou obliques et forment des sortes de chapelets superposés à la surface et dans les interstices des fibrilles musculaires. Ils sont d'abord assez semblables aux noyaux normaux et se distinguent uniquement par des étranglements et une augmentation de volume; mais ensuite ils s'allongent par superposition du protoplasma, deviennent fusiformes et se transforment, comme dans le développement normal, en jeunes fibres rubanées, formées d'un protoplasma finement granulé et de nombreux petits noyaux vésiculeux. Ces fibres s'appliquent très étroitement aux cylindres de substance contractile altérés et les remplacent au fur et à mesure de leur destruction, de telle sorte que finalement l'ancienne substance charnue a disparu et se trouve remplacée par une fibre musculaire unique provenant de la réunion d'un grand nombre de cellules embryonnaires. Cette fibre grandit et devient striée en même temps que les noyaux se distribuent uniformément à sa surface; alors la nouvelle fibre musculaire est achevée. Pendant ce temps, quelques cellules lymphatiques, infiltrées dans le tissu interstitiel, disparaissent par dégénérescence graisseuse, et l'altération musculaire se trouve réparée sans qu'il reste aucune trace de l'altération qu'elle a subie.

La dégénérescence vitreuse des muscles ne se montre en général qu'un certain temps après le début de la maladie qui lui donne naissance; toutefois, dans les varioles graves, il est déjà possible de constater son existence dès les premiers jours de l'éruption. Son apparition est plus tardive dans la fièvre typhoïde, en sorte que son évolution paraît jusqu'à un certain point subordonnée à celle de la maladie générale dont elle dépend. En effet, la multiplication des noyaux des fibres altérées commence, dans la variole, du huitième au dixième jour de l'éruption et atteint son maximum d'intensité vers le quinzième jour, tandis que dans la fièvre typhoïde elle n'est pas apparente avant la fin du second septénaire (Hayem). La terminaison de ce désordre dépend ainsi de la marche de la maladie générale; son processus de restitution qui ne prend jamais naissance avant l'épo-

que de la convalescence, n'est complet que beaucoup plus tard, d'après des constatations faites chez des malades morts par accident ou complication.

*Étiologie et pathogénie.* — La myosite pyrétique se rencontre dans la plupart des maladies fébriles qui durent plus d'une semaine, et particulièrement la fièvre typhoïde et les fièvres éruptives, non pas dans tous les cas, mais dans quelques cas, et sans qu'il soit toujours facile d'en indiquer la raison exacte. Cette myosite a été observée en outre dans la fièvre puerpérale, dans la tuberculose miliaire aiguë, dans l'ictère grave (Hayem), etc. Elle était tellement prononcée chez un malade de mon service atteint de tuberculose en masse à marche rapide, avec fièvre, que les muscles grands droits de l'abdomen, rompus à leur partie inférieure, étaient le siège d'un foyer sanguin abondant. D'un autre, côté cette lésion avait pris une telle extension dans un cas d'ictère grave traité par moi, que la plupart des muscles du corps, et notamment ceux des jambes, se trouvaient affectés. Enfin, chez une femme de cinquante-huit ans morte à la fin du neuvième jour d'une pneumonie aiguë, j'ai trouvé les deux muscles grands droits de l'abdomen infiltrés de sang ou jaunâtres dans leur tiers moyen et manifestement vitreux ; les muscles psoas étaient le siège d'une altération semblable un peu moins prononcée.

Les conditions pathogéniques de ces lésions exigeraient, pour être déterminées, des connaissances plus étendues que celles que nous possédons sur les rapports existant entre les maladies générales infectieuses et la nutrition des divers tissus. Néanmoins, leur fréquence et leur étendue ne peuvent laisser de doute sur leur liaison avec ces maladies, et portent à supposer qu'elles doivent leur existence à une cause sinon identique du moins semblable qui agirait avec une intensité variable.

L'élévation de température a été considérée par plusieurs auteurs comme étant cette cause. La température du sang, dans les maladies fébriles, parviendrait, suivant Liebermeister, à troubler la nutrition des fibres musculaires, et cet observateur appuie son opinion sur les faits expérimentaux de Schültz et Kühne, suivant lesquels certains éléments cellulaires placés dans des conditions anormales de température perdent leurs propriétés contractiles. Martini a cherché à produire artificiellement ces lésions en plaçant des animaux dans des appareils à air chaud, dont il élevait la température jusqu'à 40 et 42° centigrades, et après les avoir conservés pendant quatre heures dans ces appareils, il a pu noter la rapide rigidité du cœur, du diaphragme, des muscles respirateurs; puis, la rigidité cadavérique une fois disparue, il trouva au microscope un léger degré d'altération cireuse des muscles. Ces expériences sont néanmoins

insuffisantes pour résoudre le problème en question, et d'ailleurs il existe des cas de température très élevée, avec lésion du système nerveux central par exemple, dans lesquels l'état vitreux des muscles n'a pas encore été observé. Par conséquent, l'élévation de température n'est pas la condition pathogénique essentielle de l'altération qui nous occupe, et comme cette altération s'observe à peu près exclusivement dans les maladies infectieuses, il y a des raisons de croire que les agents qui engendrent ces maladies et élèvent la température contribuent aussi à modifier le système musculaire ; c'est du reste ce qui arrive dans le choléra des poules, où l'altération musculaire résulte de la présence d'un microbe générateur de cette maladie.

BIBLIOGRAPHIE. — LOUIS, *Recherches anatomo-pathol. et thérapeutiques sur la maladie dite gastroentérite*. Paris, 1829. — C. ROKITANSKY, *Lehrb. der patholog. Anatomie*, 3e édit., t. II, p. 219. Wien, 1856. — R. VIRCHOW, *Verandlungen der phys. med. Gesellsch. in Wurzburg*, 1857, t. VII, p. 213. — P. A. ZENKER, *Ueber die Veränderungen der willkürlichen Muskeln in Typhus abdominalis*. Leipzig, 1864, trad. franç. par Fritz dans *Arch. gén. de méd.*, 1865, t. II, p. 143 et 290. — WALDEYER, *Ueber die Veränderungen der quergestreiften Muskeln bei der Entzündung und dem Typhusprocess*, etc. (*Archiv für pathol. Anat. und Physiol.*, 1865, t. XXXIV, p. 473). — G. HAYEM, *Note sur les altérations des muscles dans les fièvres et particulièrement dans la variole* (*Mém. de la Soc. de biologie*, 1866, sér. 4, t. III, p. 93). — Le même, *Étude sur les myosites symptomatiques* (*Archiv. de physiologie norm. et path.*, 1870, t. III, p. 81-269, etc.). — E. E. HOFFMANN, *Ueber die Neubildung quergestreiften Muskelnfasern insbesondere beim Typhus abdominalis* (*Arch. für pathol. Anat. und Physiol.*, 1867, t. XL, p. 505). — Le même, *Untersuchungen über die pathol. anat. Veränderungen der Organe beim Abdominaltyphus*. Leipzig, 1869. — ERB, *Bemerkungen über die sogenannte wachsartige Degeneration der quergestreiften Muskelfasern* (*Arch. für pathol. Anat. und Physiol.*, 1868, t. XLIII, p. 108). — E. NEUMANN, *Ueber die von Zenker beschriebenen Veränderungen der willkurleichen Muskeln bei typhusleichen* (*Archiv d. Heilkunde*, 1868, t. IX, p. 364). — E. MARTINI, *Beitrag zur pathol. Histologie der quergestreiften Muskeln* (*Deutsch. Archiv f. klin. Med.*, 1868, t. IV, p. 505, et *Schmidt's Jahrb.*, 1869, t. CXLI, p. 227). — W. WEIHL, *Experimentelle Untersuchungen ber die wachsartige Degeneration der quergestreiften Muskelfasern* (*Archiv f. pathol. Anat. und Physiol.*, 1874, t. LXI, p. 253). — LEO POPOFF, *Ueber die Veränderungen des Muskelgewebes bei einigen Infectionskrankheiten* (*Ibid.*, 1874, t. LXI, p. 322, et *Gaz. hebd.*, 1875, p. 157). — HANS STRAEL, *Zur Lehre von der wachsartigen Degeneration der quergestreiften Muskeln* Diss. Leipzig, 1880; *Archiv f. exper. Pathol.*, t. XIII, p. 14, et *Revue des sc. méd.*, 1881, t. XVII, p. 460. — LUGUET, *Les altérations musculaires se rattachant à la fièvre typhoïde*. Thèse de Paris, 1882. — E. VALLIN, *De la myocardite et des myo-*

*sites symptomatiques dans les fièvres palustres graves* (*Mém. de la Soc. méd. des hôpitaux*, 1874, et *Union méd.*, 1874).

### II. — Myosites suppuratives.

La suppuration du tissu musculaire est circonscrite ou diffuse, intermusculaire ou interfibrillaire, caractérisée dans tous les cas par la présence des éléments du pus au sein du tissu musculaire ou mieux dans le tissu conjonctif interstitiel. Cette suppuration est la détermination locale de désordres généraux complexes dont l'origine et l'évolution même en admettant l'existence constante de microbes, sont loin d'être toujours identiques ; aussi, afin de ne comparer entre elles que des lésions semblables, il nous paraît nécessaire de grouper les myosites suppuratives sous les chefs que voici : *myosite dite infectieuse ou myosite par surmenage; myosites pyémique et septicémique*; *myosite morveuse; myosite par suppuration de voisinage; myosite traumatique.* Cette dernière devant être étudiée un peu plus loin, il ne sera question ici que des quatre premières divisions.

Myosite infectieuse ou par surmenage. — Cette myosite, primitivement désignée sous le nom de rhumatisme musculaire suppuré et tout d'abord étudiée par Gasc, Villermé, Ozanam, Ferrus, etc., se présente sous forme de foyers de suppuration plus ou moins étendus, analogues aux foyers de l'ostéopériostite suppurée maligne, et survient comme elle chez des sujets jeunes, surmenés et placés dans de mauvaises conditions hygiéniques.

Les muscles atteints sont ceux qui travaillent le plus, comme les muscles triceps des membres, pectoraux, psoas, etc., et ceux qui avoisinent les articulations ou les extrémités osseuses en état de suppuration. Ces organes, d'abord violacés et ramollis, sont plus tard infiltrés de pus et transformés en une sorte de foyer putrilagineux grisâtre purulent ou encore sanguinolent, assez semblable au magma d'un foyer hémorrhagique. Mais, indépendamment du pus, il existe quelquefois, dans les foyers de ce genre, des débris de globules sanguins, ce qui a porté plusieurs observateurs à croire que la suppuration avait pu succéder à un hématome. Au microscope, il existe d'abondants globules de pus infiltrés entre les faisceaux secondaires et même primitifs. Les fibres musculaires ont une grande friabilité et présentent une dégénérescence vitreuse irrégulièrement fragmentée. Leurs noyaux sont tantôt normaux, tantôt notablement multipliés, tandis que le tissu sous-cutané correspondant est d'ordinaire

congestionné ; le tégument voisin présente assez souvent des plaques érythémateuses ou ecchymotiques, chagrinées et recouvertes de phlyctènes.

Des phénomènes généraux d'une grande intensité précèdent et accompagnent ces désordres locaux qui sont, en partie du moins, sous leur dépendance ; ils consistent en un frisson violent suivi d'une fièvre intense avec céphalée et courbature générale, ensemble symptomatique peu différent de celui qui fait cortège à l'ostéopériostite phlegmoneuse des adolescents, ou encore à certaines arthrites suppurées de l'adulte (1).

La myosite infectieuse a dans quelques cas une marche rapide, car on l'a vue se terminer par la mort au bout de cinq à douze jours ; d'autres fois elle évolue plus lentement et peut parvenir à une guérison définitive après l'ouverture des abcès musculaires.

*Étiologie et pathogénie.* — Si la fonction entretient l'intégrité des organes, c'est à la condition qu'elle ne soit ni exagérée ni diminuée ; de même que le cœur ou tout autre organe fonctionnant outre mesure finit

(1) *Surmenage, myosite et arthrite suppurées de l'épaule gauche.* — X..., âgé de cinquante ans, mécanicien, homme robuste et jouissant d'une bonne santé habituelle, est depuis quelque temps occupé toute la journée à perforer des plaques de fer ou de fonte, des écrous, etc., et dans la nécessité de faire une grande dépense de forces ; ajoutons qu'il boit un peu d'eau-de-vie.

C'est dans ces conditions que, le 25 janvier 1882, il fut pris dans les épaules de douleurs qui se localisaient quelques jours plus tard dans l'épaule gauche avec une violence telle que tout travail, tout mouvement du bras devinrent impossibles. A son entrée dans mon service, le 9 février, l'articulation scapulo-humérale gauche est le siège de souffrances atroces, elle est tuméfiée et chaude ; les autres jointures sont saines. L'avant-bras droit est douloureux, affecté d'une rougeur diffuse sous forme de plaques ou de traînées, il est tuméfié et offre une température très élevée. Langue sèche, couverte d'un enduit noirâtre, soif vive, inappétence, yeux excavés, nez pincé, narines pulvérulentes (vésicatoire sur l'épaule, cataplasme sur le bras, cognac, digitale, aconit). 11 février, même état, délire nocturne. Le 12, l'état général n'a pas changé, le délire et l'agitation persistent. Le 14, la température qui oscillait jusque-là entre 39 et 40°, monte à 40°,6 : il existe une forte dyspnée et de nombreux râles sont entendus dans le thorax ; la rougeur de l'avant-bras a diminué, mais le gonflement est plus prononcé. Le 15, la prostration est très grande, le délire continuel, 64 respirations, 118 pulsations, langue sèche, ligneuse, sueurs abondantes et fétides, mort à huit heures du soir.

*Autopsie.* — La peau et l'aponévrose de l'avant-bras incisées, il s'en écoule un pus abondant, crémeux et fétide. Ce pus est situé dans le tissu conjonctif intermusculaire et dans l'épaisseur même des muscles extenseurs, qui sont violacés et ramollis par places : les aponévroses et les tendons ne sont pas altérés. A l'ouverture de l'articulation scapulo-humérale, il s'écoule une certaine quantité d'un pus assez épais ; la capsule est épaissie, la synoviale injectée et infiltrée de pus ; le cartilage diarthrodial de l'omoplate est à peu près normal, celui de la tête de l'humérus est terne, ramolli et dépoli par places. Toutes les autres articulations sont saines. Le cœur, simplement flasque et mou, contient un sang noir, liquide ; les poumons sont congestionnés et œdématiés à leur base. Le foie est gros, la bile liquide, d'un brun jaunâtre ; les reins sont peu colorés, flasques et friables, la rate est volumineuse et sans consistance ; les centres nerveux sont congestionnés.

par s'altérer, de même les muscles surmenés sont exposés à subir des modifications diverses dont l'une des plus sérieuses est la suppuration. C'est ce qui arrive chez des individus jeunes exerçant des professions pénibles, et surmenés depuis un temps plus ou moins long. En effet, la suppuration siège alors dans les muscles qui ont été le plus fatigués ; ainsi, elle a été rencontrée dans le muscle psoas d'un homme qui courut toute une journée à la poursuite d'un de ses créanciers. De même elle occupait le muscle triceps brachial chez un raboteur de parquet (Foucault), et les muscles pectoraux chez un frappeur sur enclume (Gellé).

Dans ces conditions, l'extrême fatigue musculaire donne naissance à d'abondants produits de désassimilation qui favorisent vraisemblablement le développement de microbes, d'où une irritation particulière du muscle aboutissant à la suppuration de l'organe et à la dégénérescence de la fibre musculaire. Ainsi la fonction exagérée des musles peut devenir la condition pathogénique de l'affection qui nous occupe.

Birliographie. — Dance, *Mémoire sur l'odeur fétide et stercorale que présentent certains abcès développés dans les parois abdominales* (*Arch. gén. de méd.*, 1832, t. XXX, p. 156). — Dionis des Carrières, *Étude sur la myosite*. Thèse de Paris, 1851. — Foucault, *Myosite suppurée suraiguë* (*Bull. de la Soc. anat.*, 1869, t. XLIV, p. 506). — G. Hayem, *Rapport* (*Ibid.*, p. 509). — H. Rœseler, *Des abcès phlegmoneux des muscles*. Thèse de Paris, 1875. — G. Hayem, *Myosite suraiguë*, etc. (*Dict. encyclop. des sc. méd.*, 1876, sér. 2, t. X, p. 737). — Nicaise, *De la myosite infectieuse* (*Revue mensuelle de méd. et de chirurg.*, 1877, p. 51). — J. Fleischhauer, *Acuter Gelenkrheumatismus mit multiplex miliaren Abscessen* (*Archiv für pathol. Anat. und Physiol.*, 1875, t. LXII, p. 386, avec figures). — Gellé, *Myosite suppurée, suite de fatigue musculaire, infection purulente* (*Bull. de la Soc. anat.*, 1858, p. 414). — Bulteo, *Psoïte double par effort, pyohémie* (*France méd.*, 1877, p. 327-346). — Payne et Devis, *A case of acute myositis of thigh* (*Trans. of the pathol. Soc. of London*, 1881, t. XXXII, p. 273).

Myosites pyémique et septicémique. — Les suppurations musculaires de la pyémie se révèlent par des abcès qui se produisent avec une grande rapidité, sont arrondis, exactement limités, d'un volume considérable, et creusés dans l'épaisseur des muscles, ceux des membres principalement, comme s'ils avaient été coupés par un emporte-pièce. Le tissu de leur voisinage est d'ordinaire peu modifié ; néanmoins une auréole rougeâtre ou violacée de quelques millimètres d'épaisseur les circonscrit généralement ; dans quelques cas, ces phlegmasies se montrent sous la forme d'une simple tache ecchymotique au centre de laquelle on constate un point blanchâtre purulent. Les foyers de suppuration renferment d'une

façon constante, indépendamment des globules de pus, des micrococcus ou des bactéries. Effet de l'introduction du pus dans le sang, cette myosite est la conséquence habituelle d'une phlébite suppurée survenant dans le cours d'un traumatisme dans l'état puerpéral ou dans toute autre circonstance.

La myosite septicémique n'est plus le fait de la présence du pus dans le sang, mais la conséquence de l'absorption d'un produit septique quelconque provenant d'une lésion matérielle en voie de destruction. C'est ainsi qu'on l'observe à la fin ou dans la convalescence des maladies graves, telles que fièvre typhoïde, variole, etc. Il y a des raisons de croire que dans la fièvre typhoïde, par exemple, c'est la résorption des produits mortifiés des plaques de Peyer ou encore l'absorption des principes septiques de l'intestin par ces plaques, au moment de leur cicatrisation, qui sont la cause des arthrites, des pleurésies et des myosites purulentes.

La fièvre puerpérale est une autre cause de myosite suppurative ; celle-ci enfin s'observe encore chez les personnes dont les voies urinaires suppurent par le fait d'une maladie ou d'une opération (voy. Civiale, *Traité pratique sur les maladies des organes génito-urinaires*. Paris, 1842, t. I, p. 523).

La myosite survenant dans ces conditions se révèle par des abcès uniques ou multiples pouvant affecter la plupart des muscles, mais qui se localisent de préférence à la partie inférieure des muscles grands droits, du moins dans la fièvre typhoïde. La situation de ces abcès dans les points où se rencontre la myosite avec dégénérescence vitreuse a conduit plusieurs auteurs à les considérer à tort comme la phase ultime de cette altération ; on oublie ainsi que la suppuration n'est jamais un mode de terminaison banal, et que des conditions d'infection spéciale président constamment à sa genèse. Les abcès en question se développent en quelques jours sans produire une réaction inflammatoire intense et pour ainsi dire en silence ; ils sont fréquemment précédés de frissons, commencent par une induration douloureuse à laquelle succède bientôt une fluctuation qui occupe parfois toute l'épaisseur d'un muscle, mais qui d'autres fois s'étend suivant sa longueur dans la direction des fibres musculaires. Le liquide qui s'échappe de ces foyers est blanc jaunâtre, ou mélangé de sang et semblable au pus d'un abcès froid plutôt qu'à celui d'un abcès phlegmoneux ; aussi ces foyers mettent-ils un temps relativement long à se cicatriser. Ils renferment dans quelques cas des détritus musculaires, des sortes de bourbillons, qui portent à penser qu'ils ont eu pour point de départ des muscles préalablement altérés ou même nécrosés.

Bibliographie. — J. Cruveilhier, *Anat. path. du corps humain*, livr. XXVII, pl. 3. — E. Chassaignac, *Traité pratique de la suppuration*. Paris, 1859, t. I, p. 387. — Liouville et Strauss, *Infect. purulente postpuerpérale* (*Bull. de la*

*Soc. anat.*, 1873, t. XLVIII, p. 429). — M. Beck, S. Greenfield, etc., *Pyæmia, Septicæmia and purulent infection* (*Trans. of the pathol. Soc. of London*, 1879, t. XXX, p. 1 et pl. 2). — Voy. de plus la bibliographie, t. I, p. 254.

G. Buchanan, *Voluntary muscle in fever* (*Transactions of the patholog. Soc. of London*, 1865, t. XVI, p. 274). — Murchison, *Abscess in body of rectus muscle from a case of enteric fever* (*Ibid.*, p. 275). — Dauvé, *Note sur quelques lésions musculaires observées dans la fièvre typhoïde, myosite et apoplexie* (*Mém. de méd. et de chir. milit.*, avril 1865, p. 279). — Krafft Ebing, *Ueber Muskelvereiterung bei Typhus abd.*, etc. (*Deutsches Arch. f. klin. Med.*, 1871, t. VIII, p. 613). — Labuze, *Des abcès développés dans la gaîne du muscle grand droit de l'abdomen*. Thèse de Paris, 1871. — Liouville, *Comptes rendus des séances de la Soc. de biologie*, 1870, p. 14. — X. Jacops, *Étude clinique sur les abcès musculaires qui surviennent dans la convalescence de la fièvre typhoïde*. Thèse de Paris, 1873. — A. Poncet, *Observation de suppuration musculaire* (*Gaz. des hôpitaux*, 1873, p. 411-418). — Ch. Barot, *Étude clinique sur deux variétés d'abcès musculaires observés dans la fièvre typhoïde*. Thèse de Paris, 1876.

Myosite morveuse. — Les lésions musculaires observées dans le cours de la morve sont relativement communes, et consistent en des abcès presque toujours multiples et peu volumineux auxquels s'ajoutent çà et là quelques taches ecchymotiques, ce qui les rapproche des foyers purulents de la pyémie. D'un volume qui varie depuis la grosseur d'un grain de millet jusqu'à celle d'une noisette ou d'une noix, ces abcès siègent en général dans les parties profondes des muscles dont ils détruisent les éléments d'une façon plus ou moins complète. Le pus, souvent jaunâtre et bien lié, ressemble à une bouillie rougeâtre, à un mélange de liquide purulent et de sang, et renferme dans quelques cas une matière solide analogue à un bourbillon de furoncle (Rayer). Les parois de ces abcès sont constituées par les fibres musculaires elles-mêmes, qui présentent au microscope les caractères de la dégénérescence vitreuse.

Le nombre des abcès musculaires est parfois considérable dans la morve : chez un malade observé par Saussier, la plupart des muscles des membres supérieurs en étaient parsemés. Ces collections purulentes occupent ordinairement les régions supérieures du corps, elles ont été vues jusque dans les muscles du pharynx et du voile du palais ; mais elles se rencontrent encore dans les régions inférieures. Leur guérison est rare en raison de la gravité de la maladie qui leur donne naissance. Des abcès musculaires sont encore observés dans le farcin, ils ont tous les caractères de ceux de la morve.

Bibliographie. — Vigla, *De la morve aiguë*. Thèse de Paris, 1839. — Saus-

SIER, *Nouvelles observations de morve chez l'homme* (Journal *l'Expérience*, 184[illegible] t. V, p. 376). — TARDIEU, *De la morve et du farcin*, etc. Thèse de Paris, 184[illegible] — SOLMON, *Bull. de la Soc. anatom.*, XLVe année, 1870, p. 137. — KUETTNER, *Beitrag zur Frage ueber den Rotz beim Menschen* (*Archiv f. path. Anat. und Physiolog.*, 1867, t. XXXIX, p. 548). — CARVILLE et CORNIL, *Morve aiguë* (*Gaz. des hôpitaux*, 1868, p. 393).

MYOSITES SUPPURÉES PAR PROPAGATION. — Les muscles situés au voisinage d'un foyer de suppuration diffuse sont naturellement exposés à prendre part à cette lésion. Les myosites propagées se localisent de préférence sur quelques muscles, les psoas iliaques par exemple; elles sont fréquentes, et se montrent sous des formes multiples, en rapport avec la cause qui les fait naître et les entretient, l'inflammation passant dans les muscles par contiguïté de tissu. Ces myosites sont des lésions accessoires qui ont rarement une symptomatologie propre ; aussi l'inflammation du muscle carré lombaire consécutive à un phlegmon périnéphrétique passe-t-elle le plus souvent inaperçue; il en est de même de la phlegmasie de beaucoup d'autres muscles situés au voisinage de suppurations plus ou moins étendues du tissu cellulaire sous-cutané ou sous-séreux. Quelquefois cependant, comme dans la psoïte, des phénomènes nouveaux, tels que flexion, immobilité, rotation de la cuisse en dedans, s'ajoutent à ceux qui existaient déjà, et facilitent le diagnostic de l'inflammation musculaire. Cette inflammation n'est pas toujours légère, souvent elle va jusqu'à détruire les fibres musculaires qui se retrouvent dans le foyer de suppuration sous forme d'un détritus rouge ou noirâtre. La réparation totale du muscle est alors impossible, et n'est suppléée que par la formation d'un tissu de cicatrice. Les causes des myosites par propagation sont fort nombreuses, car aux phlegmons sous-cutanés, sous-séreux et sous-aponévrotiques, il faut ajouter toutes les inflammations suppuratives des os et des articulations.

BIBLIOGRAPHIE. — LUDWIG, *Dissertat. de abcessu latente*. Lips., 1758. — MECKEL, *De psoitide*. Halæ, 1796. — ABERNETHY, *Surgical observat. on chronic and lumbar abcesses* (*Surgical Works*, London, 1835, t. II, p. 137). — DUPUYTREN, *Leçons orales de clinique chirurg*. Paris, 1839, t. I, p. 518, et t. III, p. 516. — A. GRISOLLE, *Arch. gén. de méd.*, 1839, sér. 3, t. IV, p. 294. — COLIN, *Observ. de tumeurs phlegmoneuses de la fosse iliaque droite* (*Mém. de méd. et de chir. milit.*, 1861, 3e série, t. VI, p. 433). — COLLINEAU, *Sur les abcès de la fosse iliaque* (*Rapport* par Bauchet dans *Gaz. hebd.*, 1862, p. 35 et 67). — DAGA, *Psoitis*. Lille, 1865. — KŒNIG, *Bemerkungen zur differentiellen Diagnose der Beckenabcesse* (*Archiv der Heilkunde*, 1870, t. XI, p. 221).

### III. — Myosites proliférativeS.

Ces myosites sont caractérisées par la formation aux dépens du périmysium d'un tissu nouveau qui tantôt devient définitif (myosites scléreuses), tantôt s'arrête dans son évolution et dégénère en partie ou en totalité (myosites syphilitique, lépreuse, tuberculeuse, scrofuleuse).

Myosites scléreuses. - Ces lésions, dont le déterminisme spécifique ne peut encore être fait, se présentent sous des formes diverses. Elles sont simples toutes les fois que le produit de nouvelle formation se convertit en tissu de cicatrice; elles sont ossifiantes lorsque ce tissu subit une transformation ossiforme; et enfin elles sont lipomateuses s'il s'infiltre d'une plus ou moins grande quantité de cellules adipeuses.

La myosite simplement scléreuse ou interstitielle se révèle tout d'abord par un léger degré de tuméfaction des muscles portant d'une façon spéciale sur le tissu conjonctif interstitiel. Les muscles affectés pâlissent, tout en restant fermes, et souvent donnent lieu à une résistance et à une induration manifestes. Des traînées plus ou moins épaisses et irrégulières d'un tissu grisâtre ou blanchâtre et semblables à des brides cicatricielles séparent en dernier lieu les faisceaux des fibres musculaires qu'elles compriment et atrophient; elles sont tellement abondantes dans quelques cas, que le muscle est presque tout entier transformé en tissu fibreux.

Cette lésion prend naissance au sein du périmysium où apparaît un tissu embryonnaire semblable au tissu des bourgeons charnus. Toujours plus abondant au pourtour des vaisseaux, ce tissu, d'abord formé de cellules arrondies et grisâtres, se vascularise ensuite, devient rougeâtre, et se trouve sillonné au bout d'un certain temps de nombreux capillaires. Aussi, loin de dégénérer, il continue son évolution et se transforme en une substance ferme, ayant les propriétés du tissu de cicatrice. Comprimés par la rétraction de ce tissu, les faisceaux musculaires s'altèrent, subissent une sorte de transformation granulo-graisseuse. Dans quelques cas, le sarcolemme prend part au processus, ses noyaux se multiplient et concourent à la formation du tissu nouveau; ils étouffent peu à peu la substance contractile qui disparaît, au point que le muscle finit par être réduit à l'état de bandelette étroite, rubanée et fibreuse. Ces phénomènes, à l'inverse de ceux qui se passent dans la réunion des lèvres d'une plaie musculaire auxquels ils ressemblent, ne sont jamais accompagnés de

la régénération des fibres musculaires, et, comme ils peuvent mettre le muscle dans l'impossibilité de se contracter, il en résulte qu'ils ont parfois une réelle gravité.

Les causes de la myosite scléreuse ont été peu étudiées, et sont généralement mal connues. Cette lésion se rencontrerait, suivant quelques auteurs, chez des personnes atteintes de rhumatisme; mais c'est là une assertion qui a besoin d'être vérifiée. D'un autre côté, elle a été signalée chez des enfants nouveau-nés, où elle affectait les muscles sterno-cléido-mastoïdiens, et rapportée aux tractions exercées sur ces muscles pendant le travail de l'accouchement; mais on peut croire qu'il s'agissait alors de lésions syphilitiques, d'autant plus que les muscles en question comptent parmi les sièges de prédilection des localisations de la syphilis.

Bibliographie. — J. Delioux, *Des maladies aiguës des articulations avec production de pus, simulant le rhumatisme.* Paris, 1854, *Un. méd.*, 14 et 19 oct. 1854. — Th. Billroth, *Ueber eine Art der Bindegewebes Metamorphose der Muskel und Nervensubstanz* (*Archiv für pathologische Anat. und Physiol.*, 1855, t. VIII, p. 260, et *Gaz. méd. de Paris*, 1857, p. 209). — Blachez et Planteau, *Productions fibreuses du muscle sterno-cléido-mastoïdien chez les nouveau-nés, consécutives aux tractions exagérées exercées sur le muscle pendant le travail de l'accouchement* (*Gaz. hebdom. de méd. et de chirurgie*, 1876, p. 305). — Jouon, *Transformat. fibro-plastique et graisseuse des muscles et du tissu cell. du bras, du sous-scapulaire, du grand pectoral*, etc. (*Bull. de la Soc. anatom.*, 1859, p. 192).

Myosite ossifiante. — La myosite ossifiante a primitivement les caractères de la myosite scléreuse, mais elle en diffère par ce fait que le tissu embryonnaire qui la caractérise, au lieu de se développer de façon à constituer un tissu fibreux, se transforme peu à peu en tissu osseux.

Cette lésion, ordinairement étendue, progressive, et partant liée à une prédisposition générale, survient dans le cours de la seconde enfance, ou bien spontanement, sans cause appréciable, ou bien à l'occasion du plus léger traumatisme musculaire. Elle a une marche comparable à celle de l'atrophie générale progressive, et procède par poussées successives accompagnées de douleurs plus ou moins vives et quelquefois d'un léger mouvement fébrile. Elle commence d'habitude par les muscles de la nuque ou du dos, puis s'étend peu à peu aux muscles des épaules, du thorax, des membres, des mâchoires, etc., et finit par atteindre une grande partie du système musculaire, tout en respectant les sphincters, le diaphragme, les muscles du cœur, de la langue, du larynx et des organes génitaux.

Il se forme d'abord, dans un ou plusieurs muscles, un gonflement limité, pâteux, douloureux à la pression, lequel disparaît au bout de quel-

ques jours, laissant à sa suite un noyau d'induration, une sorte de masse de nouvelle formation qui remplit tous les interstices du tissu contractile; puis d'autres foyers de tuméfaction se montrent ailleurs et se comportent comme les précédents. Arrivée à cette phase de son évolution, la masse musculaire indurée subit la transformation fibreuse ou l'ossification. Dans le premier cas, la consistance et le volume de la tumeur diminuent, la flaccidité succède à la dureté; toutefois ce n'est pas là une guérison, car quelques fascicules musculaires seulement résistent à la désorganisation et répondent par de faibles contractions à l'excitation électrique du muscle qui est aminci, fibreux et atrophié. Dans le second cas, le volume de la tumeur peut diminuer; mais la consistance augmente et acquiert par places, dans l'espace de quelques semaines, la dureté de la pierre ou mieux de l'os. C'est en effet d'une formation osseuse véritable qu'il s'agit, ainsi que l'ont démontré les autopsies et l'examen microscopique qui a permis de constater en pareil cas la présence d'ostéoplastes, de lamelles osseuses, enfin d'un tissu osseux complet.

Établies aux dépens d'un tissu conjonctif embryonnaire, les formations osseuses de cette provenance se soudent assez ordinairement à un os voisin du squelette par l'intermédiaire du périoste ou d'un tendon qui participe à l'ossification. Le bras et l'épaule sont ainsi immobilisés et maintenus au tronc, le fémur est fixé au bassin par des brides osseuses, et de là, malgré l'intégrité des articulations scapulo-humérale et coxo-fémorale, l'abolition du mouvement dans les membres correspondants. Il en est de même des mâchoires lorsque leurs muscles prennent part au même processus; aussi la mastication devient-elle impossible, et l'alimentation ne peut avoir lieu qu'en ménageant une ouverture pour l'introduction des aliments liquides. Dans quelques cas, les insertions aponévrotiques, les attaches tendineuses sont seules ossifiées, tandis que les muscles auxquels elles appartiennent n'ont subi qu'une simple transformation fibreuse; c'est alors surtout que les ostéophytes rappellent la forme de stalactites et de stalagmites, termes de comparaison souvent usités par les auteurs.

La myosite détermine forcément des attitudes vicieuses diverses et d'autant plus accusées qu'elle a une plus longue durée. La tête et les membres étant immobilisés sur le tronc, la bouche condamnée à l'occlusion, les malheureux patients offrent, à la fleur de l'âge, le spectacle de la plus triste infirmité, sans aucun espoir de terminaison prompte, car toutes les fonctions importantes, digestion, circulation, respiration, activité cérébrale, sont conservées, et si la mort a lieu, c'est par une maladie intercurrente.

Cette myopathie laisse à désirer au point de vue de son étiologie ; plusieurs malades en font remonter les débuts à leur première enfance, mais la jeunesse est son âge de prédilection, comme elle est celui du développement physiologique et de l'accroissement du squelette. Les contusions, le froid humide et le rhumatisme qui, dans plusieurs cas, ont paru l'avoir engendrée, n'ont été vraisemblablement que des causes occasionnelles. Si l'on tient compte de l'âge où survient ce désordre, il est naturel de le rapprocher des cas d'ostéite ossifiante de l'adolescence dont nous avons parlé ailleurs (p. 55). Or, de même que cette ostéite n'est qu'une exagération du développement normal des os, de même la myosite en question pourrait bien n'être qu'une exagération et une anomalie du développement des parties musculaires et tendineuses du corps qui, chez certains animaux du moins, les gallinacés par exemple, s'ossifient normalement.

Bibliographie. — J. F. Lobstein, *Traité d'anat. pathol.* Paris, 1833, t. II, p. 352. — Testelin et Daubrissi, *Rhumatisme terminé par l'ossification des muscles* (*Gaz. méd. de Paris*, 1839, p. 171). — Hawkins, *London med. Gaz.*, 31 mai 1844. — Wilkinson, *Ibid.*, décembre 1846. — D. L. Rogers, *American Journ. of the med. Science*, t. XIII. — Sam. Gross, *Elem. of path. anatomy*. Philadelphia, 1845, p. 212. — Barth, *Production ossiforme dans le muscle droit antérieur de la cuisse, arthrite sèche et cancer de l'estomac* (*Bull. de la Soc. anat.*, 1855, t. XXX, p. 3). — Hutchinson, *Med. Times and Gaz.*, 1860, t. I, p. 317. — W. Skinner, *Remarques sur un cas d'ossification des muscles* (*Ibid.*, 1861, t. I, p. 413, *Gaz. méd. de Paris*, 1862, p. 293). — Ivan Minkewitsch, *Arch. f. pathol. Anat. und Physiol.*, 1867, t. XLI, p. 412. — Zollinger, *Ein Fall von ausgedehnten pathologischen Verknocherungen* (*Diss. inaug.*, Zurich, 1867). — R. Virchow, *Pathologie des tumeurs*, trad. française par P. Aronssohn, Paris, 1869, t. II, p. 79. — Munchmeyer, *Ueber Myositis ossificans progressiva* (*Zeitschr. für ration. Medicin*, 1860, t. XXXIV, p. 1). — G. Altenhoff, *De l'ossification progressive des muscles* (*Arch. gén. de méd.*, 1869, t. II, p. 567). — Gerber, *Ueber Myositis ossificans progressiva*. Inaug. diss. Wurtzbourg, 1875. — Huth, *Un cas de myosite ossifiante* (*Allg. med. central Zeitung*, et *France méd.*, 1876, n° 75). — Karl Mays, *Ueber die sogenannte Myositis ossificans progressiva* (*Arch. f. pathol. Anat. und Physiol.*, 1878, t. LXXIV, p. 145, anal. dans *Arch. gén. de méd.*, 1879, t. II, p. 100). — H. Helferich, *Myositis ossificans progressiva* (*Aertzl. Intelligenzblatt*, 1879, Munich., anal. dans *Revue des sciences méd.*, 1881, t. XVIII, p. 606).

Myosite sclero-adipeuse. — Quoique récemment connue, cette affection n'a pas moins reçu des noms divers : *Hypertrophie musculaire, sclérose musculaire progressive, lipomatose luxuriante progressive, atrophie*

*lipomateuse des muscles, pseudo-hypertrophie musculaire.* Elle atteint particulièrement les enfants en bas âge et consiste en un affaiblissement progressif des mouvements des extrémités inférieures, du tronc et des extrémités supérieures, se produisant en même temps qu'une augmentation de volume de ces mêmes parties. Les muscles des mollets, ceux du bassin, des gouttières vertébrales, du thorax et de l'épaule, en général successivement atteints, font relief et se dessinent au-dessous des téguments (fig. 81); vus à l'œil nu, ils sont augmentés de volume, jaunâtres et infiltrés de graisse. La peau qui recouvre ces parties, parfois modifiée dans sa coloration, présente une teinte rouge bleuâtre.

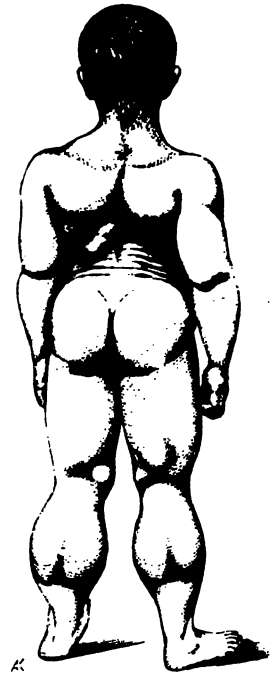

Fig. 81. — Paralysie dite pseudo-hypertrophique chez un garçon de dix ans vu de dos. Les muscles, qui ont acquis un développement exagéré, donnent à ce sujet des formes athlétiques (Duchenne).

L'examen microscopique, pratiqué dans quelques cas seulement (Cohnheim, Charcot, etc.), a permis de constater que cette lésion évolue en deux temps. Dans une première phase, les minces lamelles de tissu conjonctif qui, à l'état normal, séparent à peine les faisceaux musculaires primitifs, sont remplacées par d'épaisses travées dont le petit diamètre égale sur certains points celui des faisceaux musculaires et même le dépasse (Charcot). Ces travées sont constituées par un tissu conjonctif de nouvelle formation où les éléments dits embryoplastiques ou embryonnaires sont d'autant plus abondants, que l'altération est plus récente. La seconde phase est caractérisée par la présence, au sein de ce tissu et par conséquent entre les fibres musculaires, de cellules adipeuses qui donnent une épaisseur encore plus grande au stroma conjonctif. Tout d'abord discrètes et isolées, ces cellules sont plus tard abondantes, principalement sur quelques points où elles remplacent les faisceaux primitifs des muscles qu'elles atrophient peu à peu.

Dans un rapport à peu près constant avec l'augmentation du volume des muscles, cette accumulation de cellules adipeuses est telle que les faisceaux primitifs sont en grande partie étouffés et ne se voient plus que par îlots plus ou moins abondants au sein d'une gangue conjonc-

tive. La graisse, en somme, envahit peu à peu le tissu de nouvelle formation, et les faisceaux musculaires tendent à disparaître au fur et à mesure. Altérés dès la première phase du processus pathologique, alors qu'il n'existe qu'une simple hyperplasie du périmysium, ces faisceaux offrent une réduction de diamètre de plus en plus prononcée tout en conservant jusqu'à leur destruction une striation transversale des plus nettes ; ainsi, la substance musculaire, à part la diminution de volume, ne présente aucune modification spéciale, et les noyaux du sarcolemme ne se multiplient pas.

La marche progressive indique assez la gravité de la myosite scléro-adipeuse pour que nous n'ayons pas à parler de son pronostic. Il y a lieu de reconnaître, en effet, que cette affection est une cause de mort dans la plupart des cas.

La myosite scléro-adipeuse a une cause efficiente qui nous échappe jusqu'à présent ; ce que nous savons de ses causes prédisposantes et occasionnelles, c'est qu'elle existe dans l'enfance et frappe les jeunes garçons de préférence aux petites filles ; de plus, elle se rencontre fréquemment chez plusieurs frères ou sœurs, et paraît influencée par le froid humide. La pathogénie de cette lésion nous est inconnue ; aucun désordre matériel des centres nerveux n'ayant été constaté dans les quelques autopsies pratiquées jusqu'ici, on est conduit à la considérer, ainsi que la myosite ossifiante, comme une lésion idiopathique du muscle.

BIBLIOGRAPHIE. — COSTE et GIOJA, *Hypertrophie morbide du système musculaire* (*Annali clinici dell' Ospedale degl' incurabili di Napoli*, et *Gaz. méd. de Paris*, 1838, p. 796). — DUCHENNE (de Boulogne), *Paralysie pseudo-hypertrophique ou paralysie myosclérosique* (*Gaz. des hôpitaux*, Paris, 1868, p. 138 et 141; *Traité de l'électrisat. localisée*, 3e édit., Paris, p. 605. — Le même, *Recherches sur la paralysie musculaire pseudo-hypertrophique ou paralysie myosclérosique* (*Arch. gén. de méd.*, 1868, t. I, p. 5, etc.). — EULENBURG et COHNHEIM, *Verhandlungen Ergebnisse der anatom. Untersuchung. eines Falles von sogen. Muskelhypertrophie* (*Verhandl. der Berlin. med. Gesellschaft*, t. I, séance du 21 février 1866). — J. M. CHARCOT, *Note sur l'état anatomique des muscles et de la moelle épinière dans un cas de paralysie pseudo-hypertrophique* (*Arch. de physiologie norm. et pathol.*, 1871-72, t. IV, p. 228). — Le même, *Leçons sur les maladies du système nerveux*. Paris, 1871, p. 260. — Leop. AUERBACH, *Ein Fall von wahrer Muskelhypertrophie* (avec bibliographie) (*Archiv f. path. Anat. und Physiol.*, 1871, t. LIII, p. 397). — J. LOCKHART CLARKE et W. GOWERS, *On a case of pseudo-hypertrophie muscular paralysis* (*Med.-chir. Transact.*, 1874, t. LVII, p. 247). — W. GRIESINGER, *Ueber Muskelhypertrophie* (*Archiv der Heilkunde*, 1865, t. VI, p. 1). — Ad. HELLER, *Klinische Beobachtungen ueber die bisher als*

*Muskelhypertrophie bezeichnete Lipomatosis luxurians musculorum progressiva* (*Arch. f. klin. Med.*, 1866, t. VI, p. 616). — Sigmundt, *Ueber Muskellagmung in Folge von Hypertrophie des interstitiellen Fett und Bindegewebes* (*Ibid.*, 1866, t. I, p. 680). — Tueffard, *De la paralysie avec surcharge de graisse interstitielle*. Thèse de Strasbourg, 1866. — Seidel, *Die Atrophia Musculorum lipomatosa*. Iéna, 1867. — A. Eulenburyg, *Ueber Muskelhypertrophie* (*Berlin. klin. Wochenschr.*, 1863, n° 50, et *Arch. gén. de méd.*, 1866, t. II, p. 486). — Le même, *Ein Fall von Lipomatosis musculorum luxurians an den unteren und progressiver Muskelatrophie an den oberen Extremitaten* (*Archiv für pathologische Anatomie und Physiologie*, 1870, t. XLIX, p. 446). — Pepper, *Clinical lectures on a case of progressive muscular sclerosis*. Philadelphia, 1871.

H. T. Butlin, *Condition of the muscle in pseudohypertrophie muscular paralysis* (*St-Bartholomew's Hospital Reports*, London, 1872, t. VIII, p. 124). — Berger, *Recherches sur la paralysie pseudo-hypertrophique* (*Deutsches Archiv f. klin. Med.*, 1872, t. IX, fasc. 4 et 5, extrait dans *Arch. gén. de méd.*, 1873, t. II, p. 225). — A. Brunniche, *Paralysie musculaire pseudo-hypertrophique* (*Hospitals-Tidende*, et *Nord. Medic. Arkiv*, t. VII, n° 4, p. 13). — Ranke, *Ein Fall der seltenen Form von Pseudohypertrophie der Muskeln* (*Jahrb. für Kinderkrankheiten*, 1876, t. X, p. 207-213). — L. Brieger, *Ueber Pseudohypertrophie der Muskeln* (*Deutsch. Archiv f. k. Med.*, 1878t, t. XXII, p. 200). — F. Schultze, *Ueber Atrophia muscularis pseudohypertrophica* (*Archiv für path. Anatomie und Physiolog.*, 1878, t. LXXV, p. 475). — M. Bernhardt, *Muskelsteifigheit und Muskelhypertrophie* (*Ibid.*, p. 516). — H. Mahot, *De la paralysie pseudo-hypertrophique*. Thèse de Paris, 1877. — Cornil, *Paralysie pseudo-hypertrophique* (*France méd.*, 1881, p. 411). — Barthélemy Benoit, *Ibid.*, p. 435. — Perey Kidd, *A case of pseudo-hypertrophie muscular paralysis in an adult* (*St-Bartholomew's Hospital Reports*, 1881, t. XVII, p. 267). — C. A. Pekelharing, *Ein fall von Rückenmarkserkrangkung bei Pseudo-muskelhypertrophie* (*Archiv für pathologische Anat. und Physiologie*, 1882, t. LXXXIX, p. 228). — Le même, *Ueber Pseudohypertrophie der Muskeln* (*Ibid.*, p. 388). — Schultze, *Bemerkungen ueber die Pseudohypertrophie der Muskeln* (*Ibid.*, 1882, t. XC, p. 208).

Myosite syphilitique. — Les muscles, comme la peau et tous les organes, sont différemment affectés dans la période secondaire et dans la période tertiaire de la syphilis. Leurs modifications, dans la première de ces phases, sont étendues, généralisées, et se révèlent par des sensations de fatigue, de pesanteur, de douleurs souvent vives, paroxystiques, ordinairement concomitantes de la fièvre syphilitique, à laquelle elles paraissent intimement liées. Ces modifications, à la vérité, manquent jusqu'ici du contrôle anatomique ; mais, si nous les rapprochons des déterminations cutanées, avec lesquelles elles coexistent fréquemment, il y a des raisons de les attribuer à des congestions plus ou moins intenses, pouvant aller

jusqu'à produire un exsudat interfasciculaire, qui est ensuite résorbé et disparaît, comme toutes les localisations spécifiques secondaires, sans laisser aucune trace.

L'altération des muscles, dans la période tertiaire de la syphilis, est par contre une myosite nettement caractérisée. Cette myosite, toujours limitée à un seul sinon à un petit nombre de muscles, n'est jamais généralisée comme l'altération de la période secondaire. Tous les muscles y sont assujettis, et particulièrement le sterno-cléido-mastoïdien, les muscles des membres et ceux du thorax mais les diverses parties d'un même organe ne sont pas également vulnérables. En effet, le corps du muscle est rarement affecté, tandis que ses extrémités le sont presque toujours au niveau du point d'insertion des fibres contractiles sur les toiles aponévrotiques et les cordages tendineux (fig. 82). Sur neuf cas personnels, le sterno-cléido-mastoïdien et le triceps crural étaient lésés chacun trois fois, à leurs extrémités inférieures; ce dernier l'était une fois à son extrémité supérieure; le jumeau externe présentait, dans un cas, une saillie de consistance ferme, quasi osseuse, parallèle à son grand axe et située près de son point d'insertion, tandis que le jambier antérieur droit offrait une altération de sa partie supérieure et de l'aponévrose correspondante.

FIG. 82. — L'extrémité inférieure du muscle sterno-cléido-mastoïdien et son insertion sur le sternum. Il existe au niveau de la portion musculaire et tendineuse de ce muscle une gomme allongée facilement énucléable à la suite d'une incision longitudinale.

La myosite tertiaire est diffuse et simplement scléreuse, ou circonscrite et gommeuse. La myosite diffuse se traduit ordinairement, pendant la vie, par le désordre connu sous le nom de rétraction musculaire. Elle se révèle par l'injection, la tuméfaction et le changement de coloration d'une partie plus ou moins étendue d'un seul muscle ou de plusieurs. Ces organes, brunâtres ou violacés et tout d'abord assez mous, s'indurent ensuite et revêtent peu à peu une teinte jaunâtre ou blanchâtre par le fait du développement du tissu gommeux. Ils présentent au microscope un épaississement du périmysium, qu'infiltre un tissu conjonctif embryon-

naire de nouvelle formation, ou bien ils sont parsemés de tractus blanchâtres, constitués par un tissu fibroïde et rétractile. Ces deux apparences représentent, l'une le premier degré et la période d'état, l'autre la phase ultime du processus. Les fibres musculaires sont le siège d'altérations qui varient avec chacune de ces phases. A peine modifiées et simplement granuleuses dans la première, elles sont quelquefois atrophiées, graisseuses, en tout cas profondément affectées ou même entièrement dé-

FIG. 83. — A. Coupe microscopique de la gomme figurée figure 82. *a*, centre nécrosé de la gomme formé d'une masse granuleuse ; *b*, cellules en dégénérescence graisseuse et chargées de cristaux divers. Autour de cette zone cellulaire est la zone fibreuse de la gomme *c*, puis le tissu musculaire strié *d*. — B. Même préparation vue à un plus fort grossissement. *a*, *b*, masse granuleuse au sein de laquelle se voient des fibres musculaires sectionnées, hyalines et privées de stries ; *c*, éléments cellulaires en dégénérescence graisseuse ; *d*, tissu fibreux limitant la production gommeuse à sa périphérie.

truites dans la dernière. Cette lésion, en somme, ne diffère de la myosite scléreuse simple que par sa circonscription et une destruction souvent plus complète des éléments musculaires.

La myosite gommeuse se distingue par l'exubérance, sur un ou plusieurs points, du tissu embryonnaire de nouvelle formation. Au lieu d'infiltrer une forte partie ou la totalité d'un muscle, ce tissu se présente sous la forme de nodosités circonscrites, uniques ou multiples, ou encore sous celle de masses plus ou moins irrégulières, sorte de disque ou de gâteau de consistance ferme et parfois cartilagineuse. Développées dans le stroma conjonctif, ces nodosités sont résistantes, grisâtres, plus rarement friables et visqueuses ; peu à peu, elles offrent une teinte blanchâtre ou jaunâtre, se ramollissent et ressemblent sur une coupe à de la chair de poisson ou à un abcès en voie de formation. Situées au niveau des insertions te

dineuses ou dans l'épaisseur des tendons, elles forment de petites tumeurs saillantes qui ont dans quelques cas la forme d'une cerise, d'un marron ou d'une amande (fig. 82).

Vues au microscope, les productions gommeuses des muscles ne diffèrent pas de celles des autres organes, et sont formées par des cellules rondes, petites, munies d'un seul noyau, dispersées au sein d'une gangue fibrillaire ou fibreuse. Ces éléments se transforment, à la périphérie de la végétation, en tissu fibroïde, mais au centre, où ils ont de la peine à se nourrir, ils subissent une sorte de métamorphose granulo-graisseuse en vertu de laquelle ils sont résorbés et disparaissent (fig. 83, A). Toutefois, lorsque la nodosité est volumineuse et que les vaisseaux qui la nourrissent s'oblitèrent, sa partie centrale se nécrose, irrite les tissus du voisinage, les fait suppurer et parvient ainsi à se faire jour à l'extérieur ; c'est ce qui arrive assez souvent pour les gommes de la partie inférieure du muscle sterno-cléido-mastoïdien, qui donnent lieu à des cicatrices déprimées et adhérentes de la peau. Les faisceaux musculaires primitifs, compris au sein de ces productions, se trouvent comprimés, atrophiés et souvent détruits, comme le montre la figure 83, B. En fin de compte, ils sont remplacés, dans une partie de leur longueur, par une cicatrice fibreuse qui, ordinairement, gêne peu la fonction du muscle lésé.

Ces lésions appartiennent à la syphilis acquise, mais les muscles n'échappent pas à l'action nocive de la syphilis héréditaire. Cette dernière paraît avoir la propriété de se localiser d'une façon particulière sur les sterno-cléido-mastoïdiens, sans doute à cause des tiraillements subis par ces muscles au moment de la naissance. Elle se révèle par des indurations diffuses, par des tumeurs fermes, de consistance cartilagineuse, le plus souvent situées à la partie inférieure du muscle, au niveau de son insertion tendineuse. Un certain nombre de faits témoignent de cette localisation chez les nouveau-nés ; ils sont rapportés, pour la plupart, dans la thèse du docteur Traisnel qui, à l'exemple de Blachez et Planteau, attribue l'altération musculaire à une cause traumatique et nie toute influence syphilitique. Cependant, si l'on remarque que ces lésions ne sont jamais accompagnées d'ecchymoses, il est difficile de croire à un simple hématome, et comme, d'un autre côté, elles coexistent avec des éruptions manifestement syphilitiques, et ont toujours été améliorées par l'emploi d'un traitement spécifique, on est naturellement conduit à les rapporter à la syphilis. L'analyse histologique, pratiquée une seule fois (cas de Taylor), a montré l'existence d'un épaississement du tissu fibreux situé entre les faisceaux musculaires légèrement atrophiés.

Bibliographie. — Bouisson, *Tum. syphilitiques des muscles* (*Gaz.*, etc., *méd. de Paris*, 1846, p. 542, 563, etc.). — Notta, *Sur la rétraction musculaire syphilitique* (*Arch. gén. de méd.*, décembre 1850). — Ricord, *Clinique iconogr. de l'hôpital des vénériens*. Paris, 1851. — Sydney Jones, *Syphilitic tumours of muscle* (*Transact. of the patholog. Society of London*, t. XI, p. 246). — Murchison, *Ibid.*, t. XIII, p. 251 (diaphragme). — Nélaton, *Tumeurs syphilitiques musculaires* (*Gaz. des hôpitaux*, 1858, p. 22, et 1861.) — E. Lancereaux, *Traité historique et pratique de la syphilis*. 1re édit., Paris, 1866, p. 259, et 2e édit., 1873, p. 211, avec bibliographie. — J. Guyot, *Du resserrement de la mâchoire dû à la syphilis; myosite du masseter, tumeurs gommeuses de la joue* (*Comptes rendus des séances de la Soc. méd. des hôpitaux*, 1873, sér. 2, t. X, p. 229). — S. Wilks, *The Lancet*, 1862. — J. Paget, *Union méd.*, 25 mars 1865. — Fréd. Taylor, *Induration of the sterno-mastoïd muscle* (*Trans. of the path. Soc. of London*, 1875, t. XXVI, p. 224, pl. 14, fig. 3, sér. 2). — Ledentu, *Myosite syphilitique du muscle jumeau* (*Gaz. des hôpitaux*, 1875). — G.-A. Rousset, *Considérat. sur la syphilis musculaire*. Thèse de Paris, 1875. — Blachez et Planteau, *Productions fibreuses du muscle sterno-mastoïdien chez les nouveau-nés*, etc. (*Gaz. hebdom. de médecine et de chirurgie*, 1876, p. 305). — D. Trainel, *Contribut. à la pathologie chirurg. du sterno-cleidomastoïdien*. Thèse de Paris, 1876. — Ch. Mauriac, *Leçons sur les myopathies syphilitiques* (*Ann. de dermat. et de syphiligr.*, 1876-1879, t. VII et VIII). — Duplay, *Deux observations de myosite syphilitique* (*Arch. gén. de méd.*, 1880, t. II, p. 218).

*État des muscles dans la lèpre.* — Quoique la lèpre ait de grandes analogies avec la syphilis, cependant les muscles ne sont pas primitivement lésés dans cette maladie, mais ils peuvent l'être secondairement par propagation d'une lésion cutanée ou muqueuse, et surtout par suite de l'altération des nerfs. Les modifications subies dans ce dernier cas sont de beaucoup les plus communes, mais ne différant pas des atrophies névropathiques que nous avons étudiées plus haut, elles ne peuvent nous arrêter.

Bibliographie. — Danielssen et Böck, *Traité de la spedalskhed*, trad. franç. par Cosson de Nogaret, Paris, 1848, p. 282. — R. Virchow, *Pathologie des tumeurs*, trad. franç., Paris, 1869, t. II, p. 517. — Steudener, *Beiträge zur Pathologie der Lepra mutilans*. Erlangen, 1867.

Myosite tuberculeuse. — Nous désignons sous ce nom l'infiltration tuberculeuse des muscles. Cette lésion, non encore décrite, est des plus rares, puisque Cruveilhier (1), malgré sa longue pratique des autopsies, a pu écrire : « Je ne connais pas d'exemples de tubercules strumeux des muscles, même dans les cas de tumeurs blanches. Pourtant, le système musculaire n'est pas d'une façon absolue à l'abri du

(1) J. Cruveilhier, *Traité d'anat. path. générale*, Paris, 1862, t. IV, p. 778.

tubercule, et ce produit pathologique y a été rencontré dans quelques cas. » Willig (*Rapport des autopsies de l'hôpital de Prague*) se contente de signaler sa présence très rare dans ce système, mais sans autre indication. Frankel décrit l'infiltration tuberculeuse des muscles du larynx dans la tuberculose laryngée, et Marchand rapporte un fait de tuberculose des muscles entourant l'articulation de la hanche. Ces organes étaient infiltrés de nodules fermes et arrondis, grisâtres ou caséeux, ayant depuis le volume d'une tête d'épingle jusqu'à celui d'un grain de chènevis ou d'une lentille, et situés, soit à la surface, soit dans les profondeurs du tissu musculaire, principalement au voisinage des insertions, et quelquefois aussi dans le corps du muscle. Composés de petites cellules arrondies et agglomérées sur un point, ces nodules étaient manifestement des tubercules provenant de la propagation de granulations primitivement nées dans la membrane muqueuse ou séreuse du voisinage. Je ne connais pas de cas authenthiques de tuberculose primitive des muscles, cependant j'ai observé deux fois cette lésion, une fois chez l'homme, l'autre fois chez la femme.

Dans le premier de ces cas, il existait, en même temps qu'une phthisie pulmonaire, une infiltration tuberculeuse du péritoine telle que cette membrane offrait par places, au-dessous de la paroi antérieure de l'abdomen, une épaisseur de près d'un centimètre. Les muscles grands droits étaient, à leur partie inférieure, transformés en une masse caséeuse qui comprenait la plus grande partie de leur épaisseur et une longueur de deux à trois centimètres, au point que ces muscles, si l'existence du malade se fût prolongée, auraient fini par se trouver entièrement détruits. Le second cas a été examiné de concert avec mon ancien élève et ami, le docteur Ch. Rémy, qui en a dessiné exactement la lésion (voy. fig. 83). Celle-ci occupait, d'une façon à peu près symétrique, le muscle premier radial de chaque avant-bras ; elle était constituée par un amas de granulations jaunâtres situées à la face postérieure de ces muscles, où il formait une sorte de petite tumeur qui, pendant la vie, pouvait donner l'idée d'un lipome. Il s'agissait d'une femme de quarante-huit ans considérablement amaigrie, qui toussait depuis plus d'une année, lors de son admission à l'hôpital, le 2 juin 1875, et présentait tous les signes d'une tuberculose pulmonaire, en même temps qu'une légère augmentation du volume du foie. Cette malade, se plaignant d'engourdissement dans le bras droit, offrait, à la partie postéro-externe des avant-bras, deux petites tumeurs olivaires, fermes, superficielles, situées chacune à peu près à l'union de la portion musculaire et de la partie tendineuse des muscles radiaux. Quelques jours plus tard survient un délire bientôt suivi de prostration, de

somnolence, de rétention d'urine, et la malade succombe le 13 juin. Les méninges molles sont infiltrées de tubercules miliaires. L'artère cérébrale

Fig. 83. — Avant-bras d'une femme morte de tuberculose pulmonaire : les muscles premiers radiaux, mis à nu, présentent chacun des amas de granulations tuberculeuses, symétriquement placés.

antérieure gauche est parsemée de granulations tuberculeuses dont quelques-unes ont presque le volume d'une lentille ; la sylvienne correspondante est le siège de semblables granulations. Les poumons, emphysémateux, font saillie à l'ouverture du thorax, ils sont farcis de tubercules

disséminés principalement sur le trajet des vaisseaux. La muqueuse bronchique se trouve parsemée, dans une certaine étendue, de granulations localisées surtout dans l'intervalle des anneaux cartilagineux et circonscrites par des vaisseaux dilatés et variqueux. L'estomac et l'intestin sont normaux, mais la paroi postérieure du pharynx présente de nombreuses granulations tuberculeuses. Le foie est le siège de granulations semblables disposées sur le trajet des canaux biliaires. La rate et les reins offrent quelques rares tubercules; le système sanguin et les organes génitaux paraissent sains. Quant aux petites saillies ou tumeurs des avant-bras, elles occupent, à droite, la portion superficielle du muscle premier radial, à l'union des substances charnue et tendineuse, à gauche, le corps du même organe; elles sont superficielles, constituées par des granulations miliaires tuberculeuses, comme l'a démontré le microscope, et agglomérées à la surface plutôt que dans la profondeur du muscle.

Bibliographie. — Willigk, *Prager Vierteljahrschr.*, 1853, t. XXXVIII, p. 4; 1854, t. XLIV, p. 86; 1856, t. L, p. 11. — Annandale, *Cas de tubercule circonscrit des muscles et des os* (*Edinb. med. and surg. Journal*, 1867, t. XIII, p. 120). — E. Frankel, *Ueber pathologische Veranderungen der Kehlkopfmuskeln bei Phthisikern* (*Archiv f. pathol. Anat. und Physiol.*, 1877, t. LXXI, p. 261). — J. Marchand, *Ueber Tuberculose der Korpermuskeln* (*Ibid.*, 1878, t. LXXII, p. 142).

## § I. — Néoplasies.

Les néoplasies des muscles, relativement moins connues que celles des os, présentent tous les types des néoplasies conjonctives, à l'exception de l'endothéliome, qui n'y a pas été rencontré jusqu'ici. L'épithéliome des muscles est toujours secondaire, et il ne saurait en être autrement, puisque ces organes proviennent tout entiers du feuillet moyen du blastoderme.

Bibliographie. — Warren, *On tumours*, New-York, 1839, p. 64. — W.-F. Teevan, *On tumours of voluntary muscles* (*British and foreign med. chirurg. Review*, oct. 1863, t. XXXII, p. 504; anal. dans *Archives gén. de méd.*, 1864, t. I, p. 233). — Arm. Desprès, *Des tumeurs des muscles*, thèse d'agrégation. Paris, 1866. — G. Lemaréchal, *Étude histologique et clinique de certaines tumeurs d'origine primitive intra-musculaire*. Thèse de Paris, 1880.

### I. — Lymphomes.

Les lymphomes des muscles ont été peu étudiés en raison de leur rareté. Ils offrent les caractères des lymphomes des autres organes, donnent naissance à des tumeurs ordinairement peu volumineuses, grisâtres, assez fermes et mal délimitées. Ces tumeurs sont constituées par la présence dans le périmysium de corpuscules lymphatiques disposés au sein d'un tissu réticulé ; les faisceaux musculaires ne prennent aucune part à ce processus, mais ils sont quelquefois atrophiés et altérés par la compression.

Les productions lymphatiques des muscles accompagnent presque toujours des lymphomes d'autres organes, ou bien ne sont que l'extension d'un lymphome de voisinage, de la peau ou des os.

Bibliographie. — Neumann, *Un nouveau cas de leucémie avec altération de la substance médullaire des os* (*Archiv der Heilkunde*, 1872, p. 502, extr. des *Archives gén. de méd.*, 1873, t. II, p. 221). — Tommaso de Amicis, *Contribution clinique et anatomo-pathologique à l'étude du dermo-lympho-adénome fongoïde ou mycosis fongoïde d'Alibert*. Naples, 1882 ; extr. des *Annales de dermatologie et de syphiligraphie*, Paris, 1882, t. III, p. 453.

### II. — Myxome.

Cette néoplasie se développe quelquefois au sein du tissu musculaire, ou mieux dans le périmysium des muscles, et, pour peu qu'elle vienne à s'étendre, elle proémine entre ces organes, fait saillie sous l'aponévrose et dans le tissu cellulaire sous-cutané. Elle est molle, de la consistance d'un lipome ou d'un kyste, ou bien elle est dure et résistante comme un fibrome. Histologiquement, cette lésion présente les caractères que nous avons attribués aux myxomes en général (voy. t. Ier, p. 393). Elle évolue ordinairement avec lenteur, quelquefois avec rapidité, lorsqu'elle est très vasculaire, chez les jeunes gens par exemple, et dans ce cas, elle tend à se généraliser.

Bibliographie. — R. Virchow, *Pathologie des tumeurs*, trad. fr. Paris, 1867, t. II, p. 419. — Langenbeck et Virchow, *Myxome lobulaire des muscles du dos chez l'enfant* (*Revue des sciences méd.*, 1883, t. XXI, p. 53).

### III. — Lipome.

Sous-cutané dans le plus grand nombre des cas, le lipome est quelquefois sous-aponévrotique et siège tantôt entre les muscles, tantôt dans leur

épaisseur: lipome intermusculaire et lipome intra-musculaire. La première de ces variétés, relativement plus commune que la seconde, a été observée sur le tronc et les membres, où elle présente souvent des difficultés d'ablation, à cause du danger de léser des organes importants. Le lipome intra-musculaire est presque une rareté, cependant Farabeuf a rencontré, en disséquant un cadavre, une tumeur graisseuse développée dans le couturier, au-dessous de l'aponévrose, entre les fibres musculaires elles-mêmes.

Mon ami le docteur Ch. Rémy a rapporté l'observation d'un malade dont les deux biceps brachiaux étaient chacun le siège d'une tumeur lipomateuse. La tumeur de gauche, située sous l'aponévrose d'enveloppe du muscle, était nettement limitée; en forme d'amande et de couleur jaune, elle écartait les fibres musculaires superficielles et se prolongeait dans l'épaisseur de l'organe. Celle de droite était plus dure, de couleur blanchâtre, fibreuse, elle adhérait intimement aux fibres musculaires superficielles et à l'aponévrose. Monod a présenté à la Société anatomique un lipome qui avait été enlevé par Després de la gaine du vaste interne de la cuisse gauche.

Ces tumeurs, les seules dont nous ayons connaissance, sont difficiles à diagnostiquer. Elles font saillie sous l'aponévrose, accompagnent le muscle dans ses mouvements de contraction, et se distinguent par une mollesse toute spéciale, si ce n'est dans les cas où prédomine le tissu fibreux; elles obligent rarement de recourir à une opération.

Bibliographie. — J. Cruveilhier, *Traité d'anatomie pathologique*, Paris, 1856, t. III, p. 306. — J. Paget, *Lectures on surgical pathology*, London, 1853, t. II, p. 98. — R. Virchow, *Pathologie des tumeurs*, Paris, 1867, t. I, p. 369. — Farabeuf, *Lipome intra-musculaire* (*Bull. de la Soc. anat.*, 1875, t. L, p. 100). — Ch. Rémy, *Lipomes intra-musculaires symétriques* (*Ibid.*, 1876, t. LI, p. 136). — Eug. Monod, *Lipome intra-musculaire développé dans la gaine du vaste interne* (*Ibid.*, p. 505).

### IV. — Fibromes.

Ces néoplasies, relativement fréquentes dans le système musculaire, se montrent presque toujours à l'état embryonnaire, rarement à l'état adulte. Les fibromes embryonnaires offrent les deux types connus de fibromes globo-cellulaires et de fibromes fuso-cellulaires. Les fibromes fuso-cellulaires, de beaucoup les plus communs, se présentent sous la forme de tumeurs qui envahissent un ou plusieurs muscles dans une de

leurs parties plutôt que dans leur totalité, et produisent pendant la vie, sous les aponévroses, des saillies molles, sans élasticité, qui peuvent s'étendre jusque sous la peau, qu'elles atrophient et à laquelle elles adhèrent parfois. Ces tumeurs, d'ordinaire fixes au moment de la contraction et mobiles pendant le relâchement des muscles, sont lobulées, et les veines qui les entourent sont dilatées. Elles offrent à la coupe une consistance inégale, une coloration grisâtre avec des taches rougeâtres ou ecchymotiques et des points jaunâtres; dans quelques cas, lorsqu'elles ont un développement rapide, on y trouve des kystes muqueux ou sanguins. Leurs bords sont tantôt confondus avec les tissus voisins, tantôt limités par une sorte de capsule, principalement lorsqu'elles évoluent lentement, ce qui est une circonstance favorable au diagnostic. En somme, elles ont les caractères macroscopiques et histologiques des fibromes en général.

Ces tumeurs, uniquement formées parfois de cellules analogues à celles des bourgeons charnus, réunies par une faible quantité de substance amorphe, et alimentées par des vaisseaux, présentent le plus souvent des cellules allongées, terminées en pointe, renflées au niveau de leur noyau et réunies par une substance intermédiaire et des vaisseaux. Dans certains cas, enfin, elles sont composées tout à la fois de cellules globulaires et de cellules fusiformes enveloppées par une sorte de capsule fibreuse constituée aux dépens des tissus voisins (cas de Mac Cormac).

Les fibromes adultes des muscles, lésions relativement rares, se développent de préférence à l'union du muscle et du tendon ou dans l'épaisseur de ce dernier. Ce sont des tumeurs fermes, le plus souvent circonscrites par une capsule résistante. Constitués par des fibres conjonctives, ils offrent, à la coupe, une disposition par couches concentriques. Un cas de ce genre a été rapporté par Cerné; le fibrome occupait le tendon du muscle grand rond, nous croyons que c'est à tort qu'on avait cru y voir des fibres musculaires lisses.

Le tissu conjonctif interfibrillaire ou périmysium est le point de départ des fibromes adultes des muscles; ces fibromes consistent tout d'abord en jeunes cellules embryonnaires qui se multiplient, deviennent fusiformes, et se transforment en un tissu fibroïde. Pendant ce temps, les cellules contenues dans le sarcolemme prennent part au processus d'irritation, et se multiplient au point que certains auteurs, Sokolow en particulier, prétendent que le développement se limite aux faisceaux musculaires dont la gaine se remplit peu à peu d'éléments nouveaux, tandis que la substance musculaire comprimée subit une transformation granulo-graisseuse pouvant aboutir à une complète destruction.

Les cas connus de fibrome musculaire ont été observés chez des personnes qui avaient depuis cinq mois jusqu'à trente-quatre ans, et qui étaient, pour la plupart, du sexe féminin, mais cette circonstance n'offre sans doute aucune importance.

BIBLIOGRAPHIE. — H. LEBERT, *Physiologie patholog.*, Paris, 1845, t. II, p. 173. — J. PAGET, *Surgical pathology*, London, 1853, t. II, p. 107. — CURLING, *Recurrent fibrous tumour of the muscles of the calf of the leg*, etc. (*Transact. of the path. Soc. of London*, 1857, t. VIII, p. 345). — T. BRYANT, *Fibroplastic tumour removed from the body of the external oblique muscle* (*Ibid.*, 1867, t. XVIII, p. 249). — DURHAM, *Sarcomatous tumour among the muscles of the leg* (*Ibid.*, 1868, t. XIX, p. 372). — W. MAC CORMAC, *Tumour of lumbar muscle* (*Ibid.*, 1873, t. XXIV, p. 216). — R. VOLKMANN, *Bemerkungen ueber einige von Krebs zu trennende Geschwülste*. Halle, 1858. — CASTIAUX, *Tumeur fibro-plastique dans le muscle triceps brachial* (*Bull. de la Soc. anatomique*, 1869, t. XLIV, p. 526). — SOKOLOW, *Ueber die Entwickelung des Sarcoms in den Muskeln* (*Archiv f. pathol. Anat. und Physiol.*, 1873, t. LVII, p. 321 ; extrait dans *Rev. des sciences méd.*, t. II, p. 612). — W.-J. WALSHAM et MARSHALL, *Spindle-celled sarcoma in the muscles of the calf, from a child aged five months* (*Transact. of the path. Soc. of London*, 1877, t. XXIX, p. 215). — CERNÉ, *Fibro-myome du grand rond* (*Bull. de la Soc. anat.*, 1879, t. LIV, p. 601). — NICAISE et GROSS, *Fibro-cysta-sarcôme du triceps fémoral* (*Soc. de chirurgie*, 7 janv. 1880, et *Gaz. méd. de Paris*, 1880, p. 50). — G. LEMARÉCHAL, *Étude histologique et clinique de certaines tumeurs d'origine primitive intra-musculaire*. Thèse de Paris, 1880. — COMBET, *Sarcome primitif des muscles*. Thèse de Paris, 1881. — RICHET, *Tumeur fibro-plastique dans la masse des supinateurs* (*la France méd.*, 15 février 1881).

### V. — Enchondrome.

Cette néoplasie a été rencontrée dans les muscles, ainsi qu'en témoignent quelques faits rapportés par Secourgeon, Maher, etc. Elle forme des tumeurs fermes, un peu molles, ayant la consistance du cartilage et un volume qui varie depuis la grosseur d'une noisette jusqu'à celle d'une noix et plus. Ces tumeurs, qui prennent naissance dans le tissu conjonctif intermusculaire, compriment et atrophient rapidement les fibres du muscle au sein duquel elles se sont développées, et surviennent quelquefois, ainsi que les ostéomes dont il va être question, à la suite de frottements répétés.

BIBLIOGRAPHIE. — SECOURGEON, *Gaz. des hôpitaux*, Paris, 1859, p. 515. — M. MAHER, *Enchondrome des parties molles de la cuisse gauche* (*Ibid*, 1863, p. 162).

### VI. — Ostéome.

Cette néoplasie est quelquefois rencontrée dans les muscles, de préférence dans ceux des membres, et chez les gens exposés par métier à de fréquents traumatismes. Elle a été observée à la région antérieure de la cuisse chez les selliers et les cordonniers, à la partie supérieure et interne du membre inférieur, dans l'épaisseur des adducteurs, chez les cavaliers, au niveau des insertions musculaires du bras gauche et dans le muscle deltoïde, chez les fantassins, à la suite de l'exercice du fusil. Enfin, tout muscle soumis à des pressions mécaniques souvent répétées, et, par exemple, les brachiaux antérieurs à la suite d'exercices gymnastiques exagérés (Pitha et Podrazki), peuvent être atteints d'ostéome. Située dans la masse musculaire ou bien à l'union de cette masse avec le tendon, cette tumeur se présente sous la forme de plaques dures, osseuses, plus ou moins arrondies, d'une étendue de plusieurs centimètres, et généralement allongées dans le sens de la direction des fibres musculaires qui ont disparu à son niveau; elle offre à la coupe, du moins dans certains cas, ainsi que l'a constaté Virchow, une couche corticale de substance compacte circonscrivant une masse de substance spongieuse; sa structure ne diffère pas sensiblement de celle du tissu osseux normal (voy. *Ostéomes*, t. I^er^, p. 354).

Le développement de cette production a vraisemblablement lieu aux dépens du tissu conjonctif mécaniquement irrité; sa marche est lente, progressive pendant quelque temps, après quoi elle s'arrête généralement et reste stationnaire.

Bibliographie. — J.-H. Otto, *De ossium genesi pathologica*. Diss. inaug., Berlin, 1837, p. 17. — Sangalli, *Storia dei tumori*, t. II, p. 281. — Pitha, (*Wochenblatt der Gesellsch. Wiener Aerzte*, 1864, p. 373). — R. Virchow, *Patholog. des tumeurs*, trad. fr., Paris, 1869, t. II, p. 69. — W. Ebstein, *Osteom des linken Hüftbeins und des musculus Psoas* (*Archiv f. pathol. Anatom. und Physiologie*, 1870, t. LI, p. 414). — Josephsohn, *Ueber Osteome in den add. Muskeln bei Cavalleristen* (*Deutsch. milit. Zeitschrift*, 1874; anal. dans *Rev. des sciences méd.*, 1874, t. IV, p. 326).

### VII. — Angiome.

Les muscles sont quelquefois envahis par les tumeurs érectiles de leur voisinage, et notamment par celles du tissu conjonctif sous-cutané ; mais

en outre, des portions plus ou moins étendues de ces organes peuvent être primitivement transformées en un tissu caverneux. Les angiomes purement musculaires ne sont pas moins des productions peu communes ou même très rares. Liston a enlevé, du creux du jarret d'un garçon de dix ans, une tumeur caverneuse non pulsatile de la grosseur d'un œuf de poule et profondément située dans le tissu musculaire; les trabécules de cette tumeur, qui existait depuis l'âge de deux ans et demi et avait présenté des pulsations, étaient recouvertes d'un épithélium et renfermaient des vaisseaux. Ch. Robin a constaté l'existence, dans l'épaisseur du muscle vaste interne, d'une tumeur rouge noirâtre, spongieuse, de la grosseur d'une cerise et qui renfermait du sang liquide. Billroth décrit des tumeurs caverneuses veineuses diffuses du grand dorsal et du deltoïde. Demarquay a extirpé du muscle long supinateur, chez une femme de vingt-huit ans, une tumeur caverneuse de la grosseur d'une noisette, ronde et enkystée, qui s'était développée neuf ans auparavant pendant la première grossesse. Virchow, enfin, a fait l'examen d'une tumeur caverneuse provenant des muscles de l'éminence thénar; cette tumeur, de la grosseur d'une petite noix, renfermait des aréoles relativement volumineuses, les unes juxtaposées, les autres séparées par des traînées musculaires très reconnaissables. Les cloisons interalvéolaires étaient formées d'un tissu conjonctif dense, mêlé de beaucoup de tissu élastique. Magon a présenté à la Société anatomique un angiome circonscrit du tissu musculaire enlevé par Tillaux chez une petite fille de douze ans. Située dans le faisceau de l'index du fléchisseur superficiel de l'avant-bras droit, cette néoplasie se présentait sous la forme d'une tumeur irrégulièrement mamelonnée, du volume d'un œuf de poule et non adhérente à la peau, molle, pâteuse, sans battements perceptibles. Elle était réductible, donnait à la main qui la pressait une sensation de crépitation analogue à celle d'un kyste à grains riziformes, et se trouvait constituée par un réseau vasculaire, au milieu duquel on rencontrait des lacunes remplies de sang et cinq à six phlébolithes ayant le volume, la consistance et la forme de noyaux de cerises, et composés de couches concentriques de matière calcaire.

Tels sont les principaux faits connus d'angiome musculaire. Ces tumeurs pulsatiles et réductibles ne diffèrent en somme ni par leur symptomatologie, ni par leur structure, des angiomes des autres organes, et, comme ces derniers, elles sont la plupart du temps congénitales et liées à un vice de développement, bien qu'on ait parfois accusé les chutes et les coups d'en avoir été la cause.

Bibliographie. — J. Cruveilhier, *Anat. path. du corps humain*, livr. XXX, pl. 5, et *Traité d'anat. pathol. gén.*, Paris, 1856, t. III, p. 880. — R. Liston,

*Case of erectile tumour in the popliteal space* (*Med. chirurg. Transact.*, 1842, t. XXVI, p. 120). — Ch. Robin, *Gaz. med. de Paris*, 1854, p. 348. — Heschl, *Ueber die Neubildung quergestreifter Muskeln und cavernose Tumoren* (*Briefliche Mittheilung an den Redacteur* (*Archiv für pathol. Anat. und Physiol.*, 1855, t. VIII, p. 126, pl. XII). — Th. Billroth, *Ueber eine eigenthümliche Geschwulst der Muskeln* (*Myoma cysticum*) (*Ibid.*, 1856, t. IX, p. 172, pl. I). — H. Lebert, *Traité d'anatomie pathol.*, t. I, p. 210, 213, pl. XXVII, fig. 10-17. — Demarquay, *Union méd.*, Paris, 1861, t. XII, p. 587. — Legros Clark, *Vascular tumour* (*The Lancet*, 1864, t. II, p. 742). — L. Magon, *Angiome circonscrit occupant un des faisceaux du fléchisseur superficiel de l'avant-bras* (*Bull. de la Soc. anat.*, 1875, t. L, p. 205). — R. Virchow, *Pathologie des tumeurs*, trad. franç., Paris, 1876, t. IV, p. 60.

### VIII. — Myome.

Formée de tissu musculaire, cette néoplasie est rarement observée dans les muscles à fibres striées (voy. t. Ier, p. 395) ; ainsi ces muscles ont peu de tendance à végéter. Par contre, elle se trouve plus souvent dans les muscles à fibres lisses qui entrent dans la composition des viscères; mais alors elle fait partie de l'étude anatomo-pathologique de ces derniers, et sera décrite plus tard (voy. t. IV).

### IX. — Épithéliome.

Cette végétation ne se montre jamais primitivement au sein des muscles, normalement privés de tout élément épithélial; elle apparaît dans ces organes, ou bien par propagation, ou bien par métastase. Née d'un tissu épithélial, elle se propage par contiguïté aux tissus de son voisinage, et n'épargne pas plus les muscles que les viscères.

L'épithéliome des lèvres envahit peu à peu les muscles des mâchoires; celui de la membrane muqueuse de la langue, les muscles linguaux; celui des mamelles, les muscles du thorax, etc. Or, dans tous ces cas, la propagation, suivant Neumann, O. Weber, Popper et Weil, s'opère de la même façon. Sur les limites de la tumeur, là où l'altération est à son stade initial, les noyaux musculaires se multiplient et s'hypertrophient, puis ces noyaux, placés en dedans du sarcolemme, s'entourent d'une masse notable de protoplasma, compriment et refoulent la substance contractile, qui devient bosselée, irrégulière, granuleuse, segmentée, et finit par être résorbée. Les cellules de nouvelle formation, qui rappellent

par leur caractère les cellules épithéliales, tapissent quelquefois assez régulièrement la face interne du sarcolemme pour qu'une section transversale présente un aspect identique à celle d'un canalicule glandulaire. Les éléments nucléaires du faisceau musculaire, modifiés par l'irritation de voisinage, parviennent ainsi à se transformer en éléments épithéliaux ou cancéreux. Le tissu conjonctif n'est pas pour cela absolument inactif, et, le plus souvent, il participe au même processus. Il faut reconnaître cependant qu'il n'en est pas toujours ainsi, et que l'épithéliome des muscles peut se propager sans participation aucune des éléments du faisceau primitif ; loin de là, ce faisceau, comprimé, s'atrophie au fur et à mesure que s'étend le néoplasme épithélial, comme le montre la figure 84. Dans la propagation à distance, c'est-à-dire dans les cas d'épithéliome métastatique des muscles, les vaisseaux lymphatiques sont les seuls agents de propagation ou d'infection. Dans l'épithéliome seondaire du diaphragme, en effet, ces vaisseaux jouent un rôle important, et la transformation épithéliale paraît s'opérer aux dépens de leurs cellules endothéliales (Rajewsky).

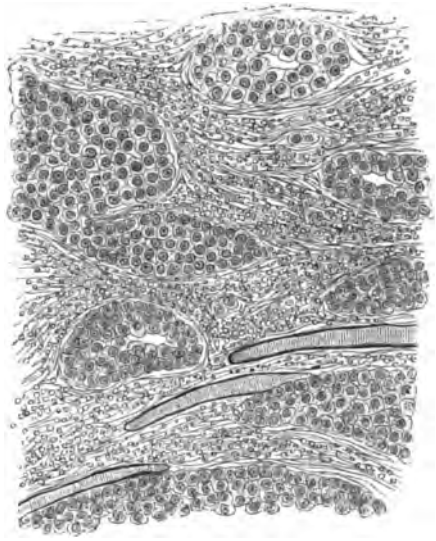

FIG. 84. — Coupe microscopique d'un épithéliome de la langue. Plusieurs fibres musculaires sont comprimées et atrophiées par la végétation épithéliale.

L'épithéliome musculaire par propagation de voisinage forme des masses plus ou moins molles ou indurées, faisant corps avec la masse principale et quelquefois isolées, mais semblables à cette dernière.

L'épithéliome métastatique, distinct du précédent par son développement dans des points multiples éloignés de la lésion initiale, se présente sous la forme de nodosités fermes, résistantes, arrondies, plus souvent aplaties, ou déprimées à leur partie centrale, peu différentes de toutes celles qui se développent secondairement dans les viscères, et qu'il est généralement possible de reconnaître même à l'œil nu. Histologiquement, ces tumeurs sont constituées par les mêmes éléments que l'épithéliome initial, et, comme ce dernier, elles peuvent présenter autant de

variétés qu'il y a de variétés d'épithéliums. Généralement développé dans le tissu interstitiel, cet épithéliome comprime et dissèque, pour ainsi dire, les faisceaux musculaires qu'il finit par envahir, attendu qu'il parvient à son tour à se propager par voisinage.

BIBLIOGRAPHIE. — E. NEUMANN, *Beiträge zur Kenntniss der Entwickelung der Neoplasmen* (*Archiv f. pathol. Anat. und Physiol.*, 1861, t. XX, p. 156). — P. SICK, *Ibid.*, 1864, t. XXXI, p. 331. — PARMENTIER, *Mém. sur les tumeurs dites cancéreuses des muscles de la vie de relation* (*Union méd.*, nouv. sér., 29 et 31 août 1861). — Léon VIGNES, *Recherches sur les tumeurs dites cancéreuses primitives des muscles de la vie de relation.* Thèse de Paris, 1862. — F. POPPER, *Die Entwickelung des Krebses in den quergestreiften Muskelfosern* (*Zeitschrift der k. k. Gesellschaft der Aertze zu Wien*, 1865, jahrg. 21, t. II, p. 37; analyse dans *Schmidt's Jahrbücher*, t. CXXIX, p. 36). — Otto WEBER, *Scirrhose Carcinome der Muskeln* (*Archiv f. pathol. Anat. und Physiol.*, 1867, t. XXXIX, p. 262. *Epithelialkrebs der Muskeln*, p. 266). — R. VOLKMANN, *Zur Histologie des Muskelkrebses* (*Archiv f. pathol. Anat. und Physiol.*, 1870, t. L, p. 543). — C. WEIL, *Beiträge zur Kenntniss des Muskelkrebses* (*Striker's med. Jahrb.*, 1873, p. 285; anal. dans *Revue des sciences méd.*, t. III, p. 127). — Arcadius RAJEWSKY, *Ueber secondare Krebsentwickelung im Diaphragm* (*Archiv f. path. Anat. und Physiol.*, 1876, t. LXVI, p. 154, et *Rev. des sciences méd.*, t. VIII, p. 529).

### I. — Stéatose.

Les muscles ont comme beaucoup d'autres organes de la tendance à se modifier avec l'âge, et les altérations qu'ils présentent alors peuvent servir de type à quelques-unes de celles qui surviennent accidentellement.

Les muscles des personnes âgées, le plus souvent flasques et diminués de volume, ont une coloration d'un rouge lie de vin ou jaunâtre, une faible résistance, et se laissent facilement écraser sous le doigt. Vue au microscope, la fibre musculaire conserve sa striation, mais elle offre des granulations plus ou moins abondantes, disposées dans le sens des stries longitudinales, les unes à la suite des autres, comme les grains d'un chapelet, et qui, en se substituant à la substance contractile, donnent au faisceau primitif l'aspect d'un cylindre opaque et granulo-graisseux. Les faisceaux dont la substance musculaire est ainsi modifiée reviennent quelquefois sur eux-mêmes par suite de la résorption des produits de décomposition, et finissent par représenter des cylindres réguliers ayant de $0^{mm},01$ à $0^{mm},02$ de diamètre, assez semblables à ceux qui existent chez la grenouille à la fin de l'hiver.

Les choses se passent un peu différemment dans certains états pathologiques. Le faisceau musculaire offre une opacité plus grande que d'habitude, il est comme tuméfié, infiltré de nombreuses granulations fines, grisâtres, qui effacent plus ou moins complètement la striation. Ces particules disparaissent en partie sous l'influence de l'acide acétique, et le faisceau plus transparent laisse voir des granulations brillantes, grisâtres, fortement réfringentes, solubles dans l'éther, et de nature graisseuse. Dans certains cas, ces granulations apparaissent tout d'abord, elles sont linéairement disposées suivant la direction des stries musculaires et extrêmement abondantes. Le sarcolemme conserve d'ailleurs sa transparence, comme il est possible de s'en assurer sur une fibre musculaire déchirée, dont la substance musculaire est rétractée ; ses noyaux persistent, mais souvent c'est dans leur voisinage que commence la dégénérescence (fig. 85).



FIG. 85. — Deux fibres musculaires en voie de stéatose. L'altération commence au voisinage du noyau et se continue entre les fibrilles.

Dans une seconde phase, les granulations graisseuses étant de plus en plus abondantes, les faisceaux musculaires deviennent opaques et ne présentent plus aucune striation, de telle sorte que la gaine du sarcolemme se trouve remplie d'un magma de granulations graisseuses disposées sans ordre.

Les muscles, dont la coloration était tout d'abord à peine modifiée, offrent peu à peu une teinte de plus en plus pâle, jaunâtre ; ils deviennent flasques, mous, friables, et ressemblent comme aspect à des muscles de poisson ; pendant la vie ils sont le plus souvent douloureux.

La stéatose musculaire est généralisée ou circonscrite suivant les conditions étiologiques qui lui donnent naissance. Dans le cas de stéatose généralisée, le faisceau musculaire altéré revient rarement à son état normal, à moins que le processus ne soit arrêté dans sa marche, à une période relativement peu avancée ; le plus souvent il est détruit, et la mort a lieu, non pas tant par le fait de cette destruction que par suite des désordres concomitants et semblables présentés par d'autres organes, le foie, le cœur et les reins principalement.

Lorsque la stéatose est circonscrite, les granulations graisseuses qui remplissent le faisceau musculaire disparaissent avec le temps ; le sarcolemme reste vide, revient sur lui-même et se confond plus ou moins complètement avec le tissu conjonctif ambiant. Dans ces conditions il arrive de voir quelques faisceaux musculaires revenir à l'état physio-

logique en se régénérant, ainsi que cela se passe chez les grenouilles à la fin de l'hiver, et du reste comme nous l'avons vu à la suite de l'atrophie musculaire par lésion nerveuse.

La gravité des phénomènes engendrés par la stéatose musculaire varie avec l'importance fonctionnelle de chaque muscle. Les plus sérieux sont ceux qui se lient à la stéatose cardiaque (voy. t. II, p. 793) ; viennent ensuite les désordres résultant de la dégénérescence du diaphragme. La stéatose de ce muscle, si nécessaire à la fonction respiratoire, a été plusieurs fois constatée (Callender, Zahn) ; elle a eu pour effet, dans plusieurs cas, la mort par asphyxie à l'occasion de la moindre bronchite. L'altération graisseuse des muscles intercostaux est aussi suivie de gêne respiratoire, celle des muscles du larynx produit l'altération de la voix ; quant à la stéatose des muscles des membres et du tronc, elle se traduit uniquement par une diminution des forces.

*Étiologie et pathogénie.* — Les causes de la stéatose musculaire diffèrent suivant que cette lésion est généralisée ou circonscrite. La stéatose géné-




Fig. 86. — Fibres musculaires dans un cas d'empoisonnement par le phosphore. *a*, fibres saines ; *b* et *c*, faisceaux en état de dégénérescence graisseuse.

ralisée est ordinairement l'effet d'agents toxiques au nombre desquels se placent en première ligne le phosphore, l'arsenic et l'alcool. Ces poisons, dont l'action n'est pas absolument identique, engendrent des stéatoses plus ou moins aiguës. Le phosphore par exemple transforme, en quelques jours, le système musculaire au point de le décolorer et de faire perdre à l'élément contractile sa striation que remplacent d'abondantes granulations graisseuses (fig. 86). Les effets produits par l'arsenic sont moins prononcés, mais aussi rapides ; semblables désordres résultent encore de l'action de l'ammoniaque sur l'organisme.

L'empoisonnement aigu par l'alcool modifie aussi le système musculaire si on en juge par la fatigue qui en est la conséquence ; la stéatose des muscles apparaît surtout dans l'intoxication chronique par cette subs-

tance ; elle est lente, en général peu accusée et accompagnée d'une infiltration graisseuse du tissu conjonctif interstitiel.

La stéatose musculaire partielle se montre dans le voisinage des tumeurs et partout où existe une gêne circulatoire des muscles ; elle résulte le plus souvent d'une compression, d'un rétrécissement ou d'une oblitération artérielle. En somme elle est l'effet d'une nutrition insuffisante. C'est encore à un désordre nutritif, au ralentissement de la nutrition, que doivent être attribuées la stéatose de l'alcoolisme et celle de la vieillesse, car on sait que dans ces deux états l'exhalation d'acide carbonique est diminuée. Les stéatoses du phosphorisme et de l'arsenicisme (voy. t. I, p. 478) se produisent d'après un mécanisme qui n'a pas été clairement élucidé. Toutefois il n'est pas probable qu'elles soient l'effet d'un simple trouble de nutrition ; il y a des raisons plus sérieuses de les attribuer à un dédoublement chimique des matières grasses contenues normalement dans les muscles.

BIBLIOGRAPHIE. — VICQ-D'AZIR, *Dégénérescence graisseuse musculaire* (*Œuvres*, par Moreau, t. V, p. 355). — BROCA, *Altération graisseuse des muscles et son influence sur les pieds-bots* (*Bull. de la Soc. anat.*, 1851, p. 36, 38, 394). — J. CRUVEILHIER, *Traité d'anat. path. générale*, Paris, 1856, t. III, p. 120. — A. VULPIAN, *Altération des muscles chez les vieillards* (*Leçons sur la physiologie générale et comparée du système nerveux*. Paris, 1866. — C. DOUAUD, *De la dégénérescence graisseuse des muscles chez les vieillards*. Thèse de doctorat. Paris, 1867. — ROLOFF, *Fettmetamorphose der Muskeln bei junger Schweinen* (*Archiv f. patholog. Anat. und Physiolog.*, 1865, t. XXXIII, p. 553). — G.-W. CALLENDER, *On the fatty degeneration of the diaphragm* (*The Lancet*, 1867, t. I, p. 39). — H. HEAD, *Un cas de dégénérescence graisseuse du diaphragme* (*Dublin Journal*, novembre 1867, t. XLIV, p. 405). — Wilh. ZAHN, *Die degenerativen Veränderungen der Zwerchfellmusculatur, ihre Ursachen und Folgen* (*Archiv für Pathol. Anat. und Physiolog*, 1878, t. LXXIII, p. 166, et *Rev. des sc. méd.*, 1879, t. XIII, p. 79). — LITTEN, *De l'influence des températures élevées sur l'organisme* (*Deutsch. Zeitsch. für prakt. Med.*, 1876, n° 43, et *Gaz. méd. de Paris*, 1877, p. 18).

**Stéatoses toxiques.** — E. LANCEREAUX, *Étude sur la dégénérescence graisseuse du foie, des reins et des muscles dans l'empoisonnement par le phosphore* (*Gaz. hebd.*, mars 1863, et *Union méd.*, juillet 1863). — FRITZ, RANVIER, VERLIAC, *De la stéatose dans l'empoisonnement par le phosphore* (*Archiv. gén. de méd.*, 1863, t. II, p. 3). — Le même, article *Alcoolisme* du *Dictionnaire encyclopédique des sciences médicales*. — E. LANCEREAUX et P. LACKERBAUER, *Atlas d'anatom. pathologique*, Paris, 1871, pl. 51. — POTAIN, *Empoisonnement par l'ammoniaque liquide* (*Union méd.*, 1862, t. XIII, p. 169). — DELPECH, *Nouvelles recherches sur l'intoxication par le sulfure de carbone*. Paris, 1863. (Voy. de plus la Bibliographie, t. I, p. 481.)

### II. — Chromatose.

La dégénérescence dite pigmentaire des muscles est caractérisée par la présence, à l'intérieur du sarcolemme, de granulations arrondies ou anguleuses, colorées en brun foncé ou ocreuses, et dans le principe régulièrement disposées au centre de la fibre musculaire. Ces granulations peuvent envahir la plupart des muscles; mais elles ont pour siège de prédilection le myocarde. Elles se montrent de préférence dans les muscles dont la nutrition est profondément altérée, se rencontrent dans les infarctus musculaires, chez les fœtus qui ont macéré dans la cavité utérine, etc., partant, elles semblent résulter d'une sorte de décomposition et de transformation de la matière colorante de la fibre musculaire, sinon de celle des globules sanguins.

La dégénérescence dite amyloïde ou leucomatose a été trop peu observée dans les muscles pour nous arrêter.

### III. — Calciose.

La calciose ou infiltration calcaire des muscles est une lésion relativement rare. Les muscles au sein desquels se produit un simple dépôt de sels de chaux deviennent durs, résistants comme de la pierre, et néanmoins friables et irréguliers, ce qui à l'œil nu distingue la pétrification de la myosite ossifiante. Au microscope, les fibres musculaires et le tissu interstitiel sont granuleux, réfringents, incrustés de carbonate de chaux; ils font effervescence par l'addition d'un acide et ne laissent apercevoir aucun corpuscule osseux.

Bibliographie. — H. Meyer, *Beiträge zur Lehre von den path. Verkalkung* (*Zeitschrift f. rat. Med.*, 1851, t. I, p. 80). — A. Paulicki, *Ueber Petrificationen*, Breslau, 1868, p. 32.

## ANOMALIES DE CIRCULATION.

### § 1. — Hypémies

Les hypémies musculaires sont des désordres caractérisés par la diminution de la quantité de sang qui circule normalement dans les muscles.

Ces désordres sont locaux ou généraux. Limitée à quelques muscles, l'hypémie est déterminée, soit par la compression des vaisseaux qui alimentent ces parties, soit par un spasme vasculaire lié à un trouble de l'innervation vaso-motrice, et de là une anémie localisée mécanique et une anémie névropathique. L'hypémie généralisée est le fait d'une diminution de la masse totale du sang.

Soumis à une anémie manifeste, les muscles perdent de leur énergie contractile; ils pâlissent, se flétrissent, et pour peu que ce désordre persiste, ils diminuent de volume et subissent un certain degré de transformation granulo-graisseuse.

### II. — Hypérémies.

Les hypérémies musculaires ont été rarement étudiées pour ce fait qu'elles laissent peu de traces après la mort. Leur existence n'en est pas moins incontestable; elles sont de plusieurs ordres: les unes actives ou irritatives (névropathiques), les autres passives ou stasiques (angiopathiques).

Les hypérémies actives se manifestent au pourtour d'un foyer inflammatoire ou bien dépendent d'un désordre de l'innervation vaso-motrice. Les hypérémies passives sont observées toutes les fois qu'il existe un obstacle mécanique, une gêne à la circulation cardiaque ou veineuse, et encore dans certains cas d'altération de la crase sanguine.

Les muscles hypérémiés sont tuméfiés, ils ont une teinte rouge vif ou violacé; les vaisseaux qui s'y distribuent sont dilatés, notamment dans l'hypérémie stasique; la fibre musculaire est normale, quelquefois hypertrophiée (hypérémie active), d'autres fois granuleuse (hypérémie stasique de longue durée). La puissance musculaire est accrue plutôt que diminuée, excepté dans les cas de stase prolongée.

La marche de l'hypérémie musculaire est tantôt aiguë, tantôt chronique, sa durée plus ou moins longue. Lorsqu'elle est simplement passagère, cette lésion ne laisse à sa suite aucun désordre appréciable de la fibre musculaire; mais si elle vient à durer pendant un certain temps, celle-ci finit par être modifiée. La modification qu'elle subit varie avec la nature du processus pathologique; si l'hypérémie est active, c'est-à-dire névropathique, le faisceau primitif, tout en conservant ses caractères physiologiques, augmente de volume et s'hypertrophie; au contraire, si l'hypérémie est passive ou angiopathique, ce même faisceau devient granuleux et s'atrophie. Par conséquent, les effets de l'hypérémie musculaire sont

très variables, et cet état pathologique ne peut être considéré comme toujours identique.

Les causes de l'hypérémie musculaire sont ou bien des désordres nerveux ou bien des désordres circulatoires. Les désordres nerveux ont des origines très diverses : ils sont liés à une lésion locale, telle que plaie, tumeur comprimant un nerf (névrite), etc., ou bien dépendent d'un état général (hystérie, herpétisme, etc.). Les désordres circulatoires sont multiples, ils ont pour siège le cœur ou les vaisseaux, les veines principalement ; les varices et les thromboses veineuses sont en effet les causes les plus ordinaires des hypérémies passives des muscles.

### III. — Hémorrhagies.

Les hémorrhagies musculaires, de même que les hypérémies, sont actives ou passives, ou mieux angiopathiques, névropathiques ou hémopathiques.

Les hémorrhagies musculaires qui ont pour point de départ l'altération des vaisseaux sont les mieux connues ; elles ont été observées à la suite d'une rupture anévrysmale, d'une lésion athéromateuse des artères des membres, de la rupture de varices veineuses, et aussi à une période avancée de la myosite pyrétique. Dans cette dernière affection, qui a pour siège de prédilection le tiers inférieur des muscles grands droits de l'abdomen, l'hémorrhagie est liée non seulement à une modification préalable du muscle, mais encore à l'altération des artères de cet organe, à une endartérite finissant quelquefois par une oblitération vasculaire (Hayem) ; c'est sans doute à une lésion de ce genre que se rattachent quelques-unes au moins des hémorrhagies du scorbut.

Les faisceaux musculaires, ramollis, friables, jaunâtres, en partie détruits ou rompus, sont écartés par le sang extravasé sous forme de caillots plus ou moins volumineux. Ces caillots irritent les tissus de leur voisinage, et sont peu à peu circonscrits par une membrane de nouvelle formation qui aide à leur résorption, au fur et à mesure de la modification subie par les globules sanguins. Ainsi, il vient un moment où l'hémorrhagie musculaire revêt un caractère entièrement kystique.

Les hémorrhagies névropathiques des muscles, peu étudiées, et dans tous les cas peu fréquentes, se montrent sous la forme d'infiltration sanguine, de taches ecchymotiques, plutôt que sous celle de caillots sanguins ; elles ne sont accompagnées d'aucune déchirure musculaire et dis-

paraissent sans laisser de trace. Les hémorrhagies survenant dans le cours d'un accès de fièvre intermittente et beaucoup d'autres ont cette origine.

Les hémorrhagies hémopathiques sont rares ; elles se traduisent le plus souvent par de simples ecchymoses, et s'observent dans certaines formes d'empoisonnement (phosphore, arsenic), dans le cours des affections du foie avec altération des cellules propres de cet organe, dans les affections de la rate, la leucémie, etc.

BIBLIOGRAPHIE. — J. CRUVEILHIER, *Apoplexie musculaire* (*Anat. path. génér.*, livr. XVII, pl. III, fig. 1). — BUCHANAM, *Old blood-tumour of the gastrocnemius muscle* (*Transact. of the pathol. Soc. of London*, 1857, t. VIII, p. 363). — J.-F. PAYNE, *Hæmatoma among the muscles of thig* (*Ibid.*, 1872, t. XXIII, p. 237). — J. CRUVEILHIER, *Apoplexie du tissu musculaire* (*Traité d'anatomie pathologique générale*, Paris, 1862, t. IV, p. 227 et 231). — R. VIRCHOW, *Hématome musculaire*, dans *Pathologie des tumeurs*, trad. fr. par P. Aronssohn, Paris, 1867, p. 140. — REVERDIN et HAYEM, *Hématome des muscles droits de l'abdomen dans le cours de la phthisie pulmonaire* (*Bull. de la Soc. anat.*, 1868, t. XLIII, p. 612). — G. HAYEM, *Études sur les myosites symptomatiques* (*Arch. de physiol. norm. et patholog.*, Paris, 1870, t. III, p. 428).

### IV. — Thromboses et embolies.

Les infarctus musculaires sont des lésions peu communes, en raison des nombreuses anastomoses qui unissent les vaisseaux se distribuant aux muscles. Ces lésions se rencontrent toutefois dans quelques circonstances lorsque l'artère nourricière d'un muscle vient à s'oblitérer, ou mieux lorsque l'artère principale d'un membre cesse d'y amener le sang. Les modifications subies par le système musculaire ont alors de grandes analogies avec celles que l'on observe, en pareille circonstance, dans le cerveau et la plupart des organes. L'un des premiers effets de la thrombose et de l'embolie d'un muscle est la stase sanguine par suppression de la vis *a tergo ;* surviennent en suite de petits extravasats sanguins qui donnent à l'organe une teinte sombre ou noirâtre, et enfin la décoloration, la friabilité, le ramollissement et la nécrose des fibres musculaires privées du liquide sanguin. En dernier lieu, il s'opère une réparation par l'intermédiaire d'un tissu de cicatrice.

Ces phénomènes se révèlent pendant la vie par des frémissements dans le muscle ou dans le membre affecté, par de vives douleurs et un certain degré de raideur musculaire bientôt remplacée par une flaccidité avec

paralysie plus ou moins complète. Ils sont passagers toutes les fois qu'une circulation collatérale peut s'établir assez tôt, c'est-à-dire avant la modification des éléments musculaires, et alors l'impuissance motrice n'est qu'un fait momentané dont l'explication est très nettement fournie par les expériences physiologiques. Quand, au contraire, le retour de la circulation est impossible, les accidents persistent par suite de la mort qui frappe le muscle dans une plus ou moins grande étendue.

Voyez la bibliographie générale des thromboses et des embolies, t. I, p. 625.

## ANOMALIES ACCIDENTELLES

### § 1. — Parasitisme

Les parasites existent dans le système musculaire à l'état de larves dont le développement s'achève ensuite dans l'intestin d'un animal qui mange la chair infectée. Ces larves toutes enkystées sont, pour l'homme, la trichine, l'échinocoque et le cysticerque ladrique.

#### I. — Trichine.

La trichine est un parasite qui, à une certaine phase de son existence, fait du système musculaire son siège d'élection. Ce parasite est très répandu dans certains pays où existe l'habitude de manger de la viande de porc crue ; c'est ainsi qu'en Allemagne, il est l'occasion de véritables épidémies. Les muscles envahis par la trichine sont parsemés de taches ou petits points blanchâtres légèrement colorés et friables. Vus au microscope, ces points blanchâtres sont constitués par des vésicules au centre desquelles se trouve le ver enroulé sur lui-même (voy. pour les caractères de ce ver, t. I, p. 692) (fig. 88). Ces vésicules ou kystes sont disposées au sein du tissu musculaire, tantôt en groupes, tantôt en séries linéaires ; mais d'autres fois elles sont isolées et placées à une certaine distance les unes des autres. Elles ont leur grand diamètre parallèle à la direction des faisceaux primitifs qu'elles refoulent et atrophient, et sont adhérentes au tissu cellulaire ambiant par leurs extrémités. A leur circonférence existent des amas de graisse qui tantôt restent limités aux deux pôles, et tantôt forment une enveloppe complète. Dans quelques cas enfin, on ne trouve entre les faisceaux musculaires que des collections graisseuses

fusiformes et semblables à celles qui entourent les kystes des trichines; ce sont là vraisemblablement des amas graisseux ayant envahi des kystes anciens qui ont disparu.

La disparition de la trichine musculaire n'est pas rare; elle est pour ainsi dire forcée, dans les cas où la personne infectée vient à résister. Au bout d'un temps variable et qui peut être de plusieurs années, la trichine, ne se trouvant pas transportée dans le milieu qui lui convient, périt; le kyste s'incruste de sels de chaux, ou bien il est remplacé par des amas graisseux plus ou moins abondants.

FIG. 88. — Trichines enkystées dans un muscle.

Les phénomènes qui résultent de la présence de la trichine au sein de l'organisme humain présentent deux phases distinctes, subordonnées l'une et l'autre au siège du parasite. La première phase, ou phase intestinale, succède à l'ingestion des muscles trichinés; elle est l'effet du développement de la trichine dans l'intestin et consiste en désordres divers, tels que inappétence, diarrhée, soif vive, fièvre, etc. La seconde phase, ou phase musculaire, résulte de la présence des embryons de trichines au sein des muscles; ces organes deviennent alors le siège de douleurs violentes fortement exaspérées par l'extension des membres ordinairement demi-fléchis. La déglutition est gênée, la voix affaiblie; les mouvements respiratoires, entravés par la douleur ou par la faiblesse musculaire, sont l'occasion d'une dyspnée des plus fâcheuses. Il existe en même temps de l'insomnie et parfois du délire, puis des éruptions furonculeuses ou des eschares se développent sur les membres œdématiés; une pleurésie, une pneumonie ou une bronchite viennent enfin compliquer la situation déjà très grave et mettre un terme à l'existence.

La marche, la durée et la gravité du mal sont en rapport avec le nombre des trichines ingérées. La terminaison fatale, dans les cas les plus graves, a lieu après un ou deux mois de maladie. La guérison, dans les cas moins sérieux, peut rarement s'effectuer dans le même espace de temps, elle a le plus souvent besoin de trois ou quatre mois. Cependant si les parasites se sont logés dans les fibres musculaires et sont séparés de leur hôte par un kyste, ils restent inoffensifs jusqu'à ce qu'ils périssent.

BIBLIOGRAPHIE. — R. OWEN, *Description of a microscopic entozoon infesting*

*the muscles of the human body* (*Transact. of the zoological Soc. of London*, febr. 1835, t. I, part. IV, p. 315, pl. 41, et *The London med. Gaz.*, 1835, t. XVI, p. 125). — *Gaz. méd. de Paris*, 1836, p. 65, et 1842, p. 680. — FRIEDLER, *Ueber die Kernwucherung in den Muskeln bei der Trichinenkrankheit* (*Archiv für path. Anat. und Physiolog.*, 1864, t. XXX, p. 461). — C. DAVAINE, *Gaz. med. de Paris*, 1863, p. 58 et 75. — Le même, *Traité des entozoaires et des maladies vermineuses*, Paris, 1878, p. 732. — J. CHATIN, *Formation du kyste dans la trichinosé musculaire* (*Gaz. méd. de Paris*, 1881, p. 415). — Voy. bibliographie, t. I, p. 694.

### II. — Échinocoque.

Renfermée dans un kyste spécial connu sous le nom d'hydatide, cette larve n'a pas, comme la trichine, le système musculaire pour siège d'élection; néanmoins elle a été plusieurs fois rencontrée au sein des muscles. Ceux de ces organes où l'échinocoque a été le plus souvent observée sont les muscles de la région supérieure du corps, et principalement ceux du bras, du thorax et de la masse lombaire. Toutefois, comparés aux kystes hydatiques des viscères, ceux des muscles de la vie animale sont relativement rares, puisque le chiffre des cas connus est inférieur même à celui des kystes hydatiques du cœur.

Les muscles affectés se font remarquer par la présence, dans leur épaisseur, d'une saillie ou tumeur lisse, arrondie, ferme, élastique, mobile ou fixe suivant leur état de contraction ou de relâchement. Le volume de ces tumeurs ou kystes hydatiques est très variable; les plus grosses ont au moins les dimensions d'une orange, les plus petites celles d'une noix. Leur structure ne diffère pas de celle des kystes hydatiques en général (voy. t. I, p. 724). Elle consiste en une tunique adventice circonscrivant l'hydatide mère qui renferme un liquide transparent, non albumineux, dans lequel nagent des hydatides de tous les âges, à l'exception de quelques cas rares où la poche hydatique est en suppuration et le liquide transparent remplacé par du pus. Les hydatides des muscules sont le plus souvent uniloculaires, rarement multiloculaires, quelquefois seulement stériles comme dans un fait présenté par Sanné à la Société anatomique. Ces tumeurs écartent les faisceaux musculaires, qui sont décolorés, plus ou moins atrophiés et parfois adhérents à la tunique adventice; le tissu cellulaire voisin est en même temps œdématié ou induré.

Les hydatides musculaires n'ont pas de gravité par elles-mêmes, à moins de siéger dans un muscle, comme le cœur ou le diaphragme, dont la fonction est essentielle à l'existence; leur diagnostic, parfois difficile,

est éclairé par la ponction exploratrice. Le traitement consiste dans l'incision ou l'ablation.

BIBLIOGRAPHIE. — DUPUYTREN, *Leçons orales de clinique chirurgicale*, Paris, 1839, t. II, p. 174. — FOLLIN, *Kystes hydatiques des muscles* (*Gaz. méd. de Paris*, 1852, p. 162). — SOULÉ, *Gaz. des hôpitaux*, 1852, p. 144. — VELPEAU, *Ibid.*, 1857. — SANNÉ, *Kyste hydatique développé dans le tissu musculaire de la cuisse gauche* (*Bull. de la Soc. anat*, 1865, sér. 2, t. X, p. 214). Rapport par Fernet (*Ibid.*, p. 217). — DEMARQUAY et BOYRON, *Recherches sur les kystes hydatiques développés chez l'homme dans le tissu musculaire et intermusculaire* (*Gaz. des hôpitaux*, 1870, p. 157, 160 et 165). — ORILLARD, *Étude sur les kystes hydatiques des muscles*. Thèse de Paris, 1869. — VERNEUIL, *Bull. de la Soc. de chirurgie*, 25 janvier 1873, et *Gaz. hebd. de méd. et de chirurgie*, 1873, n° 4. — Ed. CRUVEILHIER, *Gaz. des hôpitaux*, 1873, n° 71. — W. GRUBE, *Ein Hydatidensack von enormer Grösse im Musculus adductor magnus femoris* (*Archiv für path. Anat. und Physiol.*, 1875, t. LXV, p. 233). — A. HÉNOCQUE, *Dictionnaire encyclopéd. des sc. méd.*, sér. 2, t. XI, p. 106. Paris, 1875. — C. DAVAINE, *Traité des entozoaires et des maladies vermineuses*. 2e édit., Paris, 1878, p. 568.

### III. — Cysticerque ladrique.

Ce ver, qui a pour siège d'élection le tissu cellulaire sous-cutané ou sous-muqueux, se rencontre encore dans les viscères et jusque dans les muscles. Ces organes sont envahis isolément ou simultanément (cas de Demarquay et Gervais, de Delore et Bonhomme), et de là des accidents plus ou moins sérieux. Les muscles affectés sont le siège de petites tumeurs légèrement saillantes, arrondies, élastiques et transparentes, et du volume d'une olive ; leur tissu est décoloré, moins résistant (fig. 89). Leurs fibres sont facilement dissociées et contiennent une proportion de graisse considérable. Examinées au microscope, ces fibres, quoique conservant leur volume, sont aplaties, irrégulièrement striées, granuleuses dans une grande partie ou la totalité de leur étendue, et quelquefois séparées par des cellules de graisse, principalement au voisinage des kystes. Ceux-ci sont renfermés dans trois vésicules : la première, ou kyste adventice, est formée aux dépens de l'animal sur lequel vit le parasite, elle est fibreuse et vasculaire ; la seconde et la troisième, constituées par une substance demi-transparente, opaline, peuvent être regar-

FIG. 89. — Larves de tænia medicocanellata dans l'épaisseur d'un muscle de bœuf (Leuckart).

dées comme une seule enveloppe dont l'une des extrémités assez rétrécie s'invaginerait dans la plus grosse qui serait la poche immédiate de l'entozoaire (voy. t. I, p. 714).

La présence du cysticerque ladrique s'oppose peu au libre fonctionnement des muscles, si ce n'est dans les cas où ceux-ci sont pour la plupart envahis par le parasite. La mort de ce parasite n'est pas rare lorsque son hôte continue de vivre; aussi nous est-il fréquemment arrivé de constater dans les muscles du thorax la présence de petits corps calcaires du volume d'un grain d'orge qui étaient, selon toute vraisemblance, des kystes de cysticerque ladrique calcifiés. Le diagnostic de ces kystes non encore altérés est, comme celui de l'hydatide, éclairé par la ponction exploratrice ou par l'incision à l'aide d'une lancette; c'est de cette façon que je suis arrivé à reconnaître pour la première fois la ladrerie chez l'homme vivant.

Bibliographie. — Demarquay, *Bull. de la Soc. anat.*, 1845, t. XX, p. 112. — Gervais, *Bull. de la Soc. philomathique de Paris*, 4 janvier 1845. — Leudet, *Cysticerque du cerveau et des muscles* (*Bull. de la Soc. anat.*, Paris, 1853, p. 91). — R. Virchow, *Archiv f. pathol. Anat. und Physiol.*, t. XI, et *Gaz. méd. de Paris*, 1858, p. 443. — Kœberlé, *Des cysticerques de tænia chez l'homme*. Paris, 1861. — E.-C. Ordonez, *Cysticercus cellulosæ des muscles chez l'homme* (*Gaz. méd. de Paris*, 1862, p. 686). — Delore et Bonhomme, *Gaz. hebdom. de Paris*, 1864, p. 94. — E. Lancereaux, *De la ladrerie chez l'homme* (*Arch. gén. de méd.*, 1872, t. XX, p. 545). — Boyron, *De la ladrerie chez l'homme*. Thèse de Paris, 1876. — C. Davaine, *Traité des entozoaires et des maladies vermineuses*, Paris, 1878, p. 677 et 684.

## § 2. — Traumatisme

Nous étudierons sous ce chef les contusions, les ruptures, les plaies des muscles, les phlegmasies et les déplacements qui en sont la conséquence.

### I. — Contusions musculaires.

Effet d'un choc contre un corps dur, d'un coup porté par un instrument contondant, d'une fracture ou d'une luxation, la contusion d'un muscle est suivie de phénomènes de contraction auxquels succède un relâchement plus ou moins complet.

Dans les cas légers, cet accident n'est accompagné d'autre désordre

qu'une légère infiltration sanguine ; autrement, la cohésion des faisceaux musculaires est détruite dans une plus ou moins grande étendue, les vaisseaux sont rompus, et il se produit, au niveau du point contusionné, un épanchement sanguin qui peut agir sur les nerfs des muscles et les comprimer. Ce sang est ensuite résorbé, excepté dans quelques cas où il se transforme en kyste ou hématome ; la réparation du tissu musculaire s'opère ensuite facilement, car la suppuration est exceptionnelle. La contusion des muscles est néanmoins suivie, dans un certain nombre de cas, de la paralysie de ces organes et d'une atrophie graisseuse qui est la conséquence d'une contusion nerveuse concomitante.

### II. Rupture sous-cutanée des muscles.

Cette rupture, toujours due à un effort subit ou inopiné qui met en contraction forcée certains muscles ou certaines portions de muscle, survient le plus communément chez les individus les plus robustes, dans les muscles les plus forts, et au côté droit du corps. Elle s'observe principalement dans les muscles fléchisseurs, qui possèdent des fibres charnues très longues, des tendons courts, et siège de préférence à l'union des fibres tendineuses et des fibres musculaires.

La rupture musculaire, dont l'étude anatomique laisse à désirer, est totale, partielle, simple ou compliquée de contusion. Les faisceaux musculaires, rompus d'une façon plus ou moins régulière, souvent au même niveau, laissent entre eux un espace que remplit un épanchement sanguin plus ou moins abondant. Le sang épanché s'étend jusque sous les aponévroses et pénètre entre les fibres musculaires, qui, dans le cas de rupture ancienne, sont le siège d'altérations du genre de celles que nous décrirons plus loin sous le nom de myosite traumatique. Le mode de réparation des muscles rompus ne diffère pas sensiblement de celui que l'on observe dans les plaies sous-cutanées; l'épanchement sanguin est peu à peu résorbé, et il se produit un tissu de cicatrice entre les bouts séparés du muscle. Cette lésion marche rapidement vers la guérison, si la rupture n'est que partielle ; mais elle dure plus longtemps si elle est totale, et souvent la réparation est à peine complète après trente-cinq ou quarante jours. Toutefois, même dans ces conditions, la rupture musculaire est en général sans gravité, à moins de complications.

Bibliographie. — Hufeland, *Diss. de ruptura musculari*, 1788. — Morgagni, *De sedibus et causis morborum*, 1762 ; trad. Desormaux et Destouest, 1823,

t. VIII, l. 49, n° 6. — PORTAL, *Cours d'anat. méd.*, Paris, 1803, t. II, p. 412. — J. SÉDILLOT, *De ruptura musculari*. Paris, 1786. — Le même, *Mém. sur la rupture musculaire* (*Mém. et prix de la Soc. de méd. de Paris*, 1817, p. 155).— DERAMÉ, *Mém. de la Soc. méd. d'émulation*, t. I, p. 159. — J. SCHNELL, *Diss. inaug. de natura reunionis musculorum vulneratorum*. Tubingæ, 1804. — JANSEN, *Rupture des tissus et des organes*. Thèse de Paris, 1813, p. 105. — ROULIN, *Du mécanisme des ruptures musculaires* (*Journ. de physiologie expérimentale*, 1821, t. I, p. 295). — DUPUYTREN, *Leçons orales*, 1839, t. V, p. 234. — J. BOUQUET, *De la rupture spontanée des muscles de la vie animale*. Thèse de Paris, 1847. — CRUVEILHIER, *Anat. pathol. gén.*, 1849, t. I, p. 105 et suiv. — LARREY, *Mém. de chir. militaire*, t. III, p. 288. — LANSON, *Rupture du biceps* (*Gaz. des hôp.*, 1854, p. 46). — RICHARDSON, *American Journ.*, 1857, et *Gaz. méd.*, 1858, p. 149. — MATTEI, *Des ruptures dans le travail de l'accouchement*. Thèse d'agrég., 1866. — A. HODT, *Tétanos par refroidissement, rupture du psoas* (*Dublin Journ. of med. sc.*, septembre 1872, n° 9, p. 181, et *Gaz. hebd. de méd. et de chir.*, 1872, 25 octobre, p. 701). — GUYON, art. *Rupture des parois de l'abdomen* (*Dict. encycl.*, 1869, 1re série, t. I, p. 163, et bibliogr., p. 193). — BOURGUIGNON, *Ruptures et contractions musculaires des ouvriers chargeurs*. Thèse, 1875, n° 340. — MARCHAND, *Des accidents qui peuvent compliquer la réduction des luxations*. Thèse agrég. 1875, p. 30. — HENOCQUE, art. *Rupture sous-cutanée des muscles* (*Dict. encycl.*, 1876, t. XI, p. 89, et bibliogr., p. 118). — VERNEUIL, *De certaines formes graves du coup de fouet* (*Archives gén. de méd.*, 1877, t. XXIX, p. 24). — P. DEVEMY, *Contribution à l'étude des ruptures musculaires*. Thèse de Paris, 1878. — PASSAVANT, *Étude sur les contusions de l'abdomen sans plaie*. Thèse de Paris, 1877. — LE DENTU, art. *Rupture des muscles* (*Nouv. Dict. de méd. et de chir. prat.*, t. XXIII, p. 365). — MAFFRE, *Déchirures des muscles grands droits de l'abdomen*. Thèse, 1879, n° 458. — A. REGEARD, *Étude sur les ruptures musculaires*. Thèse de Paris, 1880. — DUNCAN ALISTAIN MAC GREGOR, *Arrachement du muscle tibial antérieur* (*Archiv. gén. de méd.*, juillet 1882, p. 95).

### III. — Plaies des muscles. Myosites traumatiques.

Ces lésions, dont il a déjà été parlé dans l'étude que nous avons faite des plaies en général, ne peuvent nous occuper longuement.

Rarement dirigées suivant l'axe des faisceaux musculaires, les plaies par instruments tranchants divisent ces faisceaux obliquement ou transversalement, de telle sorte qu'elles ont pour premier phénomène la rétraction et l'écartement des parties sectionnées ; le sarcolemme des fibres musculaires se plisse et leur donne un aspect variqueux, les capillaires laissent écouler une certaine quantité de sang qui en se coagulant arrête

l'hémorrhagie. Au bout de vingt-quatre heures, ainsi que cela a été constaté dans les cas de myotomie sous-cutanée, les noyaux des corpuscules musculaires commencent à se multiplier; ils forment des séries de deux, trois, quatre et plus ; puis la substance musculaire devient granuleuse ou se divise en masses cireuses, et pendant ce temps les noyaux s'allongent, forment des fuseaux et parviennent quelquefois à produire de nouvelles fibres suivant le type du développement normal. Le périmysium ne donne naissance à aucun faisceau musculaire (Gussenbauer), mais à ses dépens il se forme un tissu conjonctif cicatriciel, qui s'infiltre peu à peu des faisceaux nouveaux.

Une plaie ouverte et qui se réunit par première intention se comporte de la même façon. Quand, au contraire, la solution de continuité vient à suppurer, ce qui arrive à la suite de plaies malpropres ou contuses, et surtout de plaies par armes à feu, il se produit plus tard à sa surface une couche de tissu embryonnaire parsemée de vaisseaux en anses et dilatés, ou membrane des bourgeons charnus qui fournit la suppuration. Au-dessous de cette couche les éléments musculaires, atrophiés ou vitreux, sont recouverts de noyaux et séparés par une gangue de nouvelle formation, puis la guérison définitive s'opère par l'organisation du tissu de la surface et par la disparition habituelle du tissu interposé aux faisceaux qui, en général, ne se régénèrent pas.

La myosite en question, spécialement étudiée à la suite de l'amputation des membres ou du sein, est subordonnée à des causes spéciales et particulièrement au défaut de soins de propreté et à la présence de microbes. Les caractères anatomiques des muscles affectés diffèrent peu de ceux que présente la myosite spontanée. Ces organes, violacés et ramollis, sont le siège d'une infiltration disséminée et plus rarement de foyers purulents. Les faisceaux primitifs, toujours modifiés, sont atrophiés ou graisseux, et souvent circonscrits par le pus ; privés de matériaux nutritifs, ils deviennent friables, et sont quelquefois détruits. Cette myosite a une marche ordinairement rapide, et souvent elle se termine par la mort, mais alors elle coexiste presque toujours avec des désordres plus graves, tels que : ostéite, phlébite, érysipèle, etc.

Bibliographie. — Ploucquet, *Dissertatio de myositide et nevritide*. Tubingue, 1790. — Gendrin, *Histoire anatomique des inflammations*, Paris, 1826, t. II, p. 188. — Bokke de Bær, *De sarcogenesi et morbis musculorum organicis*. Groningæ, 1851. — Dionis des Carrières, *De la myosite*. Thèse de Paris, 1851. — O. Fischer, *De la myosite*. Paris, 1859. — Friedberg, *Wiener Wochenblatt*, 1857, p. 5. — Maslowsky, *Neubildung und Heilung der quergestreiften Muskeln* (*Wiener med. Wochenschr.*, 1868). — J. Tschainsky, *Ueber die entzündlichen*

*Veranderungen der Muskelfasern* (*S. Stricker's Studien*, 1870. Heft 1). — DEMARQUAY, *De la régénération des organes et des tissus*, Paris, 1870, p. 88. — LEGOUEST, *Chirurgie d'armée*, 1872, p. 669. — HUTIN, *Anatomie pathologique des cicatrices dans les différents tissus* (*Mémoires Acad. méd.*, 1855, t. XIX). — FISCHER, *Verletzung durch Kriegswaffen* (*Handbuch der allgem. und speziellen Chirurgie von* PITHA *und* BILLROTH, t. I, fasc. III, p. 139). — E. CHASSAIGNAC, *Traité de la suppuration*, Paris, 1859, t. I, p. 385. — C.-O. WEBER, *Ueber die Neubildung quergestreiften Muskelfasern insbesondere die regeneratrice Neubildung derselben nach Verletzungen* (*Archiv f. patholog. Anatom. und Physiol.*, 1867, t. XXXIX, p. 216). — C.-A. DAGOTT, *Ueber die Regeneration der quergestreiften Muskelfasern* (*Diss. inaug.* Königsberg, 1869). — GUSSENBAUER, *Veranderungen des quergestreiften Muskelgewebes bei der traumatischen Entzundung* (*Langenbecks's Archiv*, 1871, t. XII, p. 291 et 1010, et *Gaz. méd. de Paris*, 1872, p. 165). — ROY, *Étude sur le psoitis traumatique*. Thèse de Paris, 1873. — RŒSELER, *Des abcès phlegmoneux des muscles*. Thèse de Paris, 1875.

### IV. — Hernie diaphragmatique traumatique.

Le diaphragme, tant à cause de son siège que de sa fonction, est plus

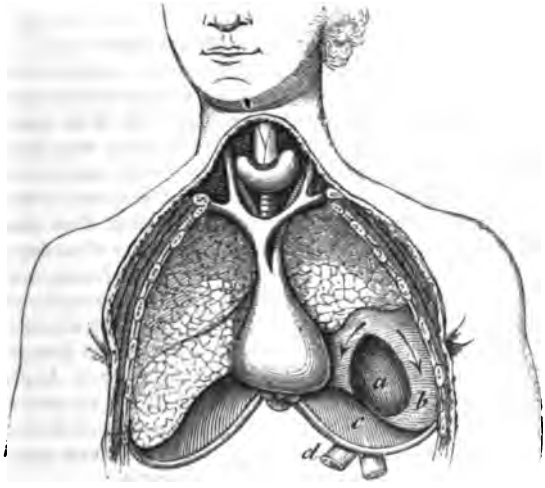


FIG. 90. — Thorax d'un homme de vingt-quatre ans ouvert pour montrer en *a* une hernie traumatique du diaphragme. *b* cavité pleurale contenant un liquide sanguinolent; *c* diaphragme; *d* les bouts sectionnés du colon transverse faisant hernie à travers le diaphragme

que les autres muscles l'occasion d'accidents sérieux lorsqu'il est atteint par le traumatisme.

Les plaies qui l'intéressent sont graves non seulement par elles-mêmes et par l'altération possible des organes du voisinage, mais encore par la prédisposition au passage du contenu d'une partie de la masse intestinale à travers ce muscle, affection désignée sous le nom de *hernie diaphragmatiqne traumatique*.

Cette hernie se produit tantôt au moment même de la rupture du diaphragme, tantôt longtemps après cette rupture, alors qu'il existe une cicatrice et que celle-ci vient à céder. Dans le premier cas, les viscères abdominaux, faisant hernie dans la cavité pleurale, sont ordinairement libres et non recouverts d'un sac herniaire; c'est, en effet, ce qui arrive lorsque le diaphragme a été perforé par un coup d'épée, par une balle, par un fragment de côte, que la perforation occupe la portion charnue ou la portion aponévrotique de ce muscle; les organes de l'abdomen se précipitent à travers la solution de continuité, et la plaie du diaphragme ne pouvant se cicatriser, affecte une forme circulaire par la rétraction de ses bords; aussi, si ce n'était l'âge du malade, il serait souvent difficile de la distinguer d'une hernie congénitale.

Dans le second cas, au contraire, une toile fibro-séreuse disposée comme dans la figure qui précède (fig. 90) enveloppe les viscères abdominaux et leur forme un sac herniaire (1).

(1) Un fait que j'ai observé est des plus instructifs à ce sujet:

Le nommé Eug. H..., âgé de vingt-quatre ans, corroyeur, reçut, en 1873, trois coups de couteau sous le bras gauche, l'un dans l'aisselle, les deux autres dans les huitième et dixième espaces intercostaux. Il entra dans un hôpital où il fut traité pendant trois mois, mais depuis lors il n'a cessé de ressentir des douleurs dans le côté gauche. Ces douleurs, plus vives depuis un an, ont leur maximum d'intensité quatre heures environ après le repas, et souvent elles obligent le malade de cesser tout travail. Celui-ci se plaint en outre de constipation, de perte des forces et d'amaigrissement. C'est dans ces conditions que le 24 juin, à quatre heures du soir, il est pris tout à coup d'une douleur dans l'abdomen tellement violente que ses traits se décomposent instantanément, et qu'il peut à peine faire cinq minutes de chemin en se tenant le ventre entre les mains pour rentrer chez lui. A ce moment, il éprouva un frissonnement général, et fut pris de vomissements, de météorisme et de tous les symptômes d'une péritonite aiguë. Le 29 juin, nous le trouvons dans notre service à l'hôpital Saint-Antoine, il est étendu sur le dos, les bras éloignés du tronc, la tête légèrement renversée en arrière, le front plissé, les yeux excavés et noirs, les joues creuses, les traits tirés, la physionomie anxieuse. Il se trouve en proie à une dyspnée excessive, tousse de temps à autre et expectore des crachats muqueux dont quelques-uns offrent une coloration jaune verdâtre. Nous constatons à la percussion l'existence d'une matité étendue à la base du poumon gauche, avec absence de murmure vésiculaire à l'auscultation; le malade ne peut supporter le moindre déplacement, et l'examen de la poitrine est impossible en arrière. L'abdomen est tendu, volumineux, partagé par un sillon transversal. L'estomac se dessine visiblement au-dessus de ce sillon; au-dessous les intestins sont distendus, mais ils ne sont pas distincts sous la main; par contre, ils donnent lieu à une sonorité exagérée. La pression sur l'abdomen est extrêmement douloureuse, et d'ailleurs le malade se plaint continuellement d'une douleur

BIBLIOGRAPHIE. — PÉTREQUIN, *Journal de médecine de Lyon*, juillet 1844. — J. CRUVEILHIER, *Traité d'anatomie pathologique générale*, t. I, p. 609 et 617. — Aug. VIDAL DE CASSIS, *Traité de pathologie externe et de médecine opératoire*, t. IV, p. 303. Paris, 1855. — PEACOCK, *Case of diaphragmatic hernia* (*Transact. of the pathol. Soc. of London*, 1863, t. XIV, p. 146). — E. DIETZ, *Neue Beobachtungen ueber die Hernie des Zwerchfells*. Diss. in. Strasbourg, 1881. — LACHER,

qui, suivant lui, passerait d'un flanc à l'autre. Il est constipé, sans cesse tourmenté par du hoquet, des nausées et des vomissements se répétant toutes les cinq minutes. Ces vomissements sont abondants, verdâtres, porracés, très fatigants pour notre patient dont les cuisses sont semi-fléchies sur le tronc. — Les bruits du cœur sont sourds, les battements sont petits, réguliers, fréquents, 112; température, 38°,2. — La parole est entrecoupée, en partie éteinte, l'intelligence normale. — Glace, extrait thébaïque, large vésicatoire sur le ventre, lavement purgatif

30 juin, pouls à 120. — Température à 38°. — Persistance de la constipation ; vomissements moins fréquents, abdomen meilleur.

1er juillet, le malade tombe dans le coma, et fait entendre des ronchus à distance; la respiration est extrêmement fréquente ; les extrémités sont froides ; la peau est recouverte d'une sueur abondante et visqueuse ; pouls 140, température axillaire 36°. — Bruits du cœur sourds et précipités. A dix heures du matin, le pouls devient insensible, la respiration intermittente, les évacuations sont involontaires, une écume blanchâtre s'échappe de la bouche et le malade succombe vers midi ; la température rectale était alors de 39° centigrades.

*Autopsie.* — Le météorisme abdominal persiste, l'estomac est très distendu ; les anses intestinales adhèrent entre elles et aux parois de l'abdomen par l'intermédiaire de membranes molles, mal organisées, qu'une traction modérée suffit à détacher; elles circonscrivent une faible quantité d'un liquide séro-albumineux. Le péritoine pariétal est injecté par places, surtout au niveau de la moitié gauche du diaphragme, à laquelle adhèrent quelques-unes des anses du gros intestin.

En tranchant ces adhérences, on pratique la section du colon transverse, et on s'aperçoit que cet intestin fait hernie à travers un orifice du diaphragme jusque dans la cavité pleurale correspondante (voy. fig. 90). Des deux extrémités l'une est épaissie et dilatée, l'autre presque normale ; chacune d'elles, violacée et recouverte de productions membraneuses, se trouve rétrécie et serrée au niveau de l'orifice diaphragmatique qui permet largement l'introduction du pouce. Dans la plèvre gauche existe un épanchement sanguinolent fétide dont la quantité est de un litre à un litre et demi. Ce sang évacué, on se trouve en présence d'une loge tapissée de fausses membranes, les unes anciennes et tendineuses, les autres molles et récentes. Cette loge est formée en haut par la base du poumon qui est refoulé, en bas par le diaphragme, à gauche par le thorax, à droite par la paroi thoracique. Au milieu de cet espace existe une tumeur ayant le volume et la forme d'un cœur d'adulte dont la pointe serait située en haut et à droite, la base appliquée et intimement adhérente au diaphragme. Cette tumeur est ferme, légèrement bosselée; néanmoins elle s'affaisse sous la pression, en même temps que des matières s'échappent des deux bouts d'intestin incisés. Elle est en effet constituée par une anse du colon transverse, renfermée dans un sac membraneux recouvert de fausses membranes et très épais.

Le poumon gauche, refoulé et affaissé, adhère intimement à la paroi thoracique ; le poumon droit est intact. Les parois du péricarde sont épaissies à gauche, le feuillet séreux est injecté et couvert de quelques fausses membranes, sa cavité renferme un liquide trouble avec flocons fibrino-albumineux. Le cœur a sa pointe dirigée presque verticalement en bas. Les valvules aortiques sont légèrement insuffisantes. Le cerveau, le foie, les reins, les organes génitaux sont intacts.

*Ueber Zwerchfellshernien* (*Deutsch. Archiv für klin. Medicin*, 1880, t. XXVII). — THIRIAR, *Sur la rupture du diaphragme* (*Presse médicale belge*, 1880, n° 36). — R. THOMA, *Vier Fälle von Hernia diaphragmatica* (*Archiv für pathol. Anat. und Physiol.*, 1882, t. LXXXVIII, p. 515).

V. — Déplacement traumatique des muscles ou hernies musculaires.

L'ectopie musculaire présente deux variétés, suivant qu'elle existe avec ou sans rupture des aponévroses. L'ectopie sans rupture aponévrotique se rencontre dans les fractures, dans les luxations, et fait partie de l'histoire de ces accidents ; elle existe encore mais rarement à la suite de quelques difformités. Dans certaines courbures anormales des membres ou du corps, les muscles peuvent changer de position au point d'acquérir un mode de fonctionnement opposée à leur fonction primitive. Bouvier a vu un cul-de-jatte chez lequel la rotule avait été portée en dehors des condyles, tandis que le triceps crural était devenu fléchisseur de la jambe sur la cuisse.

Le déplacement d'un muscle à travers une aponévrose rompue ou incisée a été désigné sous le nom de *hernie musculaire;* cet accident, bien étudié par les médecins militaires notamment, n'est pas contestable. Les muscles de la cuisse, et surtout les adducteurs, y sont particulièrement prédisposés chez les cavaliers, les muscles de la jambe et notamment le jambier antérieur chez les piétons ; ajoutons que ce désordre porte quelquefois aussi sur les muscles du membre supérieur. L'examen cadavérique n'en a pas été fait jusqu'ici, mais il a été constaté *de visu* sur le vivant, à la suite d'une opération pratiquée par le fait d'une erreur de diagnostic.

La hernie musculaire se présente sous la forme d'une tumeur faisant saillie sous le tégument qui est normal ; cette tumeur, de consistance molle, offre une fausse fluctuation ; elle diminue de volume pendant le relâchement du muscle, augmente de grosseur et devient dure quand celui-ci se contracte. Ajoutons que souvent il est facile de sentir à la palpation l'ouverture aponévrotique à travers laquelle le muscle s'est engagé. Les opérations pratiquées pour enlever cette tumeur ont permis de constater au-dessous du tégument normal l'existence d'une masse rougeâtre molle qui, vue au microscope, s'est trouvée composée en grande partie de fibres musculaires (Sédillot).

La condition nécessaire de la hernie musculaire est la rupture de l'aponévrose ; cette rupture est l'effet de causes multiples, et notamment

l'action d'instruments tranchants, de projectiles de guerre, de contractions énergiques d'un muscle; mais pour que la hernie musculaire se produise, il faut que la plaie aponévrotique soit simple et que les bords se cicatrisent isolément, car, si la plaie de l'aponévrose vient à suppurer, il se forme un tissu cicatriciel qui produit des adhérences et met obstacle à l'issue du muscle; aussi le désordre en question se rencontre-t-il exclusivement pour ainsi dire à la suite d'une contraction musculaire brusque et énergique, cas dans lequel la cicatrisation s'opère sans suppuration. Le meilleur moyen d'en obtenir la guérison est de développer, en avant de la tumeur, une cicatrice résistante aux dépens des tissus superficiels détruits par les caustiques.

BIBLIOGRAPHIE. — DUPUYTREN, *Journ. hebdom.*, 4 juillet 1829. — ROUILLOIS, Thèse de Paris, 1829. — A. W. OTTO, *A Compendium of human et comparative patholog. Anatomy*, trad. par J.-F. SOUTH, London, 1831, p. 247. — BÉRARD, *Du diagnostic des maladies chirurgicales*. Thèse de concours de clinique, 1836, p. 215. — DANZEL, *Chirurgische Erfahrungen*, Gottingen, 1857. — SÉDILLOT, *Gaz. méd. de Strasbourg*, 1859, p. 146. — BARWELL, *The Lancet*, 1861, t. II, p. 349. — M. MOURLON, *Essai sur les hernies musculaires, précédé de quelques considérations sur les autres déplacements des muscles* (*Recueil de mém. de méd. et de chirurg. milit.*, 1861, sér. 3, t. VI, p. 233). — TEEVAN, *On tumours of voluntary muscles* (*Brit. and foreign Medic. chir. Review*, 1868, p. 504). — LAUGIER, art. *Cuisse* du *Dictionn. de méd. pratique*, t. X. p. 483. — JARJAVAY, *Sur la luxation de la longue portion du muscle biceps et sur la luxation des tendons des muscles péroniens latéraux* (*Gaz. hebdom. de méd. et de chirurg.*, 1867, p. 325). — DAUVÉ, *Bull. de la Soc. de chir.*, 16 février 1870. — PRAT, Thèse de Paris, 1879. — NIMIER, *De la hernie et de la pseudo-hernie musculaires* (*Archives générales de méd.*, 1882, t. II, p. 285).

# CHAPITRE V

## TENDONS, APONÉVROSES ET LIGAMENTS

L'étude pathologique des ligaments, des aponévroses et des tendons a nécessairement sa place à côté de celle des articulations et des muscles. Destinés à relier les os entre eux, à maintenir et à unir les muscles aux parties qu'ils sont appelés à mouvoir, ces toiles et ces cordons membraneux sont formés par une substance peu élastique, composée de faisceaux longitudinaux de tissu conjonctif, cylindriques et nettement fibreux. Ces faisceaux, réunis par une gangue solide, produisent des sortes de cordes solides, séparées les unes des autres par du tissu conjonctif lâche dans lequel rampent un très petit nombre de vaisseaux.

La structure intime des tendons, malgré des recherches nombreuses, est toujours très discutée ; elle comprend des éléments cellulaires qui varient suivant l'âge des individus et le tendon que l'on examine, et des faisceaux conjonctifs toujours identiques dans leur forme. La cellule tendineuse est une cellule embryonnaire de tissu conjonctif, une cellule plate appliquée d'un côté à la surface des faisceaux et moulée de l'autre sur leurs interstices, ou enfin une cellule globuleuse plus ou moins semblable aux éléments du cartilage (Ranvier).

Les faisceaux tendineux prennent naissance dans une masse de cartilage et se terminent à un faisceau musculaire primitif. Leur diamètre augmente dans une forte proportion de la naissance à l'âge adulte, et c'est à l'union du tendon et du cartilage d'insertion que se produisent les phénomènes d'accroissement. Émanation du squelette cartilagineux, le tendon conserve naturellement une certaine aptitude à former de l'os ; il s'ossifie régulièrement à son insertion (rugosités d'insertion) en se continuant avec la masse osseuse par les fibres de Sharpey, qui sont le prolongement de ses faisceaux conjonctifs.

Les ligaments, à l'exception de ceux qui sont constitués par du tissu élastique, offrent une structure analogue à celle des tendons. Les aponévroses ont aussi une structure peu différente de celle de ces derniers mais quelquefois les fibres élastiques sont prédominantes et forment de

réseaux très riches. En rapport extérieurement avec un tissu conjonctif lâche, ces toiles membraneuses pénètrent par leur face interne entre les muscles qu'elles maintiennent dans des loges spéciales : circonstance importante pour la contraction.

Toutes ces parties, renfermant des éléments cellulaires conjonctifs, sont exposées à un travail de prolifération et d'inflammation, mais ce travail, en raison de la faible vascularité des tissus en question, a forcément une évolution lente et une durée relativement longue. D'un autre côté les tendons et les aponévroses se modifiant avec l'âge, ainsi que les autres tissus de l'organisme, peuvent dégénérer comme eux ; ces dernières modifications, sans importance sur la santé générale des individus, ne nous arrêteront pas.

Bibliographie générale. — Bacheracht, *Dissert. de morbis ligamentorum* (Lugd. Batav., 1750, et dans Haller *Disputationes morborum*, t. VI, p. 399). — Bichat, *Anat. génér.* Paris, 1802, t. III, p. 119. — Portal, *Cours d'anatom. méd.*, Paris, 1803, t. I, p. 60. — P. A. Béclard, *Éléments d'anatomie générale*, 3e édit., par J. Béclard, Paris, 1852, p. 397. — Sappey, *Traité d'anat. descriptive*, 2e et 3e édit., t. I et II. — Th. Langhans, *Beiträge zur Histologie des Sehnengewebges in normalen und pathol. Zustand. Wurzburg*, 1864. — Ch. Robin, *Tissu et système fibreux* (*Dict. encyclopéd. des sciences méd.*, sér. 4, t. II, Paris, 1878, p. 27). — L. Ranvier, *Traité technique d'histologie*, fasc. III

## ANOMALIES DE NUTRITION.

### § 1. — Phlegmasies.

Comparées aux inflammations du tissu conjonctif lâche, les phlegmasies des ligaments, aponévroses et tendons sont relativement rares ; et, lorsqu'elles existent, elles revêtent presque toujours le caractère des phlegmasies proliferatives. C'est qu'en effet un exsudat fibrino-albumineux ou purulent a de la peine à se produire au sein de tissus aussi serrés et aussi peu vasculaires que ceux qui nous occupent. Néanmoins, certaines phlegmasies suppuratives ont été quelquefois observées dans les tendons.

#### 1. — Phlegmasies suppuratives.

La suppuration dans l'intimité même de la substance des tendons est, pour Chassaignac, un fait dont on a de fréquents exemples dans la dac-

tylite tendineuse. Toutes les fois, dit cet auteur, qu'il nous est arrivé d'examiner avec soin un tendon nécrosé et éliminé dans le point où s'était opérée l'interruption de la continuité entre les parties mortes et les parties vivantes, nous avons toujours remarqué une sorte de boursouflement, d'infiltration purulente du tendon donnant lieu à un renflement demi-fusiforme analogue à celui que présentent les extrémités des nerfs à la suite des amputations. Le tissu tendineux, dans les phlegmons de la main, et dans certaines formes de panaris des doigts entraînant la nécrose partielle des tendons, serait non seulement ramolli et friable, mais encore infiltré de pus.

Toutes les causes de dactylite et de suppuration des gaines tendineuses, telles que plaies, piqûres, amputations des doigts, panaris, etc., peuvent amener la suppuration des tendons. Les gommes syphilitiques nécrosées sont également aptes à produire ce même résultat; mais ce mode de terminaison est tout au moins rare, et ce sont les substances septiques qui ont le plus de tendance à engendrer la suppuration des parties tendineuses et ligamenteuses. Saussier, dans un cas de morve, a trouvé un abcès au centre d'un tendon dont les fibres périphériques étaient intactes.

Bibliographie. — Saussier, journal *l'Expérience*, 1840, t. V, p. 389. — E. Chassaignac, *Suppurations tendineuses proprement dites*, dans *Traité pratique de la suppuration*, Paris, 1859, p. 404. — Cæsar Hawkins, dans *Catalogue of the Patholog. Museum of St-George's Hospital*, London, 1866, p. 179.

### II. — Phlegmasies proliférations.

Plusieurs fois observées dans les tissus fibreux, ces phlegmasies, caractérisées par la formation d'un tissu nouveau, rétractile comme le tissu de cicatrice, affectent de préférence les ligaments, certains tendons comme le tendon d'Achille et principalement l'aponévrose de la paume de la main. Les parties lésées sont épaissies, indurées, revenues sur elles-mêmes et plus ou moins tendues, d'où les déformations des organes auxquels elles s'insèrent. Le type le plus commun de ces phlegmasies nous est fourni par l'aponévrose palmaire, il peut servir de modèle à la description de toutes les lésions de ce genre.

Étudiée tout d'abord par Dupuytren et Goyrand d'Aix, la rétraction de l'aponévrose palmaire (aponévrite proliférative) siège aux quatre derniers doigts des mains, et semble se localiser de préférence aux doigts soumis

à la moindre force d'extension. Elle commence par des indurations lenticulaires sous-cutanées de la face palmaire des mains. Ces callosités, d'abord indolentes, deviennent douloureuses à la pression, les plis se creusent, la peau adhère, et néanmoins les mouvements des doigts sont encore possibles. A un degré plus avancé, les indurations se réunissent et prennent l'apparence de cordes plus ou moins raides, dont le relief sous-cutané s'accentue peu à peu et ressemble en fin de compte à celui du tendon d'un muscle contracté qui partirait de la racine des doigts et irait mourir vers le talon de la main. Le creux de la main se défonce, le pli palmaire inférieur ou pli de la flexion des doigts est prononcé, à peine attiré en haut; le pli digito-palmaire est au contraire remonté et rapproché du pli palmaire inférieur, principalement au niveau de l'annulaire, comme si ce doigt se trouvait en partie engagé dans la paume de la main. La peau soulevée présente, à l'union de la paume de la main avec les doigts, des rides semi-lunaires à concavité inférieure; elle n'est ni épaissie, ni indurée, mais simplement adhérente aux parties sous-jacentes, rigides, fermes et très résistantes. La première phalange est fléchie sur l'os métacarpien et la seconde sur la première, tandis que la dernière ne participe presque jamais à la rétraction. L'extension de ces parties est impossible et ne sert qu'à faire saillir davantage la corde qui traverse la paume de la main. Les doigts affectés se nourrissent normalement, les articulations sont saines et mobiles, mais aucun effort ne parvient à les étendre, car ils seraient plutôt brisés que redressés.

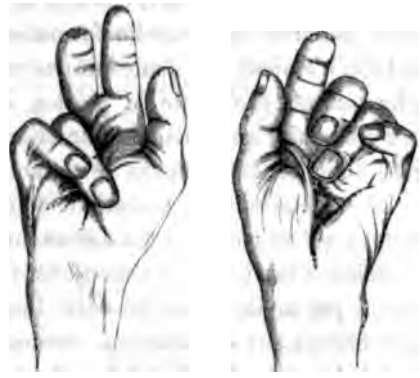

Fig. 91. — Faces antérieures des mains d'un même individu. Ces mains sont le siège de l'affection décrite sous le nom de *rétraction de l'aponévrose palmaire.*

Cette affection débute par l'annulaire, se porte ensuite sur l'auriculaire et reste quelquefois limitée à ces deux doigts; mais souvent elle gagne le médius et l'indicateur, exceptionnellement le pouce. Les deux mains sont en général simultanément lésées et leur altération est presque toujours symétrique (fig. 91). Les mouvements de préhension sont profondément gênés, et les malades se voient réduits à un véritable état d'infirmité. La dissection anatomique permet de constater l'adhérence

intime de la peau à l'aponévrose palmaire au niveau de l'annulaire, et des indurations qui correspondent aux autres doigts. En ces points, le tissu graisseux interposé entre le derme et les tissus fibreux de l'aponévrose a disparu. Celle-ci, épaissie et renflée par places, forme des saillies qui se trouvent limitées par les dépressions produites au niveau des sillons. Elle est blanche, tendue, très ferme, principalement sur le trajet des fibres propres à l'annulaire, au niveau des faisceaux qui se terminent à la peau de la phalange et sur ceux qui forment les expansions digitales. Ces expansions seraient pour Dupuytren la principale cause de la rétraction des doigts, car, dans les cas observés par ce chirurgien, il aurait suffi d'en pratiquer la section pour pouvoir opérer le redressement de ces organes. Goyrand d'Aix, par contre, attribue la rétraction digitale à la présence de brides fibreuses de nouvelle formation, mais les brides décrites par ce médecin n'étaient sans doute que des expansions de l'aponévrose épaissie.

En somme, c'est toute la portion enflammée et épaissie de l'aponévrose palmaire qui amène la rétraction, et non pas seulement les expansions digitales. Dans un cas de rétraction palmaire observé par Ch. Rémy, il se détachait, au niveau du doigt annulaire fortement fléchi, deux cordons qui se portaient parallèlement aux bords latéraux de la phalange et allaient s'insérer un peu au-dessous des tubercules latéraux de la phalangine par un deuxième faisceau. Une mince aponévrose reliait ces cordons fibreux aux bords des os, formant ainsi une gouttière profonde au fond de laquelle glissaient intacts les tendons des fléchisseurs.

L'examen histologique de l'aponévrose palmaire ainsi altérée a été rarement pratiqué. Féré prétend n'y avoir trouvé dans un cas aucune trace de travail phlegmasique; cependant, si l'on tient compte de l'épaississement habituel et du retrait considérable de cette toile membraneuse, il y a lieu de penser que l'absence de produit inflammatoire ne peut appartenir qu'à la période ultime de cette altération et que, dans une phase moins avancée, il en est autrement. C'est ce dont j'ai pu m'assurer dans un cas personnel où un tissu scléreux infiltrait le tissu normal de l'aponévrose (1).

(1) Un homme âgé de soixante ans a toujours exercé la profession de vernisseur, sans que, selon lui, cette profession ait joué aucun rôle dans l'affection qu'il présente du côté des mains, attendu, nous dit-il, qu'aucun de ses camarades n'est atteint de la même façon. Cette affection a débuté il y a quelques années par la partie interne de la paume de la main, vraisemblablement dans la portion qui correspond au doigt annulaire, et depuis lors elle a progressé au point de produire une déformation considérable.

La peau de la paume de la main, au-dessus de la base du médius et surtout de l'annulaire, est intimement adhérente aux tissus sous-jacents, et on ne peut en aucune façon la faire glisser de haut en bas ou transversalement, même quand les doigts sont fléchis.

La rétraction de l'aponévrose palmaire, de même que l'arthrite déformante, affection avec laquelle elle coexiste fréquemment, est à son début le siège de douleurs spontanées, de chatouillements, d'élancements, d'engourdissements qui se manifestent de préférence sous l'influence des va-

Elle présente des plis transversaux concaves inférieurement, comme si les tissus sous-jacents auxquels elle adhère s'étaient rétractés vers le poignet.

Les extrémités digitales sont renflées, la peau qui les recouvre est amincie, les angles sont lisses, brillants, recourbés. Les pouces et les doigts indicateurs ont conservé leurs mouvements; cependant l'extension complète de ces derniers doigts entraîne la tension de la peau de la paume de la main. Les médius sont en partie fléchis, principalement celui de la main gauche, et si l'on essaye de les étendre, il en résulte une tension palmaire beaucoup plus considérable. Les premières phalanges des deux derniers doigts font, avec les métacarpiens, un angle d'environ 120 degrés; les deuxièmes phalanges sont fléchies à angle aigu sur la première, mais les phalangettes ont leur direction normale ou sont renversées en arrière, dans une extension forcée (fig. 91).

Si l'on cherche à étendre les phalanges, il se produit dans la paume de la main une sorte de corde rigide, dure au toucher, se prolongeant jusqu'au poignet. Les têtes des os métacarpiens, et en particulier celle du premier, sont augmentées de volume, et les articulations correspondantes sont affectées de craquements rudes aussi bien que les articulations des genoux. Les gros orteils sont déviés en dehors, et laissent voir à leur partie interne des saillies volumineuses produites par les têtes des métatarsiens (oignons). Les ongles des pieds sont épaissis et cannelés.

Le malade accuse des migraines qui auraient commencé à l'âge de dix-huit ans et cessé vers l'âge de quarante ans; il a eu, à plusieurs reprises, des éruptions eczémateuses accompagnées de démangeaison et du prurit anal. Il est sujet aux bronchites et a presque toujours mal digéré. Son système artériel est altéré, mais l'affection qui l'amène à l'hôpital est une tuberculose pulmonaire aiguë à laquelle il succombe six jours après son entrée.

*Autopsie.* — Les deux poumons présentent, indépendamment d'une induration ancienne avec excavation des deux sommets, une infiltration granuleuse des lobes inférieurs. Quelques fausses membranes récentes existent à la surface du cœur qui n'a d'autre altération qu'un léger degré de stéatose; l'aorte et ses branches sont dilatées et parsemées çà et là de plaques athéromateuses. Les reins, de petit volume, pèsent 120 grammes; ils sont lisses à leur surface, les artères qui s'y rendent sont dilatées. Le foie est petit et induré, la rate peu modifiée. L'estomac, revenu sur lui-même, est rétracté, réduit aux dimensions du gros intestin. La membrane muqueuse, ardoisée et presque noire, est, dans sa plus grande étendue, couverte d'un mucus épais et visqueux. Plusieurs des articulations ont leur cartilage atrophié ou détruit, avec ou sans bourrelet osseux.

La dissection des deux mains permet de constater que les aponévroses palmaires sont le siège d'altérations semblables, sinon identiques : la peau adhère normalement au niveau du poignet et de l'éminence thénar; l'adhérence s'exagère un peu à la partie inférieure de l'éminence hypothénar. En bas, vers la région moyenne de la paume de la main, au-dessus de la base de l'annulaire, elle se confond avec l'aponévrose dont on ne la sépare qu'en la scalpant avec le scalpel. Ce tégument enlevé sur la face antérieure de l'annulaire jusqu'à la troisième phalange, les mouvements du doigt ne sont en rien modifiés; ainsi l'aponévrose est la cause de la flexion forcée des doigts. Les faisceaux longitudinaux de cette membrane sont triplés d'épaisseur, si on les compare aux mêmes faisceaux disséqués sur un sujet fortement musclé. Les quatre languettes longitudinales qui se portent vers chacun des quatre derniers doigts sont parfaitement distinctes. Celle de l'annulaire, au lieu de se perdre en partie dans la peau au-dessus de la racine de ce doigt, comme à l'état normal, va s'attacher à la partie supérieure de la deuxième phalange en se divisant en deux moitiés qui se confondent par leur terminaison avec la gaine fibreuse des tendons des fléchisseurs.

riations atmosphériques, de la chaleur du lit, etc. Les mouvements des doigts, tout d'abord gênés, sont plus tard impossibles, et la main peut difficilement servir.

Cette lésion a une marche lente, progressive, fatale pour ainsi dire. Elle se montre d'ordinaire à un âge avancé de la vie, à partir de quarante ans. Néanmoins, j'ai vu chez une jeune fille de quatorze ans une rétraction de ce genre amener une flexion du doigt annulaire de la main gauche, qui disparut au bout de deux ans ; à vingt ans, cette jeune fille se mourait de la poitrine sans cause appréciable. Le père, homme sec, migraineux et hémorrhoïdaire, présentait cette même affection, simultanément avec une large plaque de lichen à l'avant-bras et des craquements articulaires.

L'hérédité, à laquelle ce fait est favorable, a été signalée par plusieurs auteurs, Menjaud en particulier. Ces auteurs toutefois ont uniquement parlé de l'hérédité restreinte, à savoir de la transmission pure et simple de la rétraction de l'aponévrose palmaire ; mais si, comme j'ai cherché à l'établir, cette affection n'est qu'une des localisations anatomiques d'une maladie générale, il est manifeste qu'elle peut succéder à toute autre détermination morbide se rattachant à cette maladie. Effectivement, la rétraction palmaire se rencontre chez des individus dont les ascendants sont névropathes, et coexiste le plus souvent avec les désordres que nous avons rapportés à l'*herpétisme* (1). Partant, nous sommes de l'avis de Goyrand, Verneuil et autres auteurs qui attribuent cette affection à un état diathésique, contrairement aux assertions de quelques chirurgiens qui tendent à faire jouer le rôle principal à la profession et au traumatisme.

L'exercice manuel, auquel on a voulu la rattacher, n'est qu'une cause déterminante; car, d'une part, parmi les individus exerçant la même pro-

C'est cette languette, aidée de la gaine des tendons des fléchisseurs, épaissie et rétractée, qui bride l'extension. La gaine ouverte permet de constater que les tendons sont absolument normaux. L'examen microscopique de la paume de la main montre que les couches superficielles des cellules épithéliales ont gardé pour la plupart un aspect polyédrique, et leur noyau encore apparent se colore par le carmin, et donne à ces couches un certain degré d'analogie avec le revêtement épithélial d'une muqueuse. L'absence de transformation cornée de l'épiderme doit être attribuée sans doute à l'immobilité de la région, qui par le fait de la flexion des doigts était garantie de tout frottement. Les papilles et le derme ne sont pas sensiblement modifiés, la couche profonde de ce dernier ne contient pas d'aréoles graisseuses et se continue avec la couche fibreuse aponévrotique par un tissu conjonctif peu dense. La couche fibreuse, siège de l'altération, est formée par un tissu fibrillaire très condensé, analogue au tissu tendineux, sans éléments cellulaires ou fibres élastiques intercalés : c'est un tissu scléreux semblable à un tissu de cicatrice.

(1) Voyez notre *Traité de l'Herpétisme*. Paris, 1883.

fession, il n'en est jamais qu'un petit nombre qui soient atteints de cette lésion, et d'autre part celle-ci se rencontre chez des personnes dont le métier ne fatigue nullement la paume de la main. D'ailleurs comment, en pareil cas, expliquer la symétrie de la rétraction palmaire, quand une seule main est mise en jeu ? Mais si, prenant en considération cette symétrie et l'état névropathique des individus affectés, on tient compte des affections concomitantes et antérieures (1), on arrive à cette conclusion que la sclérose palmaire se rattache à un état général de l'organisme et n'est qu'une des déterminations locales de la maladie que nous avons désignée sous le nom d'herpétisme.

BIBLIOGRAPHIE. — DUPUYTREN, *De la rétraction permanente des doigts* (*Leçons orales de clinique chirurgicale*, Paris, 2e édit., t. IV, p. 475). — BÉHIER, *Observat. sur une maladie des tendons fléchisseurs* (*Transact. méd.*, t. I, p. 146 (goutte). — G. GOYRAND D'AIX, *De la rétraction permanente des doigts* (*Gaz. méd. de Paris*, 1835, p. 481, et *Mém. de l'Acad. de méd.*, t. III, p. 489). — VELPEAU, *Sur la rétraction des doigts* (*Gaz. méd. de Paris*, 1835, p. 511). — TEISSIER, *Bull. de la Soc. anat.*, 1835. — G.-E. MASLIEURAT-LAGÉMARD, *De l'anat. descriptive et chirurg. des aponévroses et des membranes synoviales de la main* (*Gaz. méd. de Paris*, 1839, p. 273). — GERDY, *Traité de chirurg. pratique*, 1852, t. II, p. 62. — CHASSAIGNAC, *Bull. de la Soc. de chirurgie*, 1858, t. VIII, p. 506. — A.-L. MENJAUD, *De la rétraction spontanée et progressive des doigts dans ses rapports avec la goutte et le rhumatisme goutteux*. Thèse de Paris, 1861. — A. VERNEUIL, *Affect. sing. et non décrite des doigts et des mains, par Mirault d'Angers, commentaires et discussion pour prouver que cette affection se rattache au rhumatisme* (*Gaz. hebd. de méd. et de chirurg.*, 1863, p. 113 et

(1) Sur douze faits nous trouvons les affections concomitantes que voici :

| | |
|---|---|
| Migraines | 2 fois |
| Hémorrhoïdes | 4 |
| Éruptions cutanées et prurit | 5 |
| Épistaxis | 2 |
| Varices | 3 |
| Angine granuleuse | 3 |
| Hypochondrie | 2 |
| Calvitie | 5 |
| Sciatique | 4 |
| Bronchite chronique | 5 |
| Emphysème | 3 |
| Dyspepsie | 3 |
| Lésions artérielles | 5 |
| Tuberculose pulmonaire | 3 |
| Lésions des ongles | 4 |
| Oignons | 3 |
| Arthrites déformantes | 7 |

131). — Sevestre, *Note sur un cas de rétraction permanente des doigts* (*Journ. de l'anatomie et de la physiologie de l'homme et des animaux*, 1867, t. IV, p. 249). — Roque, Thèse de Paris, 1872. — Meillet, Thèse de Paris, 1877. — J.-P. Baillod, *Étude sur la rétraction de l'aponévrose palmaire*. Thèse de Paris, 1877. — P. Richer, *Rétraction de l'aponévrose palmaire* (*Bull. de la Soc. anat.*, 1877, p. 124). — Ch. Rémy, *Ibid.*, p. 275. — L.-S. Largillière, *Essai sur la rétraction de l'aponévrose palmaire*. Thèse de Paris, 1878. — Baum, *De la rétraction permanente des doigts* (*Centralblatt f. Chirurg.*, 1878, et *Arch. gén. de méd.*, 1879, t. II, p. 106). — Desprès, *Rétraction de l'aponévrose palmaire* (*Gaz. méd. de Paris*, 1880, p. 202). — F.-E. Chevrot, *Recherches sur la rétraction de l'aponévrose palmaire et son traitement chirurgical*. Paris, 1882. — E. Larcereaux, *Traité de l'herpétisme*, Paris, 1883, p. 179.

## § 2. — Néoplasies.

Les néoplasies des ligaments et des tendons sont relativement rares, et cela se conçoit si on tient compte de la structure de ces parties. Les endothéliomes, les lymphomes, les myomes et les angiomes ne peuvent guère se développer à leurs dépens, faute d'éléments pour leur donner naissance ; par contre les fibromes trouvent dans ces parties un terrain tout disposé, aussi y ont-ils été plusieurs fois rencontrés. Ce sont du reste les seules néoplasies dont nous ayons à parler ici.

Fibromes embryonnaire et adulte. — Ces productions affectent peu les ligaments, quelquefois les tendons et plus souvent les aponévroses. Elles ont pour siège de prédilection les aponévroses superficielles des extrémités inférieures, celles de la paroi abdominale antérieure et de la région cervico-dorsale ; elles occupent tantôt une seule face de ces toiles membraneuses, tantôt les deux faces à la fois, de telle sorte que l'aponévrose les coupe pour ainsi dire en deux moitiés. Les fibromes embryonnaires sont constitués par des cellules rondes ou fusiformes qui parfois subissent la dégénérescence graisseuse ou donnent naissance à une sorte de production kystique. Cette forme, disposée à s'accroître, est relativement sérieuse et peut compromettre l'existence. Il en est une autre plus bénigne, constituée à la fois par des éléments cellulaires et un tissu fibreux, et qui, pour ce motif, se rapproche du fibrome adulte. Ce fibrome répond aux productions décrites par Cruveilhier sous le nom de *fibrophytes parasitaires implantés*, car, émanant de l'aponévrose, il a la grande partie de sa masse logée dans le tissu connectif ambiant, et le plus souvent dans la profondeur des membres, entre les

muscles s'il ne fait saillie du côté des articulations. Sa forme est arrondie, lobulée, sa consistance ordinairement ferme ; son tissu blanc rougeâtre, peu vasculaire, se trouve quelquefois divisé par des tractus blancs et résistants auxquels s'insèrent les différents lobes.

Les tumeurs en question sont exposées à diverses dégénérescences, et surtout à la dégénérescence calcaire ; elles deviennent alors très dures, difficiles à trancher au couteau, et laissent voir sur leur surface de section des points, des lignes ou des noyaux isolés et complètement séparés. Elles se montrent comme la plupart des productions conjonctives, dans la jeunesse ou la période d'état, évoluent lentement et par poussées successives, au moment des époques menstruelles ou de la grossesse. Malgré un volume parfois considérable, elles n'ont aucune tendance à la généralisation ; aussi y a-t-il lieu de les opérer en général, d'autant plus qu'elles ne paraissent pas soumises à la récidive, ou tout au moins ne se reproduisent pas sur place (voy. t. I, fig. 138, p. 379).

Bibliographie. — J. Cruveilhier, *Traité d'anat. path. génér.*, Paris, t. III, p. 610, 778. — Birkett, *Guy's hospital Reports*, sér. 3, t. IV, p. 254, pl. II. — Chassaignac, *Gaz. des hôpitaux*, 20 avril 1852, p. 183. — Broca, *Bull. de la Soc. de chirurgie*, 1856, t. VII, p. 114. — Demarquay, *Tumeur fibroplastique développée sur les tendons fléchisseurs du doigt indicateur* (*Bull. de la Soc. de chir.*, 1853, t. IV, p. 127). — Wodeworth, *Recurrent fibroid tumours in connexion with tendons* (*The Lancet*, 1857, p. 63). — Mittenheimer, *Ueber fibrose Præpatellargeschwulste* (*Schmidt's Jahrb.*, t. CXXXII, p. 58). — R. Virchow, *Pathologie des tumeurs*, trad. fr. par P. Aronssohn, t. I, p. 350, et t. II, p. 336. — Poliaillon, art. *Main* du *Dict. encyclop. des sciences médicales*, Paris, 1871, série 2, t. IV, p. 131. — Alp. Guérin, *Tumeur fibreuse simulant un enchondrome du pouce et du premier métacarpien* (*Bull. de la Soc. de chir.*, 1864, sér. 2, t. V, p. 451). — H. Pooley, *Cysto-sarcome de la paume de la main* (*The med. Record*, 16 août 1869, n° 84, et *Arch. gén. de méd.*, mars 1870, p. 361). — J. Guyon, *Étude sur les fibromes aponévrotiques intrapariétaux et en particulier sur ceux de la région cervico-dorsale* (*Bull. de l'Acad. de méd.*, 1877, t. VI, p. 21). — L. Bard, *Fibrome aponévrotique intrapariétal de la paroi abdominale antérieure* (*Lyon méd.*, 28 octobre 1877). — R. Schulz, *Sarcomatose Degeneration einer flexorensehne* (*Archiv fur patholog. Anatom. and Physiolog.*, t. XCV, p. 123). — Kirmisson, *Contribution à l'étude des affections du tendon d'Achille, fibrome double du tendon d'Achille* (*Archiv. gén. de médecine*, 1884, t. I, p. 100).

Ostéome. — Cette néoplasie, quelquefois observée dans les aponévroses et surtout dans les tendons, existe principalement chez les personnes atteintes d'arthrites déformantes, et se montre de préférence dans les

tendons ou les ligaments du voisinage des articulations. En continuité dans certains cas avec une exostose ou un ostéome osseux, elle est d'autrefois absolument isolée et distincte, semblable à un os sésamoïde, si elle a son siège dans un tendon. Lobstein a rencontré, chez un homme âgé de cinquante ans, deux osselets aplatis dans les tendons du gastro-cnémien d'un côté; suivant lui, Heister et Camper auraient fait des observations analogues, et cru à l'existence d'os sésamoïdes. Virchow a trouvé une production du même genre sous forme d'un grand fragment osseux dans le tendon du triceps brachial, immédiatement au-dessus de son insertion à l'olécrâne. En conséquence, des végétations osseuses peuvent se produire, dans certains cas, au sein des tissus fibreux (voy. t. II de ce traité, p. 391); ces végétations formées de tissus osseux se développent vraisemblablement aux dépens d'un tissu conjonctif embryonnaire; elles ont quelquefois une grande analogie avec les os sésamoïdes et peuvent, jusqu'à un certain point, être considérées comme des os sésamoïdes de nouvelle formation.

Bibliographie. — J.-F. Lobstein, *Rapports sur les travaux exécutés à l'amphithéâtre d'anatom. de Strasbourg*, 1805, p. 10. — C. Aston Key, *On paraplegia depending on disease of the ligaments of the Spine.* (*Guy's hosp. Reports*, 1838, t. III, p. 17). — R. Virchow, *Pathologie des tumeurs*, trad. fr. par P. Aronssohn, Paris, 1869, t. II, p. 68. — Ullé, *Bullet. de la Soc. anatomique*, 1870, p. 109.

## ANOMALIES ACCIDENTELLES.

### § 1. — Parasitisme.

On conçoit sans peine que les parasites puissent difficilement se loger dans des tissus aussi peu vasculaires que les aponévroses, les ligaments et les tendons; aussi ne connaît-on aucun fait précis de leur présence au sein de ces parties (1).

### § 2. — Traumatisme.

Le traumatisme des ligaments des tendons et des aponévroses est une lésion relativement commune; son histoire est très riche de faits, nous

(1) Il existe des cas d'hydatides situées dans les coulisses tendineuses des muscles, mais non dans les tendons (voy. J. Rankine, *Hydat. dans les coulisses tendineuses du fléchisseur de la main* (*Edinb. med. and. surg. Journal*, 1830, t. CII, p. 40).

étudierons successivement les ruptures sous-cutanées et les plaies des tendons et des ligaments.

### I. — Ruptures sous-cutanées des tendons.

Les ruptures sous-cutanées des tendons sont des lésions relativement rares pouvant affecter la plupart de ces cordons fibreux, mais qui se localisent particulièrement au tendon d'Achille, au tendon et au ligament rotuliens.

L'entorse et la luxation sont les circonstances traumatiques dans lesquelles la rupture des ligaments et des capsules fibreuses survient généralement; au contraire, la contraction musculaire brusque, violente, exagérée, est la cause la plus ordinaire de la rupture des tendons. — L'examen anatomique de ces ruptures n'a guère été fait, et c'est surtout par l'étude des symptômes que nous les connaissons. La rupture du tendon d'Achille existe le plus souvent à 4 ou 5 centimètres au-dessus du calcanéum, celle du tendon du crural antérieur au voisinage de la rotule. Sur dix-huit observations où le siège précis a été nettement relevé par Binet, onze fois la rupture se rencontrait au niveau même de cet os, deux fois à 2 centimètres et cinq fois de 4 à 6 centimètres plus haut. Le ligament rotulien se rompt ordinairement dans un point rapproché de ses insertions supérieure ou inférieure, et entraîne parfois avec lui des fragments osseux.

Ces ruptures sont uniques ou doubles, complètes ou incomplètes, avec des bords plus ou moins irréguliers, mais on a rarement l'occasion de voir ces lésions après la déchirure et même plus tard. Cependant Martini a vu chez un homme mort d'hémorrhagie cérébrale, un an après la rupture du muscle droit antérieur de la cuisse, la substance intermédiaire qui opérait la réunion des bouts séparés présenter l'étendue de la largeur d'un doigt; il n'existait aucune adhérence anormale avec les parties voisines, et l'articulation était intacte malgré la présence de cicatrices sur sa capsule. L'existence d'une douleur vive et subite, parfois accompagnée de craquement et de chute, lorsqu'il s'agit d'un des principaux tendons du membre inférieur, est le signe initial de la rupture tendineuse; l'écartement des parties divisées en est un autre qui, venant s'ajouter au précédent, conduit à un diagnostic certain.

Le pronostic de la rupture tendineuse est sérieux, surtout quand il s'agit des tendons et des ligaments rotuliens; il l'est moins pour le tendon d'Achille et les autres tendons dont la réunion est en général plus facile.

La guérison ne s'obtient toutefois qu'après un temps fort long; sur vingt-deux cas de rupture sus-rotulienne cités par Binet, neuf fois il y eut une claudication persistante, et, sur vingt-trois cas de rupture sous-rotulienne quatorze guérisons ont été observées; la durée moyenne a été de quatre à huit mois. L'indication thérapeutique consiste dans le rapprochement des parties séparées et dans le repos absolu.

BIBLIOGRAPHIE. — J.-L. PETIT, *Traité des maladies des os*, t. II, 1735, p. 308 — PICARD, *Bull. de la Soc. anat.*, 1838, t. XIII, p. 41. — MARTINI, *Correspondenzblatt*, 1838, t. VIII, n° 50. — DEMARQUAY, *Mém. sur les ruptures du tendon du triceps fémoral au-dessus de la rotule* (*Gaz. méd. de Paris*, 1842, p. 393) — BAUDENS, *Mém. sur la rupture du ligament rotulien*, etc. (*Ibid.*, 1851, p. 451) — BINET, *Sur la rupture du tendon et du ligament rotuliens* (*Archives générales de médecine*, 1858, t. I, p. 687). — WAREN WEBSTER, *Rupture du tendon d'Achille, résection*, etc. (*American med. Times*, anal. par E. Berchon, *Gaz. des hôpitaux*, novembre 1865, p. 546). — PARTRIDGE, *Un cas de rupture du tendon du triceps brachial* (*Med. Times and Gaz.*, 15 février 1868, et *Gaz. hebd. de méd. et de chirurg.*, 1868, p. 221). — R. LÉPINE, *Ataxie locomotrice, rupture du tendon rotulien* (*Bull. de la Soc. anat.*, 1873, p. 747). — DEMARQUAY, *Rupture du tendon droit antér.* (*Gaz. des hôpitaux*, 1873, p. 450). — Voyez en outre la bibliographie, t. I, p. 810.

### II. — Plaies des tendons et des aponévroses

Ces plaies sont produites par des instruments piquants, tranchants ou contondants. Les dernières sont rares, les premières sans importance, de telle sorte que les plaies par instruments tranchants méritent seules de nous arrêter. Ces plaies sont quelquefois pratiquées dans un but thérapeutique, et, pour ce motif, les phénomènes qu'elles présentent ont été non seulement suivis cliniquement, mais encore étudiés par voie d'expérimentation. Lorsqu'elles sont sous-cutanées comme dans la ténotomie, ces plaies se réunissent ordinairement par première intention. Un tendon étant sectionné, l'extrémité qui est en rapport avec le muscle se rétracte et laisse un vide ou mieux une dépression qui est rapidement comblée; les extrémités tendineuses déchirées deviennent le siège d'une vascularisation abondante, avec exsudation albumino-fibrineuse et formation d'un tissu jeune composé de cellules conjonctives embryoplastiques auquel s'ajoutent bientôt des cellules fusiformes qui à leur tour deviennent le centre de générations de fibres lamineuses nouvelles. Ce tissu inflammatoire entoure les bouts tendineux ou ligamenteux à peu près comme le

fragments d'un os sont enveloppés par le cal externe; semblable tissu se développe entre les bouts sectionnés des tendons, et se transforme en un tissu conjonctif définitif. Ainsi la cicatrisation des tendons ne diffère pas de celle du tissu fibreux en général, et l'on est conduit à penser, d'après les recherches histologiques les plus récentes, que les cellules propres de ces cordons prennent part au processus de réparation; elles se confondent intimement du reste avec la masse interstitielle nouvellement formée.

Le tissu de cicatrice se rétracte enfin peu à peu; il devient ferme et prend le caractère du tissu tendineux, bien qu'il en diffère par ses propriétés et notamment par son extensibilité; aussi le terme de régénération des tendons n'est-il pas absolument exact. C'est à cette extensibilité que la ténotomie doit d'être une opération avantageuse, à la condition d'être suivie d'un traitement orthopédique pendant une quinzaine de jours après la section tendineuse.

Le processus de cicatrisation des tendons et des ligaments a une durée variable, d'un mois environ, il est quelquefois entravé par la présence d'un extravasat sanguin entre les extrémités tendineuses, ou par toute autre cause pouvant amener de la suppuration. Celle-ci se produit le plus souvent dans les plaies tendineuses ou ligamenteuses qui sont en communication avec les germes atmosphériques, et la réparation s'opère comme dans toute plaie ouverte du tissu conjonctif.

BIBLIOGRAPHIE. — DIEFFENBACH, *Ueber Durchschneidung der Sehnen ueber Muskeln*, Berlin, 1834. — ACHER, *Recherches sur les moyens propres à procurer la réunion des tendons après leur section*. Thèse de Paris, 1834. — Ch. HELD, *De la section des tendons*, etc. Thèse de Strasbourg, 1836. — ROGNETTA, *Des lésions tr. des tendons*, etc. (*Archives gén. de méd.*, 1834, 2e série, t. IV, p. 206). — BOUVIER, *Cicatrices des tendons* (*Bull. de l'Acad. de méd.*, 1837-38, t. VII, p. 703). — AMMON, *De physiologia tenotomiæ experimentis illustrata* (*Comment. chir.*, Dresde, 1837, trad. fr. dans le journal *l'Expérience*, Paris, 1838, t. I, p. 151). — PHILLIPS, *De la ténotomie sous-cutanée*, etc., Paris, 1841. — GERSTAECKER, *Dissert. de regenerat. tendinum post tenotomiam*, Berolini, 1851. — THIERFELDER, *Diss. hist. de regenerat. tendinum*, Misenæ, 1852. — W. ADAMS, *On the reparative process in human tendons after subcutaneous division for the cure of deformities*, London, 1860. — JOBERT DE LAMBALLE, *Régénération et cicatrisation des tendons* (*Comptes rendus de l'Académie des sciences*, Paris, 1862). — BUZZORERO, *Sur le processus de la cicatrisation des tendons sectionnés* (*Giornale della Academia di Torino*, 15 mars 1868, et *Ann. univers. di medicina*, janvier 1868; *Gaz. hebd. de méd. et de chir.*, 1868, p. 462). — DEMBOWSKY, *Ueber der physiol. Heilungprozess* (*nach subcut. Tenotomie der Achillessehne*). *Inaug. Diss.*

Königsberg, 1868. — J. Paget, *Lect. on surg. Anat. und Physiol.*, 3e édit., 1870, p. 200. — J. D. Feltz, *De la régénérat. des tendons.* Thèse de Strasbourg, 1868. — Le même, *Recherches expérimentales sur l'inflammation des tendons* (*Journ. de l'anatomie et de la physiologie de l'homme et des animaux*, t. XIV, Paris, 1878). — Ch. Robin, Art. *Tissu musculaire* du *Dictionn. encyclopéd. des sc. méd.*, Paris, 1876. sér. 2, t. X, p. 616. — P. Güterbock, *Ueber die feineren Vorgänge bei der Heilung per primam intentionem an der Sehne* (*Arch. f. pathol. Anat. und Physiol.*, 1872, p. LVI, p. 352). — L. Ginsburg, *Ueber das Verhalten der Sehnenzellen bei der Entzündung* (*Ibid.*, 1882, t. LXXXVIII, p. 263). — J. M. Demarquay, *De la régénération des organes et des tissus en physiologie et en chirurgie*, Paris, 1874.

# ANATOMIE PATHOLOGIQUE DES APPAREILS

## LIVRE PREMIER

### APPAREIL DE L'INNERVATION

Destiné à servir de lien et de trait d'union entre tous les organes, l'appareil de l'innervation excite ou refrène leur activité, règle leur intervention et harmonise leurs énergies : il est pour ainsi dire le balancier de la machine humaine. Composé de deux parties indépendantes à leur origine, mais unies par une solidarité nutritive et par un fonctionnement commun, cordons et centres nerveux, cet appareil trouve naturellement ici la place qui convient à l'étude de ses altérations. Effectivement, dérivés du feuillet moyen du blastoderme, les nerfs sont sujets à des lésions qui offrent de grandes analogies avec toutes celles que nous venons de passer en revue, tandis que, provenant du feuillet externe, les centres nerveux, moelle épinière et encéphale, sont le siège de désordres ayant une véritable ressemblance avec ceux que nous aurons à examiner plus loin. Ainsi nous étudierons successivement les altérations des nerfs, celles de la moelle épinière et celles de l'encéphale.

## CHAPITRE PREMIER

### NERFS

Les nerfs se présentent tantôt sous la forme de cordons d'un blanc lacté, reliés à la moelle épinière, au bulbe ou au cerveau, tantôt sous celle de filaments gris, transparents, ayant une disposition plexiforme et communiquant parfois les uns avec les autres. Considérés par Bichat comme étant destinés aux organes et aux systèmes de la vie animale, les pre-

miers président en réalité à la sensibilité et aux mouvements volontaires ; affectés aux fonctions de la vie organique, les seconds tiennent sous leur dépendance les phénomènes de nutrition et d'accroissement des tissus et des organes : ils sont connus sous le nom de nerfs sympathiques.

Les nerfs blancs ou nerfs à moelle sont formés d'éléments propres ou tubes nerveux et d'un stroma conjonctivo-vasculaire qui est le milieu au sein duquel ils se développent, vivent et fonctionnent. Remarquables par leurs bords foncés, les tubes nerveux se composent de trois parties : 1° une gaine extérieure transparente, ou gaine de Schwann ; 2° une fibre pleine, centrale, canaliculée suivant quelques auteurs, filament axile ou cylindre-axe de la gaine de Schwann ; 3° entre ces deux parties, une substance vitreuse formée d'une matière albuminoïde et de graisse, ou gaine de myéline, moelle nerveuse. Chaque tube nerveux est de plus entouré d'une gaine formée d'une substance très délicate, finement fibrillaire, distincte de la gaine de Schwann, ou périnèvre de Robin.

Les tubes nerveux offrent de distance en distance des resserrements séparés les uns des autres par des intervalles d'une longueur à peu près constante dans un même nerf et désignés sous le nom d'étranglements annulaires (Ranvier) (1). La gaine de Schwann, au niveau de ces étranglements, s'enfonce vers le cylindre-axe, et par son épaississement elle interrompt la gaine de myéline et forme l'anneau en question qui divise le nerf en autant de segments. Chaque segment interannulaire présente, vers son milieu, un noyau entouré d'une petite quantité de substance albuminoïde grenue ou protoplasma. D'après cette disposition, Ranvier a été conduit à considérer chacun des segments d'un tube nerveux comme une cellule qu'il compare plus particulièrement aux cellules adipeuses.

Les filaments nerveux de couleur grisâtre sont formés de fibres nerveuses sans myéline ou *fibres de Remak*. Ces fibres se rencontrent surtout dans les nerfs de la vie organique, grand sympathique et pneumogastrique, et n'existent pas dans les nerfs des organes sensoriels. Plus minces que les tubes nerveux blancs, elles sont composées simplement d'un cylindre-axe et d'une gaine ; comme elles manquent de myéline, il est souvent besoin de réactifs chimiques pour les reconnaître.

Les tubes nerveux, unis les uns aux autres par une faible quantité de tissu conjonctif, forment des faisceaux entourés d'une gaine de même nature, plus ou moins épaisse, ou tissu circumfasciculaire, gaine lamelleuse de Ranvier. Ces faisceaux sont, à leur tour, reliés les uns aux autres par du tissu conjonctif ou tissu interfasciculaire ; chaque nerf

(1) L. Ranvier, *Recherches sur l'histologie et la physiologie des nerfs* (*Arch. de physiol. normale et pathologique*, 1872, p. 129 et 427).

enfin se trouve enveloppé par une membrane conjonctive extérieure ou névrilème.

Des vaisseaux plus ou moins nombreux se distribuent à la substance conjonctive ou interstitielle des nerfs et forment dans le tissu périfasciculaire un réseau à mailles allongées, rectangulaires. De ce réseau partent des artérioles qui traversent la gaine lamelleuse et pénètrent à l'intérieur du faisceau nerveux où elles donnent naissance à des branches qui prennent la direction des tubes nerveux et se résolvent en capillaires. Des veinules leur succèdent et suivent le même trajet.

Un certain nombre de troncs lymphatiques se rencontrent dans le tissu conjonctif périfasciculaire, mais il n'a pas été possible jusqu'ici de démontrer la communication de ces vaisseaux avec le tissu intrafasciculaire, et de là sans doute la rareté de l'inflammation suppurative de ce tissu. Néanmoins, comme le sang n'arrive pas jusqu'aux tubes nerveux, ceux-ci puisent nécessairement dans le plasma épanché au sein du stroma conjonctif les matériaux de leur nutrition en même temps qu'ils y rejettent ceux de leur désassimilation.

Les tubes des nerfs de la vie animale et de la plupart de ceux de la vie organique ont leur origine dans les noyaux de substance grise du centre cérébro-spinal où ils sont en rapport avec les cellules nerveuses qui s'y trouvent. De là ils se rendent aux organes où ils se terminent. Leur mode de terminaison varie pour chaque organe ; il est largement traité dans les ouvrages d'histologie auxquels nous renvoyons.

Les nerfs apparaissent de bonne heure chez l'embryon, mais on n'est pas bien fixé sur leur point de départ ; quelques auteurs les font provenir du feuillet externe du blastoderme, tandis que d'autres prétendent qu'ils naissent dans la couche moyenne et communiquent plus tard avec le système cérébro-spinal. Cette dernière opinion, si on tient compte de l'état pathologique des nerfs semble la plus vraisemblable, attendu que les altérations de ces organes, peu différentes de celles du tissu musculaire et des tissus conjonctifs, offrent les mêmes processus phlegmasiques et ne présentent jamais les caractères des végétations indéfinies connues sous le nom de cancer.

Chez l'homme et les mammifères, les tubes nerveux ont, à leur origine, un aspect grisâtre et sont formés de cellules conjonctives embryonnaires fusiformes ou simplement allongées, munies de noyaux vésiculeux. La masse constituant le tube primitif se montre d'abord au centre de la cellule et s'étend ensuite vers la périphérie. Le cylindre-axe apparaît en premier lieu et la substance médullaire s'interpose plus tard entre ce cylindre et la membrane de Schwann, formée par les cel-

lules conjonctives. Les recherches les plus récentes tendent à démontrer que les nerfs se développent sous la forme de faisceaux de fines fibrilles émanant des cellules nerveuses. Ces faisceaux sont envahis par des cellules conjonctives embryonnaires qui, en se multipliant, écartent les fibrilles, les entourent et leur constituent une enveloppe spéciale ; la myéline fait son apparition en dernier lieu.

L'accroissement des nerfs s'opère par l'augmentation de diamètre de chacun des tubes nerveux en particulier. Cet accroissement une fois terminé, les nerfs continuent à se nourrir et restent au point de vue morphologique dans un état stationnaire; mais avec l'âge ils subissent, comme la plupart des organes, des modifications importantes : ils s'atrophient, deviennent parfois granuleux et perdent assez ordinairement une partie de leur activité fonctionnelle.

Les nerfs n'ont pour ainsi dire aucune fonction spéciale, si ce n'est celle de transmettre les impressions qui leur viennent du dehors et d'exciter les contractions. Ils sont de trois ordres : sensitifs, moteurs et vaso-moteurs ; mais il y aurait de plus pour beaucoup d'auteurs des nerfs trophiques. Chacun de ces ordres peut s'altérer isolément ou simultanément avec les deux autres; les désordres des nerfs sensitifs et des nerfs vaso-moteurs coexistent assez fréquemment.

Moins exposés que les centres nerveux à l'action des corps extérieurs, les nerfs ne sont pas pour cela à l'abri des agents nuisibles; quelques-uns, par suite de leur position superficielle, sont soumis à l'action du froid et des agents traumatiques, tandis que d'autres, pour des raisons qui nous échappent, subissent les influences spéciales des substances toxiques, des agents infectieux, etc.; ainsi, le plomb, l'arsenic, l'alcool, l'oxyde et le sulfure de carbone ont la propriété de localiser leurs effets sur ces organes, et de là des altérations spéciales dont nous aurons à parler plus loin ; de même, la diphthérie et la plupart des fièvres peuvent être suivies de paralysies ayant pour siège ordinaire les extrémités des membres.

## ANOMALIES DE FORMATION ET DE DÉVELOPPEMENT

Les nerfs sont au nombre des organes qui offrent le moins de vices de conformation; cependant ils font quelquefois défaut, beaucoup plus rarement ils sont en excès; dans quelques cas enfin, ils présentent un parcours anormal.

Agénésie nerveuse. — L'absence totale des nerfs est un fait extrêmement rare, car les monstres humains eux-mêmes, si imparfaits qu'ils soient, ont toujours quelques tronçons nerveux, s'ils possèdent des organes. Par contre, l'absence d'un ou de plusieurs nerfs est chose assez commune.

Les nerfs cérébraux, aussi bien que les nerfs spinaux, sont exposés à toute anomalie. Les deux premières paires de nerfs sont celles qui font le plus souvent défaut, à cause sans doute de la fréquence relativement grande des malformations de la région antérieure de l'encéphale. L'absence des nerfs olfactifs et des nerfs optiques n'est pas chose rare; elle a été constatée un certain nombre de fois avec des malformations de la face, et surtout avec le bec-de-lièvre, la cyclopie, etc., comme si leur existence pouvait influencer le développement des parties constituantes du visage. S'il était prouvé qu'il en est ainsi, il en résulterait que le système nerveux devrait être considéré comme apte à jouer dans la genèse des malformations un rôle des plus importants.

L'agénésie des nerfs olfactifs ne consiste pas seulement dans l'absence des troncs nerveux, car le plus souvent le bulbe et même le sillon qui abrite ces parties font défaut. Celle des nerfs optiques coïncide d'une façon pour ainsi dire constante avec l'absence des yeux, et, lorsqu'un œil vient à manquer, le nerf optique correspondant n'existe pas. Il semble qu'il y ait ainsi une corrélation entre ces malformations, mais la difficulté est d'arriver à distinguer la cause de l'effet. Cette difficulté est d'autant plus grande que le problème à résoudre est souvent complexe, attendu que d'autres nerfs peuvent faire défaut, et en particulier la branche ophthalmique de la cinquième paire, ou encore les troisième, quatrième et sixième paires nerveuses. Chez un enfant cyclope observé par Tiedemann, les nerfs olfactifs, les seconde et troisième branches de la cinquième paire, les nerfs faciaux et hypoglosses étaient absents, les deux nerfs optiques se réunissaient à la base du cerveau en un seul tronc qui pénétrait dans l'orbite par un trou optique unique situé sur la ligne médiane du crâne.

Les nerfs auditifs font défaut dans l'agénésie des oreilles, et lorsque la langue vient à manquer, c'est non seulement le nerf lingual mais encore le nerf hypoglosse qui n'existent pas. Les racines des nerfs spinaux sont loin d'être toujours au grand complet; l'absence d'une ou de plusieurs racines spinales, antérieures ou postérieures, ou même de ces deux ordres de racines, n'est pas absolument rare, du moins à la région du dos.

Un grand nombre de nerfs peuvent encore faire défaut; nous nous

contenterons de signaler comme une des plus fréquentes anomalies de ce genre l'absence du nerf récurrent droit qui, dans deux observations de Demarquay, coexistait avec une malformation artérielle. Le larynx, en pareil cas, est généralement animé par des branches nerveuses qu'il reçoit directement du nerf pneumo-gastrique; c'est alors d'une simple anomalie de direction qu'il s'agit. Les faits de ce genre, où les organes sont toujours conservés, diffèrent notablement de ceux qui précèdent et dans lesquels ils sont absents, sinon rudimentaires, comme si le développement régulier des viscères se trouvait subordonné à celui des nerfs.

Hypergénésie nerveuse. — Les anomalies nerveuses par excès ont été peu observées et ne sont en général que des dédoublements d'un tronc nerveux, à part les cas où il existe des pàrties surnuméraires. C'est ainsi que, dans les cas de sexdigitation, les nerfs des doigts sont augmentés, et que s'il existe des vertèbres surnuméraires, les paires nerveuses peuvent être plus nombreuses que normalement.

Bibliographie. — Clarke, *Case of total deficiency of nervous system* (*Philosophical Transactions*, 1793, part. II, p. 154-164). — Meckel, *Handb. d. pathol. Anatomie*, t. I, p. 173. — Chaussier, *Bull. de la Facult. de médec.*, t. V, p. 405. — F. L. Fleichsmann, *Bildungshemmungen*, etc., p. 181, Nürberg, 1833. — Rosen Muller, *De defectu nervi olfact.*, Leipzig, 1817. — G. Breschet, *An account of a congenital monstruosity* (*Med.-chir. Transact.*, 1818, t. IX, p. 433). — Ehrmann, *Répert. gén. d'anat. et de physiologie pathol.*, t. IV, p. 5. — Cerutti, *Beschreibung der path. Anat.* etc., Leipzig, 1819. — Andral, *Précis. d'anat. pathol.*, Paris, 1826, t. II, p. 780. — F. Tiedemann, *Observat. sur les vices de conformation du cerveau et de ses nerfs* (*Journ. complém. du Dict. des sc. méd.*, Paris, 1824, t. XX, p. 28). — Blandin, *Absence des nerfs olfactifs et des os intermaxillaires* (*Bull. de la Soc. anatom.*, 1827, t. II, p. 18). — A. W. Otto, *A compendium of human and comparat. pathol. anatomy*. Traduit de l'allemand par J.-F. South, London, 1831, p. 440. — Durreuil, *Bec-de-lièvre, séparat. de la voûte palatine, absence des nerfs olfactifs, du trigone cérébral et du corps calleux* (*Gaz. méd. de Paris*, 1835, p. 243). — J.-E. Pressat, *Observation sur un cas d'absence du nerf olfactif*. Thèse de Paris, 1837. — Ollivier d'Angers, *Bull. de l'Académie de méd.*, 1837, t. II, n° 3. — J. Bouteiller, *Description d'un fœtus monstrueux d'une espèce nouvelle* (*Bull. de la Soc. anat.*, 1853, t. XXVIII, p. 299-316). — T. Claye Shaw, *Case of congenital absence of one olfactory bulb* (*Saint-Bartholomew's hospital Reports*, 1880, t. XVI, p. 283). — Lebec, *Absence apparente des nerfs olfactifs* (*Compt. rend. de la Soc. de biologie*, sér. 7, t. IV, p. 600). — Leo Davida, *Ueber das Verhalten der Spinalwurzeln und Spinalganglien der Halsnerven in einen Falle von Perobrachi* (*Archiv für path. Anat. und Physiol.*, 1882, t. LXXXVIII, p. 99). — A. Adam

HIWICZ, *Ueber den haufigen Mangel dorsaler Ruckenmarkswurzeln beim Menschen* (*Archiv für path. Anat. und Physiol.*, 1882, t. LXXXVIII, p. 388).

ECTOPIE NERVEUSE. — Les anomalies de lieu, c'est-à-dire les anomalies dans le parcours des nerfs, sont assez nombreuses chez l'homme pour que deux auteurs allemands, Krause et Telgmann, en aient fait l'objet d'une monographie spéciale. Mon intention n'est pas d'entrer dans le détail de ces anomalies pour l'étude desquelles je renverrai au traité en question. Cependant il existe à côté des anomalies de parcours des anomalies d'origine : exemple le cas rapporté par Gaillet, où le nerf buccal, chez un enfant de quatre ans, naissait directement de la circonférence du ganglion de Gasser, à égale distance des nerfs maxillaires supérieur et inférieur, et ne présentait aucune connexion avec la petite racine du trijumeau.

BIBLIOGRAPHIE. — PIQUÉ, *Anomalie artérielle compliquée d'anomalie du nerf récurrent droit* (*Bull. de la Soc. anat.*, 1847, t. XXII, p. 406). — DEMARQUAY, (*Ibid.*, 1849, t. XXIV, p. 20). — GAILLET, *Anomalie d'origine du nerf buccal* (*Bull. de la Soc. anat.*, 1853, t. XXVIII, p. 109). — A. FORSTER, *Die Missbildungen der Menschen*, Iéna, 1865, p. 92. — N. KRAUSE et J. TELGMANN, *Les anomalies dans le parcours des nerfs chez l'homme*, trad. fr., Paris, 1869. — W. J. WALSHAM, *Abnormal course of the phrenic nerve* (*Saint-Bartholomew's hospit. Reports*, 1880, t. XVI, p. 100).

## ANOMALIES DE NUTRITION

### § 1. — ATROPHIE ET HYPERTROPHIE DES NERFS.

L'atrophie et l'hypertrophie vraies des nerfs sont des états d'origine variée indépendants de toute irritation de l'élément malade, mais plutôt consécutifs à une diminution ou à une augmentation de l'afflux des matériaux nutritifs. Ces états diffèrent ainsi des phlegmasies et des néoplasies; néanmoins ils ont avec ces processus, dans quelques cas, une ressemblance telle que les auteurs sont loin de s'entendre et que beaucoup appellent atrophie ce que d'autres désignent sous le nom de phlegmasie et inversement.

#### I. — Atrophie.

L'atrophie des nerfs est, comme nous venons de le dire, un état difficile à déterminer, car il ne suffit pas qu'un nerf soit diminué de volume pour être atrophié, il faut encore que l'élément fondamental de cet

organe, le tube nerveux lui-même, soit plus petit que normalement et qu'il n'existe aucune lésion du stroma conjonctif. Quoique fort rare, cette modification est congénitale ou acquise.

Dans l'atrophie congénitale, les nerfs sont minces, grisâtres, aplatis et en rapport le plus souvent avec des centres nerveux imparfaitement développés : c'est ce qui existe dans la plupart des malformations de l'encéphale, l'hydrocéphalie, le spina-bifida, etc. Cette atrophie est encore observée dans quelques cas sans qu'il y ait de lésion concomitante appréciable des centres nerveux. Chez une malade qui avait depuis son enfance une parésie du nerf moteur oculaire gauche, et qui succomba dans mon service, ce nerf était grêle et de teinte grisâtre dans toute son étendue, mais surtout depuis son origine apparente jusqu'à son entrée dans le sinus caverneux. Examiné au microscope à l'état frais, il offrait des tubes nerveux amincis, dépourvus pour la plupart de myéline; sur la gaine on apercevait un grand nombre de noyaux se colorant par le carmin. Les muscles correspondants de l'orbite, y compris le droit externe, étaient moins volumineux que ceux du côté opposé, le releveur et le droit supérieur notamment.

L'atrophie acquise est relativement rare. Les nerfs en effet, contrairement à d'autres organes, ne reçoivent pas une seule artère mais des vaisseaux multiples dont l'obstruction totale est impossible, et partant ils peuvent difficilement s'atrophier par suite d'une gêne ou d'un obstacle mécanique de circulation. D'un autre côté, malgré la cessation de leur fonction, ces organes continuent de se nourrir tant qu'ils sont en rapport avec les centres nerveux, de sorte qu'ils se trouvent à l'abri des deux principales causes d'atrophie.

Toutefois une diminution réelle du volume des nerfs, généralement accompagnée d'un changement de coloration, sans modification notable du tube nerveux, se rencontre dans des circonstances diverses : ou bien lorsque les noyaux d'origine des nerfs se trouvent altérés, ou bien lorsque les organes auxquels se distribuent ces cordons sont eux-mêmes détruits. Dans la paralysie infantile, affection qui consiste dans l'altération ou la destruction des centres de substance grise, les tubes nerveux correspondant au foyer altéré sont ordinairement faibles et minces; il en est de même dans plusieurs autres lésions de la moelle épinière ou de l'encéphale, surtout quand ces lésions se sont produites pendant le jeune âge. L'atrophie nerveuse par destruction des organes a été constatée dans les nerfs optiques après la fonte ou l'atrophie des yeux, dans les nerfs des reins, à la suite d'une oblitération artérielle ou de toute autre cause pouvant amener la disparition de ces viscères.

L'atrophie des nerfs est parfois observée chez les vieillards, où elle occupe de préférence les nerfs encéphaliques. Prévost, auteur d'un mémoire intéressant sur l'atrophie des nerfs olfactifs dans la vieillesse, a trouvé que les fibres de ces nerfs étaient non seulement amincies, mais encore infiltrées d'un petit nombre de corpuscules amyloïdes. Enfin une circonstance favorable à l'atrophie des nerfs est la compression de ces organes, soit par une tumeur de voisinage, soit par un corps étranger. Toutes les tumeurs, mais principalement celles qui ont, comme les tumeurs cancéreuses ou épithéliales, la propriété de se rétracter, peuvent conduire à ce résultat. Les nerfs qui subissent cette action sont tout d'abord moins bien nourris, ils subissent un léger degré d'atrophie et diminuent de volume. Quelquefois cependant la compression, allant jusqu'à la destruction du tronc nerveux, place ce dernier dans les conditions où il se trouve à la suite d'une section; nous n'insisterons pas sur cet état qui sera étudié plus loin.

Bibliographie. — A. W. Otto, *Compendium of pathol. Anatomy*, trad. angl., par J. F. South, London, 1831, p. 444. — A. Foerster, *Handbuch der spec. pathol. Anatomie*, 2e édit., Leipzig, 1863, p. 641. — J.-L. Prévost, *Atrophie des nerfs olfactifs, fréquente chez les vieillards* (*Mém. de la Soc. de biologie*, 1866, sér. 4, t. III, p. 69).

### II. — Hypertrophie.

L'hypertrophie vraie des nerfs est, comme l'atrophie, un état peu commun qui est tantôt congénital, tantôt acquis. L'hypertrophie nerveuse congénitale, malgré l'absence de tout contrôle histologique, ne paraît pas devoir être mise en doute dans un certain nombre de cas où, avec un système cérébro-spinal imparfaitement développé, il existe une augmentation de volume des nerfs sympathiques, comme si le système nerveux de la vie organique pouvait être appelé à remplacer dans une certaine mesure celui de la vie animale. Tels sont, en effet, les cas rapportés par Meckel, Lobstein, Romberg, dans lesquels le nerf grand sympathique d'enfants idiots ou atteints de malformation de l'encéphale était beaucoup plus volumineux qu'à l'état normal.

L'existence d'une hypertrophie acquise est chose vraisemblable; cependant la démonstration n'en sera complète qu'autant que l'examen histologique aura prononcé. Duncan prétend avoir constaté l'épaississement du grand sympathique dans plusieurs cas de diabète; mais depuis lors cet épaississement n'a pas été noté par les auteurs, ce qui tient peut-être

à ce qu'on ne l'a pas cherché. Dans l'anévrysme artério-veineux d
membres, l'hypertrophie nerveuse n'a pas été signalée que je sache;
pendant il y aurait lieu de la rechercher, car les nerfs comme les
tissus augmentent de volume et s'hypertrophient par suite d'une
grande activité circulatoire. En somme, l'hypertrophie vraie des
comme celle des autres organes, a pour condition pathogénique
des circonstances suivantes : circulation en excès ou fonction exagé

Bibliographie. — Cayre et Pinel, *Nouveau Journ. de médecine*, t. IV, p.
— A. Duncan, *Reports of the practice in the clinical Wards*, etc., London,
— Romberg, *Zeitschrift für die Anthropologie*, 1823, part. III, 224. — Lo
*De nervi sympathetici hum. fabr. usu et morb. comment.*, p. 55, Paris, 18
Meckel, *Descript. monstrosor. nonnul.*, Lipsiae, 1826, p. 21. — Otto, A
*pend. of path. anat.*, by South, London, 1831, p. 444.

## § 2. — Phlegmasies des nerfs. — Névrites.

Les phlegmasies des nerfs ou névrites sont des lésions qui, malgré
vivisections et les expériences, n'ont pas été étudiées comme elles
méritent. Jusqu'ici, en effet, la plupart des auteurs classiques, pren
pour seule base de leur étude l'examen à l'œil nu, se sont contentés
décrire une névrite aiguë et une névrite chronique, sans se préoccup
des caractères histologiques, de l'étiologie ou de la pathogénie de
lésions. A notre avis, cette classification est artificielle et insuffisante. L
nerfs étant, comme la plupart des organes, composés d'éléments propre
d'un stroma conjonctif et de vaisseaux, les inflammations dont ils sont
le siége se localisent de préférence tantôt aux tubes nerveux, tantôt au
stroma conjonctivo-vasculaire, et de là des phlegmasies parenchymateuses et des phlegmasies interstitielles. Si, d'un autre côté, nous tenons compte de la nature du produit phlegmasique, nous arrivons à classer les névrites, de même que les phlegmasies des autres organes, sous trois chefs principaux : *Névrites parenchymateuses ou exsudatives*, *névrites suppuratives*, *névrites prolifératives;* chacun de ces chefs ou genres sera à son tour divisé en plusieurs espèces, suivant la méthode étiologique qui nous a servi jusqu'ici à classer les lésions anatomiques en autant d'unités qu'il y a d'agents capables de modifier dans leur structure les différentes parties du corps humain.

Bibliographie générale. — Nasse, *De neuritide* (*dissert.*), Halæ, 1800. —
Karl Oppert, *D. de vitiis nervorum organicis*, Berol., 1815. — Lobstein, *De nervi*

*sympathetici hum. fabrica usu et morbis comm.*, Paris, 1823. — MARTINET, *Mém. sur l'inflammation des nerfs* (*Revue médicale*, 1824, t. II, p. 329). — J. DESCOT, *Dissertation sur les affections locales des nerfs*. Thèse de Paris, 1825. — LEPELLETIER, *Revue médicale*, 1827, t. IV, p. 183. — BELL, *Treat. on diseases and injuries of the nerves*, London, 1834. — J. SWAN, *Treatise on diseases and injuries of the nerves*, London, 2e édit., 1834. — SOBRERO, *Dissert. sur l'anatom., la physiol. et l'inflammat. des nerfs*, Turin, 1835 (Anal. dans *Gaz. méd. de Paris*, 1836, p. 543). — V. D. LITH, *De vit. nervorum organicis*, Amsterd., 1838. — DUBREUILH, *De la névrite*, thèse de Montpellier, 1845, et *Recherches expérimentales sur l'inflammation des nerfs* (*Clinique de Montpellier*, 1845, nos 5, 7). — BEAU, *De la névrite et de la névralgie intercostales* (*Archives gén. de médecine*, 1847, t. I, p. 161). — H. REMAK, *Ueber Neuritis, Neuralgia und Krämpfe* (*Allgem. med. Zeitung*, 1860, et *Œsterr. Zeitschr. f. prakt. Heilkunde*, même année). — TOMASELLI, *Infl. primitive de la 7e paire*, etc., Etneo, t. I, et *Gaz. hebd. de méd. et de chirurgie*, 1861, p. 379. — MOUGEOT, *Rech. sur quelques troubles de nutrition consécutifs aux affections des nerfs*. Thèse de Paris, 1867. — J. ATHAUS, *Neuritis des Plexus brachialis* (*Archiv f. klin. Medicin.*, 1872). — BROWN-SÉQUARD, dans *Holmes system of surgery*, t. III, p. 876 (art. *diseases of nerves*). — FISCHER, *Zwei Fälle von Neuritis* (*Berlin. klin. Wochenschrift*, 1875). — H. NOTHNAGEL, *Ueber Neuritis in diagnosticher und patholog. Beziehung* (*Samml. klin. Vorträge*, 1876, n° 103). — GROS, *Contribution à l'histoire des névrites*. Thèse de Lyon, 1879.

### I. — Névrites parenchymateuses ou exsudatives.

Nous étudions sous cette dénomination tout un groupe de lésions spontanées des nerfs caractérisées par la tuméfaction de la fibre nerveuse, la segmentation, l'état granulo-graisseux de la moelle, la disparition du cylindre-axe, et enfin par l'apparition de noyaux à l'intérieur de la gaine de Schwann, le tout fréquemment suivi de la régénération de l'élément nerveux. Ces lésions se rapprochent, tant par leurs caractères anatomiques que par leur évolution, de celle que détermine la section des nerfs; aussi, pour en faire saisir les détails, allons-nous décrire tout d'abord comme type les modifications qui surviennent à la suite de cette section dans les tubes nerveux périphériques.

Fort bien étudiées par Vulpian et Ranvier, ces modifications apparaissent vingt-quatre à quarante-huit heures au plus après la section d'un nerf, le sciatique par exemple. Dès ce moment, les noyaux des segments interannulaires commencent à se tuméfier; trois jours plus tard, ils sont assez volumineux pour occuper toute la largeur du tube et interrompre la continuité du cylindre-axe. Vers le sixième jour, la myéline, moins

homogène et moins trouble, se segmente, mais en même temps les noyaux de la gaine de Schwann se multiplient. Tandis que cette multiplication progresse, le manchon de myéline se divise en segments de moins en moins longs, puis se présente sous forme de grosses gouttes irrégulières ou arrondies, qui remplissent le calibre intérieur de la gaine de Schwann, et se transforment peu à peu en gouttelettes dont la résorption permet à cette gaine de revenir sur elle-même. Quant au cylindre-axe, on n'en trouve plus aucune trace dix-sept jours après la section; il commence à disparaître dès le troisième ou quatrième jour, sans qu'il soit possible de bien préciser son mode de destruction, si on se refuse à accepter l'assertion de Ranvier, suivant laquelle cette destruction serait l'effet de la compression déterminée par les noyaux de la gaine de Schwann considérablement augmentés de volume. C'est à tort, en tout cas, que les plis de la gaine en question revenue sur elle-même ont pu faire croire à la persistance de cette partie importante des nerfs.

Telle est la lésion des tubes nerveux; mais il se produit dans le tissu interfasciculaire et dans le périnèvre un léger degré d'hyperplasie qui rend la dissociation des fibres nerveuses moins facile. Deux mois après la section du nerf, il n'existe plus dans la gaine de Schwann que des granulations graisseuses très fines, agglomérées par places et formant, principalement au pourtour des noyaux multipliés, des corps granuleux séparés les uns des autres par des intervalles plus ou moins réguliers. Deux mois plus tard, les granulations ont à peu près totalement disparu, et le nerf a perdu sa couleur normale pour revêtir une teinte grisâtre. Les propriétés physiologiques sont en même temps abolies, car Longet a prouvé que la motricité des fibres nerveuses séparées du centre disparaît dès la fin du quatrième jour.

Tandis que ce travail s'effectue dans le segment périphérique, le bout central du nerf coupé en travers reste à peu près entièrement sain. Son extrémité terminale seule, qui confine à la section, augmente de volume et forme un renflement sphéroïdal dû à la multiplication des noyaux de la gaine de Schwann et du tissu conjonctif interstitiel. Cette modification se distingue de l'altération survenue dans le bout périphérique, tant par l'intensité de la multiplication des éléments conjonctifs que par la persistance des cylindres-axes (Ranvier). Dans le reste de sa longueur, le bout central n'offre aucun changement de structure; cependant, si les conditions du traumatisme sont telles qu'une réunion soit impossible entre les deux bouts sectionnés, les tubes nerveux du bout supérieur peuvent s'atrophier et disparaître en partie, et la région correspondante de la moelle est susceptible d'une semblable modification.

L'altération du bout périphérique, ainsi que l'ont établi tout d'abord les recherches d'Aug. Waller, s'étend jusqu'à l'extrémité du nerf sectionné, dans les points mêmes où les fibres nerveuses, avant de se terminer, sont réduites au cylindre-axe et à la gaine de Schwann. Cet auteur a démontré, en outre, que si on sectionne la racine antérieure d'un nerf mixte, le bout central de cette racine, celui qui est en rapport avec la moelle épinière, reste intact, tandis que le bout périphérique subit dans toute la longueur des fibres motrices, au delà du point de coalescence des deux racines, l'altération que nous connaissons. Au contraire, lorsqu'on vient à couper la racine postérieure d'un nerf mixte entre le ganglion qu'elle traverse et la moelle épinière, la partie centripète de cette racine s'altère comme tout à l'heure le bout périphérique, tandis que la partie qui tient au ganglion n'est nullement modifiée jusqu'à son extrémité terminale. Ces faits étant bien établis, Waller a été conduit à considérer la moelle épinière comme un centre trophique par rapport aux fibres nerveuses motrices, et cette manière de voir a largement contribué aux progrès accomplis dans l'étude des lésions pathologiques du cordon médullaire. Les résultats de la section des racines nerveuses ont d'ailleurs amené Waller à reconnaître que la nutrition des fibres sensitives est soumise à l'influence des cellules des ganglions spinaux, et partant, si les fibres motrices ont leur centre nutritif ou trophique dans la substance grise de la moelle épinière ou de l'encéphale, les fibres sensitives ont le leur dans les ganglions des racines postérieures. Quant aux fibres nerveuses sympathiques, elles ont leur centre nutritif, toujours suivant le même auteur, les unes dans l'encéphale, les autres dans les ganglions nerveux du grand sympathique.

L'influence des centres trophiques en question sur l'intégrité des fibres nerveuses motrices, sensitives ou sympathiques, est en outre démontrée par les conditions dans lesquelles s'opère ultérieurement la restauration de ces éléments. Il résulte en effet des expériences de Waller que cette restauration n'a lieu qu'autant que les deux bouts du nerf sectionné se sont réunis par un travail de cicatrisation et que le segment nerveux isolé a été remis en communication avec son centre trophique. On voit alors le cylindre-axe s'allonger, puis il est entouré de cellules embryonnaires et de moelle nerveuse.

Les désordres consécutifs à la section des nerfs constituent un mode d'altération relativement commun que l'on retrouve à la suite de l'altération spontanée des noyaux gris de substance nerveuse. Ces désordres, qui s'étendent du centre nerveux vers la périphérie, ont été décrits sous les noms de *dégénérescence secondaire*, de *névrite descendante*. D'un

autre côté, il existe pour les nerfs comme pour les racines sensitives sectionnées des lésions qui commencent par les extrémités nerveuses et se propagent peu à peu vers les centres ; en raison de leur marche, ces lésions ont été désignées sous le nom de *névrites ascendantes*. L'étude de ces névrites nous conduira naturellement à celle des lésions nerveuses suite d'intoxication, ou *névrites toxiques*, et à l'examen des désordres qui surviennent du côté des nerfs dans le cours des fièvres, ou *névrites pyrétiques*. Ainsi sera complète la description d'une des classes les plus importantes des altérations des nerfs, celle des névrites parenchymateuses.

*Névrite descendante.* — Cette névrite a pour siège tantôt les nerfs encéphaliques, y compris les nerfs de sensibilité spéciale (1), tantôt les nerfs spinaux, et correspond à des lésions des noyaux de substance grise de l'encéphale ou de la moelle épinière. Elle est caractérisée dans le crâne par le changement de coloration, l'injection et la diminution de volume du nerf affecté. Celui-ci, d'abord tuméfié, perd peu à peu sa coloration blanche que remplace une teinte sombre ou rougeâtre plus ou moins prononcée ; il est mou, friable, parcouru par des vaisseaux dilatés et injectés ; avec le temps, il devient grisâtre et s'atrophie d'une façon presque progressive. Vus au microscope, les nerfs ainsi modifiés offrent des caractères assez semblables à ceux que l'on observe dans les nerfs sectionnés transversalement ; ces caractères, comme il est facile de le comprendre, varient suivant la durée et l'acuité de la lésion centrale à laquelle se trouve subordonnée la modification. En effet, si on vient à examiner un certain nombre de ces nerfs , on parvient à y retrouver les transformations successives que nous avons décrites plus haut, savoir : multiplication des noyaux de la gaine de Schwann, segmentation de la myéline et transformation de cette même substance en corps granuleux et gouttelettes graisseuses destinées à être résorbées, enfin destruction du cylindre-axe. Ajoutons que dans certaines conditions les nerfs ainsi lésés, de même que les nerfs sectionnés transversalement, peuvent se régénérer ; mais c'est là un phénomène très rare, vu les difficultés qu'éprouvent les lésions du système nerveux central à disparaître totalement et à se réparer.

Les circonstances dans lesquelles s'observe cette névrite sont nombreuses, car aux différentes causes de destruction des centres trophiques de l'encéphale et de la moelle épinière s'ajoutent encore certaines influences qui peuvent agir directement sur les cordons nerveux et les léser.

(1) Voy. E. Lancereaux, *De l'amaurose liée à la dégénération des nerfs optiques dans les cas d'altération des hémisphères cérébraux* (*Archives gén. de médecine*, 1864, t. I, p. 47 et 190).

*Névrite ascendante.* — Si l'existence de la névrite descendante est un fait acquis et indéniable, il n'en est pas de même de celle de la névrite ascendante qui est toujours contestée. Cette lésion, caractérisée par une marche progressive continue ou interrompue des extrémités vers les centres nerveux, est mise hors de doute, selon nous, d'une part par les recherches de Waller sur les racines postérieures, d'autre part par les expériences et les observations de Tiessler, Feinberg, Klemm, Hayem, etc. Ces auteurs ont démontré que la cautérisation, la destruction et l'arrachement des nerfs déterminent des lésions pouvant se propager jusqu'à la moelle épinière et y produire des désordres inflammatoires. D'un autre côté, on sait qu'il existe dans les moignons d'amputation et dans les nerfs aboutissant à ces moignons des fibres nerveuses frappées d'atrophie, et que cette atrophie remonte jusque dans les centres nerveux correspondants. Eichorst enfin a rapporté sous le nom de *Neuritis migrans* un cas d'altération généralisée des nerfs périphériques sans altération concomitante de la moelle épinière, et déjà antérieurement Duménil avait vu des faits semblables et émis l'idée que certaines affections médullaires pouvaient être consécutives à des altérations des nerfs périphériques (névrite chronique).

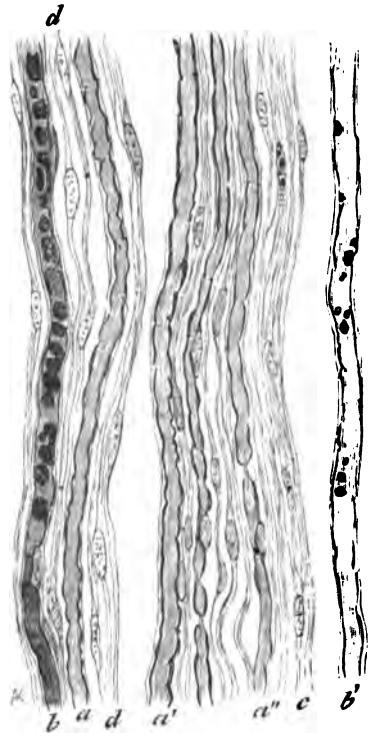


Fig. 92. — Tubes nerveux du nerf tibial antérieur provenant d'un ataxique. *a*, tube presque sain; *a' a''*, tubes en voie de segmentation; *b b'*, tubes segmentés; *c d*, tubes réduits à la gaine de Schwann, avec de nombreux noyaux.

La lésion nerveuse de l'ataxie locomotrice progressive ou *névrite tabétique* nous semble devoir être considérée comme un type de névrite ascendante spontanée. Elle débute, en effet, le plus souvent par un désordre inflammatoire des fibres sensitives des cordons nerveux ou seulement des racines postérieures pour gagner la moelle épinière, s'étendre d'une façon systématique aux faisceaux postérieurs et se continuer par ces cordons jusque dans l'encéphale et les organes des sens. De même l'ophthalmie dite sympathique est le fait d'une névrite ascendante du nerf optique, sinon des nerfs ciliaires;

enfin la paraplégie dite urinaire et beaucoup d'autres désordres reconnaissent pour point de départ une altération semblable. En conséquence, tous les nerfs, à l'exception sans doute des nerfs exclusivement moteurs comme le facial, peuvent devenir le siège d'une névrite ascendante.

Cette névrite, quelle qu'en soit l'origine, est caractérisée par l'injection diffuse des cordons nerveux, leur changement de coloration qui de blanche devient rouge-gris sale, la tuméfaction du périnèvre, la formation d'exsudats au pourtour des vaisseaux, enfin et surtout par la segmentation, la désintégration granuleuse de la moelle nerveuse, la multiplication des noyaux de la gaine de Schwann et la destruction du cylindre-axe (fig. 92). Cette destruction est-elle définitive, ou bien le nerf altéré peut-il être régénéré ainsi qu'il arrive dans la névrite descendante? C'est là un point sur lequel il importerait d'être fixé, mais qui n'a pas jusqu'ici reçu une solution précise. Si on en juge par ce qui se passe dans les nerfs amputés, il semble que la régénération est sinon impossible, du moins beaucoup plus difficile ici que dans la névrite descendante, ce qui se conçoit d'ailleurs puisqu'il est démontré que la reconstitution du nerf dans cette dernière s'opère par le bout central.

La névrite descendante et la névrite ascendante, que nous avons étudiées à dessein tout d'abord, doivent être envisagées comme deux types importants auxquels nous pourrons comparer les diverses espèces de névrites qui vont suivre. Parmi ces espèces nous en trouvons, comme la *névrite a frigore*, qui ont des analogies tout à la fois avec la névrite descendante et avec la névrite ascendante, et d'autres qui se rapprochent de l'une quelconque de ces lésions, de la dernière principalement.

BIBLIOGRAPHIE. — **Dégénération et régénération des nerfs.** — FONTANA, *Sur le venin de la vipère*, Florence, 1781. — MICHAELIS, *Ueb. die Regeneration der Nerven*, Cassel, 1785. — ARNEMANN, *Versuche üb. die Regenerat*, Göttingen, 1797. — STEINRÜCK, *De nervorum regeneratione*. Berolini, 1839. — SCHRADER, *Experiment. circa regenerat. in gangl. nervis*. Gottingen, 1850. — BROWN-SÉQUARD, *Cas de régénération complète du nerf sciatique* (*Compte rendu, Acad. d. Sc.*, t. XXXII). — AUG. WALLER, *Nouvelle méthode pour l'étude du système nerveux*, etc. (*Compt. rend. Acad. d. Sc.*, Paris, 1851, t. XXXIII, et *Gaz. méd. de Paris*, p. 790). — Le même, *Compt. rend. Acad. des Sc.*, mars et mai 1852. — Le même, *Nouvelle méthode pour l'investigation du système nerveux*, Bonn, 1852. — SCHIFF, *Sur la régénération des nerfs*, etc. (*Compt. rend. Acad. d. Sc.*, Paris, 1854, t. XXXVIII, et *Gaz. méd. de Paris*, 1856, p. 166). — Le même, *Ueber d. Degenerat. u. Regenerat. d. Nerv.*, etc. (*Zeitschrift. f. wiss. Zool.*, 1856, t. XII). — Le même, *Remarques sur les expériences de Philipeaux et Vulpian* (*Gaz. hebd.*, 1860, n° 49). — C. BRUCH, *Ueber die Regenerat. der Nerven*

(*Zeitschrft. f. Wissenschft. Zoolog.*, Leipzig, 1855, t. VI). — LENT, *De nervis*, etc., Berolini, 1855. — Le même, *Beitr. zur Lehre d. Regenerat.*, etc. (*Zeitschrift f. Wiss. Zoolog.*, Leipzig, 1856, t. VII). — J. M. PHILIPEAUX et A. VULPIAN, *Recherches expérimentales sur la régénération des nerfs séparés des centres nerveux* (*Compt. rend. de l'Académie des sciences*, 1859, et *Mém. de la Soc. de biolog.* même année; voyez de plus *Gaz. méd. de Paris*, 1860, n^os 27 et 39). — Les mêmes, *Note sur la régénération des nerfs transplantés* (*Compt. rend. de l'Acad. des Sc.*, 1861, 29 avril). — A. VULPIAN, *Note sur la régénération dite autogénique des nerfs* (*Archiv. de Physiol. norm. et path.*, 1874, p. 704). — GLUGE et THIERNESSE, *Sur la réunion*, etc. (*Bull. de l'Acad. de Belgique*, 1859). — Les mêmes, *Expériences sur la réunion*, etc. (*Gaz. hebd.*, 1864). — O. HJELT, *Om. nerv. regeneration*, Helsingfors, 1859. — Le même, *Ueber die Regen. d. Nerven* (*Archiv f. pathol. Anat. und Physiol.*, 1860, t. XIX, p. 352). — G. WALTER, *Ueber die fettige Degenerat. der Nerven nach ihrer Durchschneidung* (*Ibid.*, 1861, t. XX, p. 426). — OEHL, *Sulle alterazioni e sul prozesso di regenerazione dei nervi*, etc. (*Archiv. p. la zool.*, t. I, fasc. I). — MAGNIEN, *Recherches expérimentales sur les effets consécutifs à la section des nerfs mixtes*, Paris, 1866. — E. NEUMANN, *Degeneration und Regeneration nach Nervendurchschneidung* (*Archiv f. Heilkunde*, Leipzig, 1868, t. IX, p. 193). — LAVERAN, *Recherches expérimentales sur la régénération des nerfs*. Thèse de Strasbourg, 1868, et *Journ. de l'anat. et de la physiol.*, etc., 1868, p. 305. — H. HERTZ, *Ueb. Degeneration und Regeneration durschnitt. Nerven* (*Archiv f. pathol. Anat. und Physiolog.*, 1869, t. XLVI, p. 257). — HERMANN EICHHORST, *Ueber Nervendegeneration und Nervenregeneration* (*Ibid.*, 1874, t. LIX, p. 1). — COSSY et DEJERINE, *Rech. sur la dégénérescence des nerfs séparés de leurs centres trophiques* (*Arch. de physiol. norm. et path.*, 1875, sér. II, t. II, p. 567.) — Th. GLUCK, *Experimentelles zur Frage der Nervennaht und der Nervenregeneration* (*Archiv. f. path. Anat. und Physiol.*, 1878, t. LXXII, p. 624).

**Névrite descendante.** — L. TURCK, *Compt. rend. de l'Acad. des sc. de Vienne*, juin 1853, t. XI, p. 93. — Le même, *Beobachtungen über das Leitungsvermogen des menschlichen Ruckenmarkes* (*Compt. rend. de l'Acad. des sc. de Vienne*, mai 1855, t. XVI, p. 329). — E. LANCEREAUX, *De l'amaurose liée à la dégénérescence des nerfs optiques dans les cas d'altération des hémisphères cérébraux* (*Archives gén. de méd.*, 1864, t. I, p. 47). — BOUCHARD, *Des dégénérations secondaires de la moelle épinière* (*Archiv. gén. de méd.*, 1866, t. I, p. 272-441, 561). — DEDOME, *Étude sur la névrite optique*. Thèse de Paris, 1875. — CHARCOT et GOMBAULT, *Note sur un cas d'atrophie musculaire progressive, spinale, protopathique* (*Archiv. de physiol. norm. et patholog.*, 1875, sér. 2, t. II, p. 734). — G. HOGGAN, *On degenerat. and regeneration of the axis cylinder in non traumatic nerve lesions, with special reference to gangrene of the cutaneous nerves* (*Transact. of the pathol. Soc. of London*, 1880, t. XXXI, p. 12). — Voyez de plus les travaux concernant l'altération secondaire des nerfs optiques.

**Névrite ascendante.** — L. DUMENIL, *Contribut. pour servir à l'histoire des*

*paralysies périphériques et spécialement de la névrite* (*Gaz. hebd. de méd. et de chirurgie*, 1866, p. 51, 67 et 84.). — E. Tiessler, *Ueber Neuritis*, *Diss. inaug.*, Kœnigsberg, 1869. — Feinberg, *Ueber Reflexlagmungen* (*Berlin. Klin. Wochenschrift*, 1871). — G. Hayem, *Des altérat. de la moelle consécutives à l'arrachement du nerf sciatique* (*Arch. de Physiol. norm. et pathol.*, 1873, p. 501 et 511). — Le même, *Compt. rend. de la Soc. de biolog.*, 10 juillet 1875, p. 289. — R. Klemm, *Ueber Neuritis migrans Diss. inaug.*, Strasbourg, 1874. — E. Leyden, *Ueber Reflexlahmungen* (*Volkmann's samml. klin. Vortrage*, n° 2, 1870). — Le même, *Klinik der Ruckenmarks-Krankheit.*, Berlin, 1875. — H. Eichhorst, *Neuritis acuta progressiva* (*Archiv f. pathol. Anat. und Physiolog.*, 1877, t. LXIX, p. 265; Anal. d. *Gaz. méd. de Paris*, 1877, p. 344). — W. Niedieck, *Ueber Neuritis migrans und ihre Folgezustände* (*Archiv f. experim. Pathol. und Pharmac.*, 1877, t. VII, p. 204). — Rosenbach, *Experim. Untersuchung. ueber Neuritis* (*Ibid.*, t. VIII, p. 223). — L. Fournier Bergeron, *Contribution à l'étude de la névrite ascendante.* Thèse de Paris, 1878. — Treub, *Ueber Reflexparalysis und Neuritis migrans* (*Archiv f. experim. Pathol. und Pharmac.*, 1879, t. I, p. 398; Anal. dans *Gaz. méd. de Paris*, 1880, p. 119). — G. Nepveu, *De la névrite dans les moignons d'amputation et particulièrement de la névrite ascendante* (*Revue de chirurgie*, janvier 1881, p. 19). — Althaus, *Neuritis d. Gehirnnerven bei progressiver Staxie* (*Deutsche Arch. f. kl. Med.*, t. XXIII).

Pierret, *Plusieurs cas de névrite parenchymateuse avec détails histologiques* (*Archiv. de Physiolog. normale et patholog.*, 1874, sér. 2, t. I, p. 968). — Al. Joffroy, *De la névrite parenchymateuse spontanée, généralisée ou partielle* (*Ibid.*, 1879, série 2, t. VI, p. 172). — Joffroy et Desnos, *Névrite parenchymateuse* (*Compt. rend. de la Soc. méd. des hôpitaux*, 1879, sér. 2, t. XVI, p. 157). — Gombault, *Contribution à l'étude anatom. de la névrite parenchymateuse subaiguë et chronique* (*Archiv. de neurologie*, n° 122, 1880). — Le même, *Note sur le rôle que jouent les lésions segmentaires dans l'évolution de la névrite parenchymateuse* (*Bull. de la Soc. anatomique*, 1881, p. 156). — Roth, *Neuritis disseminata acutissima* (*Corr. Blatt f. schw. Aerzte*, 1er juillet 1883, n° 13; Anal. d. *Rev. des sc. méd.*, 1884, t. XX, p. 190).

Névrite a frigore. — Cette espèce de névrite, qui, en raison de son peu de gravité, manque de sanction anatomique, n'en est pas moins admise par quelques auteurs. S'appuyant sur les phénomènes électro-musculaires observés à la suite de l'action du froid sur certains nerfs, Joffroy ne doute pas de l'existence d'une névrite sciatique ayant cette cause, et l'on peut croire que d'autres nerfs, le facial notamment, subissent aussi l'influence nocive du même agent. Les raisons invoquées par Joffroy sont purement classiques, c'est la constatation, dans certains muscles ou groupes de muscles innervés par le nerf en question, d'une atrophie considérable avec abolition de la contractilité faradique, exaltation, diminution ou même abolition de la contractilité galvanique.

Ces signes ont certainement une grande valeur, mais nous préférerions des preuves anatomiques. Ces dernières d'ailleurs ne seraient pas superflues, du moins pour déterminer si, par suite de l'action du froid, les tubes nerveux sont altérés primitivement ou consécutivement à un désordre du tissu interstitiel. Il est vrai de dire toutefois que la rapidité de l'abolition de la contractilité électro-musculaire est de nature à faire penser que les fibres nerveuses sont avant tout modifiées; ajoutons que, suivant Graves, les lésions de ce genre auraient même le caractère de la névrite ascendante, attendu qu'elles seraient parfois suivies de paraplégie. J'ai observé, dit l'éminent clinicien de Dublin, bien des exemples de cette forme de paraplégie, et j'ai été amené à l'attribuer le plus souvent à l'action du froid et de l'humidité sur les extrémités inférieures. Reconnaissons enfin que l'évolution de certaines hémiplégies faciales attribuées à l'action du froid se comporte comme s'il y avait tout d'abord destruction et plus tard régénération des éléments tubulaires des nerfs.

Bibliographie. — M. Vicente, *Considérat. sur la paralysie faciale a frigore.* Thèse de Paris, 1877. — Joffroy, *De la névrite parenchymateuse* (*Arch. de physiol. normale et pathologique*, 1879, sér. 2, t. VI, p. 174).

Névrites toxiques. — Ces lésions, dont l'existence est aujourd'hui incontestable, ont, en raison de leur marche, une place marquée à côté des névrites descendante et ascendante. Elles forment, comme nous pensons l'avoir démontré, un groupe des plus naturels (1). En effet, quel que soit l'agent qui leur donne naissance, elles sont en général symétriques et se localisent de préférence aux extrémités des membres, pour s'étendre de là vers le tronc; elles donnent lieu à des paralysies avec diminution ou abolition de la contractilité électro-musculaire, et sont presque toujours accompagnées de désordres de la sensibilité générale et de troubles vaso-moteurs.

Les nerfs, au début de l'altération, sont parfois tuméfiés, volumineux, plus tard ils s'atrophient et revêtent une teinte légèrement grisâtre; vus au microscope, ils présentent des modifications qui se rapprochent de celles des névrites descendante ou ascendante : les nerfs où siège l'altération sont partiellement atteints, en ce sens que dans un même cordon nerveux, à côté des tubes lésés, il existe toujours un certain nombre de tubes normaux. La myéline est segmentée en boules de volume inégal, ou bien en voie de désintégration granuleuse; la gaine de Schwann renferme un plus grand nombre de noyaux que normalement, mais dans

(1) Voy. nos leçons intitulées : *Paralysies toxiques et syphilis cérébrale.* Paris, 1883.

quelques tubes il semble que ce soit parce que la myéline est résorbée. Les cylindres-axes sont atrophiés ou détruits.

Tels sont les caractères généraux du genre, il nous reste à indiquer les particularités propres aux espèces. Quant à savoir si les névrites toxiques sont des lésions directes ou des désordres consécutifs à une altération de la moelle épinière, c'est là une question sur laquelle les auteurs ne sont pas d'accord, mais qui nous semble devoir se résoudre en faveur de la première opinion.

*Névrite saturnine.* — Manifestation de la forme chronique de l'intoxication saturnine, cette névrite a pour siège de prédilection les avant-bras et se localise aux branches nerveuses des nerfs radiaux, à l'exception de celle qui se distribue au long supinateur; quelquefois, comme dans un cas publié par moi, les nerfs des muscles extenseurs des jambes sont simultanément atteints, et enfin les nerfs des muscles deltoïdes ou même d'autres encore, mais sans tendance à une généralisation, car un des caractères de cette névrite est d'être circonscrite. Les nerfs affectés ne le sont que partiellement, et, par sa localisation à un certain nombre de faisceaux seulement, l'agent toxique opère une sorte de dissection des cordons nerveux.

Les tubes affectés présentent les différents degrés d'altération que manifestent les nerfs séparés de leurs centres trophiques. Il existe en effet, à côté de fibres normales, des tubes dans lesquels la myéline est fragmentée en blocs volumineux arrondis à leurs extrémités, le cylindre-axe modifié, mais encore visible, tandis que les noyaux du segment interannulaire sont en voie de multiplication. D'autres fibres nerveuses plus profondément altérées ont un aspect moniliforme, et ne renferment que des débris granuleux ou de simples gouttelettes graisseuses provenant de la myéline; leur cylindre-axe a disparu. Un certain nombre de tubes enfin ne sont plus représentés que par la gaine de Schwann entièrement vide, revenue sur elle-même, plissée et laissant voir de distance en distance des noyaux régulièrement disposés au niveau des segments interannulaires.

Cette altération, assez semblable à la névrite descendante, est rattachée par quelques auteurs à une lésion locale, caractérisée par la prolifération des noyaux de la gaine de Schwann et la tuméfaction d'un plus ou moins grand nombre de segments des tubes nerveux avec aspect clair de la myéline, sorte d'œdème inflammatoire bientôt suivi de la fragmentation et de l'émulsion de cette substance; ce ne serait que plus tard et par suite de la destruction du cylindre-axe que la lésion s'étendrait et revêtirait les caractères de la dégénérescence wallérienne (Gombault, Duplaix et Lejard). L'idée que la névrite saturnine pouvait provenir d'une lésion

médullaire, émise par moi tout d'abord, ne semble pas devoir se confirmer.

La névrite saturnine aboutit en somme, ainsi que nous l'avons fait connaître tout d'abord, à la destruction des tubes nerveux et se localise aux nerfs de quelques régions du corps. Ces nerfs peuvent-ils se reproduire comme dans la dégénérescence wallérienne? La chose n'est pas bien éclaircie;. mais si l'on remarque qu'un certain nombre de paralysies saturnines sont susceptibles de guérison, il n'y a pas lieu de douter qu'une amélioration sensible ne puisse survenir dans le tube nerveux altéré par le saturnisme, et que la régénération de ce tube ne soit possible dans l'espèce. Un semblable processus est fatalement long, et la réparation n'est souvent que partielle.

Bibliographie. — E. Lancereaux, *Note relative à un cas de paralysie saturnine avec altér. des cordons nerveux et des muscles paralysés* (*Gaz. méd. de Paris*, 1862, p. 709). — Le même, *Saturnisme aigu avec accès de goutte*, etc. (*Ibid.*, 1871, p. 383, et *Atlas d'anatom. patholog.*, pl. 53). — Gombault, *Contribution à l'étude anat. de l'atrophie musculaire saturnine* (*Archives de Phys. norm. et pathol.*, 1873, t. V, p. 592). — Westphal, *Ueber eine Veranderung des Nerv. radialis bei Bleilähmung* (*Archiv f. Psychiatrie*, 1873, p. 776). — Mayor, *Lésions des nerfs intramusculaires dans un cas de paralysie saturnine* (*Comptes rendus de la Soc. de biologie*, 1877, sér. 6, t. IV, p. 313). — Lespille-Moutard, *De la névrite dans l'intoxication saturnine*. Thèse de Paris, 1878. — C. Friedlander, *Anatomische Untersuchung. eines Falles von Bleilähmung nebst Begründung der myopatischen Natur dieser Affection* (*Archiv f. pathol. Anat. und Physiol.*, 1879, t. LXXV, p. 24, et *Archives gén. de méd.*, 1879, t. II, p. 215). — J. Déjerine, *Recherches sur les lésions du système nerveux dans la paralysie saturnine* (*Gaz. méd. de Paris*, 22 mars 1879, p. 147). — E. Zunker, *Zur Pathologie des Bleilähmung* (*Zeitschr. für klin. Med.*, 1880, t. I, p. 496, et *Rev. des sc. méd.*, 1880, t. XVI, p. 467). — N. Popow, *Ueber die Veranderungen in Ruckenmarke nach Vergiftung mit Arsen, Blei und Quecksilber* (*Archiv für path. Anat. und Physiol.*, 1883, t. XCIII, p. 351). — J. B. Duplaix et Ch. Lejard, *Note sur un cas d'atrophie saturnine* (*Archives gén. de méd.*, 1883, t. II, p. 587). — Celler, *Zur pathologischen Anatomie Bleilæhmung*, Munich, 1884, et *Revue de Médecine*, 10 mars 1884, p. 272. — Voy. de plus la bibliographie de la page 262.

*Névrite arsénicale.* — L'arsenic, comme le plomb, détermine dans l'organisme des accidents aigus et des accidents chroniques. C'est à ces derniers qu'appartient ordinairement la névrite arsénicale. Cette névrite envahit de préférence les nerfs des membres, et, contrairement à la névrite saturnine, les nerfs des membres inférieurs plutôt que ceux des membres supérieurs. Les nerfs circonflexes et même d'autres cordons nerveux sont aussi quelquefois atteints.

Cette affection porte spécialement sur les tubes nerveux, car, de même que la névrite saturnine, elle est accompagnée d'une diminution rapide ou de l'abolition de la contractilité faradique qui, d'ailleurs, peut faire retour comme dans cette dernière. Les nerfs, il est vrai, n'ont pas été comme dans le saturnisme l'objet d'une étude histologique attentive chez l'homme, mais les caractères de la paralysie arsénicale sont favorables à l'idée d'une névrite, et les recherches de Scolosuboff et d'Arm. Gautier ont démontré que ce poison a une prédilection marquée pour le système nerveux.

Bibliographie. — R. Leroy d'Étiolles, *Gaz. hebd.*, 1857, p. 142. — Imbert Goubeyre, *Gaz. méd. de Paris*, 1858, n° 1 et suivants. — Kirchgässer, *Vierteljahrschr. f. gericht. Medicin*, juillet 1868. — Scolosuboff et Arm. Gautier, *Sur la localisation de l'arsenic dans les tissus à la suite de l'usage des arsenicaux* (*Archiv. de Physiol. norm. et pathol.*, 1875, p. 653, et *Ann. d'hygiène publique et de med. légale*, 1876, t. XLV, p. 164).

*Névrites oxy-carbonées et sulfuro-carbonées.* — La première de ces névrites a, moins que les précédentes, de la tendance à la symétrie, car les paralysies qui en sont la conséquence peuvent être limitées à un membre, à un groupe de muscles, ou même à une moitié du corps; néanmoins j'ai observé deux fois leur généralisation aux quatre membres, c'est dire qu'elles se localisent encore de préférence aux nerfs des extrémités.

Le sulfure de carbone, autrefois employé dans la fabrication du caoutchouc, peut aussi altérer les nerfs et y produire des désordres ayant de grandes analogies avec ceux que l'on observe dans l'empoisonnement par l'arsenic et surtout avec ceux que déterminent, comme nous allons le dire, les agents alcooliques. Ces désordres, que l'on remarque surtout aux nerfs des extrémités, affectent ceux des membres inférieurs plus souvent que ceux des membres supérieurs, et les nerfs extenseurs plutôt que les nerfs fléchisseurs.

Les muscles animés par ces nerfs perdent au bout d'un certain temps, comme dans la paralysie saturnine, leur contractilité électro-musculaire; aussi, malgré l'absence d'un examen histologique des nerfs, il y a lieu de croire que ces organes sont lésés et que leur altération ne diffère pas de celle que l'on observe dans l'empoisonnement par le plomb.

Bibliographie. — H. Bourdon, *Des paralysies consécutives à l'empoisonnement par le gaz oxyde de carbone*. Thèse de Paris, 1843. — Leudet, *Recherches sur les troubles des nerfs périphériques, et surtout des vaso-moteurs, consécutifs à l'asphyxie par la vapeur de charbon* (*Archiv. gén. de médec.*, 1865, t. I, p. 513).

— A. Delpech, *Mém. sur les accidents que développe chez les ouvriers en caoutchouc l'exhalation de sulfure de carbone en vapeur* (*Bull. de l'Acad. de méd.*, 15 janvier 1856).

*Névrite alcoolique.* — Mise en lumière surtout par les recherches que nous avons faites avec notre élève Gautier en 1880, cette névrite se loca-

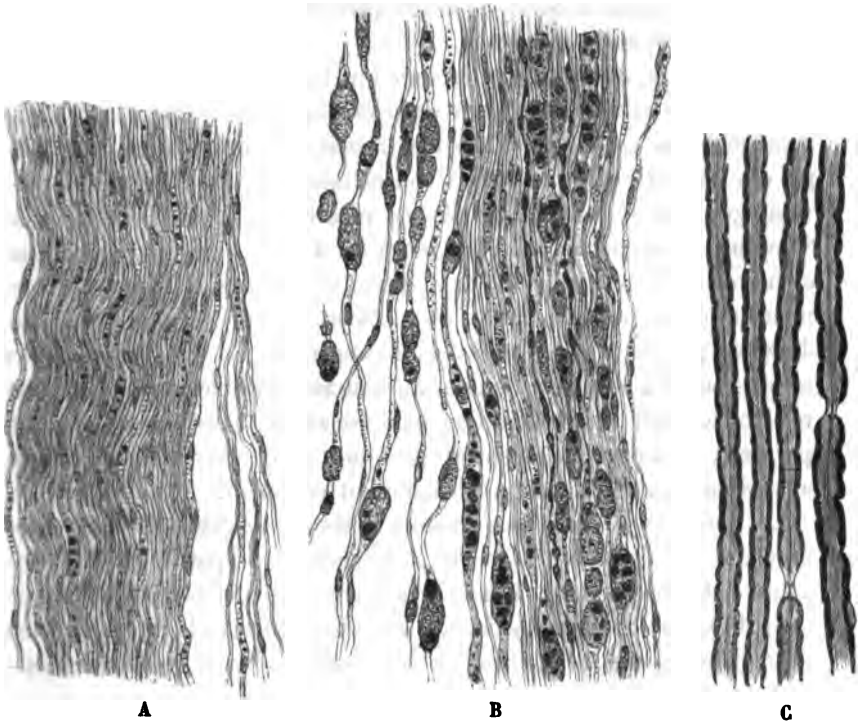


Fig. 93. — Névrite alcoolique. A. Tubes nerveux de la peau du pied réduits à la gaine de Schwann, et renfermant à peine quelques granulations graisseuses — B. Tubes nerveux provenant du nerf tibial antérieur; la myéline segmentée ou réduite en boules de graisse dans quelques-uns de ces tubes, a disparu dans plusieurs autres. — C. Tubes nerveux des racines nerveuses rachidiennes du même malade (paralysie alcoolique); ces tubes, quelque peu modifiés par l'acide osmique, ne sont pas altérés, et par conséquent les lésions des cordons nerveux ont bien une origine périphérique; mais de plus ces lésions ont commencé par les extrémités puisque l'altération y est plus prononcée.

lise spécialement aux nerfs des extrémités des membres, mais, dans quelques cas, elle gagne le tronc, met les malades dans l'impossibilité de marcher et même de rester debout. Généralement accompagnée de vives sensations douloureuses et de troubles vaso-moteurs, elle détermine des paralysies symétriques qui affectent de préférence les muscles extenseurs du pied et de la jambe, puis ceux des avant-bras ou même du tronc.

La contractilité faradique des muscles paralysés ne tarde pas à diminuer ou à s'éteindre, comme dans toute lésion sérieuse des nerfs. La marche de ces paralysies est ascendante et aiguë, dans lequel cas, une mort rapide en est la conséquence habituelle ; elle est lente et chronique lorsque la localisation reste limitée aux membres inférieurs ou supérieurs. La névrite alcoolique est enfin quelquefois suivie de gangrène, et ce désordre comme la paralysie affecte particulièrement les extrémités et présente une symétrie parfaite.

Cette névrite, d'autant plus accusée que les nerfs sont examinés plus près de leurs extrémités, a pour caractère initial la segmentation de la myéline, qui se concrète peu à peu en boules de volume inégal, séparées par des intervalles plus ou moins considérables. La myéline ensuite devient granuleuse, puis enfin elle est résorbée laissant les gaines de Schwann absolument vides (fig. 93, A B). A cette dernière période les cylindres-axes sont ordinairement détruits ; quant aux noyaux, ils ne nous ont pas paru se multiplier d'une façon sensible, ce qui tient sans doute au peu de temps écoulé depuis l'apparition du mal, dans les cas graves soumis à notre observation. Au contraire, dans les cas où la lésion reste circonscrite, la régénération nerveuse semble possible, si j'en juge par deux exemples, actuellement sous mes yeux, de paralysie limitée aux extenseurs du pied et qui s'améliorent lentement.

Les boissons de mauvaise qualité, celles qui renferment de l'alcool amylique ou des essences, sont particulièrement aptes à produire ce genre d'altération dont les symptômes ont été quelquefois confondus avec ceux du *tabes dorsalis* (Déjerine), d'une affection médullaire syphilitique (Barth), ou encore, le plus souvent sans doute, avec une paralysie ascendante aiguë ou même avec la polyomyélite antérieure.

L'éther, comme l'alcool, peut engendrer des névrites et des paralysies. Arnozan mentionne l'existence de paralysies musculaires consécutives à des injections d'éther et qui étaient vraisemblablement sous la dépendance d'une lésion des nerfs. Le même auteur a vu un mal perforant suivre une névrite produite par une injection interstitielle d'éther.

Bibliographie. — E. Lancereaux, art. Alcoolisme du *Dict. encyclop. des sc. méd.*, 1864, et *Gaz. hebd.*, 1865, p. 438 et 464. — Le même, *Paralysies toxiques et syphilis cérébrale*, Paris, 1883, p. 1. — Leudet, *Archiv. gén. de méd.*, 1867, t. I, p. 5. — S. Wilks, *The Lancet*, 13 mars 1872, p. 32. — Lokhart Clarke, *Ibid.*, *id.*, p. 427. — Galezowski, *Amblyopies et amauroses toxiques* (*Archiv. de méd.*, 1880, t. II, p. 342). — A. S Myrtle, *On a case of acute ascending paralysis. Chron. Alcohol.* (*The Brit. med. Journ.*, 1882, t. II, p. 312). — Thomers R. Glynn, *Cases of alcoholic paraplegia* (*The Liverpool med. chir.*

*Journ.* July 1883, p. 874). — J. Dreschfeld, *On alcoholic paralysis* (*Brain, a Journ. of neurology*, 1884, p. 475). — Mœli. *Charité Annal.*, 1883, VIII, p. 552. — Arnozan, *Des paralysies consécutives à des injections d'éther* (*Union méd.*, 16 juin 1883, p. 1056). — Le même, *Mal perforant consécutif à une névrite produite par une injection interstitielle d'éther* (*Union méd.*, mai 1884, p. 791). — Œttinger. *Étude sur les paralysies alcooliques*. Thèse de Paris, 1885.

*Névrite lathyrique.* — Certaines espèces de plantes de la famille des légumineuses faisant partie du genre Lathyrus et servant à l'alimentation dans quelques contrées, le district d'Allahabad aux Indes (Irving), les montagnes de la Kabylie (Proust), etc., peuvent déterminer du côté des membres inférieurs des désordres nerveux qui ont la plus grande analogie avec ceux que l'on observe chez les alcooliques, et que, pour cette raison, en l'absence de tout examen histologique, nous n'hésitons pas avec quelques auteurs à attribuer à une névrite. Ces désordres consistent effectivement en accidents paralytiques avec contracture des extrémités inférieures, modifications diverses de la sensibilité, frigidité des organes génitaux, etc. Ils ont une marche ascendante, sont accompagnés de troubles vaso-moteurs et surtout de douleurs subjectives extrêmement vives. Or tous ces caractères se rapportent bien plus à une lésion des nerfs qu'à un désordre matériel de la moelle épinière; aussi croyons-nous qu'il s'agit encore ici d'une névrite.

Bibliographie. — Irving, *The Indian Annals of med. science*, et *Gaz. hebdomad. de méd. et de chirurgie*, 1861, p. 555. — Proust, *Le lathyrisme médullaire spasmodique* (*Bull. de l'Acad. de médecine*, 3 juillet 1883, p. 829).

*Névrite béribérienne.* — La maladie décrite sous le nom de béribéri, ou kakke, offre avec le lathyrisme une analogie des plus grandes. Elle se traduit, comme ce dernier, par des désordres paralytiques des extrémités inférieures, accompagnés de contracture, troubles de la sensibilité et des nerfs vaso-moteurs. Ces accidents, attribués tout d'abord à une affection de la moelle épinière, ont été récemment rapportés par Scheube et Baelz à une lésion des nerfs ou polynévrite, assez semblable à celle que nous avons décrite depuis longtemps dans l'intoxication saturnine et récemment dans l'alcoolisme.

Ces organes, suivant Baelz, sont en effet légèrement tuméfiés et présentent dans l'état aigu une dégénération de leurs fibres analogue à celle que produit une section nerveuse, c'est-à-dire une désagrégation de la myéline, une multiplication des noyaux de la gaine de Schwann et souvent la destruction des cylindres-axes. Les fibres du grand sympathique ont un aspect finement granuleux, et sur quelques points il existe

une prolifération notable de leurs noyaux. Dans les cas chroniques, un certain degré d'hyperplasie du tissu intrafasciculaire vient s'ajouter à la lésion de l'élément nerveux. Les nerfs tibiaux et péroniers sont les plus propres à l'étude de ces altérations auxquelles participent quelquefois les nerfs vagues et les nerfs phréniques.

Cette névrite enfin, comme celles qui précèdent, se distingue par l'inégalité d'altération des tubes nerveux, dont les uns sont dégénérés et les autres absolument intacts; ce fait dépend vraisemblablement d'une différence d'origine ou de fonction.

Bibliographie. — Malcolmson, *Pract. essay on the history and treatment of Beriberi*, Madras, 1835, anal. dans *Gaz. méd. de Paris*, 1836, p. 571. — S. L. Heymann, *Zur Wesen des Beri-Beri* (*Archiv für pathol. Anat. und Physiol.*, 1859, t. XVI, p. 331). — Oudenhoven, *Notice sur le béribéri* (*Gaz. méd. de Paris*, 1860, p. 22). — Leroy de Méricourt, art. Béribéri du *Dict. encyclopéd. des sciences médicales*, Paris, 1868, t. IX, p. 129-165, avec bibliographie. — A. Wernich, *Klinische Untersuchungen über die Japanische Varietät der Beriberi-Krankheit* (*Archiv für pathol. Anat. und Physiol.*, 1877, t. LXXI, p. 290). — Duane B. Simmons, *Le Béribéri ou le Kakke du Japon* (*Archiv. de méd. navale*, 1881, t. XXXV, p. 257, et *Union méd.*, 1883, t. II, p. 806). — B. Scheube, *Weitere Beiträge zur pathologischen Anat. und Histol. der Beri-Beri* (*Kah-ke*) (*Archiv für pathol. Anat. und Phys.*, 1884, t. XCV, p. 146). — B. Baelz, *Kakke* (*Béribéri*) *du Japon* (*Archives de méd. navale*, 1884, t. XLI, p. 330).

*Névrite pellagreuse.* — Cette lésion, que l'on était en droit de soupçonner en raison des troubles vaso-moteurs et trophiques des extrémités des membres chez les pellagreux (1), a été étudiée par Déjerine chez deux individus morts dans le service de Hardy. Les tubes nerveux de la peau de la face dorsale des mains étaient pour la plupart composés de gaines vides, car pour un tube sain on comptait trente à quarante de ces gaines. Dans certains faisceaux même, il n'existait pas un seul tube sain, et l'on pouvait croire avoir affaire au bout périphérique d'un nerf sectionné depuis plusieurs mois, ou bien à des nerfs de fœtus privés encore de myéline et de cylindre-axe. Plissées en long par le rapprochement de leurs parois, les gaines de Schwann contenaient à intervalles réguliers des noyaux disposés dans le sens de leur longueur et produisant à ce niveau un léger renflement; ailleurs on trouvait des lésions moins avancées.

Bibliographie. — J. Déjerine, *Sur les altérations des nerfs cutanés dans le pellagre* (séance de l'Académie des sciences, 11 juillet 1881, et *Gaz. méd. de*

(1) E. Lancereaux, *Leçons de clinique médicale. Des Troubles vaso-moteurs et trophiques liés à l'alcoolisme*, etc., Paris, 1883, p. 32.

Paris, 1881, p. 427). — Silvio Tonnini, *Phénomènes spinaux observés chez les pellagreux* (*Rivista sperimen. de Medicina leg.*, 1884, fasc. 1-2, et *France méd.*, 19 juillet 1884, p. 1026).

*Névrite sécalinique.* — Les désordres nerveux symptomatiques de l'ergotisme, ceux-là surtout qui affectent les extrémités des membres, et avec les troubles liés à l'existence d'une névrite parenchymateuse, de analogie telle qu'il y a, croyons-nous, des raisons sérieuses de les attribuer à cette même lésion. Sensitifs, moteurs, vaso-moteurs et trophiques tout à la fois, ces désordres portent à soupçonner la présence d'une lésion matérielle des nerfs, jusqu'à ce que l'occasion de vérifier le fait se présente.

Bibliographie. — Consultez pour les symptômes de l'ergotisme la bibliographie t. I, p, 521, et de plus : Menche, *Die Ergotismus epidemic in Obertressen im Herbst* 1879, etc. (*Deutsch. Arch. f. klin. Med.*, t. XXXIII; anal. dans *Gaz. méd. de Paris*, 26 juillet 1884, p. 355).

Névrites pyrétiques. — Cette dénomination nous sert à désigner des lésions des cordons nerveux développées pendant le cours ou à la fin des maladies infectieuses faisant partie de la classe des fièvres. Ces névrites, qui ne sont pas sans analogie avec les névrites ascendantes, peuvent affecter la plupart des nerfs, mais elles ont pour chaque maladie un siége de prédilection assez spécial. Les nerfs du voile du palais et de la respiration, fréquemment atteints dans la diphthérie, ne le sont pas, ou du moins rarement dans la fièvre typhoïde et la variole où la névrite se localise de préférence aux nerfs des extrémités.

Anatomiquement, ces névrites diffèrent peu ou pas de celles que nous avons étudiées jusqu'ici. Le tube nerveux, principal siége de l'altération, présente, ainsi que l'ont indiqué plusieurs auteurs, des caractères semblables à ceux que l'on observe dans le bout périphérique d'un nerf sectionné. Charcot et Vulpian, à qui la science est redevable des premières recherches sur la névrite de la diphthérie, ont constaté, dès l'année 1862, que les nerfs du voile du palais d'une femme morte un mois environ après le début d'une paralysie liée à cette maladie renfermaient des tubes dans lesquels la matière médullaire était fragmentée sinon transformée en corps granuleux elliptiques, ou même se trouvait résorbée. Déjerine a rencontré des lésions semblables, non seulement dans les cordons nerveux, mais encore dans les racines antérieures de nerfs traitées par l'acide osmique et examinées à l'état frais. Les tubes nerveux de ces parties permettaient de suivre les diverses phases d'alté-

ration de la myéline : simple fragmentation, transformation en blocs arrondis ou corps granuleux et en gouttelettes graisseuses. En même temps, les noyaux de la gaine de Schwann étaient plus nombreux, le cylindre-axe, conservé dans les nerfs dont la myéline commençait à s'altérer, se trouvait fragmenté dans ceux où cette altération était un peu plus ancienne, et avait disparu dans ceux où elle était avancée, de sorte qu'un certain nombre de tubes se trouvaient réduits à leur simple gaine. Ces mêmes lésions ont d'ailleurs été vues par d'autres observateurs.

La variole expose à des lésions des nerfs semblables à celles dont il vient d'être question, du moins si on s'en rapporte au petit nombre de faits connus. Chez un malade mort de tuberculose et qui, à la suite d'une variole grave, avait été atteint de douleurs violentes avec atrophie musculaire du membre supérieur gauche, Joffroy constata, dans un très grand nombre de tubes des nerfs radial et cubital gauches traités par l'éosine, la disparition du cylindre-axe et de la myéline ; par contre le nerf médian du même côté et le nerf radial opposé, soumis au même réactif, étaient entièrement sains ; la moelle épinière, examinée avec soin, n'était pas touchée.

La fièvre typhoïde est quelquefois suivie de troubles sensitifs, moteurs ou même vaso-moteurs, localisés le plus souvent à la périphérie des membres, et qui semblent avoir pour siège les cordons plutôt que les centres nerveux. Mais si jusqu'ici aucun examen direct ne vient nous renseigner sur l'état des nerfs dans ces conditions, il y a néanmoins lieu de croire qu'ils sont le siège d'une altération semblable à celle qui survient dans la diphthérie et la variole. Ces réflexions sont applicables aux paralysies circonscrites observées dans la dysenterie, le choléra et dans beaucoup d'autres maladies infectieuses. D'ailleurs les paralysies pyrétiques ne manquent pas d'analogie avec les paralysies toxiques dont il a été question plus haut, et qui sont liées à une altération des cordons nerveux.

Les conditions pathogéniques des névrites pyrétiques n'ont pas été jusqu'ici parfaitement déterminées. Déjerine pense que la névrite diphthéritique est subordonnée à un désordre matériel primitif des éléments cellulaires des cornes antérieures (téphro-myélite) ; mais la lésion qu'il a observée dans quelques cas n'est pas tellement nette qu'il faille admettre cette opinion sans contrôle. La méningite spinale rencontrée dans deux ou trois cas n'est, en vertu du principe de la constance et de l'identité des lésions dans une même maladie, qu'une simple coïncidence. D'un autre côté, dans un cas de névrite varioleuse, la moelle épinière, exami-

grand soin par Joffroy, n'a rien présenté d'anormal. Ajoutons que histologistes, en Allemagne surtout, nient l'existence d'une médullaire dans la paralysie diphthéritique, et concluons qu'il y a sérieuses de croire que les névrites pyrétiques ne sont pas subordonnées à une altération des cellules médullaires.

en unit ces névrites à la maladie générale sous l'influence de elles prennent naissance? Sur ce point nous ne sommes pas plus que sur le mode de genèse des lésions des reins et du foie sur- ans le cours des maladies infectieuses. Après avoir attribué ces à l'élévation de la température, on tend à les rattacher aujour- la présence de microbes au sein des parenchymes. En serait-il rites comme des néphrites, seraient-elles ainsi que ces dernières une infiltration microbienne des éléments des nerfs ou tout au des vaisseaux qui se distribuent à ces organes ? C'est là une ques- i se pose, mais que nous ne pouvons encore décider.

désordres paralytiques ordinairement circonscrits qui se rencon- la fin ou dans la convalescence des maladies infectieuses, et que royons devoir rattacher à une névrite, ont en tout cas une physio- spéciale, et cette circonstance indique qu'ils dépendent d'une subordonnée vraisemblablement à une condition pathogénique une. Ces désordres sont en effet accompagnés ou précédés de es subjectifs ou objectifs de la sensibilité (picotements, fourmil- ls, hyperesthésie et anesthésie), souvent aussi de troubles vaso- rs (œdème, hypérémie, etc.). Leur début est insidieux, leur marche issante ; néanmoins ils disparaissent ordinairement au bout d'un a temps et n'ont de gravité réelle que s'ils atteignent des organes l'intégrité fonctionnelle est indispensable à l'entretien de la vie. ce qui arrive quelquefois à la suite de la diphthérie où non seule- l'altération des nerfs vagues, mais encore celle des nerfs laryngiens, a cause d'accidents mortels. Cette dernière paralysie peut favoriser la itration des aliments dans les voies aériennes et provoquer de la e une pneumonie fatale si on n'a soin de soumettre le malade à un me lacté absolu.

BIBLIOGRAPHIE. — MAINGAULT, *Sur la paralysie du voile du palais à la suite igine*. Thèse de Paris, 1854. — GUBLER, *Des paralysies dans leurs rapports c les maladies aiguës* (*Archiv. gén. de médec.*, 1860 et 1861). — W. ERB, *Pathologie und pathologischen Anatomie d. peripherischen Paralysen* (*Archiv klin. Med.*, 1868, t. IV, p. 535, et 1869, t. V, p. 42, et *Gaz. hebd. de méd. e chirurgie*, 1869, *p.* 283 ; voyez encore *Arch. physiol.*, 1869, p. 783). — LO FEDELI, *Paralisi post-difteritica del vago ; osservazioni cliniche e anatomo-*

*patologiche* (*Rivista clinica di Bologna*, janv. 1877, et *Rev. des Sc. méd.*, 1878, t. XI, p. 157). — J. Déjérine, *Recherches sur les lésions du système nerveux dans la paralysie diphthéritique* (*Archiv. de physiolog. normale et pathol.*, 1878, sér. 2, t. V, p. 106, et *Bull. de la Soc. anat.*, sér. 6, t. IV, p. 335). — H. Barth et J. Déjerine, *Note sur un cas de méningite bulbaire survenant chez un individu atteint de paralysie diphthérique du voile du palais* (*Archiv. de physiologie norm. et pathol.*, 1880, p. 673). — P. Meyer, *Anatomische Untersuchungen über dipteristiche Lähmung*, Berlin, 1881 (*Archiv für pathol. Anat.*, t. LXXXV, p. 2, et *Rev. des Sc. méd.*, 1882, p. 57 avec bibliographie). — Kohler et Fick, *Ueber Ataxie nach acuten Erkrankung* (*Prager Vierteljahrschrift*, 1879). — Percy Kidd, *A contribution to the Pathology of Diphtheritic paralysis* (*Med. chirurg. Transact.*, 1883, t. LXVII, p. 133). — Ch. Schmachewsky, *Ueber Thermoneurosen.* (*Archiv für pathol. Anat. und Physiol.*, 1884, t. XCVI, p. 131). — Wiederhofer, *Des paralysies consécutives à la diphthérie* (*Allgem. Wien. med. Zeitung*, 23 oct. 1883; anal. dans *Gaz. méd. de Paris*, 1884, p. 259).

A. Vulpian, *Maladies du système nerveux, Leçons faites à la Faculté.* Cours de 1876, publié par le docteur Bourceret. — Eisenlohr, *Contribution à l'étude des paralysies typhoïdes* (*Archiv f. Psychiatrie*, t. VI, p. 543). — L. Lixdouzy, *Des paralysies dans les maladies aiguës.* Thèse d'agrégation, Paris, 1880, p. 101.

Gubler et Laborde, *Des accidents nerveux et paralytiques dans la variole* (*Gaz. des hôpitaux*, 1871, p. 589). — Vulpian, analyse d'un Mémoire de Westphal (*Archiv. de Physiol. norm. et path.*, 1873, t. V, p. 95). — A. Joffroy, *Ibid.*, 1879, sér. 2, t. VI, p. 179. — J. M. Mannissole, *Étude sur les phénom. nerveux consécutifs à la variole.* Thèse de Paris, 1880. — Leudet, *Troubles des nerfs périphériques dans la convalescence de la variole* (*Archiv. génér. de médecine*, 1881, t. I, p. 648). — Jaubert, *De la convalescence du choléra.* Thèse de Paris, 1866. — Griesinger, *Traité des maladies infectieuses*, trad. fr. par Lemattre. Paris, 1877.

### II. — Névrites suppuratives.

Ces névrites, bien différentes de celles qui précèdent, sont caractérisées par la présence de globules purulents au sein du stroma conjonctivo-vasculaire des nerfs. Consécutives dans la plupart des cas à une suppuration de voisinage, elles forment dans la classe des phlegmasies nerveuses un genre à part, relativement pauvre, mais néanmoins distinct tant par ses caractères macroscopiques et microscopiques que par ses origines.

Les nerfs lésés sont injectés, tuméfiés, rougeâtres ou jaunâtres et quelquefois ramollis. Le périnèvre et le tissu conjonctif interfasciculaire sont le siège d'un processus congestif et d'une infiltration plus ou moins étendue

de sérum et de leucocytes. Cette infiltration, constatée par Martinet entre les différents vaisseaux qui composent le nerf sciatique, et par quelques observateurs dans d'autres nerfs, ne peut être mise en doute. Néanmoins, il faut reconnaître que, dans un certain nombre de cas, les nerfs situés au sein des foyers de suppuration et directement baignés par le pus n'offrent d'autre modification qu'un épaississement du périnèvre, comme si cette membrane faisant l'office du péritoine formait une barrière au pus et défendait les nerfs contre la suppuration. Du reste, lorsque la suppuration envahit le périnèvre et le tissu interfasciculaire, la gaine lamelleuse forme à la diffusion du pus dans l'intérieur des faisceaux une barrière à peu près infranchissable, et les tubes nerveux ainsi préservés conservent le plus souvent leurs propriétés.

Les cordons nerveux ont donc peu de tendance à la suppuration. Gendrin prétend que la présence d'un corps étranger dans leur épaisseur les détruit par ulcération sans produire d'infiltration purulente, et plus récemment Vulpian a pu s'assurer que la cautérisation, la pression entre le mors d'une pince, la ligature des nerfs et même d'autres traumatismes ne parviennent pas à produire une névrite suppurative véritable au delà des points soumis à la violence expérimentale. Toutefois, lorsque la suppuration d'un cordon nerveux est de longue durée, les tubes, comprimés sinon baignés par le pus, subissent au-dessous du point lésé une série de transformations qui ne diffèrent pas sensiblement de celles qui succèdent à une section nerveuse.

Bibliographie. — Martinet, *Mém. sur l'infl. des nerfs* (*Rev. méd.*, 1824). — Gendrin, *Histoire anatomique des inflammations*, Paris, 1826, t. II, p. 149. — Andral, *Précis d'anatom. pathologique*, Paris, 1829, t. II, p. 887. — Chassaignac, *Traité de la suppuration*, Paris, 1859, p. 789. — A. Collin, *Contribution à l'étude de la névrite suppurative*. Thèse de Paris, 1876. — V. Cornil et L. Ranvier, *Man. d'histologie pathol.*, 2e part., p. 600. — A. Vulpian, *Leçons sur les nerfs vaso-moteurs*, Paris, 1875, t. II, p. 295.

### III. — Névrites proliférations.

Caractérisées par la formation au sein de la substance interfasciculaire des cordons nerveux d'un tissu conjonctif embryonnaire qui tend à s'organiser définitivement ou à disparaître en partie, ces névrites constituent un genre distinct et méritent toute notre attention. Néanmoins, comme elles se montrent dans le cours de maladies diverses et résultent de l'action d'agents spéciaux dont chacun imprime à la lésion nerveuse un

cachet particulier, il est nécessaire de diviser ce genre en espèces; aussi décrirons-nous successivement une névrite éléphantiasique ou scléreuse, une névrite syphilitique ou gommeuse, une névrite lépreuse, et une névrite tuberculeuse.

Névrite éléphantiasique ou scléreuse. — Cette névrite, moins nettement définie que celles qui vont suivre, est presque toujours secondaire, soit à une lésion de voisinage, soit à une altération primitive des centres nerveux, et de là deux variétés, sinon deux espèces distinctes : névrite par propagation, névrite consécutive à une lésion des centres nerveux.

*Névrite par propagation.* — La névrite secondaire à une lésion de voisinage a pour type la névrite de l'éléphantiasis, aujourd'hui bien connue au point de vue de ses caractères microscopiques et de sa composition histologique. Les nerfs affectés, loin de pouvoir glisser au milieu d'un tissu cellulaire lâche, sont fixés aux parties voisines et immobilisés par un tissu scléreux comme cicatriciel ; ils sont gonflés, indurés et plus résistants qu'à l'état normal. Sur des coupes colorées au carmin et examinées à un faible grossissement, Cornil a pu constater que le névrilème était notablement épaissi et renfermait des îlots de tissu cellulo-adipeux, le tissu conjonctif interfasciculaire était manifestement tuméfié. Les coupes des faisceaux primitifs, examinées à un grossissement suffisant, laissaient voir des cylindres d'axe irréguliers ou remplacés par une cavité plus grande que le cylindre lui-même, désordre vraisemblablement consécutif. Toujours circonscrite au membre ou à la partie affectée d'éléphantiasis, la névrite en question coexiste avec une altération des vaisseaux lymphatiques et sanguins, et de plus avec une sclérose du derme et des muscles.

L'éléphantiasis endémique n'est pas la seule maladie dans laquelle on observe une névrite proliférative ; d'autres maladies avec lésions scléreuses peuvent avoir le même résultat. Depuis longtemps Beau a admis l'existence de névrites consécutives à la pleurésie, mais seulement dans les nerfs intercostaux, ou encore dans les nerfs phréniques et même dans le pneumo-gastrique. Les phlegmasies du péritoine peuvent engendrer des accidents du même genre du côté des nerfs du bassin, et de là certaines douleurs succédant à la pelvi-péritonite. Les phlegmasies des méninges de la base de l'encéphale se continuent ou se propagent de la même façon jusque dans les nerfs cérébraux. Cette propagation beaucoup moins rare qu'on ne le pense donne l'explication de quelques-uns au moins des phénomènes de rigidité et de contracture musculaire,

d'hyperesthésie, etc., survenant du côté de la tête et du cou dans le cours de certaine méningite.

Les phlegmasies proliférative de la tunique externe des gros vaisseaux, l'aorte notamment, parviennent aussi, du moins dans un certain nombre de cas, à produire une névrite scléreuse des filaments nerveux qui rampent à la surface de ces canaux. Cette névrite est relativement commune dans le plexus cardiaque qui, par sa situation entre l'artère pulmonaire et l'aorte, s'y trouve prédisposé, mais elle se rencontre dans d'autres points du système artériel, où des nerfs se trouvent accolés aux vaisseaux. Dans un cas de phlegmasie proliférative de la première portion de l'aorte avec angine de poitrine, il m'est arrivé de trouver le plexus cardiaque compris dans un tissu scléreux formé aux dépens de la tunique externe de l'aorte, et envahi par les éléments de ce tissu, attendu qu'il existait entre les faisceaux nerveux de nombreuses cellules embryonnaires de tissu conjonctif. (Voy. mon *Atlas d'anatomie pathologique*, pl. 25, fig. 1 et 2.)

*Névrite scléreuse consécutive à une lésion des centres nerveux.* — Cette névrite n'est manifeste que dans les cas d'hémiplégie ancienne, elle se révèle par l'augmentation de volume des nerfs correspondants à la lésion qui a produit cette paralysie. Les nerfs ainsi modifiés peuvent être doublés par le simple fait d'un épaississement du périnèvre et du tissu conjonctif interfasciculaire provenant de la prolifération de ce tissu. Les tubes nerveux sont généralement intacts, ou du moins ils conservent leur structure normale (Cornil).

Indépendamment de cette névrite, il n'est pas rare de trouver dans la sclérose en plaques du cerveau et de la moelle épinière des lésions des nerfs ayant de grandes analogies avec celles des centres nerveux. Ces lésions se présentent sous la forme de plaques indurées, grisâtres ou blanchâtres, plus ou moins étendues, et disséminées sans ordre sur le trajet des cordons nerveux. Au niveau de ces plaques il existe un tissu conjonctif de nouvelle formation à une phase plus ou moins avancée de son développement.

Bibliographie. — Hilary, *Observat. of the change of the air and concomitant epidemical disease in the island of Barbadoes*. London, 1759. — Favre, *Observ. d'éléphantiasis des Arabes*, etc. (*Bull. de la Soc. anatomique*, 1830, t. V, p. 50). — Nœgeli, *Archiv. gén. de méd.*, t. XIII, p. 431. — Carl Hecker, *Éléphantiasis ou lèpre arabe*. Lahr, 1858. Analyse dans *Gaz. hebd. de méd. et de chirurgie*, 1859, p. 222. — J. Cruveilhier, *Traité d'anatom. path. générale*. Paris, 1882, t. IV, p. 19. — Moxon, *On the morbid anatomy of elephantiasis Graecorum* (*Guy's Hospital Reports*, 1862, t. XIV, p. 218). — Newman et Butlin, *Elephan-*

*tiasis of the right lower extremity* (*Transact. of the patholog Soc. of London*, 1875, t. XXVI, p. 211). — R. Virchow, *Neuritis interstitialis prolifera* (*Archiv f. pathol. Anat. und Physiologie*, 1871, t. LIII, p. 441). — Girard et Cornil, *Éléphantiasis des Arabes, Hypertrophie des nerfs*, etc. (*Bullet. de la Société anatomique*, 1883, p. 155-160).

S. Beau, *De la névrite et de la névralgie intercostales* (*Archiv. génér. de médecine*, février 1847, t. I, p. 161). — E. Lancereaux, *De l'altération de l'aorte et du plexus brachial dans l'angine de poitrine* (*Gaz. méd. de Paris*, 1864, p. 492, et *Atlas d'anatom. path.*, Paris, 1870, p. 256, avec pl.). — Loupias, *Quelques observ. d'anat pathol. pour servir à l'étude de l'angine de poitrine*. Thèse de Paris, 1865. — Fr. Schultze, *Ueber das Verhalten des Rückenmarks und der Rückenmarksnervenwulzeln bei akuter Basilarmeningitis* (*Berlin. klin. Wochenschrift*, 1876, t. XIII, nos 1, 2 et 3). — Liouville, *Deux cas de sclérose en plaques de la moelle et du cerveau* (*Bullet. de la Soc. anat*, 1868, t. XLIII, p. 354). — Cornil, *Lésions des nerfs dans les hémiplégies anciennes* (*Compt. rendus et Mém. de la Société de biologie*, 1863, et *Gaz. méd. de Paris*, 1863, p. 406).

Névrite syphilitique. — Les localisations de la syphilis sur les cordons nerveux sont rarement primitives ou directes; le plus souvent, elles se fixent tout d'abord sur une membrane telle que la pie-mère, la dure-mère, le périoste crânien, etc., ou bien sur une artère ou un organe comme l'encéphale, pour s'étendre ensuite aux nerfs du voisinage, et conséquemment les désordres qu'elles déterminent sont secondaires ou indirects (fig. 94). Cette circonstance nous donne la clef de la fréquence relative des lésions syphilitiques des cordons nerveux et nous permet de comprendre comment les nerfs crâniens et les nerfs situés dans le voisinage du périoste sont les plus fréquemment atteints.

La névrite syphilitique est une lésion de la période tertiaire plutôt que de la période secondaire, et, comme toutes les lésions avancées de la syphilis, elle est circonscrite à un ou plusieurs points de l'organe affecté. Elle a pour siège spécial le névrilème et le tissu conjonctif interfasciculaire, et se présente sous deux formes : forme scléreuse et forme gommeuse.

La forme scléreuse de la névrite syphilitique diffère peu de la névrite scléreuse proprement dite ; elle est caractérisée par un changement de coloration avec tuméfaction plus ou moins étendue d'un seul ou de plusieurs cordons nerveux. Les nerfs affectés sont indurés, fermes, grisâtres et parfois rétractés (fig. 95), tantôt libres, tantôt compris dans une gangue de tissu conjonctif de nouvelle formation qui les fait adhérer aux tissus ou aux organes voisins (1).

(1) *Syphilis. — Névrite des nerfs moteurs oculaires communs. — Destruction de la voûte palatine; tubercule de la face; hépatite gommeuse.*

L'examen de coupes microscopiques perpendiculaires au grand axe de ces nerfs permet de constater que le tissu interfasciculaire est plus épais que normalement, non pas dans toute son étendue, mais sur des points divers, comme si la lésion frappait partiellement le cordon nerveux. Cet épaississement est le résultat de l'apparition, au sein du tissu interstitiel, d'éléments conjonctifs nouveaux qui, peu à peu, en s'organisant, se rétractent, d'où la compression des tubes nerveux, et plus tard

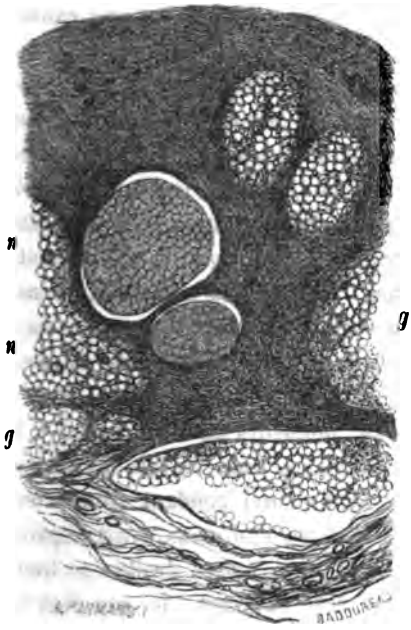


FIG. 94. — *n*, *n*, deux divisions du nerf frontal sectionnées et comprimées par les éléments d'une périostite gommeuse syphilitique. — *g*, *g*, pelotons graisseux.

FIG. 95. — Section de l'encéphale au niveau des pédoncules cérébraux. En avant et en bas de ces pédoncules représentés par deux larges taches blanches se voit un îlot de substance grise d'où partent les nerfs de la 3e paire *a*, amincis, indurés et rétractés.

leur étranglement. Les faisceaux nerveux, inégalement altérés, sont les uns atrophiés et plus ou moins complétement détruits, les autres dans un état d'intégrité presque totale. Cette irrégularité et la circonscription de

D. E.,., âgée de 41 ans, repasseuse, est atteinte de syphilis en 1871 (chancre, éruption généralisée), et, pendant les deux années qui suivent, elle fait deux fausses couches; plus tard, elle perd une partie de la voûte palatine et de la cloison du nez; enfin, en 1881, il lui survient une gomme du voile du palais, des tubercules de la face et une paralysie progressive des nerfs moteurs oculaires communs. C'est au cours de ces accidents que cette malade est admise dans notre service (hôpital de la Pitié), le 16 décembre 1881. A cette époque, il existe une déviation prononcée des deux yeux en dehors, marquée à droite du ptosis et de la mydriase, et, en même temps, un léger degré d'amblyopie à gauche. La malade accuse des maux de tête et présente une hyperesthésie à peu près générale. Elle n'a ni contracture ni paralysie, mais elle est sans appétit et vomit parfois de la bile. La voûte palatine est perforée et le voile du palais laisse voir un large ulcère; la peau du visage est le siège de plusieurs tubercules ulcérés et recouverts de croûtes. Un traitement

l'altération sont ici comme ailleurs les principaux caractères de la syphilis tertiaire.

La forme gommeuse de la névrite syphilitique ne diffère de la forme scléreuse que par l'existence, sur un ou plusieurs points, d'une exubérance de tissu conjonctif embryonnaire, lequel, ne parvenant pas à se nourrir, subit une sorte de transformation granulo-graisseuse qui diminue sa consistance et lui donne une coloration jaunâtre ou grisâtre. Dans ces conditions, les nerfs, ceux de l'encéphale surtout, présentent à leur origine ou sur leur trajet de petits nodules miliaires ou lenticulaires saillants, grisâtres, secs, peu élastiques, souvent parsemés de points jaunâtres, grenus à la coupe, faciles à écraser sous le doigt. Telle est cette lésion dans sa période d'état. Plus tard, les éléments nouveaux, transformés et résorbés, laissent à leur place un tissu de cicatrice et des faisceaux nerveux plus ou moins altérés, c'est la seconde phase du processus.

La première de ces phases a été vue par plusieurs auteurs ; quant à la seconde, nous avons pu en constater l'existence dans un cas de gomme syphilitique du trijumeau que nous avons suivi pendant plus d'une année. Lorsque la malade succomba, le tissu gommeux avait disparu, les nerfs des cinquième, septième et huitième paires droites se trouvaient englobés dans un tissu fibreux très compact ; le ganglion de Gasser était aplati, induré et réduit à une mince bandelette blanchâtre comme s'il s'agissait d'une cicatrice. Les éléments nerveux se trouvaient étouffés par le tissu conjonctif, ils étaient atrophiés là où ils n'avaient pas disparu (1).

spécifique est institué et suivi par la malade ; mais, le 22 décembre, six jours après son entrée, elle tombe dans le coma et succombe.

*Autopsie.* — Le crâne est sclérosé, la dure-mère n'est pas altérée et les méninges molles n'offrent pas de modification sensible. Toutefois, les nerfs moteurs oculaires communs, préparés avec soin, se font remarquer à leur origine et sur leur trajet par un changement de volume, une induration manifeste, et surtout par une coloration gris noirâtre, qui se rencontre encore dans la substance nerveuse au niveau de l'origine apparente de ces nerfs. La pie-mère qui les recouvre est épaissie. Cette membrane est injectée, et quelque peu épaissie au niveau du chiasma des nerfs optiques. Les deux premières circonvolutions frontales (droite et gauche) sont ramollies à leur partie postérieure et interne. Le cœur et l'aorte sont intacts ; les poumons sont congestionnés à leur base. Le foie est le siège de cicatrices multiples, étoilées et profondes, indices de gommes résorbées. Les reins sont peu modifiés. Les trompes utérines sont adhérentes, l'utérus est normal.

L'examen histologique des nerfs moteurs, qui eût été des plus intéressants, n'a pu être pratiqué, à cause du garçon d'amphithéâtre, qui fit disparaître le cadavre aussitôt que le dessin macroscopique fut terminé.

(1) *Syphilis. — Altération du nerf trijumeau droit, avec douleurs de tête, anesthésie de la face et fonte purulente de l'œil correspondant. Dyspepsie. Vomissements, puis amé-*

BIBLIOGRAPHIE. — L. GROS et LANCEREAUX, *Affections nerveuses syphilitiques*. Paris, 1861. — J. HUGLINGS JACKSON, *Cases of disease of the nervous system* (*London hospital Reports*, 1867-68, t. IV, p. 314). — LÉPINE, *Dégénérescence*

*lioration sous l'influence d'un traitement ioduré longtemps continué. Retour des douleurs. Paralysie des nerfs de la cinquième, septième et huitième paire. En dernier lieu, débilité générale, coma et mort.*

V. P...., lingère, contracta, à l'âge de vingt-deux ans, un chancre syphilitique de la grande lèvre, qui fut rapidement suivi de plaques muqueuses aux parties génitales, d'angine et d'une éruption rubéolique généralisée. Il n'y eut aucune autre lésion syphilitique depuis cette époque, du moins si on en juge par l'état des téguments, qui n'offrent pas la moindre trace de cicatrice. Toutefois, en 1877, cette malade, âgée de quarante-cinq ans, éprouva du côté droit de la tête de vives douleurs avec légère exacerbation nocturne. En même temps, digestions pénibles et amaigrissement rapide. Un traitement ioduré ne tarda pas à améliorer cet état; mais la malade quitta l'hôpital trop tôt, s'abstint de toute médication et endura pendant des mois entiers d'atroces douleurs névralgiques, jusqu'au jour où de graves désordres du côté de l'œil la firent entrer à l'hôpital Saint-Antoine (service de chirurgie). Il était facile alors de reconstituer la série des accidents présentés par cette malade : kératite neuroparalytique, abcès cornéen, perforation, hernie de l'iris, qui est encore compris dans une cicatrice, et, enfin, staphylome consécutif.

L'incurabilité de cette affection, jointe aux douleurs névralgiques intenses de la face à droite et à une surdité à peu près totale du même côté, engagea mon collègue, le docteur Le Dentu, à faire passer cette malade dans mon service à la fin de l'année 1878. La névralgie faciale fut traitée par l'iodure de potassium à haute dose, tandis que le régime lacté, l'emploi de poudres stomachiques relevaient les forces déprimées et stimulaient les fonctions digestives de la patiente. Celle-ci sortit, améliorée, au bout d'un certain temps, mais non guérie; aussi, le 3 avril 1879, elle venait de nouveau réclamer nos soins à l'hôpital de la Pitié. Elle était alors très émaciée, avec du muguet dans la bouche; des douleurs plus vives que jamais étaient ressenties sur le trajet des branches de la cinquième paire, où l'on constatait les points douloureux de Valleix; il existait de plus une exostose située au niveau du sourcil gauche, une surdité complète et une hémiplégie faciale à droite. Ajoutons que la plupart des dents s'étaient cariées et étaient tombées par morceaux, d'abord à la partie droite de la mâchoire supérieure et ensuite à celle de gauche.

Soumise au traitement qui avait été déjà employé, cette malade cessa bientôt de souffrir, et son état général s'améliora au point que ses règles reparurent après une suppression d'une année, elle reprit même de l'embonpoint. Toutefois, la médication ayant été cessée à plusieurs reprises, pour satisfaire à son désir, les douleurs frontales ne tardèrent pas à reparaître. Puis, à l'hyperesthésie faciale qui existait autrefois, succéda peu à peu de l'anesthésie de la moitié droite de la langue, de la pituitaire et de la peau de la joue droite; la région frontale seule demeura sensible.

La mastication devint difficile, et, de temps à autre, la moitié droite du front et de la tête était le siège d'élancements douloureux comparables à des décharges électriques. Des douleurs se firent sentir enfin dans la région droite du cou, puis il survint des vertiges pendant la marche avec tendance à tomber à droite. Un léger degré de raideur apparut dans la jambe du même côté, depuis longtemps sujette aux crampes, les articulations des poignets devinrent le siège d'élancements douloureux et il se produisit une certaine difficulté des mouvements de la main. Plus tard, la miction se trouva gênée et difficile, la sensibilité des membres du côté droit s'exagéra, tandis que le mouvement s'affaiblit.

A partir des premiers jours de janvier 1881, la santé générale déclina; le 27, la malade tomba dans une sorte de stertor avec insensibilité à peu près générale, et elle succomba le 29 à dix heures du soir.

*Autopsie.* — Épaississement de la calotte crânienne au niveau de l'occipital; la corne

*syphilitique du nerf cubital* (*Bull. de la Soc. anatom.*, 1867, t. XLII, p. 577). — Fr. Robinson, *Transact. of the pathol. Soc. of London*, 1869, t. XX, p. 17. — P. Pétrow, *Ueber die Veranderungen des symp. Nervensyst. bei constitut. Syph.*

sphénoïdale du côté droit et la protubérance au niveau de la cinquième paire adhèrent à méninges correspondantes (pie-mère et dure-mère) qui sont épaissies; de même la substance du cervelet, superficiellement indurée, se trouve unie à ces membranes au niveau conduit auditif interne.

Le nerf trijumeau droit est comme dissocié à son origine; en tout cas, beaucoup plus mince que son congénère, il présente, au niveau de son passage sur le bord supérieur rocher, un petit renflement induré, formé d'éléments conjonctifs embryonnaires quelques-uns en voie d'altération granulo-graisseuse. Il existe en outre, sur la face térieure du rocher, une masse calleuse impossible à dissocier, qui s'étend du conduit auditif interne au sommet de l'os, et résulte de la fusion des méninges molles de la mère avec la substance cérébelleuse voisine.

Les nerfs des cinquième, septième et huitième paires du côté droit, atrophiés manifestement altérés, sont englobés dans ce tissu fibreux très compact. Le ganglion Gasser, du même côté, beaucoup moins saillant et plus aplati que son congénère, se trouve réduit à une simple bandelette; il offre une coloration blanchâtre, comme s'il s'agissait d'une cicatrice; il est induré et résistant. Le ganglion du côté opposé est normal et, tout ailleurs, les méninges et l'encéphale sont sains.

L'examen comparatif des coupes histologiques des deux ganglions permet de constater qu'il existe à droite un développement considérable des éléments conjonctifs, une trame de gangue fibreuse infiltrée de graisse qui étouffe les éléments nerveux. Ceux-ci, les cellules aussi bien que les fibres, sont plus ou moins profondément atrophiés. Les fibres nerveuses ne possèdent plus de myéline, et quelques-unes seulement laissent encore voir le cylindre-axe. Semblable altération est constatée dans les nerfs auditif et facial.

Le globe de l'œil droit est flasque et beaucoup plus mou que celui de l'œil gauche; la cornée est complétement opaque. La perforation est située dans la moitié inférieure; elle est bouchée par une substance jaune assez adhérente. La chambre antérieure a presque complétement disparu. L'iris est très dilaté et adhère dans toute sa petite circonférence à la face postérieure de la cornée.

Il existe une synéchie totale antérieure et une adhérence intime au niveau de la cicatrice cornéenne sans synéchie postérieure. Le cristallin, complétement opaque, a la consistance d'un cartilage mou; il est d'un blanc légèrement grisâtre, un peu ambré au centre, mais n'a pas la couleur jaune sombre de la cataracte séniile ordinaire. Le corps vitré n'a rien de spécial. La choroïde et les procès ciliaires sont beaucoup moins colorés que du côté sain; ils ont une teinte brune plutôt que noire. La rétine est d'un gris un peu plus prononcé que du côté sain; elle paraît épaissie et flotte moins bien dans l'eau. La papille ressort mieux sur le plan de la rétine; à l'œil nu et à la loupe, on ne constate pas d'autres lésions. Les muscles de l'œil droit ont la même couleur et la même consistance que ceux du côté gauche.

Adhérences des *poumons* aux plèvres, quelques points de pneumonie stasique à la base du poumon droit, et aussi, sur une faible étendue, à la base du poumon gauche. *Cœur* normal; *aorte* semée de quelques plaques graisseuses.

Le *foie* présente, au niveau de son lobe droit, une cicatrice étoilée et déprimée qui envoie des prolongements fibreux à l'intérieur du parenchyme. C'est là une lésion manifestement syphilitique, indice d'une gomme ancienne. La *rate* est un peu volumineuse. La capsule des *reins* adhère sur plusieurs points à la substance corticale; en ces points, il existe de petites plaques d'induration.

Les *trompes* adhèrent aux ovaires et à l'utérus. L'ovaire droit est manifestement volumineux et sclérosé. Les parois utérines renferment un corps fibreux du volume d'une orange.

is (*Archiv f. path. Anat. und Physiolog.*, 1873, t. LVII, p. 121). — Barlow, *Syphilis congénitale, gomme des nerfs crâniens* (*Med. Times and Gaz.* et *Gaz. méd. de Paris*, 1877, p. 479). — E. Lancereaux, *Traité historique et pratique de la syphilis*, 1re éd., Paris, 1866; 2e éd., Paris, 1873, p. 375. — Le même, *Leçons de clinique médicale*, Paris, 1883, p. 100. — Le même, *Paralysies spinales et syphilis cérébrale*. Leçons recueillies par L. Gautier. Paris, 1883, in. V.

*Névrite tuberculeuse.* — De même que la syphilis, la tuberculose n'affecte pas indistinctement tous les nerfs, mais elle localise de préférence ses effets sur quelques-uns d'entre eux. La névrite tuberculeuse accompagne presque toujours une tuberculose méningée et fait pour ainsi dire partie de cette affection, car elle commence au niveau des origines nerveuses et s'étend de là vers les troncs. Les nerfs crâniens sont particulièrement prédisposés à cette lésion relativement rare dans les racines des nerfs rachidiens et beaucoup plus encore dans les cordons nerveux des membres. En général les granulations tuberculeuses apparaissent dans la pie-mère sur le trajet des vaisseaux et se généralisent ensuite peu à peu au stroma conjonctif des nerfs de la base du crâne et quelquefois aussi, lorsque les méninges spinales sont prises, aux racines des nerfs rachidiens. Les nerfs le plus fréquemment affectés sont les deuxième, troisième, quatrième et sixième paires cérébrales; c'est pourquoi les désordres fonctionnels de ces cordons nerveux sont si fréquents dans la méningite tuberculeuse.

Parcourus par des vaisseaux dilatés, les nerfs affectés de tuberculose offrent une teinte sombre, grisâtre; ils sont comme œdématiés et semi-transparents. Vus au microscope, ils présentent des granulations tuberculeuses attenant aux vaisseaux ou bien une infiltration du tissu interfasciculaire par des cellules conjonctives embryonnaires gênant plus ou moins fortement la nutrition des tubes nerveux. La modification qui en résulte porte sur la myéline qui est coagulée, fendillée ou même granuleuse; mais parfois aussi elle peut atteindre le cylindre-axe. (Voy. mon *Atlas d'anatomie pathologique*.)

Les nerfs encéphaliques ne sont pas influencés par la tuberculose uniquement dans le crâne; les nerfs pneumogastriques et phréniques, en rapport les uns avec les ganglions bronchiques, les autres avec les plèvres, peuvent subir cette même influence par leur contact avec des tissus tuberculeux. Les cas de ce genre, peu rares en ce qui concerne le pneumogastrique, méritent d'être connus à cause des accidents sérieux dont la lésion des nerfs vagues surtout peut être le point de départ; ainsi il m'a été donné de voir chez des phthisiques plusieurs cas de mort rapide

ou subite, qui n'avaient d'autre cause qu'une altération des ganglions bronchiques et du pneumogastrique correspondant. D'un autre côté les rameaux du grand sympathique et particulièrement le plexus solaire sont exposés à de semblables désordres, et tout dernièrement j'ai pu observer un fait des plus intéressants à ce point de vue, car il montre que, non seulement la tuberculose des ganglions lymphatiques prévertébraux, mais encore celle des capsules surrénales, peut être l'occasion de troubles nerveux graves et difficiles à reconnaître. Dans ce cas, en effet, on voyait très nettement sur les branches de ce plexus et sur le ganglion semi-lunaire gauche de petites masses caséeuses qui semblaient s'entrelacer entre les faisceaux nerveux (1).

(1) *Tuberculose primitive des capsules surrénales avec lésions concomitantes de quelques branches du plexus solaire, sans mélanodermie, vomissements, facies pétrinitique, etc.*

M., âgée de trente-quatre ans, domestique, est une femme bien constituée, qui a perdu sa mère à l'âge de trente-neuf ans, et dont le père se porte bien. Elle a perdu son mari après trois ans d'une maladie de poitrine. Cette femme a joui d'une bonne santé jusque il y a dix-huit mois, époque où elle a été prise de vomissements alimentaires qui avaient lieu très peu de temps après les repas, se reproduisaient quelquefois pendant trois jours de suite, et cessaient totalement pendant une quinzaine de jours. Un médecin consulté au bout d'un certain temps ayant diagnostiqué une gastrite, prescrivit l'application d'un vésicatoire à l'épigastre, le lait et l'eau de Vichy. Sous l'influence de ce régime suivi pendant près de deux mois, les vomissements ne se reproduisirent pas, mais plus tard ils recommencèrent et devinrent plus fréquents qu'ils n'étaient tout d'abord. Depuis un mois elle est dans l'état où nous la voyons le 14 juin 1884 lors de son entrée à l'hôpital. Elle ne vit que de lait, rend en général cet aliment une heure ou une heure et demie après l'avoir pris, et si elle ne boit pas son lait, elle n'en a pas moins des nausées et souvent vomit de la bile. D'ailleurs, elle est sans appétit, éprouve une répugnance indéfinissable pour certains aliments et notamment la viande de boucherie ; elle mange volontiers les œufs, le beurre, et prend le lait avec assez de plaisir. Ses garde-robes sont difficiles et ses selles fréquemment enveloppées d'un mucus gélatiniforme.

La langue est par places desquamée et lisse, le voile du palais rouge et injecté; les gencives sont rosées, brillantes et douloureuses; la membrane muqueuse des joues est normale. Les yeux sont profondément excavés et la physionomie exprime l'abattement et l'anéantissement des forces; la peau est normale. Le ventre est aplati, les battements artériels sont très prononcés à l'épigastre ; absence de tumeur au palper, mais clapotement du contenu de l'estomac. La malade ne tousse pas et ne présente aucun désordre matériel du côté du cœur, malgré de violentes palpitations; le foie et la rate n'offrent rien de particulier. La note dominante chez cette malade, en somme, ce sont les vomissements et une prostration telle qu'elle ne se remue presque pas dans son lit, évite même de changer de place, de se lever pour aller aux cabinets, et n'y va qu'en se traînant, ce qui la fatigue outre mesure.

Le 16 juin, la malade continue de vomir son lait; elle pèse 41 kilogrammes, tandis qu'il y a deux ans elle en pesait 55. Sa température axillaire est de 36° : lait, glace, potion avec chlorate de potasse. Les jours suivants elle continue de vomir; les urines des vingt-quatre heures varient entre un et deux litres; elles sont claires et ne renferment ni sucre ni albumine. Le 21 juin, elle vomit en plusieurs fois près d'un litre de lait coagulé, mélangé de bile ; la constipation est opiniâtre, la langue est toujours très rouge, il

Bibliographie. — M. Nélaton, *Tubercules développés à l'origine des nerfs des [illegible]ième, cinquième, septième et huitième paires. Perte de l'ouïe, de la vue et de [illegible]lorat. Conservation du goût et de la sensibilité des téguments de la face* (*Bull. [illegible] la Soc. anat.*, 1833, t. VIII, p. 135). — E. Lancereaux et P. Lackerbauer, [illegible]s *d'anatomie patholog.*, pl. 40, fig. 2. Voyez en outre la bibliographie de [illegible] méningite tuberculeuse. — Ladreit de Lacharrière, *Méningite tuberculeuse; [illegible]rcule du nerf optique droit, chez un enfant de quinze mois* (*Bull. de la Soc. [illegible]*., 1859, p. 47). — Bousseau, *Névrite optique dans la méningite tuberculeuse* [illegible] *de la Soc. anatom.*, 1867, t. XLII, p. 681). — Peter, *Névralgie sciatique [illegible] les phthisiques* (*Leçons de clinique médicale*, t. II, p. 389). — Friot, *De la [illegible]tique chez les phthisiques*. Thèse de Paris, 1879. — Dreyfous, *Névralgie [illegible] les tuberculeux; tuberculose des nerfs* (*Franc. méd.*, 1884, n° 64).

[illegible]vient du hoquet. Le 22, les yeux sont profondément excavés, l'abattement est excessif. [illegible] malade accuse une lassitude extrême, elle a toutes les peines pour se soulever dans [illegible] lit. Elle balance sans ordre ses bras et ses jambes, puis, à partir de quatre heures du [illegible], elle change de place à chaque instant dans son lit, se tourne et se retourne; enfin, [illegible] huit heures du soir, elle se couche brusquement sur le ventre et meurt.

*Autopsie.* — Le cerveau, la protubérance et le bulbe sont normaux. Le poumon gauche [illegible]ère avec la paroi thoracique dans une grande partie de son étendue, et renferme à son [illegible]met trois petites masses tuberculeuses. Le poumon droit, libre de toute adhérence, ne [illegible]rme pas moins une masse caséeuse ancienne enkystée et du volume d'un pois en[illegible]. Le cœur n'offre rien de spécial, le système artériel n'est pas lésé. L'estomac est [illegible]aré en deux loges par l'exagération du rétrécissement qui se voit souvent chez l'homme; [illegible]st légèrement dilaté et rempli d'une substance muqueuse, visqueuse, adhérente aux [illegible]ois; ses tuniques ne sont pas altérées. On ne constate ni tumeur, ni rétrécissement [illegible] orifices. Le duodénum et l'intestin tout entier n'offrent pas de lésion appréciable. Le [illegible]créas est sain, le bord supérieur de cet organe, toutefois, se trouve en rapport avec [illegible] ganglions lymphatiques tuméfiés, indurés et jaunâtres, manifestement tuberculeux, [illegible] caséeux. La présence de ces ganglions nous ayant mis sur la voie d'une lésion ma[illegible]rielle, nous ne tardâmes pas à constater que les capsules surrénales, celle de gauche particulièrement, étaient profondément altérées, indurées et jaunâtres. Cette dernière, bosselée, allongée et augmentée de volume, offrait à la coupe un gros noyau jaunâtre d'aspect lardacé, véritable masse caséeuse, circonscrite par un tissu grisâtre et très ferme. Les lésions de la capsule droite sont moins accusées, mais cet organe est néanmoins augmenté de volume et présente à sa partie supérieure une masse caséeuse du volume d'une cerise. Plusieurs des branches nerveuses qui composent le plexus solaire se trouvent surmontées, au voisinage de la capsule gauche, de petites masses caséeuses qui paraissent les pénétrer. A gauche, le ganglion semi-lunaire adhère à la capsule surrénale par son extrémité externe et dans ce point il est manifestement modifié. Le nerf grand splanchnique est intact; à droite, le ganglion semi-lunaire est libre d'adhérences et n'a de rapports avec la capsule correspondante que par les filets nerveux qu'il leur envoie. Toutefois, il existe sur la face antérieure de ce ganglion une petite masse jaunâtre, friable, d'apparence caséeuse, du volume d'un pois, faisant corps avec le tissu nerveux, mais présentant une consistance bien différente.

A l'examen microscopique, les cellules ganglionnaires sont fortement pigmentées, mais non détruites; les tubes nerveux à myéline sont peu ou pas modifiés; quant aux fibres de Remak, elles paraissent intactes. La capsule surrénale gauche est presque totalement détruite par le foyer tuberculeux, celle de droite est moins altérée. Le foie et la rate sont intacts, comme aussi la vessie et les ovaires.

*Névrite lépreuse.* — Manifestation commune de la lèpre, cette névrite a pour siège ordinaire les nerfs des membres, plus rarement ceux des autres régions. Elle est diffuse ou circonscrite et nodulaire comme la névrite syphilitique.

La forme diffuse de la névrite lépreuse est caractérisée par une tuméfaction légère et assez uniforme des cordons nerveux, tandis que la forme circonscrite ou nodulaire se révèle par des épaississements fermes, grisâtres ou brunâtres, fusiformes, ronds ou aplatis, résultant au fond d'un même processus. Ces épaississements circonscrits ou nodulaires ont pour siège habituel les nerfs situés au voisinage de la peau, comme le cubital au coude, le médian au poignet, et correspondent à des tubérosités concomitantes de ce tégument. Ainsi il n'existe souvent aucune limite précise entre la lèpre de la peau et la lèpre des nerfs, ce qui arrive d'ailleurs fréquemment pour les lésions syphilitiques de ces mêmes cordons presque toujours confondues avec celles du périoste ou des membranes cérébrales.

Vus au microscope les nerfs de la lèpre présentent des altérations qui portent spécialement sur le stroma conjonctif. Le névrilème est plus ou moins épaissi, quelquefois transformé en une masse dure et résistante : mais ce sont les cloisons intérieures des faisceaux nerveux et la substance interstitielle ou périnèvre qui offrent les principales modifications. A l'aide d'un grossissement suffisant il est facile de reconnaître que l'épaississement des cloisons est dû à la présence de jeunes éléments ronds ou cellules embryonnaires conjonctives disposées en amas dans leur épaisseur. Semblables éléments infiltrent le tissu interposé entre les tubes nerveux qui se trouvent ainsi écartés et séparés les uns des autres, comme l'a figuré Virchow, par une sorte de réseau cellulaire de nouvelle formation, lequel s'organise sur quelques points, tandis que sur d'autres il est soumis à une métamorphose graisseuse complète. Les tubes nerveux, comprimés, subissent peu à peu, dans quelques cas, les modifications qui résultent de la section nerveuse : la myéline se fragmente, devient granuleuse puis est résorbée, tandis que le cylindre-axe disparaît, de sorte qu'un certain nombre de tubes nerveux peuvent se trouver réduits à la gaine de Schwann.

Les désordres fonctionnels sont en rapport avec cette destruction. L'anesthésie succède peu à peu à l'hyperesthésie, puis il survient des paralysies diverses des muscles moteurs. C'est d'ailleurs ce qui arrive pour les névrites tuberculeuse et syphilitique, dans lesquelles l'hyperesthésie, l'hyperalgésie et la contracture précèdent généralement l'anesthésie, l'analgésie et la paralysie. (Voy. l'obs., p. 372.)

Bibliographie. — D. C. Danielssen et W. Boeck, *Traité de la Spedalskhed ou éléphantiasis des Grecs*, Paris, 1848, p. 227. — H. V. Carter, *Transact. of the med. and phys. Soc. of Bombay*, 1862, new ser., n° VIII, p. 1, Pl. I, et *Transact. of the path. Soc. of London*, 1862, t. XIII, p. 13, pl. I, et 1863, XIV, t. XIV, p. 5. — H. Arnott, *Condition of nerve-trunks and other parts, in a case of anæsthetic leprosy* (*Ibid.*, 1868, t. XIX, p. 35). — R. Virchow, *Pathologie des tumeurs*; trad. fr. par P. Aronssohn, Paris, 1869, t. II, p. 512. — Bergmann, *Die Lepra in Livland*, 1870. — Lamblin, Thèse de Paris, 1871. — Neumann, *Handbuch der Hautkrankheiten*; trad. franç. Paris, 1880. — J. Déjerine et H. Lamoir, *Archiv. de physiologie normale et pathol.*, 1881, sér. 2, t. VIII, p. 1015. — G. Hoggan et Fr. El. Hoggan, *Étude sur les changements subis par le système nerveux dans la lèpre* (*Archiv. de physiolog. normale et patholog.*, 1882, sér. 2, t. X, p. 83 et 233).

## § 3. — Néoplasies.

Les néoplasies des nerfs ont avec celles des autres organes les plus grandes analogies; elles sont de deux ordres : *néoplasies conjonctives* et *néoplasies épithéliales*. Les premières prennent naissance au sein même du tissu conjonctif des nerfs; les dernières, au contraire, n'y apparaissent que secondairement. Ajoutons à ces deux groupes les néoplasies provenant de la végétation des éléments nerveux eux-mêmes, et nous aurons classé toutes les tumeurs des nerfs. Ces tumeurs diverses et multiples ne peuvent donc être désignées sous le nom de *névromes* (1), car cette dénomination, comme il est facile de le concevoir, doit être particulièrement réservée aux productions dans la structure desquelles la substance nerveuse constitue l'élément spécial.

Bibliographie générale. — Odier, *Manuel de médecine pratique*, p. 278. Genève, 1803. — F. S. Alexander, *Dissert. de tumoribus nervorum*. Lugduni Batavor., 1810. — Oppert, *De vitiis nervorum organicis*. Diss. inaug. Berol., 1815. — J.-L. Aronssohn, *Observations sur les tumeurs développées dans les nerfs*. Strasbourg, 1822. — Barkow, *Bemerkungen über die Nervenanschwellungen* (*Nov. act. physico-med.*, Bonn, 1829, t. XIV, p. 2). — Baumeister, *De tumoribus nervorum*. Diss. Bonn., 1833. — J. Cruveilhier, *Anat. patholog. du corps humain*, liv. I, pl. 3. — A.-W. Otto, *Compend. of pathol. Anatomy*, London, 1831, p. 454 (bibliographie). — Beauchêne, *Sur le névrome*.

(1) Le nom de névrome, employé au commencement de ce siècle par Odier (*Manuel de médecine pratique*, Genève, 1803, p. 278), devait s'appliquer à une tumeur procédant de la substance d'un nerf. Virchow pense que la description donnée par cet auteur répond à ce qu'il appelle myxome.

Thèse de Paris, 1837. — Ruhbaum, *Trois observations de névromes* (*Wien. Wochenschrift für die gesammte Heilkunde*, 1840, et *Gaz. méd. de Paris*, 1840, p. 798). — A.-W. Stein, *De neuromate quodam nervi ischiatici disput.* Havviæ, 1846.— Giraudet, *Des tumeurs diverses des nerfs*. Thèse de Paris, 1852. — Kupferberg, *Ein Beitrage zur pathol. Anatom. d. Geschwulste im Verlaufe der Nerven* (*Inaugur. Abhandl.* Mainz, 1854). — Moleschott, *Remarques anatomiques sur le névrome* (*Archiv für physiologische Anat.*, 1849, t. VIII, et *Archiv. gén. de méd*, 1850, p. 613). — Lebert, *Névrome du tibial antérieur* (*Bull. de la Soc. anat.* 1852, p. 46). — P. Broca, *Traité des tumeurs*, Paris, 1866, p. 470. — Ch. Houel, *Mém. sur le névrome* (*Mém. de la Soc. de chir.*, 1853, t. III, fasc. 3, p. 264). — Verneuil, *Bull. de la Soc. anat.*, 1854, p. 22, et *Mém. de la Soc. de biologie*, 1855. — Depaul et Verneuil, *Névrome plexiforme* (*Bull. de la Soc. anat.*, 1857, p. 25). — Ch. Robin, *Névrome du plexus solaire*, etc. (*Comptes rendus de la Soc. de biologie*, 1854) — H. Luschka, *Die Faserkerngeschwulst an Wurzeln von Ruckenmarksnerven* (*Archiv für pathol. Anat. und Physiol.*, 1857, t. XI, p. 384). — Schuh, *Ueber Textur der Neurome* (*Wiener Zeitschr.*, 1857, t. XIII, p. 10). — A. Weismann, *Formation nouvelle de tissu nerveux dans un névrome* (*Zeitschrift für rat. Mediz.* (*Heule und Pfeufer Zeitsch.*, t. VI, et *Gaz. méd. de Paris*, 1860, p. 721). — Colin, *Observ. sur les névromes des nerfs encéphaliques, rachidiens et grand sympathique* (*Bull. de Méd. vétér.*, 1861, sér. 2, t. V, p. 24). — A. Hitchook, *Some remarks on Neuroma*, etc. (*Americ. Journ. of med. sc.*, avril 1862). — Cornil, *Mém. de la Soc. de biologie*, 1864, sér. 3, t. V, p. 112. — Sottas, *Altérations remarquables des deux nerfs pneumo-gastriques* (*Union méd.*, 1864, t. XXIV, sér. 2, p. 461). — Leboucq, *Des névromes*. Thèse de Paris, 1865. — Caizergues, *Du Névrome* (*Observations et réflexions*). Thèse de Montpellier, 1867. — P. Foucault, *Essai sur les tumeurs des nerfs mixtes*. Thèse de Paris, 1872. — Ed. Girardin, *Des tumeurs des nerfs en général*, etc. Thèse de Paris, 1876.

### I. — Néoplasies conjonctives.

Toutes les néoplasies conjonctives connues ont été observées dans les nerfs, à l'exception de l'endothéliome, du lymphome et du myome. Néanmoins il n'est pas prouvé que ces dernières lésions ne puissent s'y développer, à l'exception peut-être du myome à cause de l'absence de fibres musculaires dans la composition histologique des organes en question.

Myxome. — Cette néoplasie, très voisine du fibrome dont elle n'est peut-être qu'une phase d'évolution, est relativement commune au sein de l'appareil nerveux et des nerfs en particulier. Tous les nerfs y sont pré-

disposés, mais elle a pour siège plus spécial les nerfs de la tête et ceux des membres; elle prend naissance tantôt dans la substance conjonctive interstitielle ou périnèvre (Virchow), tantôt à l'intérieur de la gaine lamellaire et dans les lames qui séparent les tubes nerveux (cas de Cornil). Quel que soit son point de départ, cette lésion, ordinairement isolée et unique sur le trajet d'un même nerf, se présente sous la forme d'un renflement du volume d'une cerise ou d'une petite pomme, sphérique ou allongé en fuseau, lobulé plutôt que lisse, semi-transparent, de teinte grisâtre, de consistance peu ferme, gélatiniforme et parfois très molle ; aussi peut-on, dans quelques cas, croire pour une production kystique. Cette erreur est facile, surtout quand cette tumeur vient à dégénérer et à se liquéfier à son centre ; c'est pourquoi il y a lieu de croire que certaines néoplasies décrites sous le nom de névromes cystiques n'étaient vraisemblablement que des myxomes (voy. Houël).

La composition histologique du myxome des nerfs ne diffère pas de celle du myxome des autres organes (voy. t. I, p. 329). Dans un cas examiné par Cornil à l'état frais, il était facile de constater sur des sections très minces, traitées par le carmin, un réseau de faisceaux et de fibres de tissu conjonctif réunies les unes aux autres. Ce tissu formait ainsi une charpente solide et résistante renfermant dans ses mailles un liquide muqueux et des cellules de tissu conjonctif caractérisées par un noyau ovoïde, tuméfié, et par un protoplasma grenu disposé au pourtour du noyau ; il y avait en outre des cellules lymphatiques libres dans les mailles du tissu fibreux. C'était pour Cornil un fibro-myxome, mais on peut se demander s'il ne s'agissait pas d'un fibrome avec dégénérescence muqueuse. Des sections transversales pratiquées sur cette même tumeur permirent de reconnaître que la néoformation se rencontrait uniquement dans les faisceaux nerveux, à l'intérieur de la gaine lamellaire où elle formait une zone épaisse et repoussait au centre du faisceau les tubes nerveux dissociés en deux ou plusieurs groupes longitudinaux, mais qui avaient conservé leur myéline et leur cylindre-axe.

Le myxome des nerfs a un accroissement assez peu rapide ; il est quelquefois opéré avec succès.

Bibliographie. — Houel, *Mém. de la Société de Chirurgie*, Paris, 1853, t. III, p. 259. — R. Virchow, *Pathologie des tumeurs*. Trad. fr. par Aronssohn, Paris, 1867, t. I, p. 423 et 430. — Campenon et V. Cornil, *Fibro-myxome du nerf sciatique* (*Bull. de la Soc. anat.*, 1875, p. 698). — Trélat et Cornil, *Fibro-myxome du nerf sciatique* (*Bull. et Mém. de la Soc. de Chir.*, 29 mars et 24 mai 1876). Même fait que celui de l'indication précédente.

Fibromes. — Les fibromes des nerfs, désignés à tort, la plupart du te sous le nom de *névromes*, sont embryonnaires (sarcomes des auteu adultes (fibromes proprement dits).

Les *fibromes embryonnaires* sont tantôt uniques, tantôt multi disséminés sur le trajet d'un ou de plusieurs nerfs, parfois même dans l'épaisseur de la pie-mère et de la moelle épinière, prouve certaine analogie de structure entre le tissu conjonctif de ces diffé parties. Tous les nerfs y sont exposés, mais principalement les ner membres, le sciatique surtout, comme il est facile de s'en assure jetant un coup d'œil sur la bibliographie ci-jointe.

Les tumeurs uniques ont un volume variable, qui est assez ordin ment celui d'une amande, elles sont ovoïdes, allongées, mobiles la ralement et plus ou moins intimement fusionnées avec les cordons n veux. Examinées après la mort, elles ont une consistance souvent i gale, un peu molle, et donnent la sensation d'une fausse fluctuati Leur coloration est grisâtre ou rougeâtre, car elles sont parcourues de nombreux vaisseaux dont la rupture peut amener des hémorrhag ou même donner naissance à des kystes sanguins. Ajoutons que s mises à des transformations diverses et notamment à la transform tion muqueuse, ces productions sont dans quelques cas le siège kystes mucosanguinolents. Aussi peut-on croire que les préten kystes non parasitaires des nerfs ne sont que des effets de la tran formation muqueuse du myxome ou du fibrome embryonnaire de c organes.

Les fibromes embryonnaires multiples revêtent la forme de nodosit du volume d'un pois, d'une cerise ou d'une olive, parfois énucléables, p consistantes, grisâtres ou rougeâtres, éparses sur le trajet d'un seul o de plusieurs nerfs, et en général très nombreuses. Dans un cas qui m'e personnel, la plupart des cordons nerveux, principalement ceux de la queue de cheval et des membres, étaient affectés, mais en même tem il existait plusieurs tumeurs disséminées à la surface de la pie-mère spinale (fig. 96) (voy. mon *Atlas*, planche XLV). Il en était de même dans un fait rapporté par Sibley, avec cette différence que les nouvelles formations étaient moins nombreuses et que plusieurs d'entre elles étaient le siège de kystes colloïdes et sanguins.

La composition histologique des fibromes embryonnaires des nerfs ne diffère pas de celle des fibromes des autres organes. Ces tumeurs sont constituées en effet par des éléments jeunes de tissu conjonctif, cellule sphériques de petites dimensions ou cellules allongées, fusiformes, par des vaisseaux plus ou moins nombreux, irréguliers, inégaux et trè

es. Les cellules allongées sont les éléments de beaucoup les plus nuns; elles sont diversement disposées dans la tumeur, et formaient, un cas qui m'est personnel, des couches concentriques au pourtour point central rougeâtre, coloré par de l'hématine, et partant elles maient avoir pris naissance dans les parois vasculaires. Ces élé- ont pour siège habituel le tissu interfasciculaire des nerfs, mais t se faire que les fibromes embryonnaires, semblables en cela aux nes adultes, se développent à l'intérieur des faisceaux nerveux.

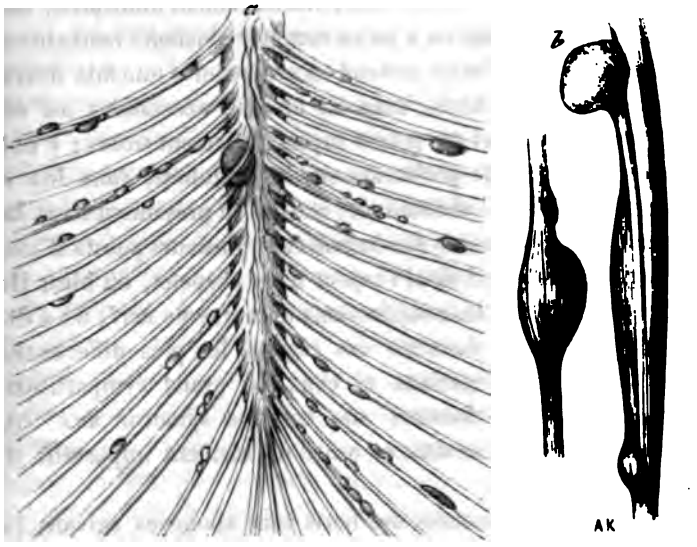


IG. — *a*. Partie inférieure de la moelle épinière et les branches qui en émanent. Ces nches sont le siège de fibromes embryonnaires disséminés. — *b*. Nerfs du bras eints par les mêmes tumeurs. (Figures tirées de l'*Atlas d'anat. path.* de Lancereaux Lackerbauer.)

ette néoplasie a, comme toutes les formations embryonnaires, une rche généralement rapide. Son extirpation, pratiquée dans quelques de fibrome unique, ne paraît pas avoir été suivie de récidive lorsqu'elle té complète.

BIBLIOGRAPHIE. — Sept. W. SIBLEY, *A case of multiple neuromata affecting nerves both within and external to the spinal canal* (*Med. chirurg. Transact.*, 66, t. XLIX, p. 39). — MURON, *Névrome périphérique d'un filet du nerf cubi-* (*Bull. de la Soc. anatom.*, 1869, p. 139). — FOUCAULT, *Fibro-sarcome du nerf al* (*Ibid.*, 1871, p. 362). — BIESIADECKI, *Spindelförmige Neurome des Nervus tadicus* (*Wochenschrift d. Wien. Aerzte*, 1871, n° 17, p. 185). — MARCUS R, *Spindle-celled sarcoma connected with the posterior tibial nerve* (*Trans. of pathol. Society*, 1871, t. XXII, p. 18). — WALTER-RIVINGTON, *Bloodcyst*

*connected with a nerve in the left axilla* (*Transact. of the pathol. Society*, 1872, t. XXIII, p. 268). — Duplay, *Sarcome du nerf cubital* (*Progrès méd.*, 19 mai 1877). — Marchand, *Sarcome kystique du nerf sciatique* (*Bull. de la Soc. de Chirurgie*, 1879, p. 677). — Bouilly et Matthieu, *Sarcome du sciatique, résect. du nerf, mal perforant*, etc. (*Archiv. gén. de Méd.*, 1880, t. I, p. 641). — Puxton Shillitoe, *Neuroma of the musculospiral nerve containing a bloodcyst* (*Trans. of the pathol. Soc.*, 1860, t. XI, p. I). — E. Lancereaux et P. Lackerbauer, *Atlas d'anatom. pathologique*. Paris, 1870, p. 445, pl. 45.

*Fibromes adultes.* — Ces fibromes, ordinairement multiples, sont parfois très nombreux puisqu'on a pu en compter plusieurs centaines sur le même individu, et que Smith prétend en avoir trouvé une fois deux mille. Ils siègent sur tous les nerfs, mais ils ne sont accessibles au clinicien qu'autant qu'ils occupent des points superficiellement situés ; c'est pourquoi on les rencontre de préférence sur les membres, dans les espaces intercostaux, sur la paroi abdominale, etc. Ils se présentent sous la forme de tubercules ou de nodosités disséminées sur plusieurs points d'un même cordon nerveux qui prend ainsi l'aspect d'un chapelet, ou bien ils envahissent d'emblée toutes les ramifications d'un même nerf; ils s'étendent enfin à toute une série de nerfs des régions les plus différentes sans épargner ni les nerfs spéciaux ni ceux du grand sympathique. Ces dernières localisations donnent une certaine symétrie aux tumeurs fibreuses des nerfs et constituent ainsi un élément important de leur diagnostic.

Les nodosités fibromateuses des nerfs sont allongées suivant l'axe de ces organes fusiformes et quelquefois aplaties par la résistance des plans aponévrotiques. Elles ont un volume qui varie depuis la grosseur d'un pois jusqu'à celle d'une grosse amande, une consistance ferme, cartilagineuse et peu élastique. Très mobiles dans le sens de leur plus petit diamètre ou latéralement, elles le sont beaucoup moins suivant leur longueur, ce dont il est facile de se rendre compte quand on sait que le nerf pénètre la tumeur par son sommet et émerge à son extrémité inférieure. Ces caractères appartiennent de préférence aux tumeurs fibreuses des troncs nerveux, mais les tumeurs des ganglions et des ramuscules offrent quelques différences.

Les fibromes des ganglions nerveux, dont un bel exemple est publié dans l'*Anatomie pathologique* de Cruveilhier et un autre rapporté par Lebert (Physiologie pathologique), donnent lieu à des tumeurs irrégulières, du volume d'un petit marron ou d'une petite noix, fermes, résistantes, fort peu mobiles et difficilement constatables pendant la vie. Les fibromes des ramuscules nerveux font saillie sous la peau; ils sont

mobiles, parfois très douloureux à la suite de la pression ou d'une lésion mécanique, d'où la dénomination de *tubercules douloureux* qui leur a été donnée par W. Wood « PAINFUL TUBERCLE ». Ils ont pour siège habituel les extrémités supérieure et inférieure, surtout le voisinage des articulations ; ils se rencontrent aussi au tronc, principalement dans les régions pectorale et scrotale, très rarement au visage.

Tous ces fibromes ont une marche lente et progressive; ils cessent de s'accroître au bout d'un certain temps et parviennent rarement à acquérir un volume considérable; ils ne subissent aucune transformation régressive, car on en a vu persister quinze, vingt ans et plus, sans la moindre modification.

Constituées par une formation circonscrite, lente et indéfinie de tissu fibreux, ces tumeurs, malgré la différence de leur siège, ont une composition histologique assez semblable. Elles peuvent, il est vrai, se développer dans le tissu interfasciculaire, mais elles ont pour siège habituel le tissu conjonctif intrafasciculaire des nerfs. Des coupes fines de ces fibromes, examinées au microscope à un grossissement suffisant, permettent de constater à l'intérieur de la gaine lamelleuse l'existence de faisceaux fibreux assez compacts, sectionnés perpendiculairement ou parallèlement et plus ou moins onduleux, auxquels s'ajoutent une petite quantité de matière amorphe et quelques cellules allongées. Au milieu de ces faisceaux, à l'intérieur et dans le voisinage de la gaine lamelleuse épaissie par de nouvelles couches imbriquées, on constate parfois des espaces ressemblant à une sorte de feutrage et renfermant, à côté d'éléments cellulaires conjonctifs, des tubes nerveux. Ceux-ci, agglomérés par places ou isolés, n'occupent qu'une faible partie de l'aire des faisceaux nerveux, le reste se trouvant comblé par un tissu conjonctif fibrillaire accompagné d'un plus ou moins grand nombre d'éléments cellulaires. Reconnaissables à leur coloration noir foncé lorsqu'ils ont été traités par l'acide osmique, ces tubes ont un volume tantôt normal, tantôt diminué bien que le contenu de la moelle n'ait pas disparu entièrement et que, de distance en distance, on parvienne encore à distinguer les étranglements annulaires. Le cylindre-axe est généralement intact, les noyaux de la gaine ne présentent aucune modification, si ce n'est dans des circonstances rares où les tubes nerveux comprimés sont profondément atrophiés ou détruits.

La conservation des tubes nerveux dans certains cas de fibromes, même volumineux, est devenue indiscutable depuis l'emploi de l'acide osmique, qui permet d'avoir une notion exacte des désordres de ces tubes. La plupart du temps, en effet, la présence de ces tumeurs sur le trajet des

cordons nerveux n'empêche pas la transmission des impressions sensitives et des incitations motrices et ne détermine, pour tout phénomène, que des sensations d'engourdissement ou de fourmillement. La mort toutefois peut en être la conséquence, mais c'est uniquement lorsque la néoplasie s'étend à tout le système nerveux, dans lequel cas elle est plutôt l'effet de la multiplicité des lésions et de l'exagération de la végétation pathologique que de ses conséquences physiologiques, à moins cependant que les nerfs pneumogastriques et le grand sympathique ne se trouvent atteints.

Les néoplasies qui se rapprochent le plus des fibromes, comme les chondromes, les ostéomes, les angiomes, les myomes, sont extrêmement rares dans les nerfs ou n'y ont jamais été rencontrées. Si dans quelques tubercules sous-cutanés douloureux l'examen histologique est venu révéler l'existence d'une production musculaire, il est de toute vraisemblance que le point de départ de cette production était étranger aux nerfs; on sait, en effet, qu'il n'entre aucune fibre lisse dans la composition de ces organes, si ce n'est celles qui font partie des artérioles, et celles-ci n'ont qu'une très faible tendance à végéter.

Bibliographie. — W. Wood, *Edinb. med. and surg. Journal*, 1812, t. III, p. 283, 429. — Le même, *Transact. of the med. chir. Soc. of Edinburg*, 1818, t. III, p. 317, 640, pl. V. — Jaumes, *Diss. sur une espèce de tumeur squirrheuse enkystée, attribuée mal à propos à une affect. des nerfs*. Paris, 1828. — A.-W. Otto, *Compend. of path. Anatomy*. Trad. angl., 1831, p. 455, bibliographie. — Dupuytren, *D'une espèce particulière de tumeurs fibro-celluleuses enkystées* (*Leçons orales de clinique chirurg.*, t. IV, Paris, 1832). — Syme, *Petite tumeur nerveuse sous-cutanée* (*Gaz. méd. de Paris*, 1836, p. 842). — Bouchacourt, *Des tumeurs nerveuses sous-cutanées et de leur traitement*. Paris, 1841. — Paget, *Painful subcutaneous tumours* (*Lectures on tumours*. London, 1853). — Bux, *Bull. de la Soc. anat.*, 1847, p. 409. — P. Broca, *Traité des tumeurs*, Paris, 1869, t. II, p. 470. — U. Trélat, *Compt. rend. de l'assoc. franç. pour l'avanc. des sc.* (Session de Lille, 1874, p. 855). — Richard, *Étude sur le tubercule sous-cutané douloureux*. Thèse de Paris, 1874. — C. Berrue, *Étude sur les tubercules sous-cutanés douloureux*. Thèse de Paris, 1875. — De Gachen, *Étude sur le tubercule sous-cutané douloureux*. Thèse de Paris, 1876. — Busch, *Eine eigenthümliche Form von tuberculum dolorosum* (*Berlin. Klin. Wochenschr.*, n° 36, p. 567, sept. 1878). — Marquié, *Contribution à l'étude des fibromes sous cutanés douloureux*. Thèse de Paris, 1880. — Harel, *Contribution à l'étude des tubercules sous-cutanés douloureux*. Thèse de Paris, 1881. — A. Chandelux *Recherches histologiques sur les tubercules sous-cutanés douloureux* (*Archiv de Physiol. norm. et path.*, 1882, sér. 2, t. IX, p. 639). — Recklinghausen *Ueber die multiplen Fibrome der Haut und ihre Beziehung zu den multiplen Neu*

*romen*. Berlin, 1882. — E. Modrzejewski, *Multiple angeborene Fibromata molluscа* (*Berlin. Klin. Wochenschrift*, 1882, p. 627, et *Gaz. hebd. de chir. et de clin.*, 1882, p. 627).

G. Hasler, *De Neuromate* (Diss. inaug.). Zurich, 1835. — Serres, *Compt. rend. de l'Académie des sciences*, 1843, t. XVI, p. 643. — Knoblauch, *De Neuromate et gangliis accessoriis veris adjecto cujusvis generis casu novo atque insigni* (Diss. inaug. Francof. ad Mœnum, 1843. — Robe, W. Smith, *A treatise on the pathology, diagnosis and treatment of Neuroma*. Dublin, 1849. — E. Follin, *Traité élém. de pathol. externe*, Paris, 1853, t. II, p. 214. — Témoin, *Névromes généralisés* (*Bull. de la Soc. anatomique*, 1857, p. 403). Rapport par M. Houël, p. 409. — J. Cruveilhier, *Traité d'anatomie pathologique générale*, Paris, 1856, t. III, p. 757. — Rud Virchow, *Ueber einen Fall von vielfachen Neuromen*, etc. (*Archiv für pathol. Anat. und Physiol.*, 1857, t. XII, p. 111). — Le même, *Pathologie des tumeurs*. Trad. Aronssohn, 1867-71, t. III, p. 425. — Wiles, *Case of Neuroma* (*Trans. of the Pathol. Soc. of London*, 1859, t. X, p. 1). — Anton. Jenersich, *Multiple Neurome* (*Ibid.*, 1870, t. XLIX, p. 15). — Arnold Heller, *Multiple Neurome* (*Ibid.*, 1868, t. XLIV, p. 338). — Siemens, *Étude sur le névrome multiple* (Diss. inaug.). Marburg, 1874. — Morgan et Coupland, *Case of multiple neuroma of the forearm* (*Trans. of the Pathol. Soc.*, 1875, t. XXVI, p. 2). — Rumen, *Essai sur les névromes*. Thèse de Paris, 1875. — A. Pick, *Beitrag zur Lehre von den Neuromen* (*Archiv f. Psychiatrie u. Nervenkr.*, 1877, t. VII, p. 202). — J. Soyka, *Ueber der Bau und die Stellung der multiplen Neurome* (*Prager Vierteljahrschrift*, 1877, t. CXXXV, p. 1). — Takacs, *Ueber multiple Neurome* (*Archiv für patholog. Anat. und Physiol.*, 1879, t. LXXXV, p. 431). — Chevalier et Dubujadoux, *Névrome développé dans les racines antérieures de la neuvième paire dorsale* (*Archiv. de Physiologie*, 1883. sér. 3, t. II, p. 95). — Heinrich Köbner, *Multiple Neurome im Bereich des Plexus brachialis sinister, cavernöse Angiome, Lymphangiome und Neurofibrome der linken oberen Extremität* (*Archiv für Pathol. Anat. Med. Phys.*, 1883, t. XCIII, p. 343). — P.-E. Launois et G. Variot, *Étude sur les névromes multiples* (*Rev. de Chir.*, 1883, t. III, p. 409).

J. Cruveilhier, *Transformation fibreuse et développement énorme des ganglions cervicaux du grand sympathique et du tronc nerveux de communication entre ces ganglions* (*Anatomie path. du corps humain*. Paris, 1829-1835, liv. I, pl. 3). — H. Lebert, *Physiologie pathologique*, 1845, t. II, p. 179.

Névromes. — Ces néoplasies, dans la composition desquelles les fibres nerveuses ou les cellules ganglionnaires entrent comme élément principal (1), présentent deux variétés distinctes désignées, suivant leur compo-

(1) Le nom de névrome vrai, suivant Billroth, servirait à désigner une tumeur composée exclusivement de fibres nerveuses; mais alors ce névrome est une lésion excessivement rare, et même, il n'existe pas. Nulle part en effet les éléments nerveux pas plus que les

sition histologique, sous les noms de névrome fasciculaire et de névrome médullaire ou ganglionnaire.

*Névrome fasciculaire.* — Le névrome fasciculaire a pour siège de prédilection les nerfs spinaux, beaucoup plus rarement les nerfs cérébraux, et quelquefois les nerfs sympathiques. Les éléments nerveux qui le constituent, sont les uns blancs, avec un contenu médullaire, les autres grisâtres et sans moelle; de là des tumeurs blanchâtres et des tumeurs grisâtres. Cette différence de composition, en rapport avec les deux ordres de nerfs, a conduit Virchow à diviser le névrome fibrillaire ou fasciculaire en *névrome myélinique* et *névrome amyélinique*. Ces deux variétés, le plus souvent isolées et distinctes, sont quelquefois confondues, de telle façon qu'une même tumeur peut renfermer les deux espèces de fibres nerveuses.

Le névrome fasciculaire myélinique a un aspect un peu différent suivant qu'il se développe sur le trajet ou à l'extrémité des nerfs. Les névromes des troncs nerveux sont constitués par des renflements fusiformes, des saillies ou nodosités fermes et résistantes, disséminées sur le trajet d'un seul ou de plusieurs cordons nerveux.

Les névromes des extrémités nerveuses ou *névromes terminaux* se présentent sous la forme de tumeurs arrondies, sinon fusiformes, qui se rapprochent des fibromes connus sous le nom de tubercules douloureux, ou bien sous celle de petits cordons renflés, indurés, s'anastomosant entre eux et formant des trabécules à la façon des nerfs cutanés les plus fins. Quelquefois enfin, par suite de la fusion de ces trabécules, se forment des tumeurs diffuses plus ou moins molles, assez semblables à des plaques d'éléphantiasis, et qui ont été désignées sous le nom de *pachydermatocèle*. Examinées à l'œil nu, après dissection, ces dernières variétés se montrent composées de cordons inégalement renflés, cylindriques, pelotonnés ou anastomosés en forme de plexus, d'un aspect qui rappelle celui des veines variqueuses, d'où la dénomination de *névrome plexiforme* (Verneuil) et de *névrome cirsoïde* (Bruns). Ces cordons, qui souvent décrivent des circonvolutions nombreuses au milieu du tissu conjonctif qui les entoure, s'étalent à la manière des anses de

éléments épithéliaux ne se multiplient sans qu'il y ait simultanément végétation des éléments conjonctifs et formation de vaisseaux. Ainsi compris, le névrome vrai est une tumeur composée de tissu nerveux en ce sens qu'elle renferme simultanément des fibres nerveuses, des éléments conjonctifs et des vaisseaux. Toutefois, si nous ne sommes pas de l'avis de Billroth, nous sommes moins encore de celui de Virchow, qui décrit sous le nom de névrome des tumeurs congénitales sacro-coccigiennes, par exemple, sous prétexte qu'elles renferment quelques faisceaux nerveux.

l'intestin, lorsqu'on vient à couper les bandes fibreuses qui les maintiennent (fig. 97).

Uniques ou multiples, les névromes ont une composition histologique semblable, sinon identique, en ce sens qu'on y trouve d'une façon constante trois éléments : des tubes nerveux, des fibres conjonctives et des vaisseaux. Les tubes nerveux ne diffèrent pas des tubes normaux avec cylindre-axe ; mais, lorsque ces éléments ont été atrophiés, il est parfois difficile, en présence des éléments fibreux et vasculaires, de démêler s'il s'agit d'un véritable névrome ou d'un simple fibrome, et l'on voit des histologistes très recommandables rester hésitants sur la question. Ces tubes, déjà reconnaissables à l'état frais, le sont encore plus à la suite de leur imprégnation par l'acide osmique ; ils se reconnaissent par dissociation, aussi bien que sur des coupes fines transversales ou longitudinales. Ils sont réunis en nombre variable et forment des groupes ou faisceaux entourés d'un périnèvre épaissi. Dans quelques cas, au milieu de tubes nerveux à doubles contours réguliers ou diversement renflés, on rencontre un petit nombre de faisceaux de fibres de Remak. Signalons dans un fait rapporté par L. Labbé et Legros la bifurcation et même la trifurcation des tubes nerveux ; quelques-uns de ces tubes, après s'être renflés légèrement, se divisaient en deux rameaux qui à leur tour se subdivisaient plus loin.

Fig. 97. — Névrome plexiforme de la région axillaire (Bruns).

Les fibres conjonctives qui servent de charpente aux névromes ne diffèrent de l'état normal que par une plus grande épaisseur, ainsi qu'il est facile de s'en rendre compte par l'examen d'une coupe fine et transversale. Sur cette coupe on constate, en même temps, la présence de faisceaux

horizontaux, perpendiculaires ou obliques, comme si les tubes nerveux eux-mêmes n'avaient pas toujours une direction constante et formaient une espèce de lacis enchevêtré et irrégulier. Les vaisseaux, en général peu nombreux, n'offrent rien de spécial, si ce n'est dans quelques cas où ils sont dilatés et anastomosés, comme dans une tumeur érectile. Cette particularité rend compte d'un phénomène clinique rencontré dans plusieurs cas de névrome vrai, à savoir : la tuméfaction et la saillie de la tumeur à la suite d'explorations répétées, ou même spontanément sous des influences inconnues.

Les névromes formés par l'hypergénèse des fibres de Remak ou *névromes amyéliniques* sont relativement rares, ou du moins très difficiles à reconnaître. Ces tumeurs, dont la plupart des fibres ne renferment pas de moelle nerveuse, ont été pendant longtemps confondues avec les fibromes embryonnaires ou adultes, surtout à l'époque où l'on ajoutait à la préparation histologique de l'acide acétique qui faisait apparaître une quantité de noyaux au sein d'une substance fondamentale fibrillaire ou striée. Le parallélisme des fibres sans moelle et la constatation de ces fibres dans les névromes myéliniques sont les principales circonstances qui ont conduit Virchow à distinguer ces névromes, bien différents d'ailleurs des fibromes par le siège des noyaux contenus non pas dans de simples cellules, mais dans des fibres à double contour faciles à poursuivre sur de longs parcours.

La proportion des éléments qui composent les névromes n'étant pas toujours aussi nettement définie que celle des parties constituantes d'un nerf à l'état normal, la prépondérance de l'un ou l'autre d'entre eux donne naissance à autant de variétés; on a de cette façon des *névromes fibromateux, myxomateux, angiomateux,* suivant que les éléments fibreux, muqueux ou vasculaires viennent à prédominer. Ces variétés de névromes, la première notamment, ont quelquefois une telle analogie avec les fibromes des nerfs qu'il est difficile, même à des histologistes éminents, de les distinguer. Ajoutons que ces difficultés peuvent être le résultat non seulement d'une exagération du tissu conjonctif, mais encore d'une diminution par atrophie de l'élément nerveux comprimé ou détruit par ce tissu.

Les névromes s'accroissent lentement, et dans la plupart des cas ils n'atteignent qu'un faible volume; ils sont assez généralement arrêtés dans leur marche et peuvent rester dix ans et plus sans présenter de changement appréciable. Ces tumeurs, à la vérité, ont parfois des localisations multiples, mais elles ne sont pas infectieuses et doivent être considérées comme essentiellement bénignes. Leurs éléments ont du reste peu de tendance à dégénérer, car la métamorphose graisseuse et le ramol-

lissement avec dégénérescence cystoïde sont les seules transformations qu'elles aient jamais présentées.

Les phénomènes auxquels donnent lieu les névromes diffèrent peu, malgré la présence d'éléments nerveux nouveaux, de ceux que déterminent les myxomes et les fibromes des nerfs; ces néoplasies ayant été la plupart du temps confondues, on ne s'est pas appliqué à rechercher leurs signes distinctifs, une analyse clinique plus minutieuse permettrait sans doute d'arriver à éclaircir leur diagnostic. Résultat de l'excitation et de la compression des nerfs par le néoplasme conjonctif qui joue ici le rôle d'un corps étranger, ces phénomènes intéressent toutes les fonctions nerveuses, à savoir : la sensibilité, le mouvement et la nutrition.

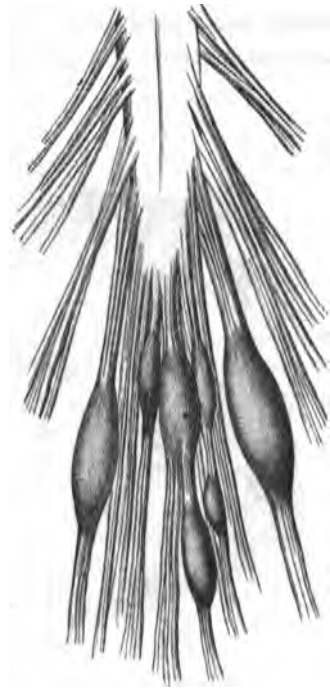

Fig. 98. — Extrémité inférieure de la moelle épinière et queue de cheval atteinte de névromes vrais.

Les troubles de la sensibilité se révèlent par des sensations de picotements, de fourmillements et d'élancements douloureux, souvent très intenses, ceux du mouvement, par des phénomènes convulsifs ou paralytiques; les troubles trophiques, dont les téguments sont le principal siège de localisation, se traduisent enfin par des éruptions diverses. Tous ces désordres sont en rapport non seulement avec les conditions de la lésion à l'égard des faisceaux nerveux, mais encore avec l'excitabilité spéciale du malade.

*Névrome ganglionnaire.* — Ce névrome est une néoplasie dont la structure se rapproche de celle des ganglions nerveux et dans la composition de laquelle il entre, en même temps que des tubes nerveux et un stroma conjonctif, des cellules que l'on peut croire de nature nerveuse. Plusieurs auteurs conservent encore des doutes sur la nature de cette néoplasie, dont l'existence nous semble peu discutable (voy. t. I, p. 462). Elle a été observée dans les ganglions nerveux où elle formait une sorte d'exubérance, ce qui ne peut nous surprendre ;

mais on l'a rencontrée également sur le trajet des nerfs, ce qui est plus extraordinaire, puisque ces cordons ne contiennent aucune cellule nerveuse (fig. 98).

La coupe microscopique d'un névrome du plexus solaire, examiné par Ch. Robin, à un grossissement d'environ 350 diamètres, offrait les éléments qu'on trouve au centre de chaque cordon nerveux, tandis que les masses correspondant aux ganglions contenaient des cellules ganglionnaires semblables aux cellules normales. Dans un cas de tuméfaction du ganglion de Gasser qui avait acquis le volume d'un œuf de pigeon, Günsburg trouva une augmentation décuple des cellules ganglionnaires. Dans un autre cas du même auteur, le troisième et le quatrième nerf sacré du côté gauche se terminaient par un renflement blanchâtre, piriforme, de deux millimètres de long sur un centimètre de large. Ces tumeurs se trouvaient composées d'un feutrage de fibres nerveuses et de tissu interstitiel, avec de nombreuses cellules plates, transparentes, de $0^{mm},1$ à $0^{mm},15$ de diamètre. J'ai rapporté moi-même un fait intéressant à ce sujet, en ce sens que plusieurs des cordons nerveux formant la queue de cheval étaient le siège de renflements fusiformes grisâtres, du volume d'un grain de blé ou d'un noyau de prune, assez analogues aux ganglions spinaux (fig. 98). Ces renflements offraient une structure se rapprochant de celle des ganglions nerveux, car sur une coupe microscopique longitudinale on constatait la présence de tubes nerveux disposés sous forme de faisceaux entre des amas de corps arrondis ou ovoïdes, bruns, pigmentés, en possession d'un noyau relativement considérable, d'environ $0^{m},01$ de diamètre (fig. 99).

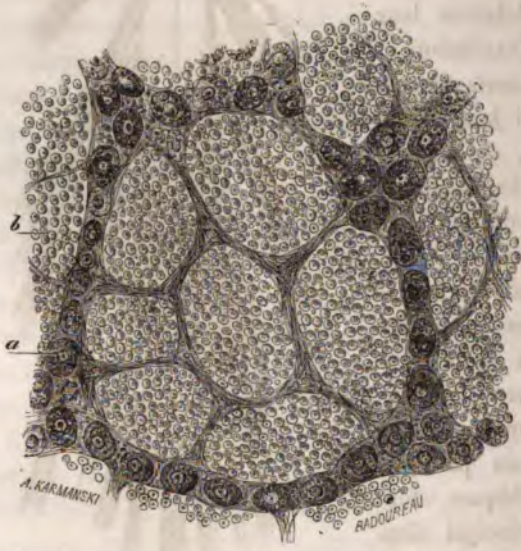


FIG. 99. — Coupe microscopique de l'un des névromes représentés figure 98 : *a*, grosses cellules avec noyaux, disséminées dans le stroma conjonctif; *b*, tubes nerveux perpendiculairement sectionnés.

*Étiologie et pathogénie.* — Les conditions étiologiques des névromes spontanés sont peu connues; on sait que ces néoplasies sont quelquefois congénitales et fréquemment héréditaires, mais la cause réelle de leur développement reste ignorée. Il semble que les individus dont l'appareil cérébro-spinal est mal conformé soient spécialement prédisposés à ces tumeurs dont la fréquence relative chez les idiots et chez les crétins a été remarquée; mais il n'existe aucune donnée certaine sur les rapports qui peuvent relier ces états pathologiques.

La genèse des éléments des névromes est toujours discutée. Quelques histologistes, ayant trouvé dans certains d'entre eux des tubes nerveux bifurqués ou même trifurqués, en ont induit que les éléments de nouvelle formation provenaient des tubes normaux par division dichotomique (L. Labbé et Ch. Legros). D'autres auteurs, n'ayant pas rencontré cette bifurcation, ont émis l'avis que les éléments nerveux des névromes pouvaient bien se former aux dépens des cellules de tissu conjonctif. La présence habituelle de fibres de Remak au sein des névromes viendrait à l'appui de cette théorie qui laisse à désirer au point de vue de la formation du cylindre-axe. Reconnaissons, en tout cas, que la genèse des névromes ne peut s'écarter des lois qui président au développement embryonnaire du tissu nerveux.

Bibliographie. — Ch. Houel, *Mém. sur le névrome* (*Mém. de la Soc. de chirurgie*, 1853, t. III, p. 264). — Gunsburg, *Pathol. Gewebslehre*, Leipzig, 1848, t. II, p. 159. — Wedl, *Zeitschrift der Gesellsch. Wien. Ærzte*, 1855, t. XI, p. 13. — F. Führer, *Neurombildung und Nervenhypertrophie* (*Archiv d. physiol. Heilkunde*, 1856, t. XV, p. 248). — G. Passavant, *Zahlreiche Neurome des Nervus perinaei sinistr.* (*Archiv f. pathol. Anat. und Physiol.*, 1855, t. VIII, p. 40, avec bibliographie. Anal. dans *Archiv. gén. de méd.*, 1855, t. II, p. 595).—R. Virchow, *Das wahre Neurom* (*Ibid.*, 1858, t. XIII, p. 256). — Valentin Mott, *Med. chirurg. Transact.*, 1854, t. XIX, p. 155. — Depaul et Verneuil, *Bull. de la Soc. anat.*, 1857, p. 25. — A. Förster, *Ueber ein Neuroma verum* (*Wurzburger medicin. Zeitschrift*, 1861, t. II, p. 101, Tafel II). — A. Verneuil, *Observ. pour servir à l'histoire des altérat. locales des nerfs* (*névromes plexiformes*) (*Archiv. gén. de méd.*, 1861, sér. 5, t. XVIII, p. 550). — Margerin, *Des névromes plexiformes et des névromes en général.* Thèse de Paris, 1867. — Christot, *Contribut. à l'histoire des tumeurs plexiformes des nerfs* (*Gaz. hebd. de méd. et de chir.*, 1870, p. 242). — P. Bruns, *Das Rankenneurom* (*Archiv für path. Anat. und Physiolog.*, 1870, t. L, p. 80). — R. Marchand, *Das plexiform Neurome* (*Ibid.*, 1877, t. LXX, p. 36). — Wilh. Loretz, *Ein Fall von ganyliosem Neurom* (*ganglions*) (*Archiv für path. Anat. und Physiolog.*, 1870, t. XLIX, p. 435). — L. Labbé et Ch. Legros, *Étude anatomo-pathologique de trois cas de névromes* (*Journ. de l'Anatomie et de la Physiologie*, etc., 1871,

p. 171). — Perls, *Beschreibung eines wahren Neurom des Nervus opticus* (*Archiv f. Ophthalmologie*, 1873, t. XIX, p. 287). — A. Cartaz, *Étude sur le névrome plexiforme* (*Archiv. gén. de méd.*, 1876, t. II, p. 170). — Czerny, *Éléphantiasis des Arabes, congénital avec névromes plexiformes* (*Archiv f. kl. Chirurg.*, t. XVII, p. 350). — A. von Winiwarter, *Plexiform fibroneurom der Armnerven*, etc. (*Ibid.*, 1876, t. XIX, p. 595. Anal. dans *Arch. gén. de méd.*, 1877, t. I, p. 104, et *Rev. des sc. méd.*, t. IX, p. 270). — J. Garel, *Note sur un nouveau cas de névrome plexiforme* (*Lyon méd.*, 14 janvier 1877, et *Rev. des sc. méd.*, t. IX, p. 669).

Günsburg, *Patholog. Gewebslehre*, Leipzig, 1846, t. X, p. 43, pl. I, fig. 18. — Ch. Robin, *Sur une altération curieuse du plexus solaire* (*Comptes rendus de la Soc. de biologie*, 1854). — E. Lancereaux et P. Lackerbauer, *Atlas d'Anat. pathol.*, Paris, 1871, p. 449, pl. 46, fig. 5, 5' et 5".

Épithéliome. — Le cancer ou épithéliome primitif des nerfs n'existe pas, par la raison que ces organes ne renferment pas d'épithéliums; aussi croyons-nous que les descriptions qu'en ont données Förster et Virchow se rapportent à des lésions d'un tout autre genre. Le cancer ou épithéliome secondaire, y est quelquefois observé par suite de propagation plutôt que de métastase. Ainsi certains nerfs situés au voisinage d'organes fréquemment affectés de cancer sont particulièrement prédisposés à cette lésion ; c'est le cas du nerf sciatique et du nerf crural à leur sortie du bassin, du nerf mentonnier au niveau du trou de même nom, et de plusieurs nerfs voisins de la mamelle.

Les nerfs lésés se présentent dans deux conditions un peu différentes: ou bien ils sont compris dans un tissu épithélial de nouvelle formation qui a envahi et détruit le névrilème, ou bien cette enveloppe est respectée et le nerf, qu'il est possible de séparer sans trop de difficulté des parties voisines, offre sur son trajet un ou plusieurs renflements fusiformes.

Une coupe fine pratiquée au niveau de ces renflements et examinée à un faible grossissement laisse voir dans l'épaisseur du névrilème des espaces ou cavités comblées par des cellules épithéliales de même ordre que celles de la tumeur principale. La multiplication de ces éléments a pour conséquence la destruction du névrilème, l'envahissement du tissu interfasciculaire, et aussi la compression des faisceaux nerveux dont les éléments peuvent dégénérer. Cette dégénérescence survient, à plus forte raison, quand les éléments épithéliaux envahissent la gaine lamelleuse et pénètrent à l'intérieur du faisceau nerveux. De vives douleurs sont alors ressenties sur le trajet des nerfs affectés; elles sont, comme on le sait, tellement violentes dans certaines circonstances qu'elles

arrachent des cris aux malades et ne cèdent qu'aux injections hypodermiques de morphine.

Les nerfs sont, non seulement envahis par le cancer, mais cette néoplasie, suivant Calomiati, peut s'étendre par leur intermédiaire ou du moins par l'intermédiaire des canaux et des espaces lymphatiques qui entourent les faisceaux nerveux. Un fait de ce genre m'a frappé dès l'année 1861 : un homme atteint d'un épithéliome situé sur la partie latérale du cou présenta à l'autopsie une tumeur épithéliale du volume d'une noisette dans l'épaisseur du centre phrénique du diaphragme vers le point où aboutit le tronc du nerf phrénique. Les recherches intéressantes auxquelles s'est livré l'auteur italien lui ont appris que la diffusion cancéreuse s'observe fréquemment dans les cas de cancer de l'utérus (17 fois sur 22 cas), et que les cellules cancéreuses des nerfs altérés se trouvent disposées circulairement sur une ou plusieurs rangées autour des faisceaux nerveux à l'intérieur même du périnèvre dont elles ont écarté les éléments. De cette zone circulaire du périnèvre se détachent quelquefois des rangées de cellules placées bout à bout qui pénètrent à l'intérieur de l'endonèvre et se dirigent vers le centre du faisceau nerveux. La preuve que les espaces dans lesquels s'insinuent ainsi les cellules du cancer sont bien des espaces lymphatiques préexistants, c'est que dans certaines préparations on peut voir leur revêtement endothélial, et qu'ils représentent fidèlement la disposition des espaces lymphatiques normaux du périnèvre et de l'endonèvre.

Bibliographie. — W. H. Flower, *Epithelial tumour in the seat of the sciatic Nerve* (*Transact. of the pathol. Soc. of London*, 1858, t. IX, p. 11). — V. Cornil, *Sur la production des tumeurs épithéliales des nerfs* (*Journ. de l'Anatomie et de la Physiologie de l'homme et des animaux*, 1864, p. 183). — Colomiati, *Diffusion du cancer le long des nerfs*, Turin, 1876, anal. dans *Archiv. de Physiol. normale et pathol.*, 1876, sér. 2, t. III, p. 663.

## § 4. — Anomalies de circulation.

### I. — Anémie.

En raison de leur grande vascularité et des nombreuses anastomoses de leurs vaisseaux, les nerfs sont peu exposés à l'anémie, surtout à celle qui résulte d'un obstacle à la circulation artérielle, excepté lors-

qu'il s'agit de l'oblitération de l'artère principale d'un membre. Dans ce dernier cas, il se produit dans le membre affecté des douleurs d'une grande intensité, et les nerfs privés de sang, de même que toutes les parties irriguées par ce vaisseau et dans lesquelles une circulation latérale devient impossible, pâlissent et subissent des modifications qui consistent en une transformation granulo-graisseuse.

En regard de cette anémie mécanique, il existe dans les nerfs, comme dans tous les organes, des anémies partielles et purement spasmodiques ou dynamiques. Ces anémies, toutefois, manquent de contrôle anatomique et il n'est guère possible d'en parler sciemment. Il n'est moins vrai que c'est à un désordre de ce genre qu'il convient d'attribuer les sensations diverses de picotements, de fourmillements et douleurs qui accompagnent certains états pathologiques décrits sous le nom d'*asphyxie locale* et qui s'observent principalement aux extrémités des membres.

### II. — Hyperhémies.

Les hyperhémies des nerfs sont actives ou passives, c'est-à-dire névropathiques ou angiopathiques, suivant qu'elles sont le résultat d'un désordre de l'innervation vaso-motrice ou d'un obstacle mécanique à la circulation.

Les hyperhémies actives, malgré une étude fort incomplète, sont les mieux connues. Elles se rencontrent assez généralement dans les foyers phlegmoneux, et s'étendent à une certaine distance de ces foyers où il est facile de les étudier. Les nerfs tuméfiés, et parcourus par des traînées rougeâtres, présentent à l'examen microscopique des vaisseaux remplis de sang et souvent dilatés, comme le démontrent des coupes durcies dans l'acide chromique. Cet état est quelquefois accompagné d'œdème et suivi de l'extravasation de globules sanguins donnant lieu à de petits points hémorrhagiques.

Semblable modification se rencontre sans doute dans plusieurs autres circonstances non encore déterminées, c'est du moins ce que l'on est porté à croire quand on sait que les vaisseaux des nerfs, comme ceux des autres organes, sont soumis à des influences nerveuses. Ajoutons que Rokitansky prétend avoir observé la congestion des nerfs et des ganglions du grand sympathique dans le cours de plusieurs maladies infectieuses, le choléra et la fièvre typhoïde notamment.

Les hyperhémies passives ou angiopathiques des nerfs résultent d'un

obstacle mécanique au cours du sang artériel ou veineux ; elles s'observent dans les cas de thrombose et d'embolie, de compression vasculaire, etc., à la condition qu'une circulation collatérale soit possible. Elles sont caractérisées par la réplétion des veinules et des capillaires et par un œdème plus ou moins accusé.

Les phénomènes liés à la congestion des nerfs intéressent la sensibilité beaucoup plus que le mouvement; ils consistent en douleurs intenses, intolérables parfois, principalement dans les hyperhémies passives dues aux thromboses ou aux embolies des membres, en des sensations subjectives diverses telles qu'engourdissements, picotements, fourmillements, etc. Dans quelques cas enfin on constate de l'hyperesthésie et un affaiblissement plus ou moins complet de la motilité. Tous ces désordres ont été observés expérimentalement par Weir Mitchell, qui les a étudiés sur lui-même après refroidissement ou congélation de son nerf cubital.

Bibliographie. — C. Rokitansky, *Handb. der pathol. Anatomie*, Wien, 1856, t. II, p. 498. — Weir Mitchell, *Des lésions des nerfs et de leurs conséquences*. Trad. fr. par M. Dastre, Paris, 1874, p. 58. — Cornil et Ranvier, *Manuel d'anat. pathologique*, 1re édit., p. 598.

### III. — Hémorrhagies.

Les hémorrhagies des nerfs ne sont pas mieux connues que les hyperhémies auxquelles elles succèdent parfois ; mais ce que nous savons de ces lésions indique suffisamment qu'il y aurait avantage à les étudier sérieusement. Elles se produisent sous les mêmes influences que celles qui président aux hémorrhagies des autres organes, et partant elles doivent être classées de la même façon.

Les hémorrhagies des cordons nerveux consécutives à une lésion vasculaire ou hémorrhagies angiopathiques existent sans aucun doute, mais elles ont été peu ou pas observées, en raison de la faible importance des troubles fonctionnels qu'elles déterminent et de l'habitude où l'on est de ne pas examiner les nerfs après la mort.

Les hémorrhagies résultant d'un désordre de l'innervation vaso-motrice ou hémorrhagies névropathiques ne sont pas mieux connues. Cependant il n'y a pas lieu de douter de leur existence, car il est à croire que les hémorrhagies observées à la suite du tétanos rentrent dans ce groupe. Dans un cas de tétanos dont les pièces furent présentées à la Société anatomique par Lannelongue, le pneumogastrique droit présentait

de légères ecchymoses, et une véritable hémorrhagie se voyait dans le ganglion cervical supérieur et dans le pneumogastrique du côté gauche. Un cas rapporté par Martinet se rapproche du précédent, c'est celui d'un homme qui, à la suite d'une course forcée, fut pris de douleurs très vives sur le trajet des nerfs sciatiques, entre les fibrilles desquels se trouvait épanché un liquide séro-sanguinolent.

La question de savoir s'il existe des hémorrhagies des nerfs consécutives à une simple altération du sang est difficile à décider; ce que nous pouvons dire, c'est que Rokitansky a constaté la présence de petites ecchymoses des nerfs et des ganglions lymphatiques dans plusieurs maladies infectieuses.

Bibliographie. — L. Martinet, *Mém. sur l'infl. des nerfs* (*Rev. méd.*, 1824). — C. Rokitansky, *Lehrb. d. pathol. Anatom.*, Wien, 1856, t. II, p. 498. — Lannelongue, *Bull. de la Soc. anatomique*, 1866, t. XLI, p. 361.

## ANOMALIES ACCIDENTELLES

### § I. — Traumatisme des nerfs.

Les lésions traumatiques des nerfs, ayant le privilége d'intéresser particulièrement les physiologistes et les chirurgiens, ont été plus que toutes les autres l'objet d'une étude suivie. Elles sont fréquentes et nombreuses, et pour procéder avec ordre nous les grouperons sous deux chefs : lésions traumatiques sans plaies, lésions traumatiques avec plaies.

#### I. — Lésions traumatiques sans plaies.

Ces lésions, diverses dans leurs causes et dans leurs effets, comprennent la compression, la contusion et l'écrasement, la distension et l'arrachement.

Compression. — Les désordres anatomiques résultant de la compression des nerfs sont à peine mentionnés par les auteurs qui ont le mieux étudié les troubles fonctionnels liés à cet état pathologique. Weir Mitchell rapporte toutefois qu'il a observé dans les nerfs comprimés des traces de congestion et que la lésion prédominante était un changement du contenu des tubes nerveux. Dans quelques cas, dit-il, j'avais peine à trouver

une fibre tout à fait saine; les désordres étaient certainement plus étendus que pour des nerfs sectionnés depuis sept à huit jours, quoique l'influx nerveux pût encore circuler à travers ces éléments modifiés. Les symptômes résultant de la compression des nerfs peuvent être résumés, selon le même auteur, comme il suit : illusions sensorielles revenant à des intervalles réguliers, puis hyperesthésie, douleur, chaleur, suivies de désordres de la sensibilité et de mouvements spasmodiques, enfin anesthésie et paralysie absolue. Après la cessation de la compression d'un nerf, il se produit un retour rapide de la motilité et de la sensibilité, à moins que la compression n'ait été très forte ou n'ait duré longtemps. Waller, ayant comprimé sur lui-même le nerf radial gauche pendant quarante-cinq minutes, attendit onze jours le rétablissement complet de la fonction.

Les causes de compression des nerfs sont nombreuses et variées, mais elles n'exercent en général d'effets fâcheux qu'autant que ceux-ci se trouvent renfermés dans des cavités osseuses, le crâne, le bassin, etc., car les nerfs situés au sein des parties molles échappent facilement à leur action. Les tumeurs anévrysmales ou cancéreuses, les têtes osseuses et les fragments d'os déplacés, les cicatrices rétractées, le corps thyroïde hypertrophié, les ganglions lymphatiques altérés, etc., comptent parmi les causes les plus fréquentes de compression nerveuse. Signalons parmi celles qui viennent de l'extérieur les fausses positions pendant le sommeil, le forceps, l'usage des béquilles (1), etc.

BIBLIOGRAPHIE. — J. B. BASTIEN et A. VULPIAN, *Mém. sur les effets de la compression des nerfs* (*Gaz. méd. de Paris*, 1855, p. 794). — A. WALLER, *Proceedings London royal Society*, 1860-62. — BACHON, *De la paralysie du nerf radial*, etc. (*Recueil de mém. de méd., de chir. et de pharm. militaires*, 1864, sér. 3, t. XI, p. 323). — NADAUD, *Paralysies obstétricales des nouveau-nés* (*Gaz. hebd. de méd. et de chirurg.*, 1872, p. 847). — GUENIOT, *Paralysie consécutive à la compression des nerfs*. Thèse de Paris, 1872, — Ferréol REUILLET, *Sur les paralysies des membres supérieurs liées aux fract. de l'humérus*. Thèse de Paris, 1869. — LASÈGUE et DUPLAY, *La guerre de Sécession aux États-Unis au point de vue médical et chirurgical* (*Archiv. de méd.*, Janv. 1874, p. 82). — Weir MITCHELL, *Des lésions des nerfs et de leurs conséquences*. Trad. fr. par Dastre, Paris, 1874, p. 116. — PANAS, *Sur une cause peu connue de compression du nerf cubital*

(1) Les béquilles, sur lesquelles repose le poids du corps pendant la marche, ont pu déterminer dans un certain nombre de cas des paralysies plus ou moins complètes des membres supérieurs. Dans trois faits de ce genre observés par moi, les muscles animés par le nerf radial étaient particulièrement atteints. Le nerf cubital est à son tour quelquefois altéré par la compression, comme j'ai pu le voir chez une femme de cinquante-huit ans, coquetière, qui avait l'habitude de porter un panier à son bras.

(*France méd.*, 1877, p. 108). — J.-Ch. Avezou, *De quelques phén. consécutifs aux contusions des troncs nerveux des bras et à des lésions diverses des branches nerveuses digitales.* Thèse de Paris, 1879, bibliographie. — E. Bonnet, *Contribution à l'étude de la compression des nerfs.* Thèse de Paris, 1880. — Tédenat, *Névrite du sciatique consécutive à la compression de l'artère fémorale au pli de l'aine* (*Gaz. méd. de Paris*, 1881, p. 563). — Vulpian, *Paralysie du nerf du bras produite par la compression* (*Séance de l'Acad. de méd.*, 7 mars 1882, et *Union méd.*, 9 mars 1882 p. 392).

Contusion. — Les lésions produites par la contusion des nerfs, rarement observées chez l'homme, ont été de préférence étudiées chez les animaux. Tillaux, ayant soumis chez des lapins les cordons nerveux à l'action de coups de marteau légers, constata que le névrilème ne se déchirait jamais, mais qu'il se formait à l'intérieur de cette gaine un grand nombre de petites hémorrhagies s'étendant bien au delà du point contusionné. Des foyers plus petits se voyaient dans les gaines formées par le périnèvre et occupaient les vides déterminés par la rupture de quelques tubes nerveux. Tous ces tubes n'étaient pas rompus; souvent ils étaient simplement effilés, réduits de moitié ou du tiers de leur volume, dilatés en ampoules au delà du siège de la contusion. Trois ou quatre jours plus tard, le travail de réparation était à peine visible; les tubes nerveux semblaient réduits en une masse granuleuse, au niveau de la contusion, et plus loin la moelle nerveuse était en voie de fragmentation et de dégénérescence graisseuse. Weir Mitchell répéta ces expériences qu'il trouva correctes, et constata que la dégénérescence du nerf ne différait pas de celle qui se produit à la suite d'une section; l'étendue du travail destructeur était proportionnée à l'intensité de la violence extérieure, et beaucoup de fibres nerveuses échappaient à l'altération. Mais si la contusion avait été suffisamment forte, tous les tubes nerveux étaient rompus, sinon étouffés par une multitude de petits caillots sanguins qui, dans certains cas, donnaient lieu à une tuméfaction assez considérable pour qu'on pût la confondre avec un névrome.

Les effets de la contusion des nerfs sont en rapport avec l'intensité du choc et la nature du plan de résistance; toutefois, à moins d'une contusion très violente, la perte de l'activité fonctionnelle n'est pas immédiate. Au premier moment se produit une douleur vive, puis un engourdissement et des fourmillements, et au bout de quelque temps des désordres trophiques ou paralytiques (1).

(1) Un charpentier, âgé de trente-neuf ans, était tombé, le 12 septembre 1859, d'un premier étage sur le sol. Cette chute ayant eu pour effet de contusionner toute la partie

La contusion des nerfs, accident commun de la vie civile, est généralement déterminée par des coups, des chutes, la luxation des grosses articulations, celles des épaules en particulier. Dans la pratique militaire elle peut tenir aux mêmes causes, mais elle provient le plus souvent du

comprise entre le moignon de l'épaule droite et la septième vertèbre cervicale, il en résulta, deux jours plus tard, une paralysie de la plupart des muscles du bras et de l'avant-bras correspondants, accompagnée de sensations douloureuses plus ou moins vives. Deux mois plus tard, 14 novembre, ce malade était admis dans le service de clinique de l'Hôtel-Dieu, dont nous étions l'interne; il avait alors une attitude spéciale : la tête pouvait à peine être renversée en arrière et se portait difficilement à droite. L'extension des doigts de la main droite n'était presque pas manifeste, la flexion se faisait mieux. La pronation était possible, la supination des plus difficiles. L'épaule se trouvait relevée, le bras fixé au tronc, l'avant-bras ne pouvait être volontairement fléchi. Les muscles sus-et sous-épineux, une partie du muscle grand pectoral, le deltoïde et la plupart des muscles du bras, étaient atrophiés et ne répondaient plus à l'excitation faradique; il existait des douleurs dans l'épaule et aux extrémités du membre. Pendant un mois on électrisa chaque jour les muscles paralysés; au bout de ce temps, le malade demanda sa sortie et fut perdu de vue. Il avait peu gagné du côté des muscles paralysés.

Un garçon d'hôtel, âgé de cinquante-deux ans, fait le 18 décembre, sur l'épaule droite, une chute qui est suivie de luxation. Celle-ci est réduite le lendemain, mais le membre correspondant reste flasque et paralysé. Admis à l'Hôtel-Dieu le 28 décembre 1864, ce garçon a tout le membre supérieur droit dans un état de complète résolution et le dos de la main légèrement œdématié; la sensibilité objective est peu modifiée, mais des douleurs, parfois assez vives, se font sentir aux extrémités de ce membre. Le 30 décembre, la paralysie du membre persiste, les doigts, un peu raides, sont légèrement fléchis du côté de la face palmaire; des douleurs plus ou moins vives existent toujours sur le trajet du nerf médian. Les muscles de l'avant-bras et du bras, le triceps excepté, répondent peu ou pas à l'excitation faradique. Cet état se continue sans autre changement appréciable qu'une rétraction plus manifeste des extrémités digitales vers la paume de la main. Le 25 janvier 1865, la peau de l'avant-bras est brillante, fine, amincie; elle est le siège d'une sensation subjective de froid; le gonflement du dos de la main s'est accentué, il remonte jusqu'au bras; l'articulation du coude est tuméfiée et douloureuse. Dans les premiers jours de mars, le gonflement de la main commence à diminuer, l'articulation tend à s'améliorer et la température du membre diffère peu de celle du côté opposé. Les doigts, toujours dans la flexion, sont raides et violacés, ce qui donne à la main la forme d'une griffe; les muscles de l'avant-bras et ceux du bras, à l'exception du deltoïde et du triceps brachial, sont très manifestement atrophiés. Cet état persiste jusqu'en juillet; en août, le malade parvient à opérer quelques mouvements de pronation et de supination, et peut agiter l'extrémité des doigts qui restent fléchis. La sensibilité cutanée demeure obtuse. De nouveaux élancements se font sentir suivant le trajet du nerf cubital, et le gonflement du dos de la main reparaît en partie. Ce malade toutefois demande sa sortie; mais, l'ayant revu six mois plus tard, nous avons trouvé qu'il s'était beaucoup amélioré et que la plupart des muscles paralysés pouvaient se contracter.

Chez un dernier malade, qui, à la suite de la réduction d'une luxation de l'épaule, fut atteint d'une paralysie du triceps brachial et de tous les muscles de l'avant-bras, avec anesthésie complète de la main et des doigts, et plus tard emporté par une pneumonie, les nerfs radial, cubital et médian, examinés avec soin, à l'œil nu, furent trouvés rouges, violacés et ecchymosés au niveau des points soumis à la contusion. Il n'y eut aucun examen microscopique pratiqué, mais Nélaton, qui fit une leçon sur ce cas, tendait à attribuer la paralysie à l'épanchement du sang qui infiltrait le tissu nerveux.

se compliquer de la présence de corps étrangers. Dupuytren a trouvé la mèche d'un fouet dans le nerf cubital, et d'autres auteurs ont vu, à la suite d'un coup de feu, des fragments de projectiles arrêtés au milieu des cordons nerveux. Les faits de ce genre ne sont pas rares ; les symptômes observés ont été des douleurs atroces et permanentes, de l'insomnie, de l'inappétence et, dans quelques cas, le tétanos.

BIBLIOGRAPHIE. — BÉRARD, *Note sur les accidents qui suivent la piqûre des nerfs* (*Journ. des Conn. méd. chirurg.*, mars 1846). — DUPUYTREN, *Piqûre des nerfs et de la moelle épinière* (*Leç. de clin. chirurg.*, Paris, 1830). — J. SWANN, *A treatise on diseases and injuries of the nerves*. London, 1834. — BURGELY, *Excision du nerf médian dans une saignée* (*Gaz. méd. de Paris*, 1846, p. 975). — MORLAND, *Sur quelques effets éloignés des plaies des nerfs* (*The Amer. Journ. of the med. sc.*, 1851, et *Gaz. méd.*, 1852, p. 314). — J. FOLLIN, *Traité élém. de pathol. externe*, 1863, t. II, p. 233. — P. TILLAUX, *Des affect. chirurgicales des nerfs*. Thèse d'agrég. Paris, 1866. — PAULET, *Lésions traumatiques des nerfs* (*Union méd.*, 1868, t. I, p. 392). — CUNIN, *Des blessures des nerfs par coups de feu*. Thèse de Paris, 1873. — E. LÉTIÉVANT, *Traité des sections nerveuses*. Paris, 1873. — WIETFELDT, *Névralgie du nerf médian causée par un névrome* (*Deutsche Klinik*, 1863, n° 52, et *Gaz. hebd.*, 1864, p. 494). — S. Weir MITCHELL, G.-R. MOREHOUSE et William W. KEEN, *Les plaies par armes à feu et autres lésions des nerfs*. Philadelphie, 1864, et *Journ. de l'anat. et de la physiol.*, 1865, t. II, p. 456. — NOTTA, *Sur un cas de régénération des nerfs du bras à la suite de leur destruction dans une étendue de cinq centimètres* (*Archiv. gén. de méd.*, 1872, t. II, p. 1). — Weir MITCHELL, *Des lésions traumatiques des nerfs et de leur influence sur la nutrition* (*Archiv. gén. de méd.*, 1865, t. I, sér. 6, p. 186). — Le même, *Des lésions des nerfs et de leurs conséquences*, trad. fr. Paris, 1874. — De PORADES, *Étude sur les lésions traumatiques des nerfs et leurs suites*. Thèse de Paris, 1873. — DEJÉRINE, *Lésions médullaires et des nerfs consécutives aux amputations* (*Gaz. méd.*, 1878. p. 478). — G. HAYEM, *Lésions des nerfs des membres consécutives à l'amputation* (*Bull. de la Soc. anat.*, sér. 3, t. X, p. 684 ; sér. 4, t. I, p. 230). — Le même, *Note sur deux cas de lésions cutanées consécutives à des sect. de nerfs* (*Archiv. de physiol. norm. et pathol.*, 1873, p. 221). — C. BOECK, *Un cas de névrite traumatique ascendante* (*Archiv. gén. de méd.*, août 1880, p. 230). — Oscar ISRAEL, *Schussverletzung der grossen Armnerven mit nachfolgender Atrophie der Extremitat* (*Archiv für pathol. Anat. und Physiol.*, 1881, t. LXXXV, p. 110). — HŒDEMAKER, *Ueber die von Erb zuerst besbriebene combinirte Lahmungsform an der oberen Extremitaten* (*Arch. f. Psychiatrie und Nervenkrankh.*, 1879, t. XI, p. 738, et *Rev. des sc. méd.*, t. XVIII, p. 136).

NÉVRITE TRAUMATIQUE ET TÉTANOS. — La névrite, effet commun des plaies des nerfs, est jusqu'à un certain point subordonnée à l'intensité du trau-

de même genre qu'un mouvement instinctif a cherché à retenir; dans ce cas les vaisseaux sont aussi quelquefois divisés. Les cordons nerveux sectionnés d'une façon incomplète laissent voir des ecchymoses ou de petites hémorrhagies, et des tubes nerveux à peine rétractés ; par contre, ceux qui sont totalement divisés offrent un retrait manifeste, mais beaucoup moins considérable, toutes choses égales d'ailleurs, que celui qui succède à une plaie artérielle.

L'irritation déterminée par la section d'un nerf et l'hémorrhagie qui en est la conséquence ne tardent pas à donner naissance à la formation d'un tissu conjonctif embryonnaire qui s'interpose entre les bouts tuméfiés, devient un tissu de cicatrice et finit par amener la réunion des parties sectionnées. Mais, en même temps que s'accomplit cette réunion, des tubes nerveux se développent dans le tissu conjonctif de nouvelle formation et se mettent en communication avec ceux des bouts sectionnés, en sorte que la réparation peut être complète. Ainsi s'explique la possibilité du retour de la fonction à la suite d'un certain nombre de plaies nerveuses. Toutefois, si les bouts du nerf sectionné sont trop distants l'un de l'autre, il se passe, dit Follin, quelque chose d'analogue à ce que l'on observe dans un os fracturé dont les bouts ne sont pas en contact parfait; la réunion a lieu par l'intermédiaire d'une substance fibreuse, et la régénération des éléments nerveux ne s'opère pas plus que celle des éléments osseux. Cette régénération manque encore quand l'inflammation est par trop intense; quelquefois enfin, il n'y a pas de réunion, mais alors, le bout central présente un renflement arrondi, tandis que le bout périphérique offre une saillie fusiforme et beaucoup moindre. Les tubes nerveux subissent dans ce dernier les modifications qui suivent la section des nerfs; quelques-uns seulement s'altèrent dans le premier.

Les phénomènes liés à la coupure des nerfs consistent en désordres variés de la motilité, de la sensibilité et de la nutrition. La motilité et la sensibilité sont généralement abolies, et néanmoins les malades accusent parfois des douleurs cuisantes comme dans les blessures par les armes de guerre.

Les plaies des nerfs produites par instruments contondants et surtout par l'action de projectiles de guerre, ont pour siège habituel les membres supérieurs plutôt que les inférieurs; elles réunissent tout à la fois les caractères des contusions et ceux des plaies. Les nerfs, plus ou moins complètement divisés, sont le siège de contusion, d'écrasement, ou même d'arrachement.

Chacun de ces accidents est accompagné d'hémorrhagies et d'une destruction plus ou moins complète des nerfs affectés. Les plaies peuvent

*Transact.*, 1865, t. XLVIII, p. 255). — Joffroy, *Note sur un cas de tétanos traumatique* (*Mém. de la Soc. de biologie*, 1870, p. 131). — Arloing et L. Tripier, *Recherches expér. et clin. sur la pathogénie et le traitement du tétanos* (*Arch. de physiol. norm. et pathol.*, 1870, p. 235). — J.-A. Michaud, *Recherches anatomo-pathologiques sur l'état du système nerveux central et périphérique dans le tétanos traumatique* (*Ibid.*, 1872, p. 59). — Agut, *Du tétanos traumatique au point de vue de l'étiologie, de l'anat. pathol. et du traitement.* Thèse de Paris, 1872. — L.-G. Richelot, *Pathogénie, marche, terminaison du tétanos*. Thèse d'agrégation, Paris, 1875. — Le même, *Revue des sc. méd.*, 1877, t. X, p. 727. — A. Laveran, *Contribution à l'anat. pathol. du tétanos et de la névrite ascendante aiguë* (*Archiv. de Physiol. norm. et pathol.*, 1877, sér. 2, t. IV, p. 695). — R.-E. Carrington et Wright, *Note of a case of tetanos in which extensive lesions were found in the spinal cord* (*Guy's Hospital Reports*, 1879, t. XXIV, sér. 3, p. 185).

Névrome traumatique. — Il est depuis longtemps reconnu que des nerfs cicatrisés après avoir été sectionnés présentent à leur extrémité des renflements en forme de bouton. Attribués dans le principe à un épanchement de moelle nerveuse, ces renflements ont été considérés comme des névromes lorsque leur composition histologique a pu être établie. Ils ne diffèrent pas anatomiquement du tissu cicatriciel qui réunit les parties nerveuses séparées, et se montrent à la suite de simples déchirures accidentelles. Constituées dès l'abord par des éléments conjonctifs jeunes, ces nodosités, contiennent au bout d'un certain temps des fibres nerveuses en plus ou moins grand nombre.

Les moignons d'amputation, les cicatrices des nerfs sectionnés ou déchirés, tels sont les points où siège le névrome traumatique. Dans les moignons d'amputation, les extrémités nerveuses, celles des gros troncs notamment, présentent une tuméfaction arrondie, informe ou ovoïde, du volume d'un gros pois, d'une noisette ou d'un petit oignon, suivant la grosseur du nerf affecté (fig. 100). Cette tuméfaction terminale offre avec la cicatrice des parties molles une connexion tellement intime qu'il est souvent difficile de la disséquer avec le scalpel; parfois même, lorsque la section porte sur plusieurs troncs nerveux, comme dans l'amputation de l'épaule, plusieurs nodosités peuvent adhérer entre elles et s'unir de façon à former soit une masse ou tumeur unique, soit des tumeurs multiples réunies par des filets intermédiaires. Une section dans la continuité des nerfs donne naissance à des nodosités semblables, mais ordinairement fusiformes (fig. 101).

Ces tumeurs sont fermes, non friables, d'une consistance uniforme et de couleur blanchâtre, parfois douloureuses mais plus souvent indo-

lentes. Considérées pendant longtemps comme de simples fibromes, elles renferment en réalité des fibres nerveuses situées au delà de la limite des anciens nerfs et entre-croisées dans diverses directions (Virchow). Le microscope y révèle l'existence d'un feutrage épais de

FIG. 100. — Extrémités nerveuses sectionnées et renflées (névrome) dans un moignon d'amputation.

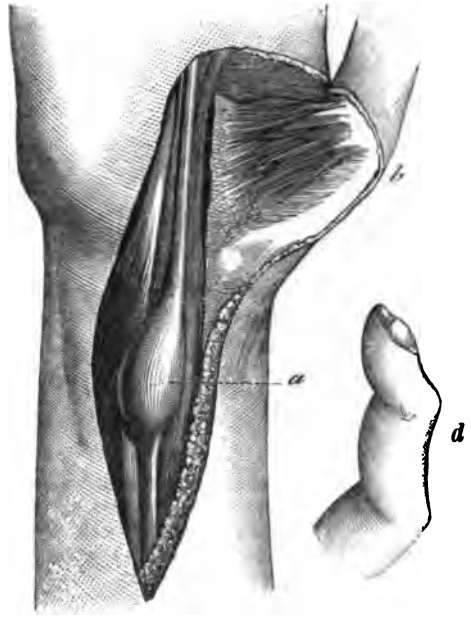


FIG. 101. — Névrome du nerf médian consécutif à une coupure de ce nerf par un verre de bouteille. *a*, le névrome; *b*, muscles de l'éminence thénar atrophiés; *d*, extrémité digitale recourbée par suite d'un désordre trophique des articulations, et recouverte d'un ongle altéré.

fibres nerveuses disposées en faisceaux et tourbillonnant dans tous les sens, les unes pâles, amyéléniques, les autres avec contenu médullaire, et formées d'une gaine de Schwann très mince, pourvue de nombreux noyaux, d'un cylindre-axe et d'une faible couche de myéline. Ces éléments sont compris dans une trame de tissu conjonctif renfermant quelques vaisseaux et disposée sous forme de petits faisceaux qui s'entrelacent et se croisent, de telle sorte qu'on aperçoit simultanément sur une même

préparation des coupes longitudinales, transversales et obliques de faisceaux divers qui donnent à la structure du névrome traumatique une certaine analogie avec celle d'un fibrome ou d'un myome de l'utérus (fig. 102). Dans quelques cas même, les couches externes des nodosités, concentriquement disposées en manière d'écailles, rappellent la structure du corpuscule de Pacini.

Les névromes traumatiques s'accroissent lentement et restent stationnaires au bout d'un certain temps ; aussi leur pronostic n'a d'autre

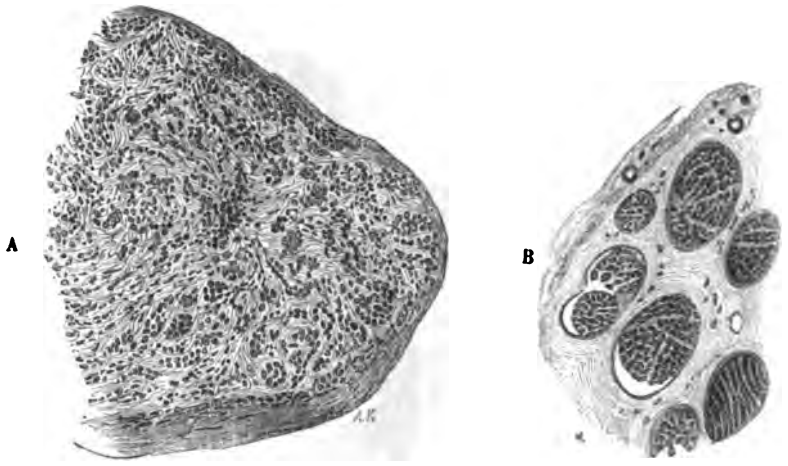


FIG. 102. — A. Coupe microscopique transversale provenant du névrome représenté figure 101. Un grand nombre de faisceaux nerveux de petit volume se trouvent disséminés au sein d'une gangue conjonctive. B. Coupe semblable pratiquée à travers la moitié du nerf médian opposé, destinée à montrer la différence d'épaisseur des cloisons et la disposition des faisceaux nerveux.

gravité que celle qui résulte de la douleur. Ce symptôme, quoique rare, n'a pas moins nécessité dans quelques cas l'extirpation de la tumeur.

La plupart des influences traumatiques donnent naissance au névrome. Les amputations, les coupures, les déchirures, les piqûres et même les contusions nerveuses peuvent en être le point de départ. L'irritation déterminée par l'action d'un corps étranger produit un tissu conjonctif de nouvelle formation, et, au sein de ce tissu apparaissent les fibres nerveuses qui caractérisent le névrome traumatique.

BIBLIOGRAPHIE. — J. ARNEMANN, *Versuche ueber die Regenerat. an lebenden Thieren*. Gottingue, 1782. — LARREY (*Revue méd.*, 1824, t. I, p. 406). — STEINRUCK, *De nervorum regeneratione* (*Diss. inaug.* Berol., 1838). — J. CRUVEILHIER, *Anat. path. du corps humain*, liv. XXXV, pl. II, fig. 1. — R. VIRCHOW, *Pathol.*

*des tumeurs*, Paris, 1871, t. III, p. 439. — DUPLAY, *Névrome sous-cutané de la face antérieure du poignet de cause traumatique* (*Arch. gén. de méd.*, 1873, t. II, p. 607). — G. HAYEM, *Lésions des nerfs des membres consécutives à l'amputation* (*Bull. de la Soc. anat.*, 1875, p. 684). — BECK, *Névromes de l'extrémité du moignon d'un bras* (*Med. Times and Gaz.*, 2 janv. 1875). — WERTHEIMER, *Section du nerf cubital. Griffe. Retour partiel de la sensibilité. Névrome du bout central* (*Bullet. méd. du nord de la France*, 1881, t. XX, p. 76). — Voyez en outre la bibliographie des fibromes des nerfs et celle des névromes, p. 386 et 393.

DÉSORDRES CONSÉCUTIFS AUX LÉSIONS DES NERFS. — Chargés de transmettre aux tissus et aux organes l'excitant nécessaire à leur fonctionnement et à leur nutrition, les nerfs, une fois altérés, entraînent nécessairement des désordres divers de la motilité, de la sensibilité et de la nutrition. Ces désordres ne peuvent être passés sous silence, mais, dans l'exposition que nous allons en faire, nous nous contenterons de parler de ceux qui succèdent au traumatisme, en faisant remarquer que des désordres semblables sont aussi la conséquence des lésions spontanées. Toutefois, les troubles de la motilité et de la sensibilité nous arrêteront peu; tandis que les désordres nutritifs ou trophiques, moins bien connus, attireront toute notre attention.

*Désordres moteurs.* — Les effets de l'altération des nerfs sur la fonction motrice sont de plusieurs ordres, ou directs ou réflexes, ou paralytiques ou spasmodiques. Les paralysies peuvent exister à tous les degrés possibles, depuis l'impuissance la plus légère jusqu'à l'inertie complète d'un plus ou moins grand nombre de muscles; elles entraînent à leur suite des déformations des extrémités ou des membres lorsque les muscles antagonistes demeurent intacts. Les spasmes se montrent sous la forme de tremblements et de convulsions toniques ou cloniques ; ils ont leur point de départ dans l'excitation du nerf blessé ou même simplement dans la douleur qui l'accompagne.

*Désordres sensitifs.* — La sensibilité, diversement troublée à la suite de la blessure des nerfs, peut être exaltée, amoindrie ou simplement pervertie dans ses différents modes. L'exaltation de la sensibilité ou hyperesthésie survient ordinairement quelques jours après la lésion nerveuse, et se traduit par de la douleur plutôt que par une surexcitation du sens du toucher. Le plus souvent cutanée, l'hyperesthésie est quelquefois musculaire, de telle sorte que la moindre pression sur les muscles est pénible. Des sensations subjectives diverses, telles que picotements, fourmillements, brûlures, sont également communes à la suite des blessures des nerfs. L'anesthésie est plus ou moins complète, elle varie depuis la plus légère diminution de la sensibilité jusqu'à l'abolition la plus absolue

des sensations douloureuses ou tactiles et même des sensations de froid et de chaud. Ces sensations peuvent reparaître, en partie du moins, tout d'abord par suite des anastomoses des nerfs, plus tard par le fait de la régénération des tubes nerveux lésés. A côté de la souffrance qui suit immédiatement le choc ou la blessure reçue par un nerf, piqûre, contusion, plaie, il est des sensations douloureuses qui ne se produisent que plus tard, sont intermittentes, et souvent ne peuvent être rattachées à aucune lésion appréciable : c'est à ces sensations douloureuses qu'on a donné le nom de *névralgie traumatique*.

Cette névralgie est caractérisée tantôt par des douleurs légères, sourdes, obtuses, qui ne sont pas sans donner au blessé une inquiétude qu'augmente encore l'anxiété d'une souffrance plus grande, tantôt par des douleurs vives, soudaines comme un trait de feu qui traverserait les parties voisines de la blessure, et détermine chez le malade un violent soubresaut (douleur fulgurante). Dans quelques cas, ces douleurs peuvent être instantanées et cesser aussi rapidement qu'elles sont venues, ou bien persister quelque temps et plonger le malade dans un état de souffrance inexprimable. Elles suivent exactement le nerf blessé dans toutes ses divisions périphériques, excepté lorsqu'elles se localisent sur un point fixe; mais parfois aussi elles se font sentir en des endroits qui ne représentent nullement la direction des cordons nerveux, comme si elles étaient sous la dépendance d'autres troncs nerveux que les nerfs blessés.

Ces circonstances portent à penser que ces névralgies sont tantôt directes et tantôt réflexes ; elles ont d'ailleurs un rapport intime avec l'état du système nerveux des malades, et se rencontrent de préférence chez les névropathes et chez tous les individus dont l'excitabilité réflexe est exagérée.

BIBLIOGRAPHIE. — DEBOUT, *Quelques considérations sur la paralysie traumatique localisée* (*Mém. de la Soc. de chirurg.*, t. III, p. 321). — EMPIS, *Sur la paralysie du membre supérieur à la suite de la luxation du bras.* Thèse de Paris, 1850. — F. VINCENT, *Pathogénie et marche de la paralysie dans les luxations de l'épaule.* Thèse de Paris, 1876.

Ch. LONDE, *Recherches sur les névralgies consécutives aux lésions des nerfs.* Thèse de Paris, 1860. — VINATIER, *Accidents névralgiques et paralytiques complexes à la suite d'une saignée* (*Gaz. des hôp.*, 7 et 14 avril 1860, p. 167-179, et *Gaz. hebdom. de méd. et de chirurg.*, 1860, p. 274). — DUBOIS, *De la névralgie traumatique* (*Gaz. hebd. de méd. et de chir.*, 1861, p. 67 et 78). — MASSON WARREN, *De la névralgie consécutive aux blessures des nerfs* (*The Amer. Journ. of med. science*, et *Gaz. méd. de Paris*, 1865, p. 138). — Alb. MALLET, *Étude sur les névralgies traumatiques.* Thèse de Paris, 1866. — A. CARTAZ, *Des névral-*

*gies au point de vue de la sensibilité récurrente.* Thèse de Paris, 1875. — A. Verneuil, *Des névralgies traumatiques second. précoces* (*Archiv. gén. de méd.*, 1874, t. II, p. 528-679). — Le même, *De l'herpès traumatique* (*Compt. rend. de la Soc. de biologie*, 1873). — Ed. Brive, *De la névralgie du moignon.* Thèse de Paris, 1874. Voyez de plus les bibliographies précédentes.

*Désordres trophiques.* — Les désordres trophiques qui succèdent aux lésions des nerfs peuvent intéresser les différents organes depuis ceux qui font partie du tégument extérieur jusqu'aux viscères les plus profonds, car toutes les parties de l'organisme ont leur nutrition réglée par le système nerveux. Lorsqu'une lésion portant sur les cordons nerveux d'un membre n'arrive pas à réparation, les tissus correspondants subissent une atrophie notable. Les muscles diminuent de volume, le tissu cellulaire disparaît, la peau devient sèche, rude, raboteuse, jaunâtre ou brunâtre ; les ongles et le système pileux subissent des changements notables ; les veines se rétrécissent et les pulsations artérielles sont affaiblies. Une lésion moins complète détermine une atrophie proportionnée au désordre nerveux ; elle est suivie d'une diminution peu marquée mais immédiate de la tonicité des muscles, un peu plus tard de l'abolition de leur propriété contractile, et enfin de leur atrophie. Nous n'avons pas à revenir sur les caractères de cette atrophie pas plus que sur les désordres articulaires et osseux (voyez plus haut), mais il importe de dire quelques mots des désordres trophiques de la peau et de ses annexes.

Les modifications de l'épiderme consistent en un épaississement déterminé par la présence d'un grand nombre de cellules dont quelques-unes finissent par tomber. Il se produit à la surface du derme des squames blanches et parfois argentées qui rappellent les squames du psoriasis. Les ongles s'épaississent, devienneut écailleux, friables, et tombent, ou bien ils présentent un aspect lisse, brillant, et s'atrophient. Les poils diminuent de volume, se frisent, changent de coloration ou tombent.

Les lésions du derme sont caractérisées ou bien par un certain degré d'atrophie, ou bien par des éruptions diverses. L'atrophie cutanée a pour caractère un aspect luisant de la peau qui devient lisse, glabre, rose, marbrée ou couperosée comme dans les engelures. Plus ou moins adhérent aux parties sous-jacentes, ce tégument ne présente aucune ride ; souvent même il est dépourvu de poils, et comme recouvert d'une couche de vernis. L'un des nerfs de l'avant-bras est-il lésé, les modifications nutritives qui en résultent correspondent à la distribution de ces organes aux mains et aux doigts.

Chez un homme de soixante-dix ans observé par moi tout récemment et qui avait reçu une blessure du nerf médian gauche vers l'âge de dix-

huit ans, les deux doigts indicateur et médius correspondants se trouvaient effilés et plus petits que les mêmes doigts du côté opposé. La peau qui les recouvrait était mince, rosée, lisse et brillante ; les ongles, rudimentaires, consistaient en de simples écailles friables et fendillées, tandis que ceux des autres doigts étaient normaux, parfaitement nourris. Les articulations des phalanges offraient des saillies et des déformations dues à la présence d'ostéophytes au niveau des extrémités articulaires, principalement sur les parties latérales, ce qui leur donnait une grande ressemblance avec les nodosités d'Heberden ; les deux doigts, entièrement fléchis, ne pouvaient être étendus. La figure 101 répond à un fait du même genre. Il s'agissait encore d'une blessure du nerf médian qui avait été suivie de névrome et d'une déformation du doigt semblable à celle dont il vient d'être parlé. Quelquefois le désordre trophique est plus étendu ; la paume de la main tout entière et la face palmaire des doigts sont totalement atteintes ou bien simplement ponctuées de petits îlots luisants et rouges. La face dorsale est en général moins modifiée, contrairement à ce qui a lieu pour le pied dans le cas de blessures des nerfs de la jambe. D'autres lésions peuvent se rencontrer : ainsi on a observé une rougeur de la peau, sorte d'érythème qui rappelle *l'érythème pernio*, ou encore une tuméfaction de ce même tégument et du tissu cellulaire sous-cutané qui simule le phlegmon (Hamilton). Les lésions nerveuses sont en outre parfois accompagnées d'ulcères rebelles comme dans un fait bien connu rapporté par Paget. Chez un homme qui avait conservé, à la suite d'une fracture de l'extrémité inférieure du radius, un cal volumineux comprimant le nerf médian, il se produisit sur la peau du pouce et des deux premiers doigts de la main des ulcères qui résistèrent à tous les traitements. La flexion du poignet, faite de manière à relâcher les parties molles de la face palmaire et à faire cesser, par suite, la compression du nerf, avait pour effet, au bout de quelques jours, d'amener la guérison des ulcères. Mais aussitôt que le malade voulait se servir de sa main, le nerf était de nouveau comprimé et l'on voyait les ulcérations reparaître.

Les éruptions cutanées sont vésiculeuses ou bulbeuses ; Weir Mitchell, Morehouse et Keen signalent comme un trait constant l'aspect luisant de la peau, l'apparition, sur le trajet des nerfs, d'éruptions eczémateuses sous forme de petites vésicules se manifestant d'emblée, ou sous forme de vésicules plus larges arrivant par poussées successives. Ces éruptions sont dans un rapport intime avec les phénomènes douloureux, attendu qu'elles diminuent assez habituellement d'intensité lorsque ceux-ci viennent à disparaître. Le zona est une autre éruption relativement commune

à la suite des blessures des nerfs ; et dans un rapport tel avec la distribution de ces organes qu'il ne peut y avoir aucun doute sur le lien qui l'unit au traumatisme nerveux. Les éruptions pemphigoïdes, caractérisées par de grosses bulles rappelant les petites ampoules des vésicatoires, se développent rapidement et se montrent de temps à autre sur divers points du tégument correspondant à la division des nerfs lésés; elles laissent après elles des cicatrices indélébiles.

Semblables modifications peuvent se produire à la suite de lésions spontanées ; aussi suffit-il qu'un nerf soit lésé d'une façon quelconque ou partiellement détruit pour donner naissance aux désordres cutanés en question, ou même à beaucoup d'autres qui seront étudiés ailleurs. Les conditions de l'apparition de ces désordres ne sont pas absolument connues, mais c'est avec raison que Brown-Séquard, Charcot et d'autres auteurs ont fait remarquer qu'ils survenaient de préférence, sinon exclusivement, lorsque les nerfs se trouvaient irrités, et de fait, dans les blessures totales des nerfs, la nutrition est atteinte tardivement par suite de l'inflammation qui se développe dans la plaie ou dans les parties contusionnées. D'un autre côté, les perturbations nutritives étant moins considérables dans les sections complètes que dans les blessures partielles, Weir Mitchell tend à croire que les irritations réflexes ont une grande part dans ces désordres, bien qu'il y ait lieu d'attribuer bon nombre d'entre eux à l'irritation directe.

En somme, les blessures des nerfs sont la source de troubles trophiques du tégument externe, du tissu cellulaire sous-cutané, des muscles des articulations et des os, qu'il n'est plus possible de mettre en doute. Mais n'y a-t-il que ces organes qui soient susceptibles d'être modifiés par les lésions des nerfs ? Évidemment non. La nutrition des viscères est également soumise à l'influence nerveuse, et les désordres des nerfs qui s'y distribuent ne peuvent manquer de les altérer. C'est là un point important à méditer et qui nous porte à croire que les lésions des organes internes ne sont dans un certain nombre de cas que des effets de désordres fonctionnels ou matériels du système nerveux. Déjà il est possible d'attribuer à un trouble nutritif d'origine nerveuse plusieurs des altérations du tube digestif, du cœur et des poumons, mais il faut avouer que nos connaissances à cet égard sont peu étendues, et que des recherches suivies sur la matière ne manqueraient pas d'être utiles à tous les points de vue, particulièrement au point de vue de la thérapeutique.

Bibliographie. — Swann, *Treatise of diseases and injuries of the nerves*, London, édit. 21, 836. — Hamilton, *On some effects resulting from wounds of*

nerves (*Dublin Journ. of med. sc.*, 1838, t. XIII, et *Gaz. méd.*, 1838, p. 491). — Graves, *Épilepsie grave causée par une hypertrophie du nerf et guérie par amputation* (*London Med. Gaz.*, 1841, et *Gaz. méd. de Paris*, 1841, p. 396). — Azam, *Bull. de la Soc. de chirurgie*, mai et juin 1864. — J. Paget, *Med. Times and Gaz.*, March. 26, 1864. — Russel, *Ibid.*, 29 oct. 1864. — Jon. Hutchinson, *Observat. on the results which follow the sect. of nerve trunks, as observed in the chirurgical practice* (*Clin. lect. and reports of the London Hospital*, 1866, t. III, p. 305). — B.-P. Magnien, *Recherches expérimentales sur les effets consécutifs à la section des nerfs mixtes*. Thèse de Paris, 1866. — A. Proust, *Des troubles de nutrition consécutifs aux affect. des nerfs* (*Archiv. gén. de méd.*, 1869, t. I, p. 210). — J.-B.-A. Mougeot, *Recherches sur quelques troubles de nutrition consécutifs aux affect. des nerfs*. Thèse de Paris, 1867. — Brown-Séquard, *Infl. des nerfs coupés sur la nutrition* (*Soc. de biologie*, 10 juill. 1869, et *Gaz. méd. de Paris*, 1870, p. 116). — W. Ogle, *A case illust. the physiol. and pathology of cervical portion of the sympathetic nerve* (*Med. chirurg. Transact.*, 1869, t. LII, p. 151). — A. Vulpian, *Recherches relatives à l'influence des lésions traumatiques des nerfs sur les propriétés physiol. des muscles* (*Arch. de physiol. norm. et patholog.*, 1871-72, t. IV, 245 et suivantes). — G. Hayem, *Note sur un cas de troubles troph. avec élévat. de la température*, etc. (*Arch. de physiol. norm. et patholog.*, 1878, sér. 2, t. V, p. 90). — J.-F. Payne, *Case of injury to the sympathetic nerve in the neck* (*St-Thomas's hospital Reports*, 1872, new ser., t. III, p. 171). — Brown-Séquard, *Remarks on some interesting effects of injuries of nerves* (*Archiv. of sc. and practical med.*, 1873). — J.-M. Charcot, *Leçons sur les maladies du système nerveux*, Paris, 1872-1873, p. 49.

V. Baerensprung, *Annalen des Charite Krankenhausen*, 1863, p. 100. — Charcot et Cotard, *Sur un cas de zona du cou*, etc. (*Compt. rend. des séances et Mém. de la Soc. de biologie*, 1865, t. II, sér. 4, p. 41). — E. Wagner, *Arch. der Heilkunde.*, 1869, t. XI, p. 320. — Weiss, *ibid.*, 1871, t. XII, p. 261. — Hybord, *Du zona ophthalmique*. Thèse de Paris, 1872. — Onimus, *Compt. rend. soc. de Biologie*, 30 mai 1873. — W.-M. Ord, *Notes on cases of nervous disorder* (*St-Thomas's hospit. Reports*, 1876, p. 31). — Chandelux, *Contribution pour servir à l'histoire des affections nerveuses du zona* (*Arch. de physiol. norm. et pathol.*, 1879). — Ed. Lesser, *Beiträge zur Lehre des Herpes Zoster* (*Archiv. f. pathol. Anat. und Physiol.*, 1881, t. LXXXVI, p. 391). — Le même, *Weitere Beiträge zur Lehre vom Herpes Zoster* (*ibid.*, 1881, t. 93, p. 506). — H. Leloir, *Recherches cliniq. et anatomo-patholog. sur les affections cutanées de la peau*. Paris, 1882. — A. Dubler, *Ueber Neuritis bei Herpes Zoster* (*Arch. für pathol. Anat. und Physiol.*, 1884, t. XCVI, p. 195). — P. Meyer, *Ueber einen Fall von todlich. Pemphygusastig. Dermatitis mit Veranderung im Nervensystem* (*Archiv f. pathol. Anatom. und Physiol.*, 1883, t. XCIV, p. 186). — K. Curschmann et C. Eisenlohr, *Zur Pathol. und path. Anatom. der Neuritis und des Herpes Zoster* (*Deutsch. Archiv. f. klin. Med.*, 1884, t. XXXIV, p. 409. Anal. *Rev. des sc. méd.*, 1884, t. XXIV, p. 553).

Remak, *Ueber der Einfluss der Centralorgane der Nervensystem auf Krankheiten der Knochen und der Gelenke* (*Deutsch. Klin. Berl.*, 1863, t. XV, p. 107). — E.-L. Ormerod, *Observ. on a peculiar condition of the bones of two insanes patients who had fractured limbs* (*St-Barth. Hosp. Rep.*, London, 1870, t. VI, p. 65, 70). — J.-W. Ogle, *Regarding certain influences exercised by the nervous system upon bones* (*St-George's Hospital Rep.*, Lond., 1871-1872-73, t. VI, p. 265-312). — L. Talamon, *Des lésions osseuses et articulaires liées aux maladies du systeme nerveux* (*Rev. mens. de méd. et de chir.*, Paris, 1878, t. II, p. 532, 548).

# CHAPITRE II

## MOELLE ÉPINIÈRE

La moelle épinière a la forme d'un cordon cylindrique ; elle est composée d'une masse grise centrale et d'une masse blanche extérieure. La substance grise comprend une portion médiane sous forme de bandelette et des prolongements latéraux plus ou moins volumineux et arrondis : cornes antérieures et cornes postérieures, de sorte que sur une coupe transversale elle a l'aspect d'un H. La substance blanche présente trois cordons pairs mal limités, désignés sous les noms de cordon antérieur, cordon latéral et cordon postérieur divisé en zone radiculaire et en cordon de Goll.

Déjà distinctes par leur coloration, ces substances diffèrent encore par leur composition histologique. Tandis que la substance blanche ne contient que des tubes nerveux séparés par un stroma conjonctivo-vasculaire, la substance grise renferme en outre des cellules nerveuses, éléments spéciaux et actifs du cordon médullaire. Au centre de la substance grise existe un canal tapissé d'une couche d'épithéliums à cils vibratiles, c'est le canal de l'épendyme. Ce canal se forme au moment où la moelle fœtale s'enroule en cylindre, mais plus tard il se rétrécit et s'oblitère.

La moelle épinière est composée d'éléments nerveux, d'une charpente de tissu conjonctif et de vaisseaux. Les éléments nerveux enveloppés par le stroma conjonctif sont de deux ordres, les uns tubulaires, les autres cellulaires. Les éléments tubulaires de la moelle épinière diffèrent des tubes nerveux par l'absence d'une gaine primitive (gaine de Schwann); ils ont un diamètre moyen de $0^{m},002$ à $0^{m},009$ (Frey) et présentent un cylindre-axe très net. Leur disposition dans les cordons médullaires est variable : ils sont longitudinaux, horizontaux ou obliques ; aussi est-il difficile de savoir exactement où ils aboutissent ; en tout cas, ils composent toute la substance blanche et entrent pour une partie dans la

constitution de la substance grise. Cette dernière substance renferme en outre les cellules nerveuses ou ganglionnaires.

Ces cellules sont plus spécialement situées au sommet des cornes antérieures où elles forment des groupes réunis en réseau et séparés par des faisceaux de tubes nerveux, vers le centre et près de l'axe de la moelle, et enfin à la base de la corne postérieure. Volumineuses et étoilées dans les cornes antérieures, elles contiennent un pigment brunâtre; beaucoup plus petites, fusiformes ou sphériques dans les autres parties, elles présentent une teinte jaunâtre; mais, quels que soient leur siège et leur volume, elles ont ce caractère commun que toutes sans exception sont pourvues de prolongements multiplés et appartiennent aux cellules dites multipolaires. Parmi ces prolongements, les uns se dirigent, sans se ramifier, vers les racines et vers les cordons où, très probablement, ils se continuent avec les fibres nerveuses à contours foncés; les autres offrent des ramifications multiples et se terminent par des filaments très fins. Suivant Deiters chaque cellule n'aurait qu'un prolongement non ramifié ou prolongement du cylindre-axe, qui se continuerait avec une fibre à contours foncés; quant aux autres prolongements ou prolongements du protoplasma, ils seraient en rapport par leurs ramifications avec de fines fibres nerveuses à contours également foncés. En réalité, nous connaissons peu la connexion qui existe entre ces éléments, mais il est vraisemblable que les nerfs spinaux naissent, en partie de la moelle, en partie de l'encéphale, et que les cellules nerveuses sont tantôt des sources de fibres, tantôt des moyens d'union entre des régions homologues ou différentes du cordon médullaire.

Le stroma conjonctif est constitué, selon Kölliker, par un réseau de cellules, de fibres et de trabécules anastomosés de façon à former un canevas plus ou moins serré dans lequel sont contenus les éléments nerveux. Cette charpente, qui communique avec la pie-mère, s'étend à toute la moelle, mais elle n'a pas partout la même structure, et c'est là sans doute le secret des localisations pathologiques dont elle est le siège. Formé par une substance homogène et striée au pourtour du canal central, ce stroma revêt la forme d'un anneau connu sous le nom de *cordon central de l'épendyme*, qui se confond insensiblement avec la substance grise. La charpente de cette substance est constituée par un tissu spongieux contenant un grand nombre de noyaux libres ou enveloppés d'une mince couche de protoplasma; celle de la substance blanche a une consistance plus ferme, elle est homogène ou striée, et forme un réseau continu dont les mailles enveloppent les sections des tubes nerveux.

Les artères de la moelle épinière, après s'être ramifiées, pénètrent dans la substance nerveuse, sous forme de vaisseaux très délicats qui finissent par se résoudre en un réseau capillaire. Deux rameaux partant de l'artère spinale antérieure et une branche située dans le sillon postérieur fournissent à la substance grise, tandis que des artérioles pénètrent sur toute la périphérie de la moelle, suivent les cloisons de tissu conjonctif et se distribuent à la substance blanche dont elles forment le réseau capillaire qui communique avec celui de la substance grise. De ces réseaux naissent les radicules des veines. Celles-ci, après avoir suivi le trajet des artérioles, viennent se réunir sur les parties latérales du canal central de façon à former deux veines principales. Les vaisseaux sanguins de la moelle épinière sont enveloppés de gaines extérieures ou canaux périvasculaires (Robin, His) qui ont en moyenne une largeur double, triple ou quadruple de celle de ces vaisseaux, et que des injections font communiquer avec les réseaux lymphatiques de la pie-mère (Kölliker). Ces canaux, que limite une membrane de substance conjonctive, renferment des cellules incolores qui ont été considérées par Ch. Robin comme des corpuscules lymphatiques en suspension dans un liquide.

La moelle épinière se développe aux dépens du feuillet corné du blastoderme, ou mieux d'une portion de ce feuillet qui touche à l'axe de l'embryon et à laquelle Remak a donné le nom de feuillet médullaire. Le canal central, tout d'abord très large, est entouré par une substance composée de cellules arrondies et semblables, qui se divisent en deux couches dont l'externe se transforme en substance grise, tandis que l'interne forme le revêtement du canal central. Au sein des éléments accumulés au pourtour de ce canal apparaît d'abord la corne antérieure d'où partiront les tubes nerveux de la racine antérieure, et vers le même temps se développent les racines postérieures. Les cordons blancs et les commissures ne se montrent qu'en second lieu, sous forme de revêtement extérieur. Ils forment deux cordons antérieurs plus forts et deux cordons postérieurs plus faibles. Les zones radiculaires se dégagent tout d'abord de ces derniers, et plus tard seulement les cordons médians postérieurs ou *cordons de Goll*, disposition qui rend compte de l'indépendance fonctionnelle et anatomo-pathologique de ces faisceaux. (Voy. Kölliker, *Embryologie*, trad. fr., p. 607, Paris, 1882; Pierret, *Archiv. de Physiologie*, 1873, t. V, p. 535.)

Sous l'influence de l'âge, la moelle subit des modifications qui portent sur tous ses éléments. Les cellules nerveuses s'infiltrent d'un pigment abondant et s'atrophient; les tubes nerveux perdent de leur transparence,

la substance conjonctive interstitielle s'épaissit, et les tuniques des vaisseaux s'altèrent ; ainsi se trouve accrue la prédisposition aux lésions matérielles.

Située dans le canal rachidien et enveloppée par les méninges, la moelle épinière est exposée à des compressions diverses produites par des lésions vertébrales et méningées, et ces compressions ont pour effet, une altération des tubes médullaires qui s'étend, suivant la direction du courant nerveux, vers le haut pour les cordons postérieurs, vers le bas pour les cordons antérieurs. Organe de transmission et d'activité nerveuses tout à la fois, la moelle épinière se trouve unie à l'encéphale par la moelle allongée, et aux nerfs par les racines antérieures et postérieures ; elle est de la sorte, en rapport de nutrition avec ces parties ; aussi, lorsque l'une d'elles vient à s'altérer, elle est presque toujours secondairement atteinte.

BIBLIOGRAPHIE GÉNÉRALE. — V. RACHETTI, *Della structura, della funzione e malattie della midolla spinale*. Milan, 1816. — EARLE, *Some observ. on diseases of the spine* (*Philosoph. Transact.*, 1822, 2e part.). — VELPEAU, *Mém. sur quelques altérat. de la moelle épinière* (*Arch. gén. de méd.*, Paris, 1825, t. VII, p. 329). — CALMEIL, *Anat. phys. et path. de la moelle épinière* (*Journ. des progrès des sc. et des instit. méd.*, Paris, 1828, t. XII, p. 133, et art. *Moelle épin.* du Dict. en 30 vol., t. XX, p. 33).— Ph. HUTIN, *Recherches et observ. pour servir à l'hist. anat. physiol. et path. de la moelle épin.* (*Bull. de la Soc. anat.*, Paris, 1827, t. II, p. 134, et *Nouvelle bibl. méd.*, février 1828). — C.-P. OLLIVIER (d'Angers), *Traité des maladies de la moelle épinière*. 2e édit., Paris, 1827 ; 3e édit., Paris, 1837. — J. ABERCROMBIE, *Rech. pathol. et pratiq. sur les malad. de l'encéphale et de la moelle épin.* (édit, angl. Edimbourg, 1828 ; trad. fr. par Gendrin. Paris, 1832, in-8°). — BOULEY, *Des malad. de la moelle épin. et de ses enveloppes chez le cheval* (*Rec. de méd. vétérinaire*. Paris, 1830). — HACHE, *Affections de la moelle épinière et de ses membranes* (*Journ. hebd.*, 1833, t. XI, p. 269). — DUPARQUE, *Remarques et obs. sur les malad. de la moelle épin.* Paris, 1833. — J. CRUVEILHIER, *Anat. pathol. du corps humain. Malad. de la moelle épin.* Paris, 1833. — MONOD, *De quelques malad. de la moelle épinière* (*Bull. de la Soc. anatomique*, t. XVIII, p. 350). — LENHOSSEK, *Beit. zur pathol. Anat. des Rückenmarkes* (*Œster-Zeitsch. f. prakt. Heilk.*, 1859). — JACCOUD, *Des paraplégies et de l'ataxie du mouvement*. Paris, 1864. — C. FROMMANN, *Untersuchungen über die normale und pathologische Anatomie des Rückenmarks*. Iéna, 1864. — Ed. HITZIG, *Zur Pathologie und Therapie entzündlicher Rückenmarksaffectionen* (*Archiv für pathol. Anat. und Physiol.*, 1867, t. XL, p. 455). — W. MULLER, *Beiträge zur pathol. Anat. und Physiol. des menschlichen Rückenmarkes*. Leipzig, 1871. — KESTEVEN, *On the morbid histology of the spinal Cord* (*St-Bartholomew's hospital Reports*, 1872, t. VIII, p. 1). — J.-M. CHARCOT, *Leçons sur les maladies*

*du système nerveux.* Paris, 1872-73. — E. Leyden, *Klinik der Rückenmarskkrankheiten.* (Berlin, 1876; trad. fr. Paris, 1876, in-8°.) — A. Vulpian, *Maladies du système nerveux* (Leçons recueillies par le docteur Bourceret. Paris, 1879). — Byrom Bramwell, *The Diseases of the spinal Cord.* Edimburg, 1882.

## ANOMALIES DE FORMATION ET DE DÉVELOPPEMENT

### I. — Agénésie de la moelle épinière ou amyélie.

La moelle épinière peut manquer complètement, mais cette anomalie du cordon médullaire n'est jamais isolée, c'est-à-dire qu'elle ne se rencontre pas sans que l'encéphale fasse en même temps défaut. Effectivement, il n'existe pas d'observation authentique de fœtus pourvu de cerveau et manquant de moelle, tandis qu'on voit fréquemment des anencéphales avec un cordon médullaire régulièrement conformé. Cette opposition sur laquelle insiste Ollivier d'Angers, n'est d'ailleurs qu'une conséquence naturelle du mode de développement des deux organes. L'amyélie n'est pas, du reste, une anomalie extrêmement rare : Morgagni en a réuni un certain nombre de cas dans ses fameuses lettres (Lettres 12 et 48, trad. fr.), et depuis lors, plusieurs exemples en ont été publiés par différents auteurs, mais nous avons déjà parlé de cette anomalie et il n'y a pas à y revenir (voy, t. I, p. 50 et 130). Je ferai remarquer seulement que l'absence de la moelle épinière est assez souvent accompagnée d'une fissure rachidienne vraisemblablement liée à une même influence pathogénique. En règle générale, l'amyélie n'est que l'effet d'un désordre matériel survenu pendant la période fœtale, myélite ou hydropisie, et l'on conçoit facilement que ce désordre qui étouffe les éléments médullaires puisse en outre s'opposer au développement complet des vertèbres.

L'absence, non plus de la moelle épinière, mais d'un plus ou moins grand nombre des éléments qui la composent est une malformation qui, bien que peu connue, a été rencontrée dans un certain nombre de cas. Le fait suivant, rapporté par Pick, en est un exemple convaincant. A l'autopsie d'un enfant mort à quatorze mois, cet auteur constata l'existence simultanée d'une pachyméningite-hémorrhagique, et d'une asymétrie remarquable des hémisphères cérébraux. Les circonvolutions postérieures de l'hémisphère cerébelleux gauche étaient grêles, fermes, grisâtres. Sur la moelle durcie les faisceaux pyramidaux du cordon latéral

étaient modifiés dans leur couleur, plus à gauche qu'à droite, jusqu'à la partie inférieure de la région dorsale. Ce changement de coloration qu'on aurait pu rattacher à l'augmentation du tissu conjonctif interstitiel tenait à ce qu'une grande partie des fibres nerveuses se trouvaient, sur ces points, privées de leur gaine de myéline ; les faisceaux pyramidaux étaient donc le siège d'un arrêt de développement des gaines myéliniques, par suite d'une hémiatrophie cérébrale, survenue dans les premiers jours de l'existence ; c'est d'ailleurs ce qui arrive encore lorsque la lésion qui détermine l'hémiatrophie se produit dans l'enfance alors que la moelle n'est pas entièrement développée.

Ajoutons que la moelle épinière se fait quelquefois remarquer par un défaut de longueur ; au lieu de descendre jusqu'à la première ou la deuxième vertèbre lombaire, elle peut s'arrêter à la onzième dorsale. Serres a observé un fœtus monstrueux qui n'avait pas de membres inférieurs, et dont la moelle n'offrait aucun renflement lombaire ; ce fait est en rapport avec certains cas de malformation des membres où la moelle s'est trouvée lésée (Troisier, Michaud, etc.) (voy. t. I, p. 161). Je ne parlerai ici que pour mention d'une anomalie qui consiste en une division plus ou moins étendue de la moelle, et qui a été désignée sous le nom de diastématomyélie (Ollivier). Cette anomalie est rare, et son existence repose sur un nombre restreint de faits qui demanderaient à être contrôlés.

Bibliographie. — J.-Fr. Meckel, *Handb. der path. Anatomie*. Leipzig, 1812, p. 348. — C.-P. Ollivier, *Traité de la moelle épinière et de ses maladies* (2e éd. Paris, 1827, t. I, p. 134). — A. Pick, *Zur Lehre von der Agenesie des Rückenmarks* (*Prager med. Woch.*, 1880, n° 15. Anal. dans *Rev. des sc. méd.*, 1882, t. XIX, p. 453). — A. Adamkiewicz, *Ueber den haufigen Mangel dorsaler Ruckenmarksurer zetn beim Menschen* (*Archiv fur Pathol. Anat. und Physiol.*, 1882, t. LXXX, p. 388).

### II. — Dyplomyélie ou duplicité de la moelle épinière.

Cette anomalie n'a pas été observée jusqu'ici chez un sujet unique ; elle est toujours le fait d'une monstruosité double, c'est-à-dire de l'union plus ou moins complète de deux fœtus. Dans ces conditions la duplicité médullaire existe, soit à la partie supérieure, soit à la partie inférieure du tronc ; la moelle comme le rachis, d'abord double, finit par constituer un cordon unique, formé par la réunion des deux cordons séparés.

Bibliographie. — Lenhossek (*Wochenbl. der Zeitschr. d. wien Aerzte*, 2, 1858). — Fuerstener et Zacher, *Ueber eine eigenth. Bildungsanomalie von Hirn*

*und Rückenmark*, etc., (*Archiv f. Psych. und Nervenkrankh*, 1881, t. XII, p. 373, et *Rev. des sc. méd.*, t. XXI, p. 556).

### III. — Hydromyélie.

Ce nom qui a été employé comme synonyme de ***hydrorachis*** ou ***Spina bifida*** (voy. t. I, p. 130) devrait, selon nous, servir à désigner exclusivement l'hydropisie du canal central de la moelle épinière. L'hydromyélie doit être rapprochée, en effet, de l'hydrocéphalie, affection avec laquelle elle coexiste parfois, et le nom de ***syringomyélie*** que lui a donné Ollivier, ayant depuis lors reçu une autre signification, il nous a paru qu'il y avait lieu de ne pas l'employer.

De même que le cerveau se trouve creusé de cavités intérieures, de même la moelle présente, du moins pendant la vie fœtale, un canal central qui se rétrécit vers le cinquième ou sixième mois et s'oblitère, dans la suite plus ou moins complètement ; mais, dans certaines circonstances, ce canal se remplit de sérosité et persiste : c'est alors qu'il y a hydromyélie. Des exemples nombreux de cette affection ont été rapportés : Bonnet parle dans son *Sepulchretum* d'un cas d'hydrocéphalie dans lequel les hémisphères étaient distendus par huit livres de sérosité, tandis que la moelle épinière offrait dans son centre une cavité qui se prolongeait jusqu'à la région dorsale ; le liquide qui la distendait communiquait avec les ventricules du cerveau par l'intermédiaire de l'aqueduc de Sylvius. Semblable disposition se rencontre fréquemment chez les fœtus affectés d'***hydrorachis*** et de ***spina bifida***. Chez un fœtus né avec un ***spina bifida*** de la région cervicale, Portal a trouvé le canal central de la moelle aussi large que celui d'une plume à écrire, rempli d'un liquide roussâtre et communiquant avec le quatrième ventricule. Hutchinson a constaté l'existence d'un canal central de la moelle qui s'étendait des ventricules cérébraux à un sac séreux situé au niveau de la queue de cheval. Leyden a observé un fait qui nous paraît encore avoir sa place ici ; c'est celui d'un enfant de deux ans et demi, opéré d'un encéphalocèle et qui présentait un élargissement considérable du canal de l'épendyme. Beaucoup d'autres faits sont connus sous cette même dénomination, mais dans le nombre il s'en trouve quelques-uns sur la nature desquels il est possible de conserver du doute. Tel est celui d'un pêcheur vénitien sur le cadavre duquel Morgagni et Santorini virent le canal central de la moelle élargi au point d'admettre l'extrémité du petit doigt jusqu'à cinq travers de doigt au-dessous de la moelle allongée, et entouré de substance grise,

sans communication avec les deux sillons médians. Tel est encore le cas rapporté par Nonat, d'un sujet qui succomba après avoir présenté pendant un an les symptômes d'une lésion grave de la moelle épinière. A l'autopsie il existait dans la moelle cervicale un canal tapissé d'une membrane fine et luisante et rempli de sérosité liquide. Ces derniers faits sont vraiment trop différents de ceux qui précèdent pour pouvoir leur être assimilés; non seulement, ils ne se rencontrent pas chez des nouveau-nés atteints d'hydrocéphalie ou d'hydrorachis, mais dans l'un et dans l'autre cas il est question d'une substance grise qui entourait le canal central, ce qui nous porte à les rapprocher des cas de myélite avec syringomyélie dont nous parlerons plus loin.

L'hydromyélie, qui a encore été décrite sous le nom d'hydrorachis interne, présente des degrés divers. Les faits que nous avons cités se rapportent aux cas les plus légers, à ceux dans lesquels, le canal central est peu distendu et la moelle épinière légèrement comprimée; ajoutez qu'il est des circonstances où le liquide hydropique en plus grande abondance distend la moelle au point de l'atrophier et de la faire disparaître totalement; ces faits se confondent avec ceux d'amyélie.

BIBLIOGRAPHIE. — OLLIVIER, *Traité des malad. de la moelle épinière* (édit. 2, Paris, 1827, p. 178). — A. FÖRSTER, *Enorme développement de l'épendyme dans une hydrocéphalie chronique* (*Wurzb med. Zeitschrist*, 1860, t. I). — Le même, *Die Missbildungen des Menschens*. Iéna, 1865, p. 88. — HUTCHINSON, *Spina bifida, with hydrocephalus serous canal through the whole length of spinal Cord.* (*Transactions of the pathol. Society of London*, 1857, t. VIII, p. 23). — R. VIRCHOW, *Die Betheiligung des Rückenmarkes an der Spina bifida und die Hydromyelie* (*Archiv f. pathol. Anat. und Physiolog.*, 1863, t. XXVII, p. 575). — E. LEYDEN, *Ueber Hydromyelie und Syringomyelie* (*Archiv f. pathol. Anat. und Physiol.*, 1876, t. LXVIII, p. 1).

### IV. — Duplicité du canal de l'épendyme.

Ce canal se continue dans toute l'étendue de la moelle, au centre de la commissure grise; il est de forme ovoïde, constitué par une couche de tissu conjonctif fibrillaire dense ou épendyme, et tapissé à son intérieur d'une couche d'épithélium conique. Cette disposition type, toujours parfaitement nette chez les animaux, se voit rarement chez l'homme adulte et surtout chez le vieillard où le canal central de la moelle se trouve le plus souvent obturé par l'épaississement de l'épendyme et comblé par des éléments cellulaires et nucléaires. Dans quelques circonstances, néan-

moins, ce canal reste ouvert dans toute son étendue, et, de plus, au lieu d'être unique, il est double ou multiple.

Signalée par Calmeil et Foville, la duplicité du canal de l'épendyme a été vue par plusieurs auteurs; Séguin et Jolyet en ont rapporté chacun un exemple détaillé. Dans le cas de Jolyet, il existait un canal unique ou multiple suivant les régions où on l'examinait : simple, médian et de forme triangulaire à la fin du cône terminal, ce canal était double vers le milieu et au commencement de ce cône, et redevenait simple au niveau du renflement lombaire. Au-dessus de ce renflement et à l'extrémité de la région dorsale, il existait deux canaux latéralement situés. Dans la région dorsale, le canal simple médian mesurait $0^{mm},150$, tandis que dans la région cervicale on trouvait de nouveau deux canaux latéraux, ayant l'un $0^{mm},108$, l'autre $0^{mm},050$; un peu plus haut, toujours dans la même région, il y avait trois canaux à peu près égaux, un médian et deux latéraux, mesurant chacun $0^{mm},060$. Dans le bulbe enfin on ne trouvait plus qu'un simple canal offrant trois prolongements, en forme de cœcum, un antérieur et deux postérieurs. Les parois de chacun de ces canaux étaient formées de très fines fibrilles de tissu conjonctif et revêtues d'une couche épithéliale, avec corps amyloïdes dispersés çà et là.

Bibliographie. — M. Foville, *Traité complet de l'anat. de la physiol., et de la pathol. du système nerveux cerebro-spinal.* Paris, 1844, p. 286. — Lockhart Clarke (*Philos. Transact.*, 1859, t. I, pl. XXII, fig. 55). — Jolyet et Vulpian, *Sur un cas d'anomalie du canal central de la moelle épinière* (*Comptes rend. de la Soc. de biologie*, 1867, sér. 4, t. IV, p. 7, et *Gaz. méd. de Paris*, 1867, p. 207). — Séguin, *Double canal central dans une partie d'ailleurs normale de la moelle épinière* (*Mouvement méd.*, 1873, p. 112).

## ANOMALIES DE NUTRITION

### § I. — Atrophie et hypertrophie.

La moelle épinière a peu de tendance à s'atrophier ou à s'hypertrophier, sans doute parce que les vaisseaux et les nerfs qui s'y distribuent sont multiples et réunis par de nombreuses anastomoses, ce qui fait que les courants sanguins et nerveux sont difficilement interceptés ou interrompus, et la nutrition rarement troublée.

### I. — Atrophie.

L'atrophie de la moelle est, pour ainsi dire, un phénomène physiologique de la vieillesse. L'âge apporte, dans cet organe des modifications qui ont pour conséquence une diminution de volume, de poids, et de densité. Ces changements, déjà constatés par Desmoulins et vérifiés depuis lors par d'autres auteurs, ne diffèrent pas sensiblement de ceux que l'on observe dans la plupart des organes, le cerveau en particulier. La moelle, petite et ferme, conserve une consistance normale, mais elle est pâle, grisâtre, moins volumineuse et ordinairement plus courte qu'à l'état normal ; ce qu'elle a perdu en volume se trouve remplacé par le liquide céphalo-rachidien qui, au fur et à mesure vient combler le vide. Bien que cet état sur lequel nous manquons encore de données histologiques précises, ne représente pas une atrophie type, c'est-à-dire, une modification caractérisée uniquement par la diminution de volume des éléments de la moelle épinière, il y a lieu de le rattacher à l'atrophie, qui est le désordre dont il se rapproche le plus.

Indépendamment de l'atrophie sénile, il existe des atrophies congénitales de la moelle assez ordinairement concomitantes de malformations des centres nerveux. Ces atrophies, caractérisées par une petitesse relative du centre médullaire et observées chez des crétins et des idiots, n'ont pas été jusqu'ici l'objet d'une étude anatomique et pathogénique suffisante; cependant il n'est pas douteux qu'elles soient, la plupart du temps, l'effet d'un travail pathologique survenu pendant la vie intra-utérine ou peu de temps après la naissance.

L'atrophie de la moelle épinière serait, suivant un grand nombre d'auteurs un état commun, mais il importe de rappeler que sous cette dénomination on décrivait autrefois la plupart des scléroses médullaires primitives ou secondaires. Aujourd'hui, ces lésions sont nettement séparées de l'atrophie vraie, qui devient en conséquence de plus en plus rare. Cette atrophie ne peut être niée cependant dans les cas d'hydropisie du canal central où elle tient à un défaut de nutrition par compression générale des vaisseaux. Une pression circonscrite et prolongée détermine un effet analogue sur le point comprimé, et au bout d'un certain temps, un travail phlegmasique qui s'étend en haut ou en bas suivant la direction du courant nerveux (sclérose secondaire descendante ou ascendante). S'il y a lieu d'admettre une atrophie par compression, doit-on accepter l'existence d'une atrophie par inertie fonctionnelle?

Nous savons que tout organe qui cesse de fonctionner tend à s'atrophier ; or, la moelle épinière ne paraît pas échapper à cette loi commune. Morgagni a depuis longtemps observé que cet organe présentait chez les individus, morts à la suite d'une hémiplégie ancienne, une diminution sensible de volume dans toute l'étendue de la moitié latérale correspondant au côté du cerveau affecté, mais cette diminution de volume n'était sans doute qu'un effet de la sclérose descendante qui se produit en pareil cas, et non une véritable atrophie. De même les atrophies médullaires constatées à la suite d'amputations des membres ne sont sans doute que des effets d'une névrite et d'une myélite ascendantes. Toutefois, malgré l'absence de recherches suffisantes, il y a de sérieuses raisons de croire qu'un léger degré d'atrophie vraie et générale peut se produire à la suite d'une inertie prolongée.

Bibliographie. — Portal, *Cours d'anat. med.* Paris, 1804, t. IV, p. 117. — Chaussard, *Recherches sur l'organisation des vieillards*. Thèse de Paris, 1822. — Desmoulins, *Mém. sur l'état du système nerveux sous les rapports de volume et de la masse*, etc. (*Journ. de Physique*, juin 1820). — Keuffel, *De medulla spinali*. Diss. inaug., Halac, 1810. — Ph. Hutin (*Bull. de la Soc. anat.* 1827, t. II, p. 156). — Ollivier (d'Angers), *Traité des malad. de la moelle épinière*, 2e édit. Paris, 1827, t. II, p. 719, 3e édit., Paris, 1837). — G. Namias, *Die uns spontane d'atrofia della midolla spinale* (*Gaz. méd. ital. Lombardia*, 1851, nos 35). — H. Lebert, *Traité d'anat. pathol. gén. et spec.*, Paris, 1855-1861. — A. Vulpian, *Infl. de l'abolit. des fonct. des nerfs sur la région de la moelle épinière qui leur donne origine*, etc. (*Arch. de physiol. norm. et pathol.*, 1868, p. 443).

## II. — Hypertrophie.

L'hypertrophie vraie de la moelle, beaucoup moins étudiée que l'atrophie, est souvent à peine indiquée par les auteurs, et les quelques cas dans lesquels il est question de cet état ont plus de rapports avec l'inflammation qu'avec une simple augmentation de volume des éléments médullaires.

L'hypertrophie de la moelle épinière, quelquefois congénitale, fait le plus souvent partie d'un ensemble de désordres qui, d'ordinaire, intéressent en même temps le cerveau. Dans les cas de ce genre, il s'agit vraisemblablement d'une hypertrophie vraie, mais l'examen microscopique faisant défaut, le doute reste permis. Andral rapporte qu'il a observé une fois, chez un enfant épileptique, une hypertrophie notable de la moelle épinière qui avait son siège dans la région cervicale et rem-

plissait exactement le canal rachidien, au point que la moindre congestion inoffensive pour tout autre individu, pouvait dans ce cas devenir une cause de compression fâcheuse. On aurait vu plusieurs fois, suivant Laennec, la moelle épinière assez volumineuse pour remplir la cavité du canal vertébral; mais comme dans ces circonstances le tissu offrait en même temps un endurcissement considérable, il y a lieu de croire que l'augmentation de volume de cet organe était le résultat d'une myélite scléreuse.

En somme, les faits connus sous la dénomination d'hypertrophie de la moelle épinière sont pour la plupart des cas de sclérose méconnus; néanmoins, si l'hypertrophie médullaire est un fait rare, on ne peut nier absolument son existence. A côté de l'hypertrophie vraie de tous les éléments qui entrent dans la composition de la moelle épinière il y a celle de quelques-uns d'entre eux, des cellules et des tubes nerveux par exemple. Signalée par quelques auteurs, l'hypertrophie de ces éléments est l'effet habituel d'un processus phlegmasique et, comme telle, elle sera étudiée plus loin.

Bibliographie. — J.-F. Meckel, *Handbuch der pathol. Anatomie.* Leipzig, 1812-1818. — P. Uccelli, *Clinique externe de l'Hop. Santa Maria Nuova de Florence.* Florence, 1823 et *Archiv. gén. de méd.*, t. V, p. 303. — Andral, art. *Moelle épinière* (*Dict. de méd.*, en 21 vol., 1829, t. XIV). — Monneret et Fleury, art. *Hypertrop. de la moelle* (*Compendium de méd. pratique.* Paris, 1845, t. VI. p. 94). — C. Rokitansky, *Lehrb. de pathol. Anat.* Wien, 1855, t. II p. 445. — E. Bertin, *Dict. encycl. des sc. méd.*, 1874, sér. 2, t. VIII, p. 637

## § 2. — Phlegmasies de la moelle épinière ou myélites.

Les phlegmasies médullaires présentent comme celles des autres organes des différences importantes tant au point de vue du siège et du produit pathologique que de l'évolution et du mode de terminaison. De là des types, ou mieux des genres distincts que nous classerons ainsi qu'il suit: *myélites exsudatives ou parenchymateuses; myélites suppuratives; myélites prolifératives ou scléreuses.* Chacun de ces genres, devrait être subdivisé, ainsi que nous l'avons fait ailleurs, en espèces basées sur la connaissance des causes qui président à la formation de chaque lésion; malheureusement cette connaissance fait défaut la plupart du temps, d'où la difficulté de s'entendre sur la classification des myélites, et la nécessité d'adopter une division purement anatomique.

### I. — Myélites exsudatives ou parenchymateuses.

Les myélites exsudatives ou parenchymateuses sont toutes celles qui se localisent primitivement aux éléments nerveux ; mais de même que ces éléments sont de deux ordres : cellules et tubes ; de même les myélites parenchymateuses, suivant qu'elles ont pour siège plus spécial, les cellules ou les tubes nerveux, seront désignées par nous sous les noms de *myélites ganglionnaires* et de *myélites fasciculaires*. Les premières, généralement suivies de la destruction des cellules motrices, donnent naissance à des paralysies avec atrophie musculaire. Les secondes, consistant en l'altération des tubes nerveux, s'étendent régulièrement à tout un faisceau médullaire, et sont le plus souvent accompagnées de contracture. Malgré la coexistence assez fréquente de l'altération des cellules et de celle des tubes, il n'est pas moins vrai que le plus souvent les lésions de ces éléments surviennent isolément et exigent une description à part.

Myélites ganglionnaires. — Les myélites qui ont pour substratum anatomique les cellules de la substance grise de la moelle, sont caractérisées, par la formation d'un exsudat, la tuméfaction suivie de la résolution, sinon de l'atrophie ou même de la destruction de ces éléments. Elles se montrent à tous les âges de la vie, surtout chez le jeune enfant ; c'est pourquoi l'un de leurs types les plus importants a été désigné sous le nom de *paralysie* (myélite) *infantile*. A côté de ce type, il en est un autre que, par opposition, l'on a dénommé *paralysie aiguë de l'adulte ;* ces deux types n'offrent que des désordres circonscrits. Un troisième type mérite d'être rapproché des deux précédents, c'est la *myélite diffuse* qui, au lieu de se localiser à quelques points de la substance grise, s'étend tout à la fois aux cornes antérieures et postérieures et aux faisceaux de substance blanche.

Nous étudierons chacun de ces types dont la ressemblance est presque parfaite, puis nous en rapprocherons les myélites rencontrées dans le tétanos, dans la chorée, etc., et enfin celles qu'on observe dans le cours des pyrexies, et des intoxications : *myélites pyrétiques et myélites toxiques*.

*Myélites ganglionnaires partielles ou circonscrites.* — La *myélite de l'enfance* siège sur les différents points de la moelle épinière, et de préférence au niveau des renflements cervical et lombaire. Localisée d'abord aux cellules des cornes antérieures, elle n'affecte la névroglie que secon-

dairement et au bout d'un certain temps. Assez peu grave à son apparition, cette myélite n'est le plus souvent examinée que plusieurs mois ou même plusieurs années après son début, et partant, il n'y a pas lieu d'être surpris si ses caractères ne sont pas toujours identiques. Elle laisse les méninges spinales ordinairement intactes, et, comme la moelle épinière est peu modifiée à l'œil nu, elle a été longtemps désignée sous le nom de *paralysie essentielle de l'enfance*. Dans quelques cas où cette

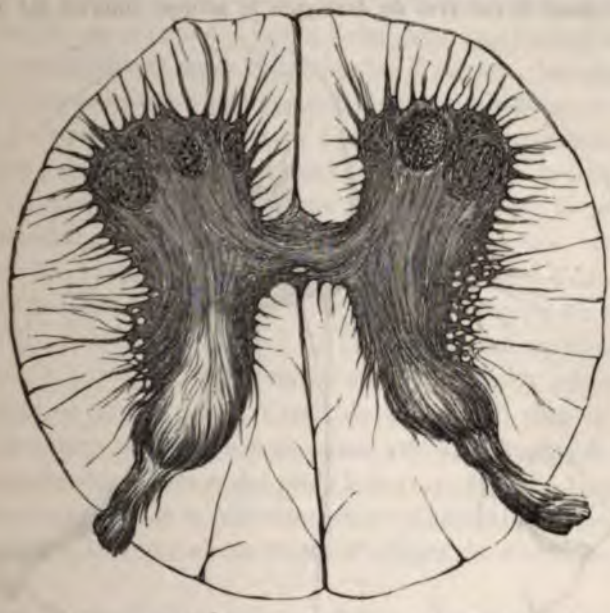

Fig. 103. — Coupe transversale de la moelle épinière, région lombaire, dans un cas de paralysie infantile; le groupe médian ou antéro-externe des cellules nerveuses de la corne antérieure droite est seul altéré. Le membre inférieur correspondant était atrophié.

lésion est peu avancée, on trouve de petits foyers de ramollissement blanchâtres, disséminés dans les cornes antérieures des renflements médullaires, mais il est juste de dire que, d'ordinaire, ces foyers de ramollissement font défaut, et que l'état de la moelle dans ces conditions ne diffère à l'œil nu de celui d'une moelle saine que par une légère diminution de volume, avec ou sans induration concomitante. Cette diminution de volume est particulièrement appréciable sur des coupes pratiquées au niveau des renflements cervical et lombaire, elle peut s'étendre aux racines antérieures, mais rarement aux nerfs eux-mêmes.

L'examen histologique peut seul donner une idée exacte de ce désordre. Des coupes minces, perpendiculaires au grand axe de la moelle et trai-

tées successivement par l'alcool absolu, le carmin et l'essence de térébenthine, puis conservées dans le baume de Canada, permettent de constater habituellement sur l'un des côtés, une diminution plus ou moins considérable du volume de la substance grise qui compose la corne antérieure. Les points où existe cette diminution de volume sont situés dans les endroits occupés par les deux groupes externes des cellules motrices (fig. 103), et sont plus teintés que les points correspondants non altérés; mais il est vrai de dire que le groupe interne est loin d'être

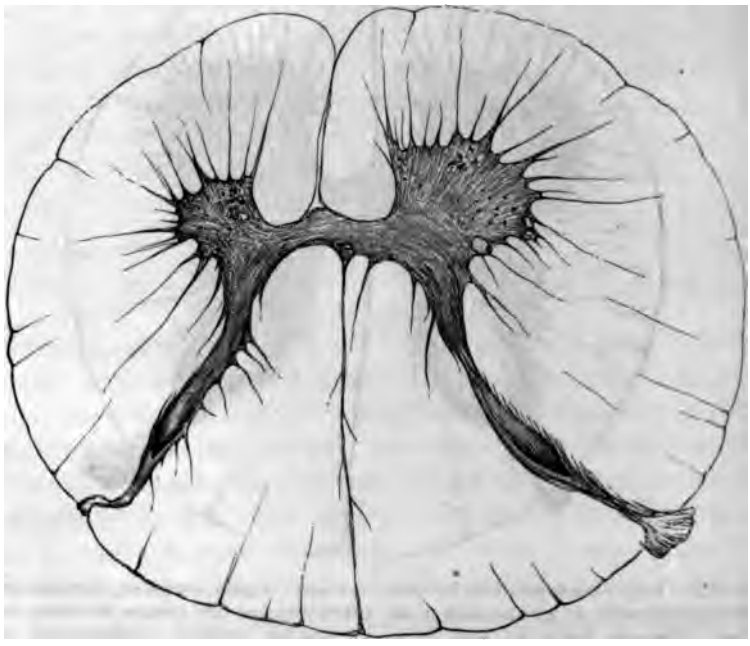

FIG. 104. — Coupe transversale de la moelle épinière à la région cervicale. La corne antérieure gauche est atrophiée et les cellules nerveuses ont en grande partie disparu. Le membre correspondant était atrophié.

toujours intact, et que parfois la corne antérieure tout entière se trouve atrophiée (fig. 104).

Les changements subis par les cellules motrices des cornes antérieures sont la principale cause de cette atrophie. Il y a des raisons de croire que ces éléments, peu connus jusqu'ici, semblables en cela aux cellules épithéliales du foie et des reins, commencent par se tuméfier en s'infiltrant d'un exsudat albuminoïde, après quoi ils deviennent granuleux, s'atrophient et se désagrègent plus ou moins complètement. Examinées deux mois après le début des accidents paralytiques, dans un cas rapporté par Roger et Damaschino, les cellules motrices étaient diminuées de

volume, granuleuses, opaques, plus ou moins déformées. Leurs noyaux atrophiés, se voyaient à peine, tant à cause de leur petitesse que de l'état granuleux du corps de la cellule. Les prolongements cellulaires, enfin, n'étaient visibles qu'à un très fort grossissement, et les tubes nerveux qui provenaient des racines antérieures et traversaient le foyer de l'altération avaient perdu leur enveloppe de myéline. Dans deux autres cas, où l'autopsie fut pratiquée par les mêmes auteurs six mois et un an après le début de la paralysie, les cellules nerveuses des cornes antérieures n'étaient visibles, au niveau des foyers d'altération, qu'à l'aide d'un grossissement considérable et après coloration par le carmin; les gaines des vaisseaux renfermaient d'abondantes granulations graisseuses, et le tissu conjonctif du voisinage était le siège d'une prolifération cellulaire qui, sur plusieurs points, s'étendait jusqu'aux faisceaux antéro-latéraux.

Les cas de paralysie infantile suivis de mort au bout de plusieurs années seulement, laissent voir des lésions peu différentes, ainsi qu'il résulte d'un fait, rapporté par le professeur Vulpian, celui d'une femme atteinte de paralysie infantile et morte à l'âge de soixante-six ans; car les cellules du groupe latéral externe de l'une des cornes antérieures faisaient défaut, à l'exception de quelques-unes, qui étaient petites, pâles et manquaient de noyau. C'est du reste ce qui existait chez un de nos malades mort dans sa vingt-unième année avec une atrophie de la plupart des muscles des jambes et des pieds bots (voy. fig. 77). Ajoutez que le reticulum conjonctif de la substance grise est généralement augmenté dans les parties altérées, où se voient d'ailleurs de nombreux corps amyloïdes.

En somme, la myélite infantile consiste en une lésion des cellules motrices des cornes antérieures avec atrophie consécutive des tubes nerveux correspondants. A ces désordres s'ajoutent des troubles vasculaires et un léger degré de sclérose médullaire. La guérison de cette lésion semble possible si l'on en juge par les faits dans lesquels on voit une amélioration se produire peu de temps après le début de la paralysie. Il ya lieu de croire qu'en pareil cas un certain nombre de cellules nerveuses, peu atteintes sans doute, se sont débarrassées de leur exsudat albuminoïde et ont pu récupérer leur fonction, tandis que d'autres plus compromises restent atrophiées ou détruites. La réparation de celles-ci devenant impossible, les nerfs qu'elles animent et les muscles qui leur correspondent ne peuvent davantage se régénérer.

Les effets de cette myélite varient nécessairement avec le siège et l'étendue des localisations; mais en général ils consistent en lésions trophiques des muscles, souvent suivies de déformations et d'attitudes

vicieuses des membres. Ces désordres ayant été déjà étudiés (voyez p. 256), nous n'avons pas à y revenir.

BIBLIOGRAPHIE. — J.-V. HEINE, *Spinal Kinderlähmung*. Stuttgart, 1860. — CORNIL, *Comptes rendus de la Soc. de biologie*, 1864, p. 187. — J. LABORDE, *De la paralysie dite essentielle de l'enfance*. Paris, 1864. — VULPIAN et PRÉVOST, *Comptes rendus de la Soc. de biologie*, 1866, p. 215. — Z. JOHNSON et LOCKHART CLARKE, *On a remarkable case of extreme muscular atrophy*, etc. (*Med. chirurg. Transact.* London, 1868, t. LI, p. 249). — W.-A. HAMMOND, *Cas de myélites chez les enfants* (*American Journ. of obstetr.*, nov. 1868, I, 3, p. 201, et *Schmidts Jahrb.*, 1869, p. 186). — J.-M. CHARCOT et JOFFROY, *Cas de paralysie infantile spinale avec lésions des cornes antérieures de la substance grise de la moelle épinière* (*Archives de physiologie normale et pathologique*, 1870, t. III, p. 135, pl. V et VI). — J.-M. CHARCOT, *Leçons sur les maladies du système nerveux*. Paris, 1877, p. 163. — Th. SIMON, *Eine besondere Form der Kinderlähmung durch encephalomalacische Heerde* (*Archiv für pathol. Anat. und Physiol.*, 1871, t. LII, p. 103). — R. VOLKMANN, *Ueber Kinderlahm. und paralyt. Contrakturen* (*Schmidt's Jarhb.*, 1870, t. CXLVI, p. 296). — PARROT et JOFFROY, *Note sur un cas de paralysie infantile* (*Archives de physiologie norm. et path.*, 1870, p. 309). — VULPIAN, *Cas d'atrophie musculaire graisseuse datant de l'enfance. Lésion des cornes antérieures de la substance grise de la moelle épinière* (*Ibid.*, p. 316). — H. ROGER et DAMASCHINO, *Recherches anatomopath. sur la paralysie spinale de l'enfance* (*Mém. de la Soc. de Biol.*, 1871, p. 49). — ROTH, *Anatomischer Befund bei spinaler Kinderlähmung* (*Archiv fur pathol. Anat. und Physiol.*, t. LVIII, p. 263, et *Gaz. méd. de Paris*, 1873, p. 615). — SEGUIN, *Myelitis of the anterior horns or spinal paralysis of the adult and child*. (New-York, 1877, anal. dans *Gaz. hebd. de méd. et ch.*, 1877, p. 627). — E. LEYDEN, *Beiträge zur pathologischen Anatomie der atrophischen Lähmung der Kinder und der Erwachsenen* (*Archiv fur psych., und Nervenkrankh.*, 1875, t. VI, p. 271). — J. TAYLOR et HUMPHREYS, *Des altérations de la moelle épinière dans la paralysie infantile* (*Gaz. méd. de Paris*, 8 nov. 1879, p. 573). — DAMASCHINO et ARCHAMBAULT, *Recherches cliniques et anatomo-pat. sur un cas de paralysie spinale de l'enfance, avec autopsie au vingt-sixième jour de la maladie* (*Soc. méd. des hôp.*, 23 mars 1883, et *Gaz. méd.*, 21 avril 1883, p. 389). — V. SCHULTZE, *Zur Lehre von der Kinderlähmung und der analoges Lähmung der Erwachsenen* (*Poliomyelitis acuta anterior*) (*Archiv fur pathol. Anat. und Physiol.*, 1876, t. LXVIII, p. 128).

La *myélite de l'adulte* ou paralysie spinale de l'adulte se localise d'une façon spéciale, comme la paralysie spinale de l'enfance, aux éléments des cornes antérieures de la moelle épinière, sans modifier sensiblement les caractères macroscopiques de cet organe. Les faits qui viennent à l'appui de cette manière de voir ne laissent pas de doute à cet égard.

ans un cas rapporté par Gombault, la substance blanche n'était nullement altérée, à l'exception des faisceaux des fibres horizontales qui émergent des cornes antérieures et constituent les filets d'origine des racines nerveuses motrices. La lésion se trouvait, pour ainsi dire, confinée à l'aire de ces cornes et n'intéressait que les grosses cellules nerveuses dites cellules motrices, car les vaisseaux et la névroglie n'offraient aucune trace d'un processus irritatif. A côté de cellules en apparence saines se voyaient des cellules plus ou moins pigmentées tendant à prendre la forme globuleuse. Il existait en outre des cellules privées de leurs prolongements, munies d'un noyau en partie effacé, et représentées par un corps peu volumineux, arrondi, rempli de granulations jaunes et limité par une enveloppe assez épaisse, se colorant au carmin; ces éléments faisaient totalement défaut sur certains points, où sans doute ils avaient été détruits. L'altération portait sur toute la hauteur de la substance grise médullaire, mais la partie inférieure de la région cervicale était la plus maltraitée. Les racines antérieures des nerfs rachidiens étaient inégalement altérées, les racines postérieures absolument saines; les nerfs correspondant aux lésions nerveuses se trouvaient modifiés et les muscles atrophiés.

Comme dans la paralysie spinale de l'enfance, les phénomènes paralytiques ont ici un début brusque et atteignent de suite leur maximum d'intensité. La conservation des fonctions de la vessie et du rectum, celle de la sensibilité cutanée, jointe à l'absence d'eschares, complètent la ressemblance. Il se produit aussi des atrophies musculaires et par suite des déformations des membres; la seule différence, à ce dernier point de vue, entre la paralysie de l'enfance et celle de l'adulte, c'est que les arrêts de développement de la première ne peuvent avoir lieu dans la seconde.

BIBLIOGRAPHIE. — H. ENGELKEN, *Beitrag. zur Pathol. d. akuten Myelitis.* Inaug. Dissert. Zurich, 1867. — CORNIL et LÉPINE, *Paralysie spinale antérieure subaiguë* (*Mém. de la Soc. de biologie*, 1875, p. 75). — Paul SOUZE, *Étude clinique de la paralysie spinale aiguë de l'adulte.* Thèse de Paris, 1881, et *Un. méd.*, 1881, t. LXIV, p. 461. — C.-A. MORTON, *Two cases of subacute anterior spinal paralysis with the pathological changes in the spinal cord in one of the cases* (*St-Bartholomews Hospital Reports*, 1881, t. XVII, p. 229). — J.-H. JACKSON and LOCKHART CLARKE, *On a case of musc. atrophie with disease of the spinal cord and med. oblongata* (*Med. chir. Trans.*, London, 1867, t. L, p. 489). — GOMBAULT, *Note sur un cas de paralysie spinale de l'adulte, suivi d'autopsie* (*Arch. de physiol. norm. et path.*, 1873, p. 80). — PETITFILS, *Considérat. sur l'atrophie aiguë des cellules motrices.* Thèse de Paris, 1873. — J.-M. CHARCOT, *Leçons sur les maladies du système nerveux.* Paris, 1877, p. 173.

La myélite ganglionnaire partielle n'a pas toujours, comme dans la paralysie infantile et dans la paralysie de l'adulte, un début soudain et une marche aiguë ou subaiguë; dans un certain nombre de cas, au lieu d'atteindre son fastigium dès les premiers instants, elle évolue lentement, d'une façon progressive et engendre ainsi deux types cliniques différents : l'*atrophie musculaire progressive* et la *paralysie labio-glosso-pharyngée*. Les conditions étiologiques et pathogéniques de ces affections sont non moins obscures que celles des paralysies spinales de l'enfance et de l'âge adulte. La première toutefois, semble liée à un déploiement exagéré et longtemps continué de la force musculaire; aussi se produit-elle de préférence chez les personnes dont la profession exige des efforts musculaires considérables.

*Myélite ganglionnaire avec atrophie musculaire progressive.* — Cette lésion a encore pour siège d'élection les cellules des cornes antérieures de la moelle épinière et particulièrement celles des régions cervicale et lombaire. Vue à l'œil nu, la moelle ne présente, même dans les cas les plus graves, d'autres modifications qu'un léger degré d'induration et d'atrophie, mais il n'en est pas de même à l'examen microscopique. Les recherches des histologistes français ont démontré que les cellules motrices, siège de prédilection du processus, sont manifestement altérées. Les lésions qui se rencontrent alors, peu étudiées dans leur première phase, sont beaucoup mieux connues à leur période avancée. A ce moment, les cellules nerveuses des cornes antérieures sont diminuées de volume, déformées, granuleuses, fortement pigmentées, si elles n'ont disparu, du moins partiellement. Ces modifications ne diffèrent donc de l'altération des myélites de l'enfance et de l'adulte que par leur marche; les éléments cellulaires, n'étant plus atteints du même coup, mais peu à peu, d'une façon lente et progressive.

Les vaisseaux qui se rendent aux cellules altérées s'injectent et la névroglie, parsemée tout d'abord d'un plus grand nombre de noyaux, s'épaissit et se rétracte, de telle sorte que la corne antérieure affectée offre à l'examen microscopique une diminution notable de volume et une déformation manifeste. En même temps, les racines antérieures sont atrophiées et dégénérées, ainsi que Cruveilhier l'avait indiqué autrefois, et cette dégénérescence est en rapport avec la plus ou moins grande étendue des lésions médullaires et parfois bulbaires; les nerfs correspondants et les muscles des membres ou même du tronc sont atrophiés (voy. p. 258).

Bibliographie. — Voyez la bibliographie, p. 261, et de plus : Luys, *Lésions histologiques de la substance grise de la moelle* (*Gaz. méd. de Paris*, 1860, p. 30). — Vulpian, *Société médicale des hôpitaux*, mars 1863, et *Union médicale*, 1863, t. XVIII, p. 159. — Lockhart Clarke et Radcliffe, *On important case of paralysis and muscular atrophy with disease of the nervous centres* (*British med. chir. Review*, july 1862). — G. Hayem, *Note sur deux cas d'atrophie musculaire progressive avec lésions de la moelle* (*Arch. de physiol. norm. et path.*, 1869, p. 263 et 391). — Lancereaux et Lackerbauer, *Atlas d'anat. patholog.* Paris, 1870.

*Myélite ganglionnaire avec paralysie labio-glosso-pharyngée.* — Les caractères de cette myélite sont identiques à ceux que présente la moelle dans l'atrophie musculaire progressive, à part le siège qui est la substance grise du bulbe. Les cellules nerveuses des noyaux d'origine de l'hypoglosse, du spinal et du facial, principaux foyers de la localisation, sont atrophiées ou détruites. Les noyaux d'origine du glosso-pharyngien et du pneumogastrique, les nerfs mixtes, sont en général moins profondément modifiés. Les faisceaux nerveux transversaux intrabulbaires et certains faisceaux du bulbe sont plus ou moins atrophiés. Les troncs des nerfs hypoglosse, facial, spinal et pneumogastrique offrent une dégénérescence granuleuse avec atrophie des tubes nerveux ; les muscles correspondants sont atrophiés ou en état de dégénérescence granulo-graisseuse.

Bibliographie. — J.-M. Charcot, *Note sur un cas de paralysie labio-glosso-laryngée suivi d'autopsie* (*Arch. de physiol. norm. et path.*, 1870, p. 247). — Duchenne (de Boulogne) et Joffroy, *De l'atrophie aiguë et chronique des cellules nerveuses de la moelle et du bulbe rachidien, à propos d'une observation de paralysie labio-glosso-laryngée* (*Ibid.*, p. 499). — Déchery, Thèse de Paris, 1870. — M. Duval et Raymond, *Paralysie labio-glosso-laryngée*, etc. (*Ibid.*, 1879, p. 735). — J. Déjerine, *Étude anatomique et clinique sur la paralysie labio-glosso-laryngée* (*Ibid.*, 1883, t. II, p. 180).

*Myélite ganglionnaire généralisée ou diffuse.* — Cette myélite se distingue anatomiquement de toutes celles qui précèdent par ce fait qu'au lieu de rester circonscrite à une partie limitée de la substance grise ou parenchymateuse de la moelle épinière, les cornes antérieures par exemple, elle s'étend d'une façon rapidement progressive à une grande portion de cette substance, ce qui lui a valu la dénomination de *myélite diffuse*, ou encore de *myélite aiguë*.

La moelle épinière présente un aspect qui varie d'après l'intensité du mal. Sa substance est tantôt blanchâtre, rosée ou jaunâtre, suivant le

degré de congestion des vaisseaux, tantôt rougeâtre, parsemée d'ecchymoses ou même de petits foyers sanguins; elle est molle, réduite en bouillie, quelquefois ferme, indurée, et de coloration grisâtre.

Le tissu médullaire vu au microscope à l'état frais, laisse apercevoir des tubes nerveux granuleux, des cellules modifiées, des globules blancs extravasés, les uns normaux, les autres infiltrés de pigment sanguin et enfin des granulations graisseuses et des corps granuleux situés pour la plupart dans les gaines périvasculaires. Si la moelle conserve une certaine solidité et peut être durcie, des coupes, convenablement préparées et examinées au microscope, permettent de se rendre un juste compte du siège de l'altération, qui est non plus circonscrite, mais diffuse et disséminée, aussi bien dans les cornes postérieures que dans les cornes antérieures. Les éléments cellulaires sont diversement modifiés : dans un premier degré, leur protoplasma est tuméfié au point qu'ils peuvent acquérir un volume presque double de celui de l'état normal; c'est du moins ce qui a été plusieurs fois signalé par Charcot pour les cellules multipolaires des cornes antérieures. Infiltrés d'une matière colloïde, d'aspect vitreux, ces éléments offrent une semi-transparence; parfois creusés de vacuoles remplies de liquide, ils sont déformés, globuleux et renferment un noyau tantôt normal, tantôt modifié et un nucléole ordinairement altéré. Dans une phase plus avancée, les cellules nerveuses sont granuleuses, pigmentées, racornies et atrophiées, leurs noyaux ont disparu et leurs prolongements sont épaissis, sinueux, difficilement colorés par le carmin ou transformés en amas de fines granulations. Les tubes nerveux, simultanément altérés dans un grand nombre de cas, ont leur cylindre-axe tuméfié, variqueux ou arrondi et comme vitreux. Ce cylindre se colore fortement par le carmin, il est parfois creusé de vacuoles et la myéline qui l'entoure est granuleuse. La lésion, par conséquent, ne reste pas limitée à la substance grise, elle s'étend à la substance blanche, et dans quelques cas même, il existe une méningite concomitante.

Les vaisseaux sont élargis, sinueux, obturés par des amas de globules sanguins; des hématies extravasées remplissent et distendent en plusieurs endroits les gaines lymphatiques, parfois aussi infiltrent la substance nerveuse et engendrent de petits foyers hémorrhagiques (myélite hémorrhagique). C'est là pour quelques auteurs (Charcot, Hayem) la source la plus commune de l'hémorrhagie de la moelle épinière. En même temps, il existe des cellules lymphatiques, des exsudats fibrineux épanchés dans les gaines périvasculaires; le stroma conjonctif est infiltré de noyaux et de cellules de formation nouvelle, au niveau surtout

des cornes et des commissures grises, et les cellules araignées ou de Deiters sont plus nombreuses et plus apparentes que dans les conditions normales.

La myélite diffuse s'étend d'ordinaire à une grande partie de la substance grise de la moelle épinière qu'elle envahit tout d'un coup ; sa marche est ainsi des plus aiguës, car sa durée peut être de quelques jours seulement. Il existe toutefois des cas d'inflammation médullaire diffuse à évolution moins rapide, et qui, par leurs caractères anatomiques, ne diffèrent pas sensiblement de ceux de la myélite diffuse aiguë. Ces lésions sont suivies de paralysies ordinairement complètes du mouvement et de la sensibilité des membres, d'incontinence des urines et des fèces, d'eschares sacrées, etc.

Les causes de la myélite diffuse sont loin d'être nettement déterminées, celles que l'on invoque avec le plus de raison sont la fatigue et le froid. Loin de nous l'idée de refuser toute action à ces influences, mais il y a lieu de croire qu'elles ne jouent ici qu'un rôle accessoire et ne sont que les conditions déterminantes. Quant à la cause efficiente, elle reste méconnue.

Bibliographie. — Levier, *Beitrag. zur Patholog. d. Ruckenmarkapoplexie*. Bern, 1864. — G. Hayem, *Des hémorrhagies intra-rachidiennes*. Thèse d'agrégation. Paris, 1872. — J.-M. Charcot, *Sur la tuméfaction des cellules nerveuses motrices et des cylindres d'axe des tubes nerveux dans certains cas de myélite* (*Archives de physiol. norm. et pathol.*, 1871-72, p. 93). — Dujardin-Beaumetz, *De la myélite aiguë*. Thèse d'agrégation. Paris, 1872. — G. Hayem, *Note sur deux cas de myélite aiguë centrale et diffuse* (*Arch. de physiol. norm. et path.*, 1874, p. 603). — Martineau et Troisier, *Inflammation aiguë générale de la substance grise de la moelle* (*Union médicale*, 1874, n° 30).

Une étude attentive des faits inscrits sous la dénomination de *paralysie ascendante aiguë* conduit à reconnaître que, si dans les uns la moelle épinière est réellement altérée, dans beaucoup d'autres elle a été reconnue intacte.

La lésion médullaire constatée n'a pas différé sensiblement de celle qui caractérise la myélite diffuse : il y a donc lieu de l'en rapprocher. D'un autre côté, dans les cas où la moelle a paru saine, les nerfs n'ont malheureusement pas toujours été soumis à un examen suffisant, et lorsqu'on s'est donné la peine d'en faire une étude attentive, on les a trouvés plus ou moins profondément modifiés. Nous sommes ainsi conduits à penser que la paralysie dite ascendante aiguë est tantôt l'effet d'une myélite diffuse, tantôt le résultat d'une névrite multiple. En conséquence, on ne

saurait la considérer comme une affection distincte, et nous n'avons pas à nous en occuper ici.

BIBLIOGRAPHIE. — O. LANDRY, *Note sur la paralysie ascendante aiguë* (*Gaz. hebd. de méd. et de chirurg.*, 1859, p. 472, 486). — PELLEGRINO LEVY, *Contribution à l'étude de la paralysie ascendante aiguë ou extenso-progressive aiguë* (*Arch. gén. de méd.*, 1865, t. I, p. 129). — OULMONT, *Gaz. des hôpitaux*, 1867, p. 405. — CHALVET, Thèse de Paris, 1871. — LEYDEN, *Allgem. Zeitschrift für Psychiatrie*, t. XXXII, p. 537. — P. BAUMGARTEN, *Ein eigenth. Fall von Paralysie ascendante aigue mit Pilzbildung im Blut.* (*Archiv d. Heilkunde*, 1874, t. XV, p. 245). — L. CALESTRI, *Gaz. med. ital. Lombardia*, 1874, t. XXIV, n° 20. — C. WESTPHAL, *Ueber einige Fälle von acuter tödlicher Spinallähmung* (*Archiv für Psychiatrie und Nervenkrankheit.*, 1876, t. VI, p. 765). — DÉJERINE et GOETZ, *Note sur un cas de paralysie ascendante aiguë* (*Archives de physiol. norm. et pathol.*, 1876, sér. 2, t. III, p. 312). — J. DÉJERINE, *Recherches sur les lésions du système nerveux dans la paralysie ascendante aiguë*. Thèse de Paris, 1879. — G. EISENLOHR, *Ein Fall von Paralysis ascendens acuta* (*Archiv für pathol. Anat. und Physiol.*, 1878, t. LXXIII, p. 73). — Le même, *Acute Myelitis dorsalis Veranderungen der vorderen Wurzeln, Spinalganglien und Extremitaten-Nerven* (*Ibid.*, p. 82). — SCHULTZE, *Paralysie ascendante aiguë* (*Union méd.*, 3 avril 1883, p. 547). — BABINSKI, *Sur un cas de myélite chronique diffuse avec prédominance des lésions dans les cornes antérieures de la moelle* (*Revue de médecine*, 1884, t. IV, p. 239).

*Myélites tétanique et choréique.* — Les syndromes nerveux connus sous les noms de tétanos et de chorée sont-ils ou non dépendants de lésions matérielles des centres cérébro-spinaux et quelles sont ces lésions? La plupart des cliniciens ont agité cette question et n'ont pu la résoudre d'une façon suffisamment précise.

Si l'existence d'une névrite dans certains cas de tétanos est chose indiscutable (voy. p. 405); par contre, celle d'une myélite de même origine est moins bien démontrée. Certains auteurs (1) disent n'avoir pu la constater après un examen microscopique des plus minutieux, tandis que Lockhart Clarke, Dickinson, Michaud, Elischer, Aufrecht et d'autres encore, prétendent avoir trouvé dans cette maladie des lésions intéressant tout à la fois les nerfs et la moelle épinière. Il resterait à déterminer si l'altération de la moelle est cause ou effet; mais, si l'on tient compte du point de départ périphérique du tétanos, il y a lieu de croire que la lésion médullaire est plutôt l'effet. Cette lésion, en tout cas, est caractérisée par une modification des cellules ganglionnaires à laquelle s'ajoute une hypé-

(1) Voyez Schultze, *Deutsch. Arch. f. klin. medicin*, t. XX, p. 388.

rémie plus ou moins abondante avec extravasation de noyaux et de petites cellules arrondies qui ne sont vraisemblablement que des éléments lymphatiques.

Les méninges et la moelle épinière sont injectées; le liquide rachidien est abondant. Sur des pièces convenablement durcies, examinées au microscope, les cellules ganglionnaires présentent tout d'abord un léger trouble du protosplama, avec éclaircissement des granulations pigmentaires, puis elles revêtent une forme arrondie, leur contenu devient homogène et d'un jaune foncé; enfin à un degré plus avancé, ces mêmes éléments passent à l'état de petites masses informes et rougeâtres (Aufrecht). Les vaisseaux dilatés et congestionnés laissent voir dans leur voisinage de petites taches ecchymotiques, des exsudats de matière amorphe, des noyaux et des cellules arrondies, vraisemblablement lymphatiques.

Le maximum d'intensité de l'altération existe au pourtour du canal central, dans la commissure grise postérieure et dans la région d'où émanent les nerfs atteints, point de départ vraisemblable du mal. La lésion des cellules ganglionnaires désignée sous le nom de *désintégration graisseuse* par Lockhart Clarke, constitue le désordre prédominant; quant à la congestion, elle est, comme le pense Aufrecht, un simple phénomène secondaire. En conséquence, il s'agit ici d'une myélite parenchymateuse ayant pour point de départ très probable l'irritation des nerfs.

La chorée, comme le tétanos, semble liée, dans quelques cas du moins, à une lésion des centres nerveux. Gowers a constaté chez des chiens, morts de cette maladie, de nombreux foyers de myélite; Pierret a observé les mêmes altérations sur la moelle d'une femme atteinte de chorée chronique. Broabdent, Hughlings Jackson, Tuckwell, d'autres auteurs encore attribuent la chorée à des embolies capillaires de la moelle épinière. Ce syndrome se rattacherait par conséquent à une lésion médullaire, mais cette lésion n'a pas été suffisamment étudiée pour que nous nous y arrêtions plus longtemps.

Bibliographie. — J. Lockart Clarke, *On the pathology of tetanos* (*The Lancet*, 3 septembre 1864 et *Med. chir. Transact.*, t. XLVIII, p. 255; et *Gaz. hebd.*, 1864, p. 815). — C.-H. Wunderlich, *Remarques sur un cas de tétanos spontané* (*Gaz. méd. de Paris*, 1863, p. 311). — W.-H. Dickinson, *Descript. of the spinal cord in a case of traumatic tetanos* (*Med. chir. Transact.*, 1868, t. LI, p. 265). — J.-A. Michaud, *Recherches anatomo-pathologiques sur l'état du système nerveux central et périphérique dans le tétanos traumatique* (*Archives de physiologie normale et pathologique*, 1871, t. IV, p. 59, et thèse de Paris, 1871). — J. Elischer, *Ueber die Veränderungen im Gehirne und Ruckenmark bei Tetanus* (*Archiv*

*f. pathol. Anat. und Physiol.*, 1876, t. LXVI, p. 61, anal. dans *Gaz. hebd.*, 1876, p. 252). — C. Aufrecht, *Contribution à l'anatomie pathologique de la moelle dans le tétanos* (*Deust. medic. Wochens.*, 1878, nos 14 et 15, et *Gaz. méd. de Paris*, 1878, p. 567). — V. Harris et Al. Doran, *Spinal cord from a case of tetanus following ovariotomy* (*Trans. of the pathol. Soc. of London*, 1880, t. XXXI, p. 7).

J.-W. Ogle, *Brit. and for med. chir. Rev.*, t. LXXXI, p. 208-234, t. LXXXII, p. 465-508, janv. et avril 1868, anal. dans *Schmidt's Jarbuch.*, 1869, t. CXLIII, p. 20.

Jul. Elischer, *Ueber die Veranderungen in den peripheren Nerven und im Ruckenmark bei Chorea minor* (*Archiv f. pathol. Anat. und Physiol.*, 1874, t. LXI, p. 485). — Dickinson, *The pathology of chorea* (*Med. Times and Gaz.*, 1875, t. II, p. 481, et *Rev. des sciences médicales*, 1876, t. VII, p. 65). — Pierret, *Anatomie pathologique de la chorée* (*Lyon méd.*, 27 mai 1883, p. 120, et *Union méd.*, août 1883, p. 217).

*Myélites pyrétiques.* — Nous avons décrit plus haut (voy. p. 363) sous le nom de névrite pyrétique une affection des nerfs survenant dans le cours, ou au déclin d'un certain nombre de maladies fébriles et septicémiques: fièvre typhoïde, variole, diphthérie, etc. Cette affection, qui présente tous les caractères de la névrite parenchymateuse existe; cela n'est plus discutable, mais il est un point sur lequel les auteurs ne s'entendent pas, c'est celui de savoir si elle est primitive ou consécutive à une lésion médullaire. De fait, il se rencontre, dans le cours ou à la suite des pyrexies, des paralysies qui ont une physionomie commune, sont ordinairement partielles, commencent par les extrémités et s'accompagnent de désordres de la sensibilité et de troubles de la vision.

Dans deux cas de variole où la vessie et les membres inférieurs étaient affectés, les mouvements réflexes abolis et la sensibilité modifiée, Westphal prétend avoir constaté l'existence d'une myélite irrégulièrement disséminée et caractérisée par une hyperplasie du stroma conjonctif avec intégrité des cellules nerveuses. Vulpian, d'un autre côté, trouva chez un malade atteint de la même maladie et dont les deux deltoïdes avaient presque complètement perdu leur contractilité, une altération des cellules des cornes antérieures de la substance grise de la moelle, au niveau des points où naissent les fibres nerveuses destinées aux nerfs circonflexes. Ainsi ces auteurs, de grande autorité, ne sont d'accord ni sur le siège intime ni sur la nature de la lésion médullaire survenant au cours de la variole.

Pareille confusion existe pour les désordres nerveux qui succèdent à la fièvre typhoïde, car, si certains symptômes portent à croire que ces désordres sont l'effet d'une lésion médullaire, jusqu'ici aucun fait ana-

tomique précis ne permet de l'affirmer. La question, sans être entièrement résolue, est cependant plus avancée en ce qui concerne la diphthérie, mais là aussi il y a désaccord entre les histologistes. Tandis qu'Œrtel a décrit chez un homme de vingt-huit ans, atteint de paralysie généralisée à la suite de diphthérie, une prolifération des noyaux de la moelle épinière et de petits foyers hémorrhagiques principalement au niveau des cornes antérieures, Vulpian d'abord et plus tard son élève Déjerine, ont constaté l'existence d'une altération portant plus spécialement sur les cellules nerveuses de ces mêmes parties, qui étaient tuméfiées, globuleuses ou atrophiées. Quelques auteurs enfin ont trouvé la moelle et les cordons nerveux simultanément affectés (Meyer). Trop souvent en pareil cas, l'examen histologique des nerfs périphériques a été négligé, et c'est chose d'autant plus regrettable, que, lorsqu'il a été pratiqué, ces nerfs étaient altérés. Conséquemment, il y a de sérieuses raisons de croire que les paralysies diphthéritiques sont l'effet d'une lésion de ces organes. Cette lésion, venant à s'étendre jusqu'aux cellules médullaires, peut arriver à modifier ces éléments, et les choses semblent se passer ainsi, d'après la marche ascendante de ces affections, non seulement à la suite de la diphthérie, mais encore après la fièvre typhoïde, la variole, la dysenterie, la fièvre puerpérale et beaucoup d'autres maladies du même genre.

BIBLIOGRAPHIE. — J. LOCKHART CLARKE, *On paraplegia after fever* (*Trans. of the path. Soc. of London*, 1865, t. XVI, p. 33). — C. WESTPHAL, *Sur une altération de la moelle dans la paraplégie consécutive à la variole* (*Archiv f. Psychiatrie*, 1872, et *Berlin. klin. Wochenschrift*, 1872; anal. par Vulpian dans *Archives de physiol. norm. et path.*, 1873, t. V, p. 92). — L. LANDOUZY, *Des paralysies dans les maladies aiguës*. Thèse d'agrégation. Paris, 1880. — Voyez de plus la bibliographie p. 365 et 366.

*Myélites toxiques.* — La manière de voir que nous venons d'exprimer au sujet des paralysies pyrétiques est en quelque sorte confirmée par l'étude anatomo-pathologique qui a été faite des paralysies toxiques. Ces paralysies, le plus souvent symétriques et qui envahissent les membres, des extrémités vers les racines, s'accompagnent presque toujours de troubles de la sensibilité et de désordres vaso-moteurs; elles ont ainsi, quelle que soit leur cause, une physionomie assez spéciale, de telle sorte qu'on est naturellement conduit à les rapprocher, et à en former un groupe à part. Nous avons décrit (voy. p. 355) les névrites rencontrées dans plusieurs de ces paralysies, notamment celles qui dérivent du plomb et de l'alcool, il nous reste à déterminer si la moelle, sous l'influence

des agents toxiques, subit des modifications et quelles sont ces modifications.

La question, en ce qui concerne le plomb, n'est pas encore résolue, car si quelques auteurs prétendent avoir trouvé dans la paralysie saturnine une lésion médullaire de laquelle ils ont pu faire dépendre l'atrophie des nerfs et des muscles, il en est d'autres qui, malgré de minutieuses investigations, n'ont rien vu de semblable. Mes recherches à cet égard m'ont permis de constater l'existence d'une altération des nerfs se distribuant aux muscles extenseurs de l'avant-bras, avec atrophie des racines correspondantes sans lésion médullaire, ce qui me porte à croire que l'atrophie des racines doit suivre, et non précéder celle des cordons nerveux. En tout cas, l'existence de la myélite saturnine ne nous paraît pas nettement établie. Celle de la myélite alcoolique n'est pas mieux assise, car les faits à l'aide desquels on a cherché à l'édifier, ne sont nullement démonstratifs. Les cas de paralysie alcoolique déjà nombreux qui nous sont personnels tendent à démontrer que cette myélite n'existe pas et que la paralysie des buveurs est manifestement sous la dépendance d'une lésion primitive des nerfs, qui des extrémités gagne peu à peu les parties centrales (voy. p. 359). D'ailleurs, malgré un examen attentif de la moelle épinière, dans ces cas, il nous a été impossible de constater la présence d'une lésion pouvant expliquer l'altération concomitante des nerfs et des muscles.

Bien qu'il soit chimiquement démontré que l'arsenic absorbé par le tube digestif ou autrement tende à se localiser dans les centres nerveux, cependant il n'est pas prouvé que ce poison ait jusqu'ici produit une vraie myélite, tandis qu'il peut engendrer des névrites (voy. p. 357). L'arsenic, comme l'alcool et le plomb, s'attaque primitivement aux nerfs, et la marche des paralysies que détermine cet agent, conduit à croire que les extrémités nerveuses sont primitivement lésées.

Les réflexions qui précèdent s'appliquent également aux paralysies liées à l'action sur l'organisme de l'oxyde et du sulfure de carbone ; la localisation et la marche de ces accidents portent du moins à le penser. Les paralysies que l'on a attribuées au mercure et au phosphore pourraient bien aussi n'avoir d'autre origine qu'une lésion des nerfs.

Outre les bibliographies des névrites toxiques (voy. p. 355), consultez : Ch.-F. Mills, *Myélite consécutive à l'empoisonnement par l'arsenic* (*Union médicale*, 21 octobre 1884, p. 666). — Scolosuboff et Bochefontaine, *Paralysie arsenicale* (*Archiv. de physiol. norm. et path.*, 1er octobre 1884, p. 323). — N. Popow, *Ueber die Veranderung im Rückenmark nach Vergiftung mit Arsen. Blei und Quecksilber* (*Archiv f. path. Anat. und Physiol.*, 1883, t. LCIII, p. 351).

— E. Lancereaux, *Paralysies toxiques et syphilis cérébrale*. Paris, 1883. — Fricker, *Myélite alcoolique* (*Union méd.*, 6 juillet 1884, p. 40). — St. Danillo, *Contribution à la physiologie pathologique de la région corticale du cerveau et de la moelle dans l'empoisonnement par l'alcool éthylique et l'essence d'absinthe* (*Arch. de physiol. norm. et patholog.*, oct. 1882, p. 588). — Le même, *Contribution à l'anatomie pathologique de la moelle épinière dans l'empoisonnement par le phosphore* (*Gaz. méd. de Paris*, 10 décembre 1884, p. 707).

Myélites fasciculaires. — Caractérisées tout d'abord par la modification des tubes nerveux de la moelle épinière, ces phlegmasies se font remarquer par leur distribution suivant le trajet des faisceaux médullaires et par leur localisation à un seul ou à plusieurs cordons symétriques. L'altération, au bout d'un certain temps, gagne le stroma conjonctivo-vasculaire qui s'indure, se rétracte et devient grisâtre, de sorte qu'il est possible de reconnaître à l'œil nu la partie affectée. Toutefois, c'est le microscope qui permet de saisir les détails et de suivre exactement la marche des myélites fasciculaires dont la division est des plus simples, car, étant subordonnées à la distribution des tubes nerveux, elles se propagent suivant la direction des faisceaux médullaires et sont comme ces derniers, les unes ascendantes, les autres descendantes.

Myélites ascendantes. — Ces myélites, les unes primitives et spontanées, les autres consécutives et liées à l'existence d'une compression ou d'une destruction des cordons médullaires postérieurs, diffèrent par leur origine et par leur siège. Les premières ont pour point de départ les nerfs sensitifs ou du moins leurs racines, et se localisent particulièrement aux zones radiculaires postérieures; les secondes intéressent les cordons de Goll, auxquels elles restent fixées.

*Myélite tabétique ou myélite des zones radiculaires postérieures.* — Décrite sous le nom d'ataxie locomotrice progressive par Duchenne de Boulogne, qui en a fait une étude clinique des plus remarquables, cette myélite, encore connue sous les noms de *dégénérescence grise des cordons postérieurs, de tabes dorsalis*, etc., est, depuis les recherches de Bourdon et Luys, Charcot, Vulpian, Jaccoud, Pierret, etc., une altération les mieux définies et qui intéresse tout à la fois les nerfs, les racines postérieures et la moelle épinière.

Les nerfs n'offrent à l'œil nu que de légères modifications; mais, pour peu que le mal ait duré un certain temps, les racines postérieures sont grisâtres, atrophiées, beaucoup moins épaisses que les racines antérieures, tandis que normalement elles ont plus que le double; la moelle

épinière, nullement modifiée dans la région antérieure, présente au niveau des zones radiculaires et souvent des cordons postérieurs tout entiers, en même temps qu'un léger retrait, une teinte grisâtre plus ou moins accentuée et une transparence qui la fait ressembler à de la gélatine; la pie-mère qui tapisse ces parties est ordinairement épaissie et adhérente. Cette altération, d'autant plus prononcée que son siège est plus inférieur, s'étend quelquefois à toute la longueur de la moelle et se propage à travers l'isthme de l'encéphale aux faisceaux radiculaires ascendants de la racine du trijumeau, au faisceau longitudinal de la colonne des nerfs mixtes (Hayem); enfin à plusieurs nerfs cérébraux, et particulièrement aux nerfs des sens spéciaux (Pierret).

Examinés au microscope à l'état frais, les faisceaux médullaires sont le siège d'une altération qui porte à la fois sur les tubes nerveux et sur le

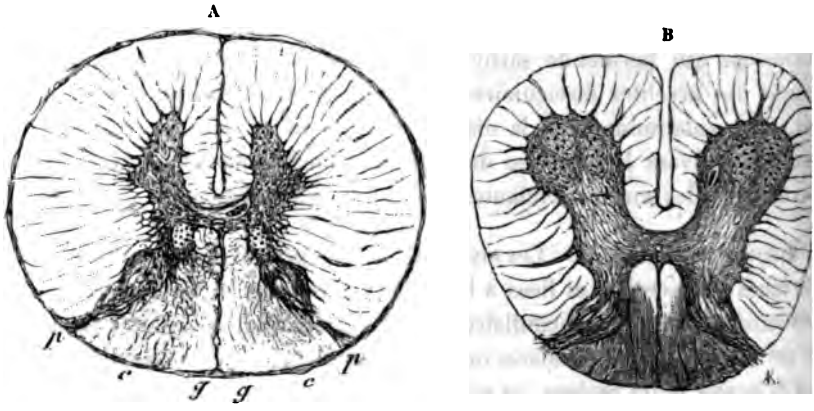


FIG. 105. — Myélite tabétique. — A, coupe de la moelle dorsale, destinée à montrer la localisation : *p*, *p*, racines postérieures; *c*, *c*, zones radiculaires postérieures altérées; *g*, *g*, cordons de Goll à peu près intacts. — B, coupe de la moelle lombaire; à la lésion des zones radiculaires s'ajoute celle d'une grande partie du cordon de Goll.

stroma conjonctif, car les premiers sont en voie de dégénérescence, tandis que le second est infiltré de cellules arrondies, dites cellules embryonnaires. A une période avancée, les tubes nerveux sont plus ou moins complètement détruits, les gaines lymphatiques remplies de granulations graisseuses, les parois vasculaires et le stroma conjonctif épaissis et indurés.

Des coupes minces, transversales de la moelle épinière, convenablement préparées, puis colorées au carmin, traitées par l'alcool absolu, l'essence de térébenthine et conservées dans le baume de Canada, permettent de distinguer, même à l'œil nu, les faisceaux malades qui sont beaucoup plus colorés que les parties saines, et d'en apprécier l'étendue

dans les différentes régions (fig. 105). Sur ces coupes, examinées à l'aide d'un grossissement suffisant, les tubes nerveux sectionnés des faisceaux sains offrent un calibre régulier et se trouvent séparés les uns des autres par les minces cloisons du stroma conjonctivo-vasculaire; tandis que les fibres des faisceaux altérés ont un diamètre variable et sont contenus dans la gangue névroglique épaissie tout à la fois par une infiltration de jeunes cellules et de gouttelettes graisseuses. Les tubes nerveux altérés ont leur myéline granuleuse, si elle n'est résorbée; atrophiés et petits pour la plupart, ils ont encore leur cylindre-axe, mais sur quelques points leur volume persiste, ou même ils sont plus larges qu'à l'état sain, et le cylindre-axe se trouve hypertrophié. Les coupes longitudinales ne diffèrent pas, quant aux résultats, des coupes transversales.

Telle est la première phase de la myélite tabétique; dans un stade plus avancé, les tubes nerveux amincis sont, les uns réduits au cylindre-axe et à la gaine de Schwann, les autres privés de ce cylindre et constitués uniquement par la gaine extérieure, qui est parsemée de noyaux et revenue sur elle-même; le stroma qui les contient est épaissi, formé de fibres connectives très fines, entre-croisées dans tous les sens et parsemées de corpuscules amyloïdes; les vaisseaux dont les parois sont épaissies et plus ou moins rigides, ont leur calibre diminué, et leur gaine lymphatique remplie de granulations graisseuses.

Les nerfs, dont l'examen microscopique ne doit pas être alors négligé, ont été trouvés altérés par plusieurs auteurs et aussi par nous (voy. *Atlas d'anat. pathol.*, Paris, 1871, p. 455). La myéline est segmentée, transformée en granulations graisseuses, et les tubes nerveux sont quelquefois réduits à la simple gaine de Schwann (voy. fig. 92, p. 351). Ajoutons que dans quelques cas l'altération tabétique empiète sur la portion des cordons latéraux contiguë aux cordons postérieurs, et parfois aussi sur les cellules des cornes antérieures, d'où résultent des désordres variables, notamment des troubles trophiques.

Les phénomènes qui se rapportent à la myélite des zones radiculaires postérieures sont de plusieurs ordres : d'abord des douleurs vives et intenses ressenties sur le trajet des membres et désignées, en raison de leur acuité, sous le nom de douleurs fulgurantes; ensuite, une incoordination motrice des membres, les inférieurs notamment, ce qui a conduit Duchenne de Boulogne à donner au *tabes dorsalis* la dénomination d'*ataxie locomotrice*. Cette incoordination se traduit par une démarche spéciale, dans laquelle les membres sont projetés sans frein et retomben sur le talon, par l'impossibilité de rester en équilibre les yeux fermés, d'arriver à atteindre avec les doigts un objet visé, etc.

Rattachés tout d'abord à l'altération des cordons postérieurs, ces troubles, depuis les recherches de Pierret et de Charcot, sont spécialement attribués à la sclérose des zones radiculaires ou bandelettes postéro-latérales, car ces bandelettes ont paru à plusieurs reprises, lésées simplement au niveau des faisceaux les plus voisins des cornes postérieures. L'altération des cordons de Goll, si commune en pareil cas, est l'effet d'une dégénérescence ascendante; quant à celle des centres gris, elle est à plus forte raison consécutive au désordre existant dans les racines nerveuses et les zones radiculaires correspondantes.

La myélite tabétique est en somme une lésion qui commence vraisemblablement par les nerfs ou du moins par les racines postérieures, s'étend aux cordons postérieurs de la moelle épinière, où elle se localise d'une façon symétrique aux zones radiculaires (fig. 105), envahit secondairement les cordons de Goll, empiète quelquefois sur la portion contiguë des cordons latéraux, ou atteint les cellules des cornes antérieures, ce qui entraîne des symptômes d'atrophie musculaire et de paralysie en rapport avec cette extension.

Les causes de cette affection ne sont pas jusqu'ici nettement établies; cependant la plupart des faits que j'ai observés m'ont conduit à reconnaître que les excitations génésiques fréquemment répétées, jouaient un rôle important dans sa genèse. Les excès vénériens seraient, selon moi, la cause efficiente de cette myélite, et ainsi s'expliquerait sa localisation spéciale au système sensitif. Attribuer cette lésion à la syphilis, comme ont tenté de le faire récemment quelques médecins, est une erreur que nous ne pouvons trop combattre, car les lésions de la syphilis diffèrent de celles du tabes dorsalis, tout à la fois par leurs caractères anatomiques et par leur évolution, en sorte qu'elles ne peuvent avoir la même origine.

Bibliographie. — Hutin, *Atrophie de la moelle épinière* (*Bullet. de la Soc. anatom.*, 1827, p. 156). — H. Bourdon, *Études cliniques et histologiques sur l'ataxie locomotrice progressive* (*Arch. gén. de méd.*, 1861, t. II, p. 513). — Le même (*Ibid.*, 1862, t. I, p. 385). — Charcot et Vulpian, *Sur un cas d'atrophie des cordons postérieurs de la moelle épinière et des racines postérieures* (*Gaz. hebd.*, 1862, p. 247). — N. Friedreich, *De la dégénérescence atrophique des cordons postérieurs de la moelle* (*Archiv für pathol. anat.*, t. XXVI et XXVII, et *Archiv. gén. de méd.*, 1843, t. II, p. 441 et 1864, t. I, p. 302). — Lockhart Clarke, *On the diagnosis, pathology and treatment of progressive locomotor ataxy* (*St-George's Hospital Reports*, 1866, t. I, p. 71). — Leyden, *Zur graven Degeneration der hinteren Rückenmarksträngs* (*Archiv f. pathol. Anat. und Physiologie*, 1867, t. XL, p. 170). — Uspenki, *Quelques remarques sur les théories de l'ataxie* (*Mouvement médical*, 1868, p. 591). — A. Judenroll,

*Etudes sur la dégénérescence grise de la moelle épinière* (*Nordiskt medicin. Archiv.* Stockholm, 1870, t. I, et *Journ. de Ch. Robin*, 1872, p. 436). — Pierret, *Sur les altérations de la substance grise de la moelle épinière dans l'ataxie locomotrice considérées dans leurs rapports avec l'atrophie musculaire qui complique quelquefois cette affection* (*Archiv. de physiologie norm. et path.*, 1870, p. 541). — Le même, *Note sur la sclérose des cordons postérieurs* (*Ibid.*, 1871, p. 364). — Le même, *Considérations anatomiques et pathologiques sur le faisceau postérieur de la moelle épinière* (*Ibid.*, 1873, p. 534). — Le même, *Recherches sur l'origine réelle des nerfs de sensibilité générale dans le bulbe rachidien et la moelle épinière* (*Comptes rendus de l'Académie des sciences*, 28 novembre 1876, et *Rev. des sc. méd.*, 1877, t. IX, p. 454). — N. Friedreich, *Ueber Ataxie mit Berücksichtigung der hereditären Formen* (*Archiv für pathol. Anat. und Phys.*, 1876, t. LXVIII, p. 147). — G. Hayem, *Comptes rendus de la Soc. de biologie*, 1er avril 1876, et *Gaz. méd. de Paris*, 1876, p. 219). — W. Erb, *Ueber die spastishe Spinalparalyse, Tabesdorsal spasmodique* (*Archiv für pathol. Anat. und Physiol.*, 1877, t. LXX, p. 241 et *Gaz. méd.*, 1877, p. 505). — Oscar Berger et Rosenbach, *De la coexistence du tabes dorsalis et de l'insuffisance aortique* (*Ibid.*). — Bernardt, *Zur pathol. der Tabes dorsalis* (*Archiv für pathol. Anat. und Physiol.*, 1881, t. LXXXIV, p. 1). — J.-L. Prevost, *Ataxie locomotrice, sclérose des cordons postérieurs, compliquée d'une sclérose symétrique des cordons latéraux* (*Archives de phys. norm. et pathol.*, 1877, p. 764). — A. Takacs, *Die grave Degenerat. der hinderen Ruckenmarksträngs und die Ataxie* (*Archiv f. Psychiatrie und Nervenkrankheit.*, 1879, t. IX, p. 663, anal. d. *Rev. des sc. méd.*, t. XVIII, p. 532). — A. Brousse, *De l'ataxie héréditaire*. Paris, 1882 (anal. dans l'*Union méd.*, février 1883, p. 299).

*Myélite des cordons de Goll.* — Cette myélite est primitive ou secondaire. La myélite primitive pour être rare n'en a pas moins été observée par Pierret, Charcot, etc. Elle occupe dans toute la hauteur de la moelle la partie médiane des cordons postérieurs et affecte une forme variable suivant les points qu'elle occupe. Nulle à la partie inférieure de la région lombaire, elle se montre à la partie supérieure de cette même région sous la forme de petits îlots parallèles situés de chaque côté du sillon médian. Elle gagne en largeur à la région cervicale et se limite très exactement aux deux côtés du même sillon, tandis qu'elle diminue d'étendue à la région cervicale (fig. 106).

La myélite secondaire des mêmes parties, effet d'une lésion intéressant la région postérieure de la moelle épinière, se localise, au-dessus du point affecté, aux cordons de Goll, qui dégénèrent dans leur totalité jusqu'au plancher du quatrième ventricule. Cette lésion offre des caractères anatomiques peu différents de ceux de la myélite primitive, et consiste en une altération des tubes nerveux, avec épaississement du stroma

conjonctivo-vasculaire. La myéline des tubes nerveux commence par se segmenter; elle devient granuleuse, puis elle est résorbée; le cylindre-

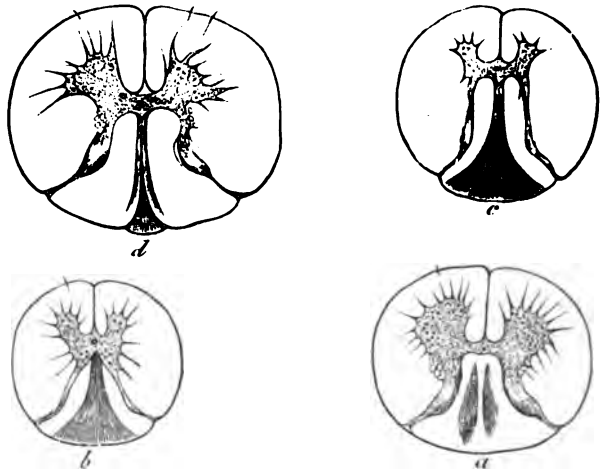


FIG. 106. — Coupes microscopiques de la moelle épinière, dans un cas de sclérose primitive. — *a*, partie supérieure du renflement lombaire; *b*, coupe des cordons de Goll, à la partie inférieure de la région dorsale; *c*, partie supérieure de la même région; *d*, région cervicale (Pierret).

axe s'altère et disparaît, laissant la gaine de Schwann entièrement vide. La névroglie, de son côté, s'infiltre de cellules embryonnaires conjonctives, de granulations et de gouttelettes graisseuses.

BIBLIOGRAPHIE. — M. PIERRET, *Note sur un cas de sclérose primitive du faisceau médian des cordons postérieurs* (*Archiv. de physiologie*, 1873, p. 74). — J.-M. CHARCOT, *Leçons sur les maladies du système nerveux*. Paris, 1877, 2e édit., t. II, p. 9. — DU CASTEL, *Observations de sclérose primitive des cordons de Goll* (*Gaz. méd. de Paris*, 1874, p. 33).

MYÉLITES DESCENDANTES. — Ces myélites sont comme les myélites ascendantes, les unes primitives et spontanées, les autres consécutives et subordonnées à l'existence d'un désordre encéphalique ou médullaire. Ces lésions, toutefois, ayant à peu près le même siège, il y a lieu de se demander si elles n'ont pas un point de départ semblable et ne sont pas identiques. La myélite descendante primitive, en tout cas, a été magistralement étudiée par Charcot, qui en a fait une affection distincte; nous en parlerons tout d'abord, viendront ensuite les myélites descendantes consécutives, dont les unes sont cérébrales, les autres médullaires.

*Myélite descendante primitive ou myélite des cordons latéraux.* — Cette lésion est symétrique en ce sens qu'elle affecte d'une façon égale les cordons latéraux et leurs prolongements dans l'isthme de l'encéphale, mais il est rare qu'elle reste limitée à ces cordons; le plus souvent elle s'étend à la substance grise des cornes antérieures et aux racines antérieures des nerfs spinaux.

Les parties altérées se distinguent à l'œil nu par une coloration d'un gris jaunâtre, une légère turgescence, et par un retrait avec exagération de la consistance normale. Des coupes transversales examinées au microscope, après durcissement dans le liquide de Muller et traitées par le carmin, permettent de se rendre compte de l'étendue de la lésion, qui se reconnaît, dans les différentes régions de la moelle épinière, à sa coloration rougeâtre. Déjà appréciable à la partie inférieure de la protubérance, elle est très nette dans les pyramides antérieures, après leur entre-croisement; on la retrouve ensuite de chaque côté de la moelle épinière et elle s'effile, d'autant plus qu'elle est plus inférieure. La région du renflement cervical est celle où elle a sa plus grande extension en largeur, et la région du renflement lombaire, celle où elle est le plus rétrécie. Dans la région cervicale, la portion de moelle envahie s'étend en avant jusqu'au niveau de l'angle externe de la corne antérieure; en arrière, elle atteint presque la substance grise postérieure, mais en dehors, elle reste séparée de la surface du cordon médullaire par un tractus de substance blanche non modifiée. Les autres faisceaux blancs sont respectés, à l'exception des petits faisceaux de Turck qui, dans certains cas, sont lésés symétriquement, comme si, selon la remarque du professeur Charcot, ils appartenaient au même système que les faisceaux latéraux. Des coupes microscopiques transversales et longitudinales permettent de se rendre compte des modifications subies par les éléments histologiques. La myéline des tubes nerveux est toujours plus ou moins profondément altérée; ceux-ci sont diminués de volume, atrophiés et le cylindre-axe est parfois détruit; comme dans la myélite tabétique, le stroma conjonctif est épaissi, infiltré, ainsi que les parois des vaisseaux, par des granulations graisseuses.

Cette affection n'est pas toujours limitée aux faisceaux médullaires; elle est le plus souvent accompagnée d'une atrophie avec pigmentation ou même destruction des cellules multipolaires des cornes antérieures, désordre assez semblable à celui qui existe dans l'atrophie musculaire progressive ou spinale protopathique; ajoutons que les cellules des noyaux gris du bulbe sont aussi atrophiées. En même temps, les racines antérieures des nerfs spinaux et les cordons nerveux en rapport avec les cellules

nerveuses envahies présentent tous les caractères de la dégénérescence consécutive; les muscles auxquels se distribuent les nerfs altérés sont toujours plus ou moins atrophiés.

Parésie bientôt accompagnée de contracture des membres supérieurs, puis des membres inférieurs, atrophie musculaire avec toutes ses conséquences, tels sont les principaux désordres symptomatiques de la sclérose symétrique des cordons latéraux. Cette évolution semble indiquer, comme le pense le professeur Charcot, que la sclérose des faisceaux latéraux précède l'altération des cellules médullaires à laquelle se rapporte le désordre trophique des muscles; cependant, si l'on tient compte de la systématisation de la myélite en question, on est tenté de l'attribuer à la lésion d'un centre ganglionnaire.

La sclérose des cordons latéraux, encore désignée sous le nom de sclérose latérale amyotrophique, est une lésion envahissante, progressive, et par conséquent des plus graves. Ses causes sont obscures et d'ailleurs multiples. Isolée la plupart du temps, elle fait quelquefois cortège à la paralysie générale, et dans ces conditions elle a pour principal caractère un certain degré de parésie des membres inférieurs avec contracture plus ou moins intense, sans atrophie musculaire.

BIBLIOGRAPHIE. — J.-M. CHARCOT et A. JOFFROY, *Deux cas d'atrophie muscul. progressive avec lésion de la substance grise et des faisceaux antéro-latéraux de la moelle épinière* (*Archiv. de Physiol. normale et patholog.*, 1869, t. II, p. 356, 630, 744). — A. GOMBAULT, *Sclérose symétrique des cordons latéraux de la moelle et des pyramides antérieures dans le bulbe*, etc. (*Ibid.*, 1871-72, t. IV, p. 509). — J.-M. CHARCOT, *De la sclérose primitive des cordons antéro-latéraux* (*Comptes rendus de la Soc. de Biologie*, 3 janvier 1874). — Le même, *Leçons sur les maladies du système nerveux recueillies par Bourneville*. Paris, 1877, p. 220. — O. BERGER, *Die Lehre von der primären lateral Sclerose* (*Archiv f. pathol. Anat. und Physiolog.*, 1877, t. LXXI, p. 115, anal. dans *Arch. gén. de méd.*, 1877, t. II, p. 361). — A. GOMBAULT, *Étude sur la sclérose latérale amyotrophique*. Thèse de Paris, 1877. — V. BARBESIN, *Ueber die selbstandige combinirte seiten und interstrangsclerose des Rückenmarks* (*Archiv für pathol. Anat. und Phys.*, 1876, t. LXVI, p. 74, et *Rev. des Sc. méd.*, 1880, p. 138). — DEBOVE et GOMBAULT, *Contribution à l'étude de la sclérose latérale amyotrophique* (*Arch. de Physiol. norm. et pathologique*, 1879, p. 751). — O. KAHLER et PICK, *Ein Fall von gleichzeitiger Erkrankung der Hinter und Seitenstränge* (*Archiv für Psychiatrie und Nervenkrankh.*, 1879, t. X, fasc. 1, p. 485 et *Revue des Sc. méd.*, 1881, t. X, p. 534). — MORGAN et DRESCHFELD, *Brit. med. Journ.*, janv. 1881, et *Revue des Sc. méd.*, 1881, t. XVIII, p. 534. — E. LEYDEN, *Ueber progress. Bulbärparalysis* (*Archiv für Psychiatrie*, etc., 1878, t. II, p. 648, 666 et 675). — Le même, *Ein Fall von chronischer Myelitis cervicalis*

nebst Bemerkungen (*Zeitschr. für klin. Med.*, 1880, t. II, p. 455). — AUFRECHT, *Die anatomische Untersuchung einer primären Seitensträngsclerose* (*Deutsche med. Wochens.*, 1880, n° 18). — R.-J. COLLYNS, *On a case of amyotrophic lateral Sclerosis*, etc. (*St-Bartholomew's Hospital Reports*, 1883, t. XIX, p. 343).

MAGNAN, *De la lésion anat. de la paralysie générale*. Thèse de Paris, 1866. — C. WESTPHAL, *Ueber Erkrankh. des Rückenm. bei der allgem. progr. Paralyse der Irren* (*Archiv f. path. Anat. und Physiol*, 1867, t. XXXIX, p. 353 et 592; t. XL, p. 226).

*Myélites descendantes consécutives.* — Subordonnées à une lésion du cerveau, du bulbe ou de la moelle épinière, ces myélites ont un siège pour ainsi dire constant, à savoir, lorsqu'il existe un désordre de l'encéphale, le cordon antéro-latéral du côté opposé à ce désordre, et quand il s'agit d'une lésion médullaire, le même cordon du côté correspondant de la moelle épinière. Désignées en raison de leur origine sous le nom de *dégénérescences secondaires*, ces myélites ont encore reçu celui de *scléroses descendantes*, mais cette dernière dénomination, suivant laquelle le stroma conjonctif serait primitivement atteint, manque de justesse.

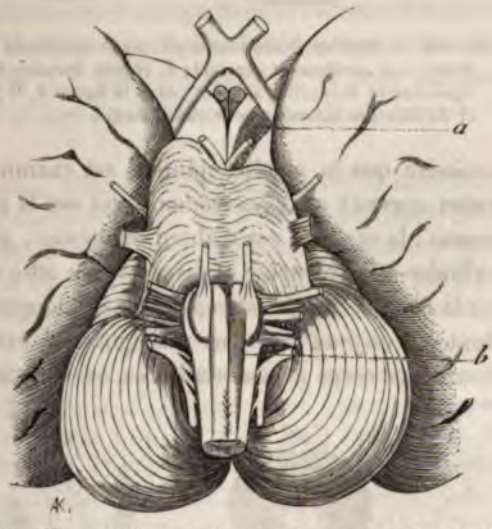


FIG. 107. — L'isthme de l'encéphale vu par sa face inférieure, afin de montrer la sclérose descendante du pédoncule cérébral droit, *a*, et de la pyramide correspondante, *b*.

La myélite descendante d'origine encéphalique se traduit à l'œil nu et à l'état frais par une coloration grisâtre avec diminution de volume et induration du pédoncule cérébral et de la pyramide antérieure correspondant à la lésion encéphalique (fig. 107). Au-dessous de l'entre-croisement des pyramides, il n'existe pas de différence bien appréciable entre les deux côtés de la moelle épinière ; cependant le côté opposé à la lésion initiale est quelquefois plus ferme et moins saillant que son congénère; mais c'est sur des sections transversales seulement et par le changement de coloration de la substance blanche devenue grisâtre ou jaunâtre que se révèle le désordre médullaire. Ce désordre,

pour être bien connu, exige que la moelle soit durcie dans l'acide chromique et que des coupes fines, après avoir été traitées par le carmin, etc., soient examinées au microscope.

Les parties altérées se distinguent par une coloration qui tranche sur celle des régions intactes et qui se trouve subordonnée à l'épaississement du stroma conjonctif; elles occupent le faisceau latéral opposé au côté où existe le désordre encéphalique, et présentent une étendue d'autant

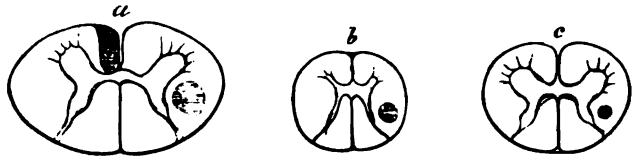


FIG. 108. — Myélite descendante de cause cérébrale (lésion ancienne de l'hémisphère droit). — *a*, renflement cervical; *b*, région dorsale; *c*, région lombaire. Les points noirs représentent les parties altérées; dans la figure *a*, il y a dégénération du faisceau direct et du faisceau latéral gauche (Bouchard).

moindre que la moelle épinière est examinée plus bas (fig. 108). Les tubes nerveux sont les éléments qui ont la plus large part dans ce processus : la myéline est d'abord segmentée, puis résorbée peu à peu, le cylindre-axe s'atrophie et disparaît, de telle sorte qu'il vient un moment où la fibre nerveuse est représentée uniquement par la gaine de Schwann dont les noyaux se sont multipliés. Il existe entre ces éléments de nombreux corps granuleux libres ou contenus dans les gaines périvas-

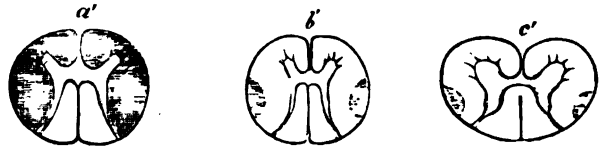


FIG. 109. — Myélite descendante de cause médullaire (compression de la moelle à la partie supérieure de la région dorsale). — *a'*, coupe à quelques centimètres au-dessous de la compression; *b'*, partie inférieure de la région dorsale; *c'*, renflement lombaire (Bouchard)

culaires; le stroma conjonctif est épaissi par la présence de cellules embryonnaires ou de fibrilles de nouvelle formation, ce qui a porté quelques auteurs à considérer à tort cette lésion comme une myélite scléreuse.

La myélite descendante, consécutive à une lésion médullaire, envahit immédiatement au-dessous de cette lésion, les cordons antéro-latéraux tout entiers, mais ensuite elle diminue d'étendue, va en s'effilant à mesure qu'on l'examine plus bas et se limite enfin à la partie la plus reculée des cordons latéraux, au voisinage des cornes postérieures (fig. 109). Cette

altération, comme la myélite descendante d'origine encéphalique, a pour principal caractère la transformation graisseuse des tubes nerveux, l'atrophie et la disparition du cylindre-axe. Toute espèce de lésion portant sur les cordons antérieurs peut lui donner naissance.

Les causes initiales de la myélite descendante ne peuvent être séparées de celles qui engendrent les lésions matérielles cérébrales ou spinales, auxquelles cette myélite se trouve subordonnée. Ces lésions sont variables, car, à côté de l'hémorrhagie et du ramollissement cérébral ou médullaire, se placent les néoplasies et en un mot tous les désordres qui ont pour effet l'altération, sinon la destruction des cellules nerveuses. Le siège des lésions encéphaliques a ici la plus grande importance; il se trouve nécessairement sur le trajet des faisceaux médullaires continués jusque dans l'écorce cérébrale, et par conséquent il occupe dans le cerveau une partie comprise dans la pyramide tronquée ayant pour base les circonvolutions frontale, pariétale ascendante et le lobule paracentral, et pour sommet les deux tiers antérieurs de la partie postérieure de la capsule interne.

Bibliographie. — Ludwig Tuck, *Ueber secundare Erkrankrung einzelner Rückenmarkstränge*, etc. (*Comptes rendus de l'Acad. des Sc. de Vienne*, mars 1851, juin 1853 et mai 1855). — Ch. Bouchard, *Des dégénérations secondaires de la moelle épinière* (*Archiv. gén. de médecine*, 1866, t. I, p. 272, 441, 561). — T. H. Waters, *Note sur un cas remarquable de lésion de la moelle allongée* (*Med. chir. Trans.*, 1863, t. XLVI, p. 119; anal. dans *Archiv. gén. de méd.*, 1864, t. I, p. 724). — H. Charlton-Bastian, *Sur un cas de lésion traumatique avec dégénération second. de la moelle épinière suivie d'atrophie muscul. générale* (*Med. chir. Transact.*, 1867, t. L, p. 499, anal. dans *Archiv. de Physiol. norm. et pathol.*, 1868, t. I, p. 474). — C. Westphal, *Ueber kunstlich erzeugte secundäre Degeneration einzelner Rückenmarkstränge* (*Archiv für pathol. Anat. und Phys.*, 1869, t. XLVIII, p. 516, et *Archiv. de Physiol.*, 1870, p. 520). — Desnos et Bouveret, *Sur un cas de sclérose antéro-latérale consécutive à une lésion traumatique en foyer de la moelle cervicale* (*Gaz. méd. de Paris*, 1876, n° 28 et 29). — A. Vulpian, *Expériences relatives à la pathogénie des atrophies secondaires de la moelle épinière* (*Archiv. de Physiologie norm. et path.*, 1869, t. II, p. 221). — O. Barth, *Ueber secundare Degeneration des Rückenmarks*. Inaug. Diss. Leipzig, 1869 et *Archiv. der Heilk.*, 1869, t. X, p. 433. — Obermeier, *Dégénération de la moelle épinière dans la paralysie progressive des aliénés* (*Arch. f. Psychiatrie*, etc., t. IV, fasc. 1, anal. dans *Rev. des Sc. méd.*, 1873, t. II, p. 268). — F. Taylor, *A case of disease of the brain with descending degeneration of the spinal cord* (*Guy's Hospital Reports*, sér. 3, t. XXIV, p. 169). — Fr. Schultze, *Zur Lehre von der secundaren Degeneration des Rückenmarks* (*Centralblatt f. d. med. Wissensch.*, 1876, n° 10, et *Rev. des Sc. méd.*, 1877, t. IX, p. 154 et *Gaz. méd.*, 1876, p. 152). — A. Pitres, *Note sur un cas d'atro-*

*phie musculaire consécutive à une sclérose latérale secondaire de la moelle épinière* (*Archiv. de Phys. norm. et pathol.*, 1876, sér. 2, t. III, p. 657). — Le même, *Des dégénérations secondaires de la moelle épinière dans le cas des lésions corticales du cerveau* (*Mém. de la Soc. de Biologie*, 21 octobre 1876, et *Gaz. méd. de Paris*, 1877, p. 27). — Flechsig, *Ueber Systemerkrankungen im Rückenmark* (*Archiv. der Heilkunde*, t. XVIII, p. 289 et *Gaz. méd.*, 1878, p. 19). — F. Franck et Pitres, *Des dégénérations secondaires de la moelle épinière consécutives à l'ablation du gyrus sygmoïde chez le chien* (*Gaz. méd. de Paris*, 20 mars 1880, p. 153). — A. Pitres, *Recherches anatom. cliniq. sur les scléroses bilatérales de la moelle épinière, consécutives à des lésions unilatérales du cerveau* (*Archiv. de Physiol. norm. et path.*, 1884, sér. 3, t. III, p. 143). — C. Homen, *Ueber secundäre Degenerationen der verlängerten Mark und Rückenmark* (*Archiv für Pathol. und Phys.*, 1882, t. LXXXVIII, p. 61 et *Rev. des Sc. méd.*, 1883, t. XXII, p. 188).

### II. — Myélites suppuratives.

La moelle épinière, mise à l'abri des agents extérieurs par sa situation profonde, et peu prédisposée, par sa structure, à la purulence, n'est guère accessible aux phlegmasies suppuratives ; celles-ci peuvent cependant s'y rencontrer à la suite d'une suppuration de voisinage, d'une métastase purulente ou gangreneuse, ou encore après un traumatisme. Les myélites traumatiques devant être traitées plus loin, il ne sera question ici que des myélites suppuratives par propagation et par infection.

*Les myélites suppuratives par propagation*, effets de désordres matériels des parties voisines de la moelle épinière (lésion vertébrale ou méningée) sont le plus souvent accompagnées de la suppuration des méninges. La substance médullaire de teinte rougeâtre ou jaunâtre, plus ou moins injectée, est généralement ramollie, infiltrée de pus et rarement abcédée. Ces désordres se rencontrent surtout à la périphérie de la moelle, et dans une étendue qui varie avec celle de la lésion initiale; mais il y a lieu de faire remarquer que dans plusieurs circonstances, avant l'emploi du microscope, on a pris de simples ramollissements pour des myélites suppuratives.

Les abcès situés au voisinage du canal vertébral et qui viennent à s'ouvrir dans ce canal, et la méningite suppurée, sont les principales sources des myélites suppuratives par propagation. Celles-ci néanmoins ne se produisent pas forcément dans ces conditions, les méninges molles parvenant quelquefois à préserver la substance médullaire.

*Les myélites par infection ou myélites métastatiques*, peu fréquentes

par elles-mêmes, semblent encore plus rares qu'elles ne le sont réellement, à cause de la négligence que l'on apporte d'ordinaire à l'examen de la moelle. Elles se montrent sous deux formes distinctes et sont caractérisées les unes par la présence à la périphérie ou dans la profondeur du centre médullaire, de foyers de suppuration peu volumineux et circonscrits par un tissu à peine altéré; les autres par l'existence, à la surface de la moelle, de bandes de ramollissement grisâtre qui, de la partie inférieure de cet organe, remontent plus ou moins haut. L'infiltration purulente ou gangreneuse, dans ce dernier cas, est l'effet du passage dans le canal rachidien de la sanie des eschares de la région sacrée, survenant au cours de l'aliénation mentale ou encore dans certaines paraplégies graves. Quant aux abcès métastatiques, ils proviennent du transport par le sang artériel de principes septiques développés au sein d'un foyer quelconque de suppuration ou à la suite d'une endocardite ulcéreuse.

En résumé, la myélite suppurative est une affection des plus rares, et toujours consécutive, soit à une suppuration de voisinage, soit à une métastase, soit encore à un traumatisme.

La myélite suppurée primitive n'est pas démontrée; il semble même, si, comme nous le pensons, la suppuration est forcément subordonnée à la présence d'un germe ou microbe, que la moelle épinière ne suppure guère spontanément en dehors de la méningite cérébrale épidémique. Nous verrons plus loin que l'encéphalite suppurée est ordinairement consécutive à une lésion de voisinage, ainsi que nous avons cherché à l'établir ailleurs.

Bibliographie. — Velpeau, *Abcès de la moelle* (*Revue médicale*, 1826). — Carswell, *Illustrat. of the elementary forms of disease*. London, 1838. — Fairbrother, *Paraplegia, Abces of spinal Marrow* (*Med. Times and Gaz.*, 1852). — E. Gintrac, *Cours théoriq. et prat. de pathol. int.*, t. VII, p. 745. Paris, 1868.

### III. — Myélites prolifératives.

Ces myélites, qui comptent parmi les lésions les plus communes de la moelle épinière, ont des origines variées. Elles sont l'effet de maladies nettement définies comme la syphilis, la lèpre, la tuberculose, ou bien elles ont une origine obscure, et sont alors désignées sous le nom de scléroses médullaires. Ces phlegmasies ne diffèrent pas de celles des autres organes; nous les classerons sous les mêmes chefs et nous décri-

rons successivement des *myélites scléreuses* ou *scléroses médullaires*, une *myélite syphilitique*, une *myélite lépreuse* et une *myélite tuberculeuse*.

Myélites scléreuses. — Ces myélites, dont les causes, vraisemblablement diverses, ne sont pas bien connues, peuvent être divisées, d'après leur siège, en *myélites en plaques*, *myélites périphériques ou corticales* et *myélites péri-épendymaires ou centrales*. En effet, elles sont tantôt irrégulièrement disséminées sous forme d'îlots plus ou moins étendus dans

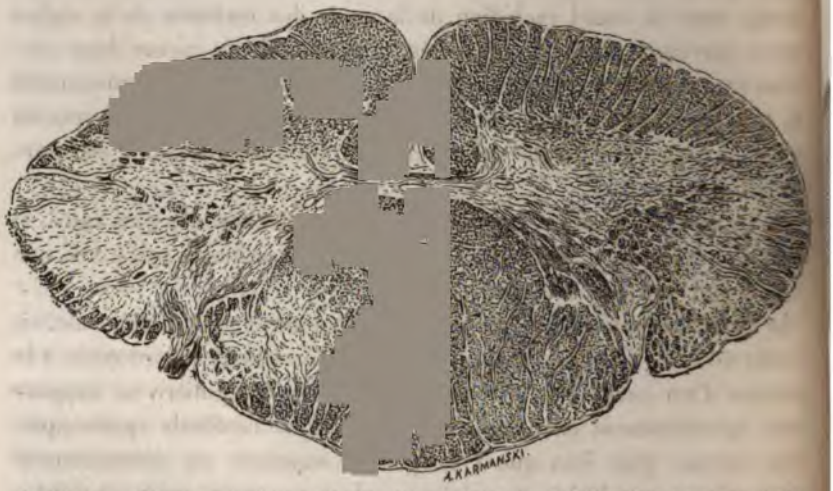


Fig. 110. — Sclérose en plaques. Coupe fine de la moelle épinière à la partie supérieure du renflement cervical. Dans les plaques scléreuses situées au niveau des cordons latéraux et aussi du cordon postérieur gauche, on aperçoit encore des tubes nerveux ayant conservé leur myéline.

les différentes régions de la moelle épinière, tantôt limitées à la portion centrale ou à la périphérie de ce centre nerveux.

Les parties malades se distinguent à l'œil nu des parties saines par une semi-transparence, une consistance plus ferme, un léger retrait, une coloration gris jaunâtre ou gris clair. Tous ces changements sont l'effet de modifications opérées tant dans la structure du stroma que dans celle des éléments nerveux de la moelle. Le stroma conjonctif, siège initial de cette altération, bourgeonne ici comme dans la plupart des autres organes, et ce bourgeonnement se traduit par l'apparition, au sein des diverses substances de la moelle, de petits éléments ronds, ou cellules embryonnaires, lesquels se transforment peu à peu en éléments allongés et fibrillaires. Facilement appréciables sur des coupes fines obtenues après durcissement dans le liquide de Müller et coloration par le

carmin, ces éléments se rencontrent au sein d'une substance amorphe granuleuse; ils sont disséminés entre les faisceaux et les tubes nerveux qu'ils compriment modérément; les vaisseaux de la région altérée ont leurs gaines périvasculaires dilatées et remplies de cellules lymphatiques granuleuses. A cette période, les tubes nerveux sont peu ou pas modifiés, mais il n'en est pas de même plus tard, car les éléments embryonnaires, au fur et à mesure de leur transformation en tissu fibrillaire, se rétractant à la façon d'un tissu de cicatrice, compriment et étouffent les tubes ner-

Fig. 111. — Coupe pratiquée à la partie inférieure du même renflement. Les plaques de sclérose ont à peu près le même siège que dans la figure ci-dessus. Un croissant de tissu scléreux coiffe les cornes antérieures.

veux (fig. 110 et suivantes). Dans cette seconde phase, on constate sur des coupes fines, durcies et colorées par le carmin, un épaississement manifeste des faisceaux connectifs qui rayonnent sur le trajet des vaisseaux, du centre de la moelle à sa périphérie, et de plus un épaississement de la gangue qui sert de charpente aux tubes nerveux. Cette gangue est formée de fibrilles extrêmement fines, disposées en faisceaux, et infiltrées de petites cellules rondes, souvent aussi de corpuscules dits amyloïdes. Les tubes nerveux compris dans son épaisseur sont les uns, à peine altérés, tandis que d'autres ont leur myéline granuleuse et segmentée, et d'autres enfin, plus profondément envahis, sont réduits à leur cylindre-axe (fig. 111). Les cellules nerveuses sont soumises aux mêmes modifications; elles deviennent granuleuses, s'atrophient et parfois disparaissent en partie ou en totalité, en sorte qu'il y a un moment où la

substance nerveuse ayant été résorbée, la moelle se trouve pour ainsi dire réduite à son squelette fibreux. Cette lésion se rapproche donc des

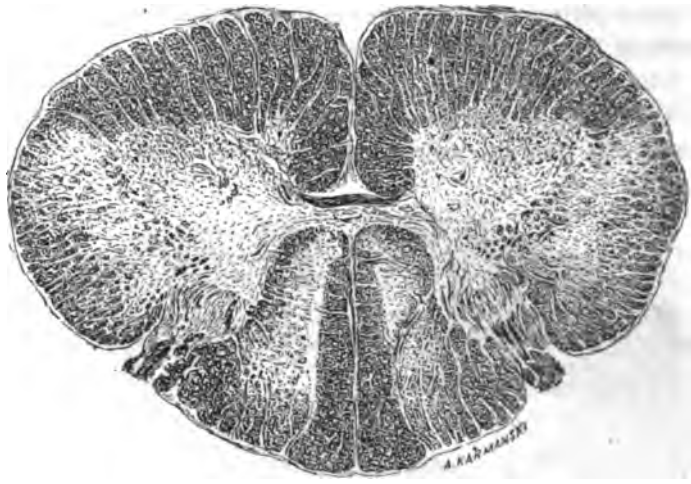

FIG. 112. — Coupe pratiquée à la région dorsale supérieure. La sclérose occupe les cordons latéraux et les cordons postérieurs.

phlegmasies scléreuses des autres organes; elle en diffère cependant par quelques points, comme d'ailleurs ces dernières diffèrent entre elles. En effet, le tissu conjonctif de nouvelle formation revêt toujours les caractères du tissu normal qui lui donne naissance, et comme ce tissu a des caractères spéciaux dans chaque organe, il en résulte que les scléroses ne sont pas histologiquement identiques; ainsi le tissu de la myélite scléreuse, formé de fibres conjonctives extrêmement minces, qui rappellent celles de la névroglie, est nettement distinct de celui des hépatites et des néphrites de même ordre.

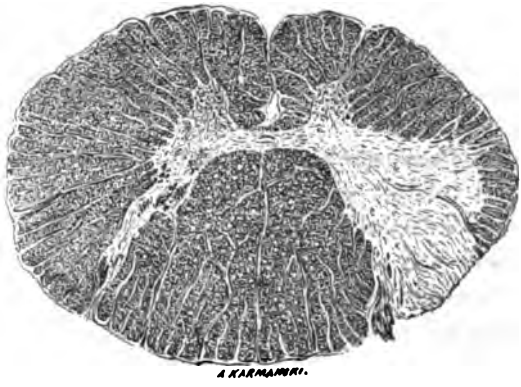

IG. 113. — Coupe pratiquée à la région dorsale moyenne. La sclérose tend à se limiter au cordon latéral gauche.

*Myélite scléreuse en plaques.* — Cette myélite, signalée, pour la première fois, dans l'*Atlas d'anatomie pathologique* de Cruveilhier qui renferme de beaux spécimens de moelle sclérosée, a été représentée également par Carswell, mais elle est surtout connue depuis les recherches de Charcot et Vulpian. Elle coexiste le plus souvent avec une sclérose disséminée de l'encéphale ou même des nerfs, et n'est pas une lésion exclusivement spinale. Examinée à l'œil nu, la moelle épinière offre à sa surface des taches grisâtres qui, vues à travers la pie-mère, revêtent une teinte analogue à celle de la chair du saumon. Ces taches ont des contours irréguliers, et se distinguent nettement des parties saines par leur coloration; d'une consistance ferme, elles sont tantôt discrètes, tantôt confluentes, disséminées sans règle apparente dans les diverses régions de la moelle, elles envahissent les différents cordons, la substance grise aussi bien que la substance blanche (fig. 112, 114 et 115). Une incision perpendiculaire permet de constater leur étendue en profondeur dans l'épaisseur de la moelle, où elles forment des noyaux plus ou moins volumineux. Saillants à la surface de l'organe peu après leur apparition, ces

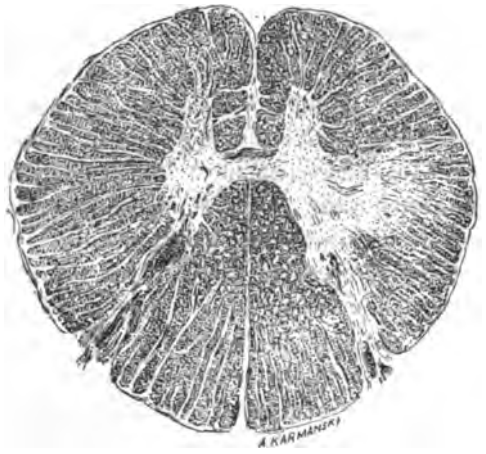


FIG. 114. — Coupe pratiquée à la région dorsale inférieure.

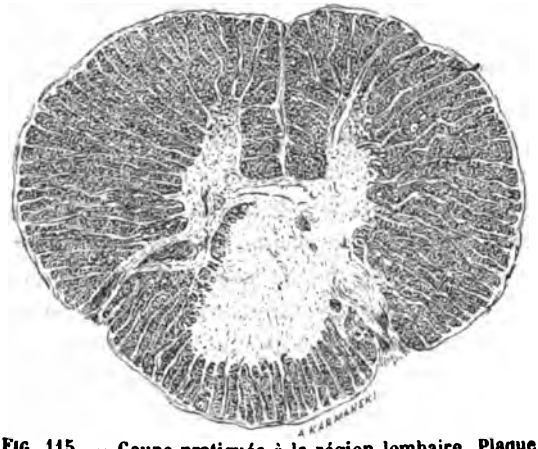


FIG. 115. — Coupe pratiquée à la région lombaire. Plaque scléreuse ancienne où persistent encore les cylindres axiles. Le sillon postérieur a disparu et la sclérose s'étend de l'un à l'autre côté. (Ces six coupes microscopiques proviennent de la même moelle; elles ont été préparées par mon interne, M. Doyen.)

noyaux sont ensuite de niveau avec les parties avoisinantes, tandis qu'à une période plus avancée, ils tendent à se déprimer, ce qui est le fait de toutes les lésions scléreuses.

L'examen microscopique de ces foyers permet de constater que l'altération s'étend au delà du noyau scléreux et qu'elle est d'autant plus accentuée qu'on se rapproche davantage de sa partie centrale, comme si elle partait d'un point initial et s'étendait ensuite dans tous les sens (fig. 113, 114, 115). Effectivement, à la périphérie de la plaque, il n'existe guère que des noyaux ronds ou éléments embryonnaires se colorant par le carmin, et disséminés sur le trajet des vaisseaux et des trabécules du réticulum dont l'épaississement est manifeste. Par suite, les tubes nerveux paraissent plus distants les uns des autres ; mais en réalité, ils ont surtout diminué de volume, et cette sorte d'atrophie s'est faite aux dépens du cylindre de myéline, car le cylindre-axe conserve son diamètre normal, si même il n'est hypertrophié (Charcot). Il existe en même temps çà et là, à l'état frais, des granulations graisseuses isolées et des corps granuleux.

En se rapprochant du centre, dans une zone intermédiaire, les tubes nerveux, beaucoup plus grêles, sont entièrement dépouillés de leur gaine de myéline, tandis que le cylindre-axe reste volumineux. Les trabécules du réticulum, de plus en plus épaissis, sont, en quelques endroits, constitués par des faisceaux analogues à ceux du tissu conjonctif, et formés de minces fibrilles disposées parallèlement au grand axe des tubes nerveux. Ces faisceaux, vus sur une coupe transversale, figurent un pointillé très fin, et, comme peu à peu ils envahissent les mailles qui contiennent les tubes nerveux, il en résulte que l'aspect réticulé ou alvéolaire de la gangue conjonctive de la moelle tend à s'effacer peu à peu (fig. 115). Dans la région centrale de la plaque, en effet, toute trace de réticulum a disparu ; il n'existe plus que des faisceaux de fibrilles conjonctives infiltrées d'un petit nombre de noyaux et rarement aussi de corpuscules amyloïdes, entremêlés de cylindres d'axe persistants, mais amincis, à tel point qu'il est souvent difficile de les différencier des filaments fibrillaires, dont ils se distinguent toutefois par une coloration plus accentuée et par l'absence de toute ramification. Les vaisseaux subissent des modifications qui sont en rapport avec ceux de la trame conjonctive, et leurs parois sont d'autant plus épaisses qu'ils se trouvent placés plus près du centre de la plaque (1).

(1) Obs. — *Myélite scléreuse disséminée* ou *sclérose en plaques à forme médullaire.*

O. Hug., âgé de quarante-huit ans, cordonnier, a perdu son père à quarante-cinq ans, d'un cancer de la bouche, et sa mère à soixante-trois ans, d'une tumeur abdominale; ils étaient l'un et l'autre maigres et très nerveux. Il vient à Paris, à dix-huit ans, se marie

Telle est la myélite scléreuse en plaques, affection chronique, lente dans son évolution, uniquement basée jusqu'ici sur des caractères anatomiques et cliniques, car les causes n'en ont pas été nettement déterminées. Cette affection a pour principal symptôme une contracture plus ou moins accusée avec ou sans paralysie des membres.

BIBLIOGRAPHIE. — CRUVEILHIER, *Anat. pathol. gén. du corps hum.*, 1835-1842, 22e et 23e livraisons. — CARSWELL, *Illustrat.*, 1838. — MUELLER, *De indurationе Med. spin.* Bonn., 1842. — ROKITANSKY, *Ueber Bindegewebswucherung*, etc. (*Lehrb. de pathol. Anatom.*, 1856, t. II, p. 448). — L. TURCK, *Sitzungsber. d. Kais. Acad. d. Wissensch.* (*Math. naturw. Classe*, 1855, t. XVI, p. 329). — VALENTINER, *Uber die sclerose d. Gehirns und Rückenm.* (*Deutsche Klinik*, 1856, n° 14). — RINDFLEISCH, *Histol. Detail zu der grauen Degenerat. von Hirn*

à vingt-sept; jusque-là il s'est très bien porté, il accuse simplement des migraines et des névralgies : il n'a eu ni hémorrhoïdes, ni éruptions cutanées, ni varices, ni douleurs articulaires. A trente-quatre ans il éprouve de violents chagrins à la suite de mauvaises affaires; deux ans plus tard il ressent dans le genou gauche des douleurs suivies de raideur et de contracture des muscles extenseurs de la jambe. Il voit alors Duchenne (de Boulogne) qui lui demande s'il n'a pas eu la syphilis, et qui, en dépit de ses dénégations, lui administre des pilules de Sédillot et de l'iodure de potassium ; plus tard, ce médecin diagnostique une sclérose latérale de la moelle. L'affection progresse peu à peu, et lors de son admission dans notre service (hôpital de la Pitié) le 18 décembre 1884, ce malade qui se soigne depuis plus de onze ans, indique comme il suit l'évolution de son mal : En 1873, il s'aperçoit que sa jambe gauche est plus faible que le membre correspondant; en même temps, elle est rigide, contracturée; quelques années plus tard, le côté droit présente les mêmes phénomènes et bientôt la marche devient impossible; enfin il y a un an environ, le membre supérieur gauche s'est pris à son tour.

Au moment de l'admission de ce malade à l'hôpital, les deux membres inférieurs sont tout à la fois paralysés et contracturés; la contracture porte particulièrement sur les muscles extenseurs du pied et de la jambe : le pied est dans la situation du pied varus équin, et la jambe soulevée au-dessus du plan du lit entraîne avec elle l'élévation de la cuisse et du bassin; les adducteurs sont aussi contracturés. Si on cherche à imprimer aux divers segments du membre inférieur des mouvements variés, en déployant une certaine force, on arrive à vaincre cette contracture qui se reproduit un instant après. Exagération du réflexe rotulien; trépidation épileptoïde lorsqu'on fléchit brusquement le pied. Amaigrissement considérable des diverses masses musculaires. Pas de troubles de la sensibilité, ni subjectifs, ni objectifs. Au membre supérieur gauche, contracture très notable des muscles extenseurs surtout, et diminution du volume de ces organes; la main a conservé quelques mouvements, les muscles de l'éminence thénar sont atrophiés et répondent peu aux excitations faradiques. La force musculaire est conservée dans le membre supérieur droit. Aucune anomalie de la sensibilité. Pas de troubles cérébraux, pas d'hésitation dans la parole, pas de tremblement. Depuis dix-huit mois, le malade ne peut retenir ses urines; celles-ci sont très fortement purulentes; incontinence des matières fécales. — Mort de tuberculose pulmonaire le 7 janvier 1885.

Notons ici, avec notre interne, M. Œttinger, qui a rédigé cette note, la longue durée de la maladie, la contracture qui débute par les membres inférieurs et plus tard gagne le membre supérieur gauche et l'absence complète de troubles de l'intelligence, de la sensibilité générale et spéciale et de désordres pouvant être rattachés à des lésions bulbaires ou protubérantielles.

L'autopsie a été pratiquée par M. Doyen, notre interne, en 1885. — Les poumons sont

*und Rückenmarks* (*Archiv für pathol. Anat. und Physiol.*, t. XXVI, p. 474). — LEYDEN, *Deutsche Klinik*, 1863, n° 13. — JACCOUD, *Clinique médicale*, 1864. — ORDENSTEIN, *Sur la paralysie agitante et la sclérose en plaques*. Thèse de Paris. 1867. — ZENKER, *Zeitschr. f. rationn. Medizin*, t. XXIV. — J.-M. CHARCOT, *Compt. rend. de la Soc. de Biologie*, 1868. — Le même, *Leçons sur les malad. du système nerveux*. Paris, 1872-1873, p. 170. — A. JOFFROY, *Note sur un cas de sclérose en plaques disséminée* (*Mém. de la Soc. de Biologie*, juillet et nov. 1869 et *Gaz. méd.*, 1870, p. 308). — A. VULPIAN, *Note sur la sclérose en plaques de la moelle épinière* (*Union médic.*, 1866, t. XXX, p. 459, 480). — H. LIOUVILLE, *Observation de deux cas de sclérose en îlots multiples* (*Mém. de la Soc. de Biologie*, 1869). — Fr. BARWINKEL, *Zur Lehre vonder heerdweisen Sclerose der Nervencentren* (*Archiv der Heilkunden*, 1869, p. 591). — BOURNEVILLE et L. GUERARD, *De la sclérose en plaques*, Paris, 1869. — Leo LUDWIG, *Beitrag zu Erkennung d. Sclerose d. Gehirn und Rückenmarks* (*Archiv f. klin. Med.*, t. IV, p. 151). — H. HALLOPEAU, *Étude sur les myélites chroniques diffuses* (*Archives*

envahis dans leur plus grande étendue par des masses tuberculeuses ramollies et détruits en partie aux sommets. Le système sanguin est sain, le tube digestif et le foie sont peu lésés. La muqueuse vésicale est ardoisée, les reins sont normaux.

Rien de bien notable à l'œil nu dans le cerveau, si ce n'est une dépression légère sur quelques points des circonvolutions motrices. La région inférieure de la moelle est le siège d'une méningite ossifiante, les cordons latéraux offrent une coloration terne et grisâtre.

La protubérance, le bulbe et la moelle épinière sont traités par le procédé de Weigert. Des coupes fines pratiquées à différentes hauteurs ne dénotent aucune lésion du bulbe ni de la protubérance; mais la moelle présente, dans toute sa hauteur, des plaques de sclérose disséminée. Ces plaques sont les unes à peu près symétriques et occupent le cordon latéral; les autres franchissent la corne postérieure et s'étendent irrégulièrement en arrière, des deux côtés du sillon médian postérieur dont il reste à peine de trace (fig. 113 et 115). Sur quelques points, une portion dégénérée coiffe comme un croissant la partie antéro-interne de la corne antérieure (fig. 111). Il persiste en certains points des tubes à myéline irrégulièrement distribués, soit à la périphérie des plaques sclereuses, soit au voisinage de la substance grise (fig. 115). Cette dernière est, elle-même, irrégulièrement envahie par les plaques de sclérose (voyez les fig. 110 à 115).

Les cellules nerveuses persistent à peu près partout. La coloration au carmin permet de constater l'existence de cylindres d'axe jusque dans les parties les plus atteintes. Sur les points où la lésion est en voie d'évolution, dans la substance blanche, on voit d'abord (coloration de Weigert), entre les tubes, des lacunes remplies par des éléments jeunes de tissu conjonctif; puis la myéline devient de plus en plus rare, et à certains endroits, au milieu des plaques conjonctives on voit des tubes de myéline présentant la même coloration jaune que le tissu ambiant, reconnaissables à leur double contour et à l'existence du cylindre-axe. Nulle part le tissu conjonctif des plaques ne paraît serré au point d'étouffer les éléments parenchymateux.

Les artères n'offrent pas de périartérite notable. L'épaississement du stroma conjonctif n'est pas beaucoup plus considérable au centre qu'à la périphérie des plaques, ce qui tient sans doute à sa rétraction.

Les nerfs périphériques présentent à peine des tubes dégénérés ou en voie de dégénérescence. Il en existait toutefois quelques-uns dans le radial et dans les nerfs de la jambe. La plupart des muscles, dans les endroits les plus altérés en apparence, n'offraient ni lésions de la fibre musculaire, ni épaississement de la trame conjonctive; ils étaient ce qu'ils sont chez les sujets amaigris.

*gén. de méd.*, sept. 1871, p. 277). — Troisier, *Sur deux cas de lésions scléreuses de la moelle épinière* (*Archiv. de Physiol. norm. et path.*, 1873, t. II, p. 709). — Magnan, *Observ. de sclérose en plaques cérébro-spinale avec atrophie papillaire des deux yeux* (*Gaz. méd. de Paris*, 1870, p. 183). — Fr. Schultze, *Ueber das Verhaltniss der Paralysis agitans zur multiplen Sclerose des Rückenmarks* (*Archiv für pathol. Anat. und Physiol.*, 1876, t. LXVIII, p. 120). — Le même, *Ueber combinirte Strangedegenerationen in der Medulla spinalis* (*Ibid.*, 1880, t. LXXIX, p. 132). — H. Engesser, *Beitrag zur Casuistik der multiplen Sklerose des Gehirns und Rückenmarks* (*Deutsch Archiv f. klin. Med.*, t. XVII, p. 557 et *Rev. des Sc. méd.*, 1877, t. IX, p. 155). — E. Killian, *Ein Fall von diffusen Myelitis chronica* (*Archiv f. Psych. u. Nervenkr.*, 1876, 1er fasc., t. VII, p. 28 et *Rev. des Sc. méd.*, 1878, t. X, p. 121). — Jacquin, *Essai sur l'anatomie et la physiologie de la sclérose en plaques*. Thèse de Nancy, 1881. — Ribbert, *Ueber multiple Sclerose des Gehirns und Rückenmarken* (*Archiv f. pathol. Anat. und Physiol.*, 1882, t. XC, p. 243). — P. Marie, *De la sclérose en plaques chez les enfants* (*Rev. de méd.*, 1883, p. 539). — J. Déjerine, *Étude sur la sclérose en plaques cérébro-spinale à forme de sclérose latérale amyotrophique* (*Rev. de méd.*, 10 mars 1884, p. 193). — F. Raymond, *Sclérose des cordons postérieurs et des cordons latéraux, coexistant chez le même malade*, etc. (*Archiv. de Phys. norm. et pathol.*, octobre 1882, p. 457). — J. Babinski, *Recherches sur l'anat. path. de la sclérose en plaques*, etc. (*Archiv. de Physiol. norm. et path.*, sér. 3, t. V, p. 186, et Thèse de Paris, 1885).

*Myélite scléreuse corticale.* — La myélite corticale, toujours limitée à la zone extérieure de la moelle épinière, occupe une plus ou moins grande étendue de cet organe, mais ne l'envahit jamais dans toute sa longueur. Elle se reconnaît, de même que la sclérose en plaques, à l'œil nu, par la coloration grisâtre du tissu médullaire, sur des coupes microscopiques, par la teinte rougeâtre résultant de l'action du carmin, et enfin par l'épaississement plus ou moins manifeste de la névroglie à la circonférence de l'organe. Cet épaississement, qui donne au tissu médullaire sa coloration, forme une zone plus ou moins ferme et épaisse, à bords irréguliers et festonnés. Histologiquement le tissu de cette zone ne diffère pas de celui de la sclérose en plaques, car, au sein de la névroglie épaissie, les tubes nerveux ont perdu leur myéline, sont atrophiés, mais ils conservent encore leur cylindre-axe. La pie-mère, généralement épaissie, participe à l'altération des parties sous-jacentes, si elle n'en est le point de départ.

Les causes de cette altération sont encore inconnues. Les troubles fonctionnels varient avec le siège et l'étendue du désordre anatomique, ils sont ordinairement multiples. Dans un cas de sclérose corticale de la moelle observé par Vulpian, ils consistaient en sensations subjectives diverses avec diminution de la force musculaire des membres.

BIBLIOGRAPHIE. — A. VULPIAN, *Note sur un cas de méningite spinale et de sclérose corticale annulaire de la moelle épinière* (*Arch. de Physiol. norm. et path.*, 1869, p. 279). — HALLOPEAU, *Bull. de la Soc. anat. tom.*, 1869, p. 209.

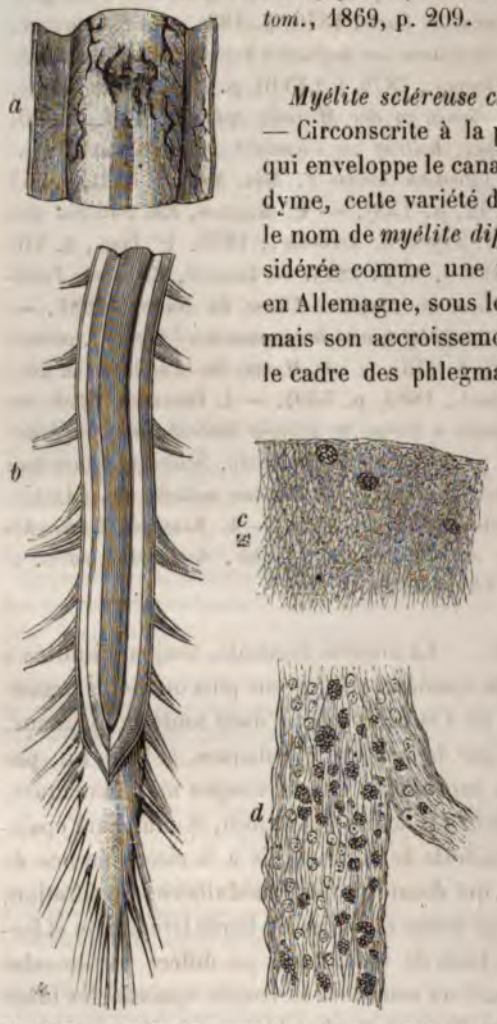


FIG. 116. — Myélite scléreuse centrale. — *a*, région cervicale de la moelle avec sclérose du noyau de l'épendyme et petit kyste hémorrhagique; *b*, partie inférieure du même organe dont le centre est transformé en une sorte de tige solide; *c*, tissu fibrillaire composant ce centre; *d*, vaisseau capillaire dont les parois sont épaissies et infiltrées de grains d'hématine.

*Myélite scléreuse centrale ou périépendymaire* — Circonscrite à la portion de la moelle épinière qui enveloppe le canal central ou noyau de l'épendyme, cette variété de myélite a été décrite sous le nom de *myélite diffuse*, de *syringomyélie*. Considérée comme une néoplasie, elle est désignée, en Allemagne, sous le nom de *gliôme médullaire*, mais son accroissement limité la fait rentrer dans le cadre des phlegmasies. Cette lésion porte isolément ou simultanément sur chacun des éléments qui composent le noyau de l'épendyme; toutefois le tissu conjonctif qui entoure le canal central est son principal siège. Ce tissu s'infiltre d'éléments embryonnaires, se vascularise et s'accroît de dedans en dehors au point d'envahir la substance grise; ainsi se développe, au pourtour du canal de l'épendyme, une couche de nouvelle formation qui, tantôt s'indure et constitue une sorte de tige solide, fixée au centre de la moelle, d'où elle refoule la substance grise, tantôt se ramollit, se creuse de lacunes et aboutit à la production de cavités plus ou moins étendues. Cette couche se montre, sous le champ du microscope, formée par un tissu fibrillaire réticulé, parsemé de nombreux éléments

conjonctifs nucléaires et cellulaires, et parcourue par d'abondants vaisseaux à parois épaissies et sclérosées (fig. 116).

La végétation des cellules propres de l'épendyme est à son tour suivie de l'apparition de petites masses d'un tissu morbide composé d'éléments polyédriques, épithélioïdes, serrés les uns contre les autres ou séparés par une quantité variable de matière amorphe. En raison de leur siège au centre de la moelle, ces éléments peuvent obstruer le canal central et l'effacer totalement. Dans quelques cas enfin, ce canal, à peine modifié, conserve son épithélium, bien qu'entouré d'une couche de tissu sclérosé; mais le plus souvent il se dilate à la suite d'une exsudation de liquide et acquiert des dimensions considérables. Le centre de la moelle se trouve alors occupé par une cavité irrégulièrement circulaire qui se prolonge dans la direction des cornes postérieures, plus rarement vers les cornes antérieures, au point de s'étendre jusqu'à l'émergence des racines (Hallopeau); c'est cette cavité qui a été plusieurs fois une cause d'erreur en faisant croire à une hydromyélie. D'un autre côté, l'épithélium cylindrique peut disparaître, et les cellules propres de l'épendyme, venant à se multiplier, envahissent la cavité centrale de la moelle et donnent naissance à des bourgeons plus ou moins saillants d'apparence papillaire. Ce sont ces bourgeons surtout, qui, donnant le change pour un néoplasme, ont été décrits sous le nom de gliôme du canal central.

Née au centre de la moelle, cette altération tend à se propager de dedans en dehors, dans toutes les directions et de préférence vers la substance grise, dont les cellules sont parfois atrophiées. Par son extension, elle peut gagner les faisceaux blancs et principalement les cordons latéraux, dont elle comprime les éléments tubulaires. Ainsi la myélite périépendymaire a une marche centrifuge, et partant, elle diffère de la myélite corticale ou annulaire qui a une marche inverse ou centripète.

Les désordres qui résultent de cette grave lésion varient forcément avec sa plus ou moins grande étendue. Sensations de picotement, de fourmillement ou même anesthésie partielle, tels sont les troubles de la sensibilité observés en pareil cas; paralysies disséminées portant de préférence sur l'un des membres supérieurs, puis sur le membre opposé et enfin sur les membres inférieurs et même sur les muscles du tronc, tels sont les désordres de la motilité; rarement les muscles affectés sont le siège de mouvements involontaires ou d'atrophie avec perte de la contractilité électro-musculaire.

BIBLIOGRAPHIE. — MORGAGNI, *Adv. anat.*, VI, obs. 14, p. 17. — NONAT, *Recherches sur le développement accidentel d'un canal rempli de sérosité dans le centre*

*de la moelle épinière* (*Arch. gén. de méd.*, 1838, et *Gaz. méd.*, même année, p. 361). — E. Lancereaux, *Sur un cas d'hypertrophie de l'épendyme spinal* (*Mém. de la Soc. de biologie*, Paris, 1862, et *Gaz. méd. de Paris*, 1862, p. 478). — W. Gull, *Guy's Hospit. Reports*, 1862. — O. Schuppel, *Ueber Hydromyelus* (*Archiv der Heilkunde*, 1865, t. VI, p. 289). — J. Grimm, *Archiv f. pathol. Anat. und Physiol.*, 1869, t. XLVIII, p. 452. — Hallopeau, *Contribution à l'étude de la sclérose diffuse périépendymaire* (*Mém. de la Soc. de biologie*, Paris, 1869, p. 169, et *Gazette médicale de Paris*, 1870, p. 183). — Le même, *Étude sur les myélites chroniques diffuses* (*Archives générales de médecine*, 1871, t. II, p. 177). — Th. Simon, *Ueber Syringomyelie und Geschwulstbildung im Rückenmark* (*Archiv f. Psychiatrie*, 1874, t. V, p. 120). — E. Leyden, *Ueber Hydromyelus und Syringomyelie* (*Archiv fur pathol. Anat. und Physiol.*, 1876, t. LXVIII, p. 1). — W. Waldeyer, *Ueber die Entwickelung des Centralkanales im Ruckenmark* (*Ibid.*, t. LVIII, p. 20). — Wlad. Roth, *Glyôme diffus de la moelle, syringomyélie, atrophie musculaire* (*Arch. de Physiol. norm. et patholog.*, 1878, série 2, t. V, p. 612). — Thomas Whipham, *Tumour* (*glioma*) *of the spinal cord and medulla oblongata; dilatation of the lymphatics; large cavity occupying the position of the central canal* (*syringomyelus*) (*Trans. of the Pathol. Soc. of London*, 1881, t. XXXII, p. 8). — Fried. Schultze, *Beiträge zur Pathologie und Anatomie des centralen Nervensystems* (*Archiv f. pathol. Anat. und Physiol.*, 1882, t. LXXXVII, p. 510). — Remak, *Un cas de gliomatose centrale* (*syringomyélie*) *de la portion centrale de la moelle* (*Soc. de méd. de Berlin* et *Compte rendu général des Acad. et Soc. méd.*, Paris, 1884, p. 487). — Reisinger, *Ueber das Gliom des Rückenmarkes, Beschreibung eines hierhergehorigen Falles mit anatomischer Untersuchung von Prof. Marchand* (*Archiv f. pathol. Anat. und Physiol.*, 1884, t. XCVIII, p. 369).

Myélite scléreuse d'origine artérielle. — Les myélites scléreuses dont il vient d'être question ne comprennent pas toutes les variétés de ce genre de lésion. Il y a certainement d'autres formes qui mériteraient une description à part, et parmi celles-ci se place la myélite ayant pour point de départ l'athérome des artères. Comparable à la lésion rénale que nous avons appelée néphrite artérielle (1), cette myélite, sans être aussi commune, semble exister dans un certain nombre de cas. Nous avons parlé des modifications que subit la moelle épinière par le fait de la vieillesse, mais indépendamment de ces modifications, il survient parfois, même à un âge peu avancé, des lésions du système artériel avec induration de la substance médullaire qui rentrent manifestement dans le cadre de la myélite. Etudiée par Demange et quelques autres auteurs, cette myélite n'a pas de caractères macroscopiques bien distincts, puis-

(1) Voy. l'article Rein du *Dictionnaire encyclopédique des sciences médicales.*

que la moelle est simplement pâle ou congestionnée par places, mais elle est facile à reconnaître à l'examen microscopique. Sur des coupes fines, les parois des petites artères apparaissent épaissies (endartérite), et de ces parois émanent des tractus fibreux qui forment des taches irrégulières, des îlots disséminés se réunissant par places et se jouant des limites qui séparent les systèmes fasciculés de la moelle, en sorte que la presque totalité de la substance blanche et même une partie de la substance grise peuvent se trouver envahies, d'où une sclérose diffuse et souvent généralisée. Subordonnée aux modifications du système artériel, l'altération des éléments nerveux est très variable; elle se traduit par la segmentation de la moelle nerveuse et sa désagrégation plus ou moins complète.

Cette variété de sclérose se manifeste par une diminution notable de la motilité avec ou sans tremblement; c'est une affection tenace et progressive, mais qui est loin d'avoir la fréquence de la lésion rénale consécutive à l'athérome artériel.

Bibliographie. — E. Demange, *Contribution à l'étude des scléroses médullaires d'origine vasculaire* (*Revue de médecine*, 10 octobre 1884, p. 753).

Myélite syphilitique. — Cette myélite se manifeste par des désordres anatomiques spéciaux qui varient suivant que la syphilis est héréditaire ou acquise.

La *myélite syphilitique héréditaire* a été peu observée, sans doute parce qu'elle n'a pas été suffisamment cherchée, car il y a des raisons sérieuses de croire qu'elle est plus commune que ne l'indiquent les faits connus. Un des plus intéressants, parmi ces derniers, m'a été confié par le docteur Potain (voy. mon *Traité de la syphilis*, Paris, 1873, p. 430); c'est celui d'un enfant né avant terme, d'une mère syphilitique, et mort trois jours après sa naissance. La moelle épinière de cet enfant, diminuée de volume et indurée, ressemblait à un tendon fibreux, à part sa coloration, qui était d'un gris rougeâtre ; examinée au microscope par le docteur Potain, elle était formée de tissu lamineux condensé, feutré et entremêlé d'une substance granuleuse abondante; les éléments nerveux faisaient pour ainsi dire défaut.

Cette lésion dont nous rapprocherons plus loin l'encéphalite congénitale est de tous points comparable à l'hépatite de la syphilis héréditaire; comme cette dernière, elle est diffuse et consiste dans la multiplication des éléments du stroma conjonctivo-vasculaire aux dépens des éléments propres de l'organe affecté, circonstance favorable au point de vue

de la spécificité. Le docteur Moncorvo, de Rio-de-Janeiro (1), semble avoir vu des faits semblables, car il écrit que la sclérose multiloculaire, quelquefois observée dès les premiers mois de la vie, peut avoir une origine spécifique. En tout cas, de même que l'hépatite syphilitique héréditaire se distingue de l'hépatite acquise, de même la myélite syphilitique héréditaire diffère de la myélite acquise qui se manifeste par un désordre circonscrit plutôt que diffus.

La *myélite syphilitique acquise* est une manifestation habituelle de la syphilis tertiaire, et, comme tous les désordres matériels de cette période avancée, elle tend à se localiser à un seul ou à plusieurs points circonscrits de la moelle épinière. Cependant il existe quelques cas de myélite diffuse observés pendant le cours ou à la fin de la période secondaire et qui, pour certains auteurs, auraient une origine spécifique; s'il en était ainsi, la myélite syphilitique présenterait deux variétés : l'une diffuse, propre à la syphilis secondaire, l'autre circonscrite, faisant partie de la syphilis tertiaire.

La myélite diffuse ou myélite syphilitique secondaire ne repose que sur un petit nombre de faits, et, si l'on examine attentivement ces faits, il est facile de reconnaître qu'ils ne peuvent servir à en établir sûrement l'existence. Déjerine a rapporté un exemple d'atrophie musculaire avec paraplégie dans un cas de syphilis maligne précoce qu'il considère comme devant servir à édifier l'histoire de la syphilis médullaire; mais ce fait dans lequel les cellules des cornes antérieures sont le siège de la localisation morbide ne me paraît pas pouvoir être rapporté à la syphilis, par la raison que cette maladie affecte spécialement le stroma conjonctivo-vasculaire, et n'atteint jamais que secondairement les éléments propres des viscères, qu'il s'agisse de la peau, du foie ou des centres nerveux. Cette objection s'applique encore à deux autres cas de myélite diffuse rapportés par le même auteur dans la *Revue de médecine* (janvier 1884). L'altération simultanée des cellules des cornes antérieures et de la névroglie nous laisse fort perplexe sur l'origine spécifique de la lésion constatée dans ces cas, et, bien que nous ayons eu l'occasion d'observer dès l'année 1864 un fait entièrement semblable chez un Mexicain, âgé de vingt-quatre ans, quinze mois après le début d'un chancre syphilitique, nous ne pouvons admettre sans restriction cette origine. La statistique, en l'absence de la connaissance du microbe de la syphilis, n'est pas, comme le pense Déjerine, le meilleur moyen d'arriver au déterminisme d'une semblable relation étiologique; c'est au mode de la lésion et à son

1. Moncorvo, *Contribution à l'étude de la sclérose multiloculaire chez les enfants*. Paris, 1884.

évolution qu'il importe de demander la solution de ce problème; or, dans la circonstance, ni l'un ni l'autre ne nous fournit de renseignements favorables. H. Barth a publié dans la *France médicale* (année 1884) un cas de paralysie généralisée des membres qu'il rapporte à la syphilis, mais auquel je ne puis reconnaître cette provenance, parce qu'il offre tous les caractères cliniques des paralysies toxiques, et que d'ailleurs il se rapporte à un individu adonné aux excès alcooliques.

La myélite tertiaire ou gommeuse est une affection relativement rare, attendu que dans la moelle comme dans le cerveau, la syphilis localise de préférence ses effets sur les méninges. Néanmoins cette affection ne peut être mise en doute si l'on tient compte des faits publiés par Mac Dowel, par Wagner, et surtout par Moxon. Ce dernier auteur, en effet, a rapporté un cas de myélite syphilitique des plus intéressants, en ce sens qu'il met en évidence la constance des caractères des productions gommeuses. Il s'agit d'un homme âgé de trente ans, qui, devenu paraplégique sept ans après avoir été atteint d'un chancre syphilitique, succombe à des accidents urinaires. A l'autopsie, il existe en différents points de la moitié inférieure de la moelle épinière, de petites taches disséminées du volume d'un grain d'orge à celui d'un pois. Situées à la circonférence de l'organe et fermes au toucher, ces taches sont composées de deux zones, l'une périphérique grisâtre ou brunâtre, l'autre centrale et jaunâtre (fig. 117). Vue au microscope, la zone périphérique se trouve formée de deux couches, l'une extérieure, constituée par des cellules rondes, des noyaux et quelques corps fusiformes; l'autre, plus rapprochée de la partie centrale qu'elle entoure, composée de corps fusiformes, pressés les uns contre les autres. La portion jaune elle-même renferme deux couches, dont la plus extérieure contient en grande partie des noyaux et des cellules, tandis que celle du centre ne possède que des éléments ayant perdu leur forme et plus ou moins totalement détruits. Cette description, comme il est facile d'en juger, ne laisse que peu de doutes sur la nature spécifique de la lésion médullaire dont les caractères macroscopiques et histologiques répondent parfaitement à ceux des lésions gommeuses des autres organes. On y constate,

FIG. 117. — Section transversale de la moelle épinière (région dorsale). — *g*, gomme syphilitique avec zone grisâtre à sa circonférence (1).

(1) Cette figure provient d'un dessin qui se trouve dans la salle d'autopsie de l'hôpital de Guy, à Londres. Le croquis m'a été communiqué par mon excellent confrère et ami le Dr S. Wilks.

en outre, l'épaississement des vaisseaux artériels, point de départ vraisemblable du processus morbide. Ajoutons à l'appui de cette manière de voir, l'existence d'une altération syphilitique concomitante des testicules.

La lésion constatée dans ce fait représente la phase moyenne de la myélite gommeuse. Elle est caractérisée par la présence au sein du tissu médullaire d'un foyer d'induration composé d'un noyau jaune central et d'une substance grisâtre lui formant une sorte de zone périphérique. A une période moins avancée le néoplasme est simplement grisâtre, le noyau central fait défaut ; plus tard le noyau jaune s'efface peu à peu et il ne reste que la partie périphérique dont le tissu s'organise définitivement et subit les rétractions du tissu cicatriciel. La myélite gommeuse ressemble alors à un foyer de sclérose, mais il est facile de la reconnaître à une dépression plus manifeste au niveau de la partie lésée que dans la sclérose médullaire proprement dite. Ainsi, cette myélite varie suivant la phase où on l'examine, et si, à une certaine période, elle ressemble à une tumeur, plus tard, lorsque le produit gommeux est résorbé, elle offre l'aspect d'une cicatrice calleuse d'une épaisseur variable.

La myélite gommeuse, en somme, est une affection rare, et qui le plus souvent siège à la périphérie de la moelle, sans doute à cause du voisinage des méninges. Elle se manifeste par un ou plusieurs foyers prenant naissance dans la tunique externe des artérioles, aussi les troubles fonctionnels qu'elle détermine sont-ils ceux des lésions circonscrites ou en foyer, à savoir : paraplégie progressive ordinairement accompagnée de contracture.

Cette myélite demande à être comparée à l'affection décrite sous le nom d'*ataxie locomotrice* ou *tabes dorsalis* que plusieurs auteurs ont voulu attribuer à la syphilis en s'appuyant sur la statistique, comme si ce procédé pouvait par lui-même conduire à une démonstration exacte. Négligeant de tenir compte de ce fait, que des conditions étiologiques identiques ont des effets fatalement semblables, ces auteurs arrivent à admettre des relations de cause à effet sans se préoccuper des caractères anatomiques et étiologiques des lésions organiques, de leur évolution et de leur mode de terminaison. Or, si nous envisageons sous tous ces points de vue la myélite gommeuse et la myélite tabétique, il nous est facile de reconnaître que ces affections offrent des différences notables, qu'elles ont des caractères opposés et que partant il n'est pas possible de les identifier et de rattacher le *tabes* à la syphilis. Effectivement, tandis que la myélite gommeuse a pour point de départ les gaines lymphatiques ou les parois vasculaires et reste circonscrite au pourtour d'un ou plusieurs vaisseaux, la myélite tabétique se localise aux tubes nerveux

qu'elle tend à envahir d'une façon progressive et dans toute leur longueur ; ainsi elle se propage des nerfs ou des racines postérieures aux zones radiculaires postérieures, gagne peu à peu les régions élevées de la moelle épinière, et souvent même le bulbe et les nerfs sensitifs de l'encéphale (voy. p. 444). En présence de localisations anatomiques si diverses, les différences symptomatiques sont nécessairement très grandes, aussi la myélite gommeuse engendre-t-elle le plus souvent une paraplégie avec contracture sans phénomènes douloureux, contrairement à l'ataxie locomotrice qui détermine des douleurs intenses fulgurantes, des désordres de la sensibilité, et des troubles d'incoordination des mouvements avec conservation de la force musculaire.

L'évolution de ces déterminations pathologiques est également bien différente. La première, à moins de faits exceptionnels, tend à se circonscrire et à s'arrêter définitivement; la seconde au contraire a une marche progressive, une évolution pour ainsi dire continue. En conséquence, la myélite gommeuse et la myélite tabétique ont des caractères anatomiques et cliniques tout à fait distincts, et forment des affections différentes, qui ne sauraient avoir une même origine.

Bibliographie. — E. Lancereaux, *Traité historique et pratique de la syphilis*, 1re édit., Paris, 1866; 2e édit., Paris, 1873, p. 370, avec bibliographie. — Mac Dowel, *Dublin quaterly Journ.*, n. s., t. XXXII, p. 321. — E. Wagner, *Das Syphilom*, etc. (*Arch. der Heilkunde*, 1863, p. 173). — Broadbent, *The Lancet*, 1864. — W. Moxon, *On syphilitic disease of the spinal cord* (*Guy's Hospital Reports*, 1871, série 3, t. XVI, p. 217). — Homolle, *Progrès médical*, 1er janvier 1876. — J. Déjerine, *Atrophie musculaire et paraplégie dans un cas de syphilis maligne précoce* (*Archives de physiologie norm. et path.*, 1876, p. 430). — Le même, *De la myélite aiguë centrale survenant chez les syphilitiques à une époque rapprochée du début de l'affection* (*Revue de médecine*, 10 janvier 1884, p. 60). — Savard, *Étude sur les myélites syphilitiques*. Thèse de Paris, 1882. — F. Taylor, *Syphilitic meningitis and gumma of the spinal pia mater, with tubular cavity in the spinal cord* (*syringomyelus*) (*Transact. of the pathol. Soc. of London*, 1884, t. XXXV, p. 36).

*Myélite tuberculeuse.* — Affection relativement rare, cette myélite est caractérisée par la présence de granulations ou de nodosités tuberculeuses au sein du parenchyme médullaire. Ces nodosités prennent naissance dans la gaine des vaisseaux, de ceux-là surtout qui font partie du noyau épendymaire; aussi sont-elles plus communes au centre que dans la région corticale de la moelle. Tantôt unique, comme dans un cas que renferme mon *Atlas d'anatomie pathologique*, la nodosité peut atteindre la grosseur d'un pois et même d'une olive (fig. 118); tantôt multiple, elle

est moins volumineuse et se présente sous la forme de granulations grisâtres et assez fermes, du moins dans la première phase de leur évolution. Ces produits infiltrent la substance nerveuse qui, à leur contact, devient rouge, injectée ou même ramollie ; aussi, contrairement aux lésions syphilitiques, ne sont-ils jamais circonscrits par une zone d'induration, mais en contact immédiat avec la substance nerveuse injectée, molle ou diffluente, et c'est là un caractère d'une grande valeur diagnostique. D'une durée variable et longue, le nodus tuberculeux de la moelle, par suite de l'altération des éléments cellulaires qui le constituent et de leur désagrégation, devient blanc et mou, d'abord dans sa partie centrale, puis peu à peu dans toute son étendue. Néanmoins il est difficilement résorbé et, s'il ne tue, il persiste et s'infiltre de sels calcaires. Histologiquement, les tubercules de la moelle ne diffèrent pas de ceux développés au sein des autres organes, ils sont formés d'éléments cellulaires semblables.

Fig. 118. — Nodus tuberculeux situé au centre de la moelle épinière (région dorsale).

Localisée aux parties périphériques de la moelle, la tuberculose se reconnaît à la présence de petits nodus grisâtres, donnant lieu à une saillie ou à un léger retrait; située dans la profondeur de cet organe, elle consiste en nodosités ordinairement fermes et grisâtres à la circonférence, ramollies et jaunâtres au centre, en contact immédiat avec la substance nerveuse injectée et diminuée de consistance, à l'inverse de ce qui a lieu pour la gomme qu'entoure une zone de tissu scléreux.

Lésion circonscrite, la myélite tuberculeuse détermine des désordres en rapport avec ce genre de localisation, mais qui varient suivant le siège et l'étendue du mal. Elle engendre des paralysies progressives souvent précédées de sensations douloureuses, donne lieu parfois à de la contracture et plus rarement à des mouvements convulsifs.

Bibliographie. — Gendrin, *Sur les tubercules du cerveau et de la moelle*. Paris, 1829. — Serres, *Gaz. méd. de Paris*, 1830, et *Arch. de méd.*, 1830, t. XXII. — Larcher, *Considérat. sur le développ. des tub. dans les centres nerveux*. Thèse de Paris, 1832. — Ollivier, *Traité de la moelle épinière et de ses maladies*, 2e édit. Paris, 1827, p. 772. — Bidau, *Tubercule de la partie inférieure de la moelle épinière*, etc. (*Bull. de la Soc. anat. de Paris*, 1849, p. 189). — Lepelletier, *Ibid.*, p. 193. — Rokitansky, *Lehrb. der path. Anat.*, 3e édit., t. II, p. 490. Wien, 1856. — Lebert, *Traité des maladies scrofuleuses et tuberculeuses*. Paris, 1849, p. 111. — Jaccoud, *Tubercule de la moelle* (*Bull. de la Soc. anat.*, 1858, p. 387). — E. Lancereaux, *Atlas d'anatomie pathologique*. Paris, 1871.

p. 452. — H. Weber, *Observations d'affections de la moelle allongée* (*Med. Times and Gaz.*, 25 mai 1861, et *Gaz. hebd. de méd. et de chir.*, 30 août 1861, p. 568). — Holmes, *Tubercle in the spinal cord and brain* (*Trans. of the path. Soc. of London*, 1863, t. XIV, p. 12). — J. Eisenschitz, *Tuberkel des Rückenmarkes* (*Archiv f. Kinderheilk.*, 1870, t. III, p. 224, et *Schmidt's Jahrb.*, t. CXLVI, p. 149). — S.-O. Habershon, *Paraplegia; strumous tumor in the cord*, etc. (*Guy's Hospit. Reports*, 1872, t. XVII, p. 428; anal. dans *Rev. des sc. méd.*, t. I, p. 155). — G. Hayem, *Observat. pour servir à l'histoire des tubercules de la moelle épinière* (*Archives de physiol. norm. et path.*, 1873, p. 431). — Liouville, *Contribution à l'étude anatomo-pathologique de la méningite cérébro-spinale tuberculeuse* (*Ibid.*, 1870, t. III, p. 470). — Le même, *Nouveaux exemples de lésions tuberculeuses dans la moelle épinière* (*Bull. de la Soc. anat.*, 1874, p. 614). — Hutinel, *Ibid.*, p. 618. — Zunker, *Tuberkel in der grauen Substanz der Lendenschwellung mit Verlust der Schmerzempfindung* (*Zeitschr. f. klin. Med.*, 1879, t. I, p. 375).

*Myélite lépreuse.* — La myélite lépreuse, malgré la diversité des caractères qui lui ont été attribués, nous paraît avoir une existence incontestable; elle a pour siège principal la région postérieure de la moelle épinière et peut être soupçonnée à l'œil nu. Dans les cas de lèpre qu'ils ont eu à examiner, Danielssen et Bœck ont constaté que l'arachnoïde de la face postérieure de la moelle, épaissie par places, adhérait à la pie-mère, et que la substance médullaire correspondante, très ferme, rétractée quelquefois, avait la consistance du cartilage, et rendait sous le couteau un son crépitant. Sur une section transversale la substance grise offrait une couleur jaune sale, et cette lésion était toujours plus prononcée au niveau des régions cervicale et lombaire; elle s'étendait à l'intérieur du canal médullaire et jusque sur les racines des nerfs.

Ces données ont été récemment confirmées par l'examen microscopique. Steudener et Langhans ont chacun constaté, dans des cas de lèpre, l'existence d'une altération de la partie centrale de la moelle épinière et particulièrement des cornes postérieures. Cette altération examinée sur des coupes très minces avait une grande ressemblance avec la myélite centrale, car elle occupait surtout la commissure, les cornes postérieures, les colonnes de Clarke et consistait en une sclérose diffuse circonscrivant une fente plus ou moins irrégulière et étendue. Cette sclérose se trouvait constituée par de petites cellules arrondies, lymphatiques ou embryonnaires, par des fibrilles conjonctives et un épaississement manifeste des gaines lymphatiques des vaisseaux dont un certain nombre étaient en voie de dégénérescence colloïde.

Les cellules nerveuses offraient peu de modifications, si ce n'est au

niveau des cornes postérieures, où elles étaient atrophiées ; toutefois, dans un cas observé par Tschiriew, ces éléments, moins nombreux que normalement, et pour la plupart dépourvus de leurs prolongements, avaient l'aspect de corps arrondis dans lesquels on distinguait encore le noyau et le nucléole. Les cellules des colonnes vésiculaires de Clarke présentaient la même altération ; quant à celles des cornes antérieures, elles étaient dans un état d'intégrité parfaite.

L'altération des cellules nerveuses des cornes postérieures est ici secondaire plutôt que primitive, et, si l'on est tenté de lui attribuer dans quelques cas les phénomènes d'anesthésie lépreuse, il faut reconnaître que souvent aussi ces phénomènes et les désordres trophiques qui les accompagnent sont l'effet d'une lésion des nerfs.

Bibliographie. — F. Steudener, *Beiträge zur Pathologie der Lepra mutilans.* Erlangen, 1867. — Th. Langhans, *Zur Casuistik der Rückenmarksaffectionen (Tetanie und Lepra anaesthetica)* (*Arch. f. pathol. Anat. und Physiol.*, 1875, t. LXIV, p. 169). — S. Tschiriew, *Lésions de la moelle épinière et de la peau dans un cas de lèpre anesthésique* (*Arch. de phys. norm. et path.*, 1879, sér. 2, t. VI, p. 614).

## § 3. — Néoplasies

Les néoplasies de la moelle épinière ont des points de départ multiples ; les unes, plus fréquentes et pour ainsi dire indépendantes, proviennent de la pie-mère ou de l'arachnoïde, elles ont été étudiées plus haut (voy. t. II, p. 402) ; les autres, plus rares, prennent naissance dans la névroglie, elles font partie intégrante du cordon médullaire, et sont représentées seulement par un petit nombre de types. Effectivement, l'endothéliome, le chondrome, l'ostéome, n'ont pas été rencontrés dans la moelle épinière ; le lymphome et le myxome ne s'y voient guère, mais le fibrome embryonnaire y a été plusieurs fois observé.

*Lymphome.* — Le lymphome (gliôme de Virchow) est beaucoup plus commun dans le cerveau que dans la moelle, où, suivant quelques auteurs, il revêt deux formes : l'une circonscrite, l'autre diffuse. Le gliôme circonscrit a le volume d'un pois ou d'une petite noisette, il occupe la région centrale de la moelle et se confond avec le tissu sain dont il s'énuclée difficilement. Il offre les caractères histologiques du tissu de la névroglie et ne s'en distingue que par l'abondance de ce tissu sur un point déterminé et le développement excessif des vaisseaux.

La lésion décrite sous le nom de gliôme diffus envahit une grande partie de la substance périépendymaire, se confond insensiblement avec le tissu sain de la moelle et s'arrête dans son évolution. Or tous ces caractères nous ont conduit à la placer dans le cadre des phlegmasies (voy. *Myélite scléreuse périépendymaire*, p. 463).

*Myxome.* — Le myxome de la moelle se développe en général sur la face interne de la pie-mère, et, lorsqu'il s'accroît, il comprime et atrophie cet organe, en le pénétrant pour ainsi dire, de telle sorte que l'on peut croire qu'il a pris naissance dans son épaisseur. Nous en dirons autant d'une tumeur myo-lipomateuse enkystée, observée par Gowers au niveau du cône médullaire, et qui laissait voir dans son épaisseur et à sa surface plusieurs des racines nerveuses de la queue de cheval (*Transact. of the pathol. Soc. of London*, 1876, t. XXVII, p. 19).

*Fibrome.* — Cette végétation revêt dans la moelle la forme de saillies ou de tumeurs, ordinairement arrondies et peu molles, d'un volume qui varie depuis la grosseur d'un pois jusqu'à celle d'un œuf de pigeon ou d'une pomme d'api; elle a pour siège habituel le renflement cervical ou le renflement lombaire. Une tumeur de ce genre a été étudiée par Förster (*Manuel d'anatomie pathologique*), elle était de la grosseur d'un œuf de pigeon et se trouvait située à la région cervicale. Une production semblable avait été observée antérieurement dans la même région par Bouillaud; plus récemment, Westphal a décrit sous le nom de gliosarcome de la moelle une lésion assez peu différente de celle-ci. Plusieurs autres observateurs ont certainement rencontré cette même néoplasie dans la moelle, mais ils l'ont prise pour un cancer et désignée comme telle; ce qui le prouve, c'est l'extrême rareté du cancer proprement dit dans le cordon médullaire, du moins à l'état primitif. Le fibrome embryonnaire est en somme une néoplasie relativement commune au sein du cordon médullaire, et sa composition histologique ne diffère pas sensiblement de ce qu'elle est dans les autres organes, car il se trouve constitué tantôt par des cellules arrondies, tantôt par des corps fusiformes, comme dans le cas de Förster (fibrome globo-cellulaire).

*Épithéliome.* — Les recueils scientifiques font mention d'un certain nombre de tumeurs médullaires considérées comme des cancers ou des carcinomes, mais, dans ces cas déjà anciens, où la lésion n'a pas été vue au microscope, l'on est porté à croire, en raison de l'isolement des productions, que celles-ci appartiennent plutôt au fibrome embryonnaire qu'à l'épithéliome. Cette néoplasie, du reste, paraît être fort rare dans

la moelle, et même aucun fait précis ne vient à l'appui de son existence. L'épithéliome secondaire, en tout cas, ne saurait différer ici de ce qu'il est partout ailleurs, où il se présente sous la forme de nodosités arrondies, rétractées et très fermes.

BIBLIOGRAPHIE. — VELPEAU, *Arch. gén. de méd.*, t. VII, mars 1825. — HUTIN, *Bull. de la Soc. anat.*, 1827, t. II, p. 177, et *Nouv. bibl. médicale*. Paris, 1828. — CERUTTI, *Pathol. anat. Museum*, I, 2, p. 23, tab. 10. — DUPLAY, *Observat. de mal. des centres nerveux* (*Arch. gén. de méd.*, 1834, t. VI). — ABERCROMBIE, *Diseases of the brain*, 1836, p. 369. — CALMEIL, art. MOELLE du *Dict. de méd.* en 30 vol. Paris, 1839, t. XX. — BOUILLAUD, *L'Expérience*, oct. 1843. — BRODIE, *The Lancet*, déc. 1843. — H. LEBERT, *Traité d'anat. path.*, t. II, p. 106. Paris, 1855-1861. — SANDER, *Rückenmarkskrankh.* (*Deutsche Klinik*, 1862). — A. FORSTER, *Lehrbuch d. spec. path. Anatomie*. Leipzig, 1863, 2e édit., t. II, p. 629. — OSKAR SHUPPEL, *Das Gliom und Gliomyxom das Rückenmarks* (*Archiv der Heilkunde*, 1867, t. VIII, p. 113). — E. LANCEREAUX et P. LACKERBAUER, *Atlas d'anatom. path.* Paris, 1871, pl. 46. — WESTPHAL, *Archiv. f. Psychyatrie*, 1874, p. 90.

## § 4. — HYPOPLASIES

Les hypoplasies médullaires sont des lésions rares, et assez mal déterminées. S'il est commun de rencontrer dans la moelle des vieillards et dans la plupart des moelles sclérosées, des corpuscules ayant pour siège habituel la partie centrale de l'organe, l'épendyme ou la substance grise, il faut reconnaître que ces corpuscules, dans les myélites scléreuses du moins, ne jouent qu'un rôle accessoire.

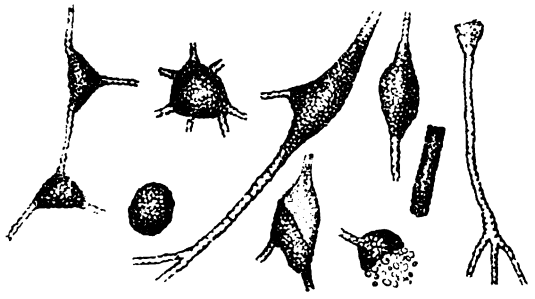

FIG. 119. — Cellules et tubes nerveux calcifiés (Förster).

La dégénérescence albuminoïde ne paraît pas s'attaquer aux éléments de la moelle épinière, ou du moins ne revêt pas ici les caractères qu'elle présente dans d'autres organes, les glandes par exemple. La pigmentation observée dans les cellules nerveuses de la moelle est, la plupart du temps, l'effet d'un processus inflammatoire et non le résultat d'un simple

dépôt, ainsi qu'il arrive pour les cellules du foie dans la mélanémie. Un cas de mélanose de la moelle épinière observé par Erlitzky (1) chez un paralytique général semblerait toutefois faire exception à cette règle. Quant à la dégénérescence calcaire des éléments de la moelle, elle n'a guère été vue que par Förster (2) : chez un enfant atteint de paralysie des extrémités inférieures, cet auteur trouva les cellules nerveuses du renflement lombaire incrustées de dépôts minéraux sous forme de granulations brillantes avec bords noirs et faisant effervescence sous l'influence de l'acide chlorhydrique (fig. 119).

## ANOMALIES DE CIRCULATION

### § 1. — Hypémies

L'hypémie, dite encore *ischémie*, lorsqu'il s'agit des centres nerveux, est dans ces centres comme partout ailleurs, subordonnée à un désordre matériel ou fonctionnel des vaisseaux, sinon à une diminution de la masse totale du sang.

L'hypémie liée à une lésion matérielle des vaisseaux, hypémie angiopathique, est relativement rare dans la moelle épinière où, grâce au mode de distribution des artères, des anastomoses extrêmement nombreuses facilitent la circulation collatérale. Elle se rencontre néanmoins dans des circonstances diverses telles que : compression de la moelle par des tumeurs et des néo-membranes des méninges, rétrécissement et oblitération des artères médullaires (endartérite déformante), etc.

Partielle dans la plupart de ces conditions, l'ischémie de la moelle est difficile à reconnaître, pour cette raison qu'il existe toujours à côté de la portion anémiée et souvent jusque dans sa profondeur, des vaisseaux gorgés de sang par suite de la diminution ou de la suppression de la *vis a tergo*. Un caractère de cette lésion est d'embrasser dans la partie de la moelle où elle se localise, l'épaisseur totale du segment qui lui correspond, ou du moins, l'une des moitiés de ce segment. La pâleur du tissu de la moelle est un autre caractère ; mais, comme la substance grise est plus vascularisée que la blanche, il en résulte que la différence existant

(1) A. Erlitzky, *Mélanose de la moelle épinière dans la paralysie progressive* (*Arch. de physiol. norm. et path.*, 1881, p. 343).

(2) A. Förster, *Atlas d. Mikroskop. path. Anatomie.* Leipzig, 1854-1859, p. 75, pl. xv, fig. 8.

la moelle, et même aucun fait précis ne vient
L'épithéliome secondaire, en tout cas, ne sau
est partout ailleurs, où il se présente sous l
dies, rétractées et très fermes.

BIBLIOGRAPHIE. — VELPEAU, *Arch. gén. d*
*Bull. de la Soc. anat.*, 1827, t. II,
1828. — CERUTTI, *Pathol. anat. Musev*
*servat. de mal. des centres nerveux (A*
CROMBIE, *Diseases of the brain*, 183
*de méd.* en 30 vol. Paris, 1839,
— BRODIE, *The Lancet*, déc. 18
p. 106. Paris, 1855-1861.
1862). — A. FORSTER, *Lehrb*
t. II, p. 629. — OSKAR S
(*Archiv der Heilkunde*, 1
BAUER, *Atlas d'anatom*
*Psychyatrie*, 1874, p

*que* de la moelle est, selo
l'ischémie angiopathique; m
naître à cause de l'absence de lé
ant on ne peut douter de son existe

Les hy pte de ce qui a lieu dans les autres organ
minées ste démontré par l'expérimentation. Sur
enlevé les capsules surrénales ou lié le
*ard* a pu constater la production d'un rétréci
*une* contracture persistante des capillaires de la
Effet d'un trouble purement dynamique des pa
*sous* le nom de spasme, cette hypémie est sous
*diate* du système nerveux dont l'action est tantôt
Les occasions du spasme des vaisseaux de la mo
le froid, par exemple, en excitant les nerfs cu
certain nombre d'organes tels que l'urèthre, l'utér
tins, etc., en irritant les nerfs de ces organes, p
contractions réflexes des vaisseaux de la moelle e
nerveux. Un certain nombre de paralysies attrib
doute cette origine. D'un autre côté, il existe des e
liées à une souffrance de la matrice, des voies u
voies digestives, et la dépendance de ces paralysi
rison du désordre viscéral entraîne leur disparit
pas de placer entre la cause et l'effet une altératio

moelle. Notons que les lésions susceptibles
xes sur les vaisseaux médullaires sont tou-
ce sont des déviations de l'utérus, des
, le chatouillement de la muqueuse
nser), le travail de la dentition
les douleurs névralgiques, des
tance (Graves).
mie de la moelle varient
dre. Ils consistent en
ts auxquelles s'ajoute
même une paralysie des
d'expériences pratiquées par
aux. Ces auteurs ont montré qu'il
er l'aorte au niveau des artères rénales
uelques minutes, une paraplégie des membres
lt dès que la compression vient à cesser. Kussmaul
autre côté, ayant comprimé la crosse de l'aorte après
ué la ligature des artères vertébrales, observèrent une para-
ivie de mouvements convulsifs dans les membres antérieurs et
face, parties qui ne tardaient pas à se paralyser à leur tour.

RAPHIE. — E. Bertin, *Anémie et ischémie de la moelle* (*Dict. encyclop. des sciences médicales*, Paris, 1874, série 2, t. VIII, p. 642). — A. Vulpian, *Maladies de la moelle dans les maladies du système nerveux*. Paris, 1879, p. 98.

## § 2. — Hypérémies

hypérémie de la moelle épinière, suivant qu'elle dépend d'une lésion
ique ou d'un simple trouble fonctionnel des vaisseaux, est, de même
hémie, angiopathique ou névropathique.
hypérémie angiopathique, hypérémie passive des auteurs, est l'effet
circulatoire résultant soit d'un obstacle au retour du sang
de la moelle vers le cœur, soit d'une dilatation du système arté-
ant la force d'impulsion cardiaque ou *vis à tergo*. Les causes
hypérémie sont : d'une part, les tumeurs comprimant le système
les altérations cardiaques et pulmonaires, les efforts prolongés;
part, l'athérome artériel. Généralisée ou localisée à une partie seu-
du cordon médullaire, cette lésion est caractérisée par la disten-

entre ces deux substances tend à s'effacer. Les méninges correspondantes, par contre, sont quelquefois colorées et leurs vaisseaux gorgés de sang. L'examen microscopique est ici d'un faible secours; cependant il est possible de constater que les mailles des réseaux terminaux, à peine saillantes et sinueuses, ne renferment qu'un petit nombre de globules rouges, comme si le courant du liquide sanguin avait perdu, pendant la vie, de sa vitesse et de son énergie.

Cet état est-il passager, la substance nerveuse ne subit aucune modification ; mais vient-il à se prolonger, il y a diminution de la tension intravasculaire et par suite réduction du plasma interstitiel et augmentation de la consistance de la moelle. La substance de cet organe devient ferme, sèche, et lorsqu'au déclin de la vie le système artériel altéré a perdu de son activité, l'axe spinal, comme d'ailleurs le cerveau, est diminué de volume, dur et en quelque sorte desséché. Dans une phase plus avancée, les éléments nerveux, privés d'aliments, sont atrophiés ou même infiltrés de gouttelettes graisseuses et de granulations albumineuses.

L'*hypémie névropathique* de la moelle est, selon toute vraisemblance, aussi commune que l'ischémie angiopathique; mais elle est encore plus difficile à reconnaître à cause de l'absence de lésion des parois vasculaires. Cependant on ne peut douter de son existence en clinique, si l'on tient compte de ce qui a lieu dans les autres organes; ce genre d'ischémie est du reste démontré par l'expérimentation. Sur des cobayes auxquels il avait enlevé les capsules surrénales ou lié le hile du rein, Brown-Séquard a pu constater la production d'un rétrécissement spasmodique, d'une contracture persistante des capillaires de la moelle.

Effet d'un trouble purement dynamique des parois vasculaires, connu sous le nom de spasme, cette hypémie est sous la dépendance immédiate du système nerveux dont l'action est tantôt directe, tantôt réflexe. Les occasions du spasme des vaisseaux de la moelle sont nombreuses: le froid, par exemple, en excitant les nerfs cutanés, les lésions d'un certain nombre d'organes tels que l'urèthre, l'utérus, les reins, les intestins, etc., en irritant les nerfs de ces organes, peuvent déterminer des contractions réflexes des vaisseaux de la moelle et l'anémie de ce centre nerveux. Un certain nombre de paralysies attribuées au froid ont sans doute cette origine. D'un autre côté, il existe des exemples de paraplégies liées à une souffrance de la matrice, des voies urinaires, ou encore des voies digestives, et la dépendance de ces paralysies est telle que la guérison du désordre viscéral entraîne leur disparition, ce qui ne permet pas de placer entre la cause et l'effet une altération profonde intéressant

les éléments nerveux de la moelle. Notons que les lésions susceptibles de provoquer des actes réflexes sur les vaisseaux médullaires sont toujours légères et superficielles, ce sont des déviations de l'utérus, des métrites, des cystites superficielles, le chatouillement de la muqueuse intestinale par des entozoaires (Bremser), le travail de la dentition (Underwood, Brown-Séquard), de simples douleurs névralgiques, des néphrites (Rayer), et des arthrites sans importance (Graves).

Les troubles fonctionnels provenant de l'anémie de la moelle varient suivant l'intensité, l'étendue et la durée de ce désordre. Ils consistent en des sensations de picotements, de fourmillements auxquelles s'ajoute un léger degré de faiblesse musculaire, ou même une paralysie des membres inférieurs, ainsi qu'il résulte d'expériences pratiquées par Sténon et par Vulpian sur les animaux. Ces auteurs ont montré qu'il suffisait de comprimer ou de lier l'aorte au niveau des artères rénales pour amener, au bout de quelques minutes, une paraplégie des membres postérieurs qui disparaît dès que la compression vient à cesser. Kussmaul et Tenner, d'un autre côté, ayant comprimé la crosse de l'aorte après avoir pratiqué la ligature des artères vertébrales, observèrent une paraplégie suivie de mouvements convulsifs dans les membres antérieurs et dans la face, parties qui ne tardaient pas à se paralyser à leur tour.

Bibliographie. — E. Bertin, *Anémie et ischémie de la moelle* (*Dict. encyclop. des sciences médicales*, Paris, 1874, série 2, t. VIII, p. 642). — A. Vulpian, *Anémie de la moelle dans les maladies du système nerveux*. Paris, 1879, p. 98.

## § 2. — Hypérémies

L'hypérémie de la moelle épinière, suivant qu'elle dépend d'une lésion vasculaire ou d'un simple trouble fonctionnel des vaisseaux, est, de même que l'ischémie, angiopathique ou névropathique.

L'hypérémie angiopathique, hypérémie passive des auteurs, est l'effet d'une gêne circulatoire résultant soit d'un obstacle au retour du sang veineux de la moelle vers le cœur, soit d'une dilatation du système artériel diminuant la force d'impulsion cardiaque ou *vis à tergo*. Les causes de cette hypérémie sont : d'une part, les tumeurs comprimant le système veineux, les altérations cardiaques et pulmonaires, les efforts prolongés; d'autre part, l'athérome artériel. Généralisée ou localisée à une partie seulement du cordon médullaire, cette lésion est caractérisée par la disten-

sion des vaisseaux, qui sont sinueux, gorgés de sang et manifestement dilatés à l'œil nu, mais surtout à l'examen microscopique. Le tissu médullaire, de teinte violacée, d'abord un peu mou, devient plus tard ferme, comme dans les congestions stasiques du foie ; les éléments nerveux sont peu ou pas modifiés, si ce n'est dans les hypérémies anciennes, où ils deviennent parfois granuleux. Ajoutons que Langhans a signalé l'existence de fissures ou cavités dans la moelle à la suite d'une stase sanguine prolongée.

Ces caractères ne sont pas tellement tranchés qu'il soit aisé de reconnaître anatomiquement l'hypérémie passive ; le diagnostic de cette lésion est d'autant plus difficile, que dans certains cas il existe des congestions produites simplement par le fait de l'agonie ou de la mort.

L'hypérémie active ou névropathique consiste en un afflux considérable de sang dans les vaisseaux d'une plus ou moins grande étendue de la moelle épinière, sans lésion matérielle de l'appareil circulatoire. Subordonnée à une influence nerveuse, cette hypérémie, sans doute beaucoup plus fréquente que nous ne le supposons, est produite par une action vaso-dilatatrice directe ou réflexe. Elle est ordinairement passagère, et, lorsqu'elle a duré pendant un certain temps, il est difficile après la mort de se faire une idée exacte des caractères qui lui appartiennent, tant ils sont fugaces. La réplétion des vaisseaux médullaires, phénomène saillant de cet état, disparaît assez souvent après la mort, de sorte qu'il devient impossible de le constater et que l'on arrive à mettre en doute, sinon à nier, une hypérémie réelle ; aussi c'est surtout l'expérimentation et l'induction qui doivent alors nous guider.

Les causes de ce désordre sont multiples et diverses ; qu'elles soient intérieures ou extérieures, elles agissent primitivement sur le système nerveux et produisent par acte réflexe des excitations vaso-dilatatrices des vaisseaux médullaires. Les phénomènes qui se rattachent à cette hypérémie, consistent en des sensations plus ou moins vives de douleur et de tension sur le trajet de la colonne vertébrale, de fatigue et de fourmillements dans les membres, accompagnées parfois de raideur ou de mouvements convulsifs ; mais, pour être définitivement admis, ces phénomènes ont besoin d'être soumis à de nouvelles observations, plus précises que celles dont nous sommes en possession.

Bibliographie. — C.-P. Ollivier, *Traité de la moelle épinière et de ses maladies*, etc. 2e édit., Paris, 1827, p. 499. — Luschka, *Die Nerven des Menschlichen Wirbelkanales*. Tubingen, 1850. — Ekker, *Dissertatio de cerebri et medullæ spinalis systemate vasorum capillari in statu sano et morboso*. Trajecti ad Rhenum, 1853. — Brown-Séquard, *Lect. on the diagnosis and treatment of the*

*principal forms of paralysis of the lower extremities*, Philadelphie, 1861, p. 68. — E. Leudet, *Rech. cliniques sur la congestion de la moelle épinière survenant à la suite de chutes ou d'efforts violents* (*Arch. gén. de méd.*, 1863, t. I, p. 257). — A. Vulpian, *Maladies du système nerveux*. Leçons recueillies par Bourceret, Paris, 1879, p. 78. — E. Mayenfisch, *Hyperämie des Rückenmarkes* (*Correspondblatt f. schweizer Aerzte*, mars 1880, n° 6, p. 167; anal. dans *Rev. des sc. méd.*, 1881, t. XVIII, p. 506). — Theodor Langhans, *Ueber Hohlenbildung im Rückenmark als Folge von Blutstauung* (*Archiv f. pathol. Anatom. und Physiologie*, 1881, t. LXXXV, p. 1).

## § 3. — Hémorrhagie de la moelle ou hématomyélie.

L'hémorrhagie intra-médullaire est une lésion relativement rare et qu'il n'est pas toujours facile de distinguer de la myélite avec hémorrhagie ou hématomyélie. En 1864, Levier comptait dix-sept cas d'apoplexie de la moelle spinale, mais depuis lors ce nombre a presque doublé.

Le siège de cette hémorrhagie est la substance grise, en raison sans doute de la richesse de son réseau vasculaire, surtout au niveau du renflement cervical et du renflement lombaire. Le sang épanché se présente sous la forme d'un foyer circonscrit ou d'une infiltration diffuse, et parfois, ainsi que l'a figuré Cruveilhier, il se montre sous ces deux états. L'hémorrhagie infiltrée n'est d'ordinaire qu'un élément accessoire de l'hémorrhagie en foyer, et lorsqu'elle se rencontre isolément, elle est plutôt l'effet d'une myélite (voyez plus haut) qu'une hémorrhagie proprement dite.

Les foyers sanguins ont un volume variable; ils sont de la grosseur d'un pois ou d'un noyau de cerise, occupent quelquefois toute l'épaisseur de la moelle et peuvent fuser dans son intérieur depuis le bulbe ou la région cervicale jusqu'au *filum terminale*, mais rarement ils dissocient les cordons blancs et font irruption dans les méninges. Le caillot est formé de sang plus ou moins mou et altéré, suivant le temps écoulé depuis le début de l'hémorrhagie, ou de sang mêlé à la substance médullaire. La cavité que creuse ce caillot est anfractueuse et les parois qui la limitent sont déchiquetées, ramollies, infiltrées de matière colorante, ou encore parsemées de points hémorrhagiques résultant de l'infiltration du sang dans les gaines lymphatiques; plus tard, elles sont jaunâtres et présentent les différentes teintes de l'ecchymose. Au fur et à mesure de la désagrégation des caillots, les parois qui les circonscrivent se modifient; un tissu conjonctif nouveau, semblable au tissu de bourgeons

charnus, se développe et forme tantôt une seule loge, tantôt un réseau lacunaire infiltré d'hématine ou d'hématoïdine, et enfin une cicatrice plus ou moins dure et ocreuse; mais il est rare de trouver un kyste à la place du foyer hémorrhagique. Les vaisseaux situés dans le voisinage sont gorgés de sang, souvent variqueux et atteints en plusieurs endroits de dilatations sacciformes ou fusiformes. Les cellules nerveuses et les cylindres axiles présentent quelquefois une tuméfaction considérable (Charcot); en général les tubes nerveux ne sont modifiés qu'au bout d'un certain temps, par suite de la formation de la cicatrice et d'une dégénération descendante ou ascendante (Eichhorst).

L'apoplexie spinale peut avoir un début subit, mais le plus souvent elle est précédée de fatigue, d'engourdissement, ou même de douleurs violentes dans les membres ; apparaît ensuite, pendant le sommeil, une paralysie flasque qui ne tarde pas à devenir complète. Cette paralysie, suivant le siège du mal, intéresse les quatre membres, ou seulement les membres inférieurs; rarement elle revêt la forme hémiplégique, mais elle est accompagnée habituellement de contracture des sphincters. Les mouvements réflexes, exaltés au début, disparaissent souvent plus tard, et aussi l'excitabilité électrique des muscles paralysés. L'abolition de la sensibilité suit les désordres de la motilité; la température des membres affectés s'élève, des eschares se produisent avec rapidité et la mort survient par asphyxie ou par septicémie, au bout de quelques jours ou seulement de plusieurs mois suivant l'étendue et l'intensité de la lésion.

*Étiologie et pathogénie.* — Les faits d'apoplexie médullaire nous renseignent peu sur l'étiologie de cette affection; sa pathogénie est l'objet de discussions : quelques auteurs, et particulièrement Charcot et Hayem, prétendent que l'hémorrhagie de la moelle est toujours consécutive à une myélite, c'est-à-dire liée à un travail phlegmasique primitif; mais cette opinion est certainement exagérée et, comme le remarque le professeur Vulpian, par trop excessive. Effectivement, si quelques cas lui sont favorables, il en est beaucoup d'autres qui par leur début brusque, leurs symptômes, leur évolution et même leurs lésions histologiques, permettent de croire à une hématomyélie primitive, comparable à l'hémorrhagie cérébrale. Tels sont les faits rapportés par Saccheo et Jaccoud, dans lesquels il existait tout à la fois une hémorrhagie médullaire et une hémorrhagie cérébrale; tels sont encore ceux de Goltdammer et Eichhorst, où l'examen microscopique révéla l'existence de lésions phlegmasiques, non pas primitives, mais consécutives à la présence du sang épanché. L'hémorrhagie médullaire, de même que l'hémorrhagie cérébrale, est suivie

d'une destruction de la substance nerveuse, qui se traduit, tout d'abord par un ramollissement au pourtour du foyer sanguin, et plus tard par une induration résultant du travail de cicatrisation amené par la présence du caillot. Si l'on évite de confondre ce travail avec celui d'une phlegmasie primitive de la moelle, on arrive à reconnaître qu'il se produit dans cet organe des hémorrhagies liées à une altération des vaisseaux et indépendantes de toute irritation inflammatoire.

Bibliographie. — C.-P. Ollivier, *Traité des mal. de la moelle épinière*, 2e éd., 1827, et 3e éd., Paris, 1837. — Cruveilhier, *Anat. path. du corps hum.*, livr. 3, pl. 6, et liv. 38, pl. 5, fig. 4. — Monod, *Apoplexie de la moelle* (*Bull. de la Soc. anat.*, 1845, p. 349). — Peddie, *The monthly Journal*, May 1847. — Lebeau, *Archiv. belges de médec. militaire*, janvier 1855. — Fr. Duriau, *Étude clinique sur l'apoplexie de la moelle épinière*, etc. (*Union médic.*, février et mars 1859, p. 20 à 25). — Barat Dulaurier, *Hématomyélie ou hémorrhagies de la moelle épinière*. Thèse de Paris, 1859. — Gull, *Guy's hospital Reports*, sér. 3, t. IV. — Barbieri, *Dell' apoplessia della midolla spinale* (*Gaz. med. italiana Lombardia*, 1854). — Colin, *Hématomyélie circonscrite et diffuse de la moelle épinière. Autopsie* (*Union méd.*, 1862, t. XIV, p. 36). — Levier, *Zur Pathologie der Rückenmarkapoplexie*. Inaug. Dissert. Bern, 1864. — Chr. Oswald-Jörg, *Ueber einen Fall von Spinalapoplexie* (*Archiv. der Heilkunde*, 1870, p. 526). — G. Hayem, *Des hémorrhagies intra-rachidiennes*. Thèse d'agrégation, Paris, 1872, p. 134. — Le même, *Myélite aiguë apoplectiforme* (*Mém. de la Soc. de biologie*, 1874, p. 216). — Goltdammer, *Ein Beitrage zur Lehre der spinal Apoplexie* (*Archiv für pathol. Anat. und Physiol.*, 1876, t. LXVI, p. 1; anal. dans *Gaz. méd.*, 1876, p. 164, et dans *Gaz. hebd.*, 1876, p. 221). — Bouchard, Art. *Hématomyélie* du *Dict. encyclopéd. des sc. méd.*, Paris, 1874, sér. 2, t. VIII, p. 784. — Eichhorst, *Beiträg. zur Lehre von der Apoplexie in die Rückenmarksubstanz* (*Charité Annalen*, 1874-76, et *Rev. des sc. méd.*, 1877, t. IX, p. 160). — L. Boppe, *Contribution à l'étude de l'hémorrhagie spontanée de la moelle ou hématomyélie*. Thèse de Paris, 1881. — A. Vulpian, *Maladies du système nerveux*, Leçons rec. par Bourceret. Paris, 1879, p. 92.

## § 4. — Thrombose et embolie.

La thrombose des vaisseaux spinaux est un phénomène peu connu, mais qui n'est sans doute pas rare, vu la dimension de ces canaux et leur fréquente altération au niveau des points où ils émanent de l'aorte ; ainsi, on comprend qu'il puisse se produire aisément une obstruction sur leur trajet et jusque dans l'épaisseur du parenchyme médullaire. Les effets de cette thrombose sont pour la moelle, comme pour l'encéphale,

un ramollissement non inflammatoire de la substance nerveuse; toutefois, ce ramollissement est peu fréquent dans le cordon médullaire, en raison de la multiplicité des branches artérielles qui s'y distribuent et des nombreuses anastomoses qui les réunissent.

Il existe en outre une thrombose indirecte, pour ainsi dire, des vaisseaux spinaux dans la plupart des cas d'obstruction de l'aorte abdominale. L'un des exemples les plus remarquables de ce genre de lésion a été rapporté par Barth, c'est celui d'une femme de cinquante et un ans, qui, depuis quatre ans, éprouvait des troubles progressifs de la motilité dans les membres inférieurs, et finit par succomber avec une paraplégie complète. L'aorte se trouvait oblitérée au-dessous des artères rénales par un caillot dense qui envoyait des prolongements dans les artères iliaques et dans leurs divisions. Les désordres de ce genre sont ordinairement suivis de la paralysie des membres inférieurs, mais le symptôme le plus commun en pareil cas est une claudication intermittente (voy. t. II, p. 933).

L'embolie des artères spinales est un phénomène dont la rareté s'explique par le faible calibre de ces vaisseaux à leur origine dans l'aorte et par leur disposition perpendiculaire au grand axe de ce tronc artériel; toutefois, quelques faits cliniques mettent son existence hors de doute. Un cas de ramollissement central de la moelle a été observé, chez un jeune homme atteint d'affection cardiaque, par Tuckwell, qui trouva au centre du foyer d'altération une artère oblitérée. Dans deux cas de mort par endocardite ulcéreuse, Leyden a constaté, à l'examen de la moelle durcie et colorée par le carmin, la présence de taches punctiformes constituées par des amas de leucocytes, au milieu desquels se voyait un vaisseau oblitéré. Enfin chez un jeune garçon de seize ans, atteint brusquement d'une paralysie douloureuse avec anesthésie des membres inférieurs, d'eschares sur la plupart des parties saillantes du sacrum, des trochanters, etc., d'œdème des jambes, de purulence des urines, d'albuminurie, et qui succomba au bout de quatre mois, Weiss trouva à l'autopsie, dans le segment lombaire complètement ramolli, une artère dure remplie de fibrine et de petites artérioles entièrement bouchées. L'écorce cérébrale présentait en outre plusieurs foyers de ramollissement. La valvule mitrale avait son bord libre épaissi, et sa face supérieure était le siège de saillies polypiformes auxquelles adhéraient encore plusieurs filaments fibrineux. Ainsi ces faits démontrent la possibilité pour la moelle épinière d'un ramollissement comparable au ramollissement embolique de l'encéphale.

L'expérimentation vient confirmer cette donnée clinique. Vulpian est

parvenu à produire, chez des chiens, l'oblitération de plusieurs artères spinales, en injectant dans le système artériel, par l'artère fémorale et en sens opposé au courant sanguin, de l'eau tenant en suspension une petite quantité de poudre de lycopode. A la suite de cette opération, il se produisait une abolition rapide de la sensibilité, avec affaiblissement de la motilité, et au bout de quelques minutes, une paralysie complète des membres inférieurs, suivie d'œdème et d'eschares, si la vie se continuait pendant quelque temps. L'examen anatomique révéla l'existence d'un ramollissement médullaire, sous la dépendance de l'obstruction des artères spinales. Panum, Coze et Feltz ont obtenu les mêmes résultats expérimentaux, en sorte qu'il n'est pas possible de mettre en doute l'embolie des vaisseaux spinaux et le ramollissement médullaire qui en est la conséquence.

Bibliographie. — E. Barth, *Oblitérat. complète de l'aorte* (*Arch. gén. de méd.*, 1835, sér. 2, t. VIII, p. 28). — Scheiber, *Vollständige Obliteration der Aorta* (*Wiener Wochenblatt*, 1862, t. XVIII, p. 26). — A. Vulpian, *Malad. du système nerveux*, Leçons recueillies par Bourceret, Paris, 1879, p. 101. — N. Weiss, *Embolie des artères de la moelle lombaire* (*Wien. med. Woch.*, 1882, n° 42, et *Arch. gén. de méd.*, 1883, t. II, p. 99).

## ANOMALIES ACCIDENTELLES

### Parasitisme et traumatisme.

#### § 1er. — Parasitisme.

La moelle épinière est très rarement le siège de parasites; si elle souffre parfois de la présence de kystes hydatiques développés dans la colonne vertébrale ou le canal rachidien, elle est fort peu exposée par elle-même à cette affection parasitaire, car on ne connaît aucun fait d'échinocoque rencontré au sein du tissu médullaire. Par contre, Rokitansky cite un cas de cysticerque logé dans la région cervicale de la moelle chez l'homme, et les vétérinaires ont plusieurs fois observé l'existence du cœnure dans la moelle du mouton.

Bibliographie. — Behier, *Compression de la moelle épinière par un kyste hydatique* (*Archiv. gén. de méd.*, 1875, t. I, p. 340). — Bellencontre, *Contribution à l'étude des kystes hydatiques comprimant la moelle épinière*. Thèse de

Paris, 1876. — YVART, *Note sur l'existence de cœnures cérébraux dans la moelle épinière du mouton* (*Recueil de méd. vétérin.*, Paris, 1826, t. IV, p. 394). — VALENCIENNES, *Compte rendu de l'Acad. des sc.*, séance du 14 sept. 1857, et *Archiv. gén. de méd.*, 1857, t. II, p. 620. — C. ROKITANSKY, *Handb. der path. Anat.*, Wien., 1855, t. II, p. 867.

## § 2. — TRAUMATISME.

Les lésions traumatiques de la moelle épinière joignent à leur importance clinique un intérêt physiologique réel, car elles permettent mieux que tout autre désordre d'étudier les fonctions de cet organe. Nous décrirons successivement les plaies, les contusions, la commotion et la compression du centre spinal.

### I. — Plaies.

Les plaies de la moelle dues à l'action d'instruments piquants ou tranchants sont relativement rares, à cause de la difficulté de pénétration de ces instruments dans le canal rachidien. Cette pénétration, vu la disposition des vertèbres, ne devient possible que dans certaines conditions, lorsque le tronc est courbé et que les vertèbres, éloignées les unes des autres, livrent passage à l'instrument piquant ou tranchant. Les plaies ainsi produites n'intéressent en général qu'une portion de la moelle épinière, et souvent une seule de ses moitiés; elles ont une direction transversale ou oblique et une étendue limitée.

Un écoulement sanguin plus ou moins abondant a généralement lieu entre les lèvres de la blessure et dans les méninges. Si cet écoulement est peu considérable, la plaie de la moelle, se trouvant à l'abri de l'air extérieur, est quelquefois suivie d'une prompte cicatrisation, ainsi que cela a été constaté, sinon chez l'homme, du moins chez les animaux. Sous l'influence de l'irritation déterminée par la blessure, la névroglie bourgeonne et donne naissance à un tissu cicatriciel d'abord grisâtre et ensuite blanchâtre. Pendant ce temps, les tubes nerveux rétractés ne parviennent pas à se réunir, mais ils peuvent se régénérer, suivant quelques expérimentateurs, car Laboulbène et Brown-Séquard ont constaté la présence de ces tubes dans des cicatrices médullaires de cobayes opérés depuis sept ou huit mois. Brown-Séquard enfin a vu les fonctions de la moelle épi-

nière revenir à l'état normal, après une section transversale complète de cet organe (1).

Les choses ne sont pas aussi simples lorsque la plaie est produite par des instruments malpropres. Dans ces conditions, le tissu de la moelle suppure habituellement dans une certaine étendue, de sorte que la cicatrisation tarde à se produire et n'a lieu que par seconde intention, si encore des accidents sérieux ne viennent mettre fin à l'existence. Ajoutons que les plaies du centre spinal peuvent être suivies de phlegmasies descendante et ascendante des cordons médullaires.

Ces plaies sont accompagnées de troubles fonctionnels qui varient suivant la partie de la moelle affectée. Situées dans la région cervicale, elles donnent naissance à des désordres ordinairement sérieux ou même rapidement mortels du côté des deux grandes fonctions respiratoire et circulatoire, mais en outre elles modifient généralement, quel que soit leur siège, les mouvements spontanés et les mouvements réflexes, la sensibilité, la température, la nutrition des muscles, des os, des articulations, de la peau, du système pileux, etc. Si une moitié seulement de la moelle épinière est intéressée par un instrument tranchant, il se produit presque toujours une paralysie avec hyperesthésie et élévation de la température du côté lésé et anesthésie du membre ou des membres du côté opposé. A ces symptômes s'ajoute une arthropathie du genou du membre paralysé, tandis que la fesse de l'autre côté est rapidement affectée d'eschare. Lorsque la lésion occupe toute la largeur de l'organe, la paralysie est complète, l'eschare est médiane, les urines et les matières fécales sont involontaires.

Bibliographie. — Jeffreys, *Cases of fractured spine* (*London med. and surg. Journal*, July 1826). — R. Bright, *Reports of med. cases*, t. II, p. 380, 432, London, 1831. — Stafford, *On the injuries*, etc., *of the spine*, London, 1832. — Ollivier d'Angers, *Traité des malad. de la moelle épinière*, 2e éd., Paris, 1827, t. I, p. 218. — Benj. Brodie, *Pathol. and surg. observat. rel. to injuries*

(1) D'autres auteurs ont cherché par l'expérience à éclairer la question de la régénération de la substance médullaire. Masius et Vanlair, chez la grenouille, et plus tard Eichhorst et Naunyn chez le chien, sont arrivés à la conclusion que la moelle peut se régénérer à la suite d'un traumatisme, et que le mouvement reparaît avant la sensibilité; mais ces résultats ont été niés par Schiefferdecker.

Masius et Vanlair, *Mém. de l'Acad. royale de méd. de Belgique*, 1870. — H. Eichhorst et B. Naunyn, *Ueber die Regenerat. und Veranderung im Rückenmarke nach striekenweiser totaler Zerstorung desselben* (*Archiv f. experim. Pathologie*, Leipzig, 1874; anal. dans *Rev. des sc. méd.*, 1874, t. IV, p. 475). — P. Schiefferdecker, *Ueber Regenerat. Degenerat. und Archit. der Rückenmarkes* (*Archiv f. pathol. Anatom. und Physiol.*, 1876, t. LXVII, p. 542; anal. dans *Rev. des sc. méd.*, t. IX, p. 10). — Masius, *De la Régénération de la moelle épinière* (*Archiv. de biologie*, t. I, 4 janvier 1880).

*of the spine*, London, 1837, et *Med. chirurg. Transact.*, 1836, t. II, p. 118 (anal. dans *Gaz. méd. de Paris*, 1838, p. 433). — Ségalas, *Des lésions traumatiques de la moelle de l'épine* (*Bull. de l'Acad. de méd.*, t. IX, p. 1101; extr., Paris, 1844). — Brown-Séquard, *Sur plusieurs cas de cicatrisation de plaies faites à la moelle épinière, avec retour des fonctions perdues* (*Comptes rendus de la Soc. de biologie*, 1851, t. III, p. 77). — Laugier, *Des lésions traumatiques de la moelle épinière*, Paris, 1848. — Lidell, *On injuries of the spine, including concussion of the spinal cord* (*American Journal of med. sc.*, 1864). — E. Gurlt, *Handb. der Lehre von der Knochenbrücken*, Hamm, 1864, p. 305-328. — Hutchinson, *Clinical and pathological facts in reference to injuries to the spinal column and its contents* (*London's hospital Reports*, 1866, t. III, p. 325 et 357). — J. Ashhurst, *Injuries of the spine with an analysis of nearly four hundred cases*, Philadelphie, 1867. — Brown-Séquard, *Recherches expérim. sur la production d'une affection convulsive épileptiforme à la suite de lésions de la moelle épinière* (*Archives gén. de méd.*, 1856, sér. 5, t. VII, p. 143). — H. Rendu, *Des troubles fonctionnels du grand sympathique observés dans les plaies de la moelle cervicale* (*Ibid.*, 1869, t. II, p. 286). — W.-S. Savory, *Notes with cases of some of the immediate and remote effects of injuries to the spinal cord* (*St-Bartholomew's hospital Reports*, 1869, t. V, p. 15). — C. Westphal, *Sur la dégénération secondaire produite expérimentalement dans certains faisceaux de la moelle épinière* (anal. par Vulpian dans *Archiv. de physiol. norm. et pathol.*, 1870, t. III, p. 520). — Fr. Barwinkel, *Ueber ein prognost. wichtiges Symptom traumatischer Lahmungen* (*Archiv der Heilkunde*, 1871, p. 336). — Riegel, *Plaie unilatérale de la moelle épinière* (*Berliner klinische Wochenschrift* et *Gaz. des hôp.*, 1873, p. 637). — H. Weber et Gull (*The Lancet*, 1872, jan. 27, p. 117). — Joffroy et Salmon, *Plaie de la moelle épin., hémiplégie alterne* (*Gaz. méd. de Paris*, 1872, p. 69 et 82). — W. Jelly, *Traumatic paraplegia, remarkable growth of hair* (*Brit. med. Journ.*, 16 juin 1873, t. I, p. 671, et *Rev. des sc. méd.*, 1873, t. II, p. 701). — Franz Riegel, *Ein Fall von halbseitiger Verletzung des Rückenmarks* (*Berlin. klin. Wochenschr.*, 1873, n° 18, et *Rev. des sc. méd.*, 1873, t. II, p. 700). — Desnos et Bouveret, *Sur un cas de sclérose antéro-latérale consécutive à une lésion traumatique en foyer de la moelle cervicale* (*Gaz. méd. de Paris*, 1876, p. 327 et 341). — A. Laboulbène, *Nouv. élém. d'anat. pathol.*, Paris, 1879, p. 1034.

### II. — Contusion et commotion.

Les chutes entraînant la luxation ou la fracture de la colonne vertébrale, l'action des armes de guerre sur cette même partie, sont les causes les plus ordinaires de la contusion médullaire. Celle-ci est caractérisée par un léger degré d'infiltration sanguine, la déchirure avec ou sans ramollissement de la moelle, et quelquefois par une destruction complète de cet

organe, dont la substance fait avec le sang une sorte de bouillie brunâtre. Les parties saines qui circonscrivent le foyer d'altération présentent un pointillé sanguin ou de petites ecchymoses qui sont peu à peu résorbées en même temps que le tissu ramolli, lorsque la contusion est violente, la substance médullaire affectée finit par se nécroser, et à son pourtour il se produit un travail d'élimination qui parvient rarement jusqu'à une cicatrisation définitive, car la plupart du temps les contusions et les déchirures de la moelle sont suivies d'accidents sérieux et presque toujours mortels.

La commotion de la moelle épinière consiste dans un ébranlement des parties constituantes de cet organe, avec désordres fonctionnels souvent sérieux. Aucune lésion de texture ne se rencontre tout d'abord, si ce n'est parfois un pointillé hémorrhagique, la déchirure par places de la pie-mère; mais plus tard on constate l'existence de petits foyers phlegmasiques disséminés au sein de la moelle. Ces foyers, plus ou moins étendus, consistaient, dans un cas observé par Duménil et Petel, en des plaques de sclérose affectant l'un des cordons médullaires et quelques points de la substance grise. Très commune dans les accidents de chemin de fer, la commotion du centre spinal peut être suivie de désordres de la sensibilité et du mouvement qui persistent pendant des mois et des années, et deviennent l'occasion de procès dans lesquels le médecin légiste est appelé à donner son opinion. Il ne faut donc pas oublier que la simple commotion médullaire est l'origine de désordres divers de la sensibilité et du mouvement, ou encore, comme l'ont prétendu quelques auteurs dans ces derniers temps, l'occasion d'affections sérieuses telles que : ataxie et amyotrophies.

BIBLIOGRAPHIE. — ERICHSEN, *On railway and other injuries of the nervous system*, London, 1866. — W. S. SAVORY, *Effects of injuries of the spinal cord* (*Saint-Bartholomew's hospital Reports*, 1869, t. V, p. 48). — OBERSTEINER, *Ueber Erschütterung der Rückenmarks* (*commotion de la moelle*) (*Stricker's med. Jahrb.*, 1879, fasc. IV, p. 531, et *Rev. des sc. méd.*, 1881, t. XVIII, p. 506). — GRASSET, *Commotion ou contusion de la moelle. Guérison* (*Gaz. méd. de Paris*, 1878, p. 279). — M. BERNHARDT, *Ueber die Folgen der Hirn und Rückenmarks Erschütterung nach Eisenbahnunfällen* (*Berlin. klin. Wochenschr.*, 1876, n° 20, p. 275, et *Rev. des sc. méd.*, 1878, t. XI, p. 145). — GOWERS, *A Case of unilateral injury to the spinal cord* (*British med. Journ.*, 17 nov. 1877, p. 696, et *Rev. des sc. méd.*, 1879, t. XIII, p. 175). — PAGE, *Injuries of the spine and spinal cord.*, London, 1883. — PUTNAM et WALTON, *Railway spine* (*Edinb. med. Journ.*, févr. 1885, p. 780, et *France méd.*, 1884, t. I, p. 774). — L. DUMÉNIL et PETEL, *Commotion de la moelle épinière* (*Archives de Neurologie*, 1885, t. IX, p. 1).

### III. — Compression.

La compression de la moelle épinière est l'effet d'un traumatisme d'une lésion spontanée. La compression due au traumatisme est l'e d'une fracture ou d'une luxation avec déplacement des vertèbres, ou l d'un épanchement sanguin dans la cavité rachidienne ; elle est bru et pour ainsi dire toujours accompagnée de contusion. La moelle se tro aplatie ou déchirée sur un point limité de son étendue, les méninges s tiraillées et infiltrées de sang. Plus ou moins écrasé par le déplacem d'une vertèbre, cet organe finit d'ordinaire par être détruit; compri seulement par un caillot sanguin, il peut récupérer sa fonction au b d'un certain temps, lorsque le caillot a été résorbé.

Les phénomènes liés à ce genre de traumatisme varient suivan siège du désordre anatomique. La compression de la partie supéri de la moelle a pour effet, comme on sait, la mort subite; celle de la p inférieure de la région cervicale donne lieu, suivant son degré d'in sité, à des paralysies plus ou moins complètes du mouvement et la sensibilité avec modification du pouvoir réflexe, à l'incontinence urines et des matières fécales, à la formation d'eschares, etc. La m peut alors survenir au bout de quelques jours, mais parfois les tro fonctionnels s'amendent, la portion de la moelle épinière située dessous du lieu de la compression recouvre son pouvoir réflexe qui d certains cas s'exagère, et plus tard, quand la compression est légèr seulement produite par un caillot sanguin, la sensibilité reparaît et s le mouvement. J'ai eu l'occasion d'observer un exemple de ce ge chez mon propre père, qui, à la suite d'une fracture de la colonne ver brale, fut atteint d'une paralysie douloureuse des quatre membr laquelle disparut totalement au bout de plusieurs mois, et le laissa pleine santé jusqu'à l'âge de quatre-vingt-cinq ans.

La compression effet d'une lésion spontanée est ordinairement pr duite par des tumeurs du rachis ou des méninges ; elle a une évolu lente et progressive comme les néoplasies qui la déterminent, mais e peut être subite, lorsqu'un abcès ou un kyste hydatique se rompt déverse son contenu dans le canal rachidien. Les modifications subi en pareil cas par la moelle varient suivant la durée et l'intensité de la pression exercée sur le cordon médullaire. Une pression passagère ne détermine souvent aucune lésion sérieuse ; on a vu des paralysies dispa raître quelques jours après la réduction d'une luxation vertébrale, ou

encore par l'application d'un appareil prothétique dans un mal de Pott. Malheureusement, il n'en est pas toujours ainsi, et la moelle, même sans changement appréciable de coloration, se montre à l'œil nu atteinte de ramollissement ou d'induration. Vue au microscope, la partie comprimée offre les caractères d'une myélite transverse interstitielle, avec destruction plus ou moins complète des tubes nerveux. En effet, les trabécules de la névroglie sont épaissis, les gaines de myéline ont disparu et des amas de granulations graisseuses les remplacent; toutefois un certain nombre de cylindres axiles persistent, et même on en trouve qui paraissent avoir subi une augmentation de volume (Charcot).

Cette lésion ne s'étend guère au delà de la région comprimée, mais, par contre, elle peut engendrer des dégénérescences secondaires, c'est-à-dire, suivant le point comprimé, des myélites ascendantes ou descendantes qui ne diffèrent pas des myélites fasciculées que nous avons étudiées plus haut.

Les effets symptomatiques de ce genre de compression sont, d'une façon générale, des douleurs aiguës qui irradient suivant la direction des nerfs dont les racines se trouvent irritées, de l'hyperesthésie et plus tard de l'anesthésie des surfaces cutanées correspondantes, parfois des éruptions comme le zona, ou encore de l'atrophie de certains muscles. A une simple parésie succède une paralysie plus ou moins complète; ensuite il se produit des secousses, des crampes dans les membres paralysés, une rigidité temporaire, et enfin une contracture permanente, effet d'une sclérose descendante qui entraîne les membres dans un état de flexion graduelle. Ajoutons à ces phénomènes une exagération du pouvoir réflexe de la moelle, en vertu duquel le moindre attouchement est suivi de convulsions des membres paralysés, et aussi la contracture ou la paralysie des sphincters. La guérison de ces accidents n'est pas impossible; elle peut provenir de la cessation de la compression, et être suivie de la régénération des tubes nerveux, ainsi qu'il a été constaté dans quelques cas.

De la myélite par compression nous rapprocherons la myélite par abaissement brusque de la pression atmosphérique. Peu étudiée jusqu'ici, cette myélite a été observée par Leyden et par Schultze (1), qui ont constaté dans la substance blanche de la moelle épinière des foyers disséminés de myélite caractérisés par la disparition des éléments nerveux,

(1) E. Leyden. *Archiv f. Psych. und Nervenkrankh.*, t. IX. — F. Schultze, *Zur Kenntniss der nach Einwirkung plötzlich erniedrigten Luftdrucks eintretenden Rückenmarkseffect.*, etc. (*Archiv f. pathol. Anat. und Physiologie*, 1880, t. LXXIX, p. 124; anal. dans *Arch. gén. de méd.*, 1882, t. I, p. 107).

la formation d'éléments nouveaux et la déchirure ou l'épaississement des vaisseaux.

D'une durée de quatorze jours dans un cas, de deux mois et demi dans l'autre, cette myélite s'est révélée par les phénomènes les plus graves : paraplégie complète, paralysie du rectum et de la vessie, diminution de la sensibilité, et enfin eschares, cystite et pyélite.

BIBLIOGRAPHIE. — R. BRIGHT, *Remarks on effects of pressure upon spinal marrow* (*Guy's hospital Rep.*, sér. 1, t. II, p. 491). — LOUIS, *Mémoire sur l'état de la moelle épinière dans la carie vertébrale, Recherches anatomico-pathologiques*. Paris, 1826. — MICHAUD, *De la méningite et de la myélite dans le mal vertébral*. Thèse de Paris, 1871. — BOUCHARD, *Compression de la moelle épinière* (*Dict. encyclop. des sc. méd.*, Paris, 1874, sér. 2, t. VIII, p. 664). — J.-M. CHARCOT, *Leçons sur les maladies du système nerveux*, Paris, 1877, p. 73. — A. VULPIAN, *Mal. du système nerveux*, Leçons recueillies par Bourceret, Paris, 1879, p. 14. — KEIL, *Un cas de fracture de la colonne vertébrale avec dégénérescence secondaire de la moelle* (*Gaz. méd. de Paris*, 1878, p. 579). — O. KAHLER, *Des altérations consécutives à la compression de la moelle* (*Prager Zeitschr. f. prakt. Heilkunde*, 1881, t. III, p. 153, et *Rev. des sc. méd.*, t. XXIII, p. 63).

### IV. — Myélite consécutive aux sections des nerfs.

De même qu'il y a des altérations de la moelle solidaires des lésions spontanées de l'encéphale ou des nerfs, de même il existe des désordres médullaires solidaires des lésions traumatiques de ces mêmes parties ; quelques mots seulement de ceux de ces désordres qui ont leur point de départ dans un traumatisme des nerfs, les autres devant être étudiés plus loin. Les expériences de Tissler, Klemm, Hayem, etc., ayant montré que des arrachements de nerfs chez le lapin, le chat, et même de simples sections ou mieux encore des cautérisations, donnaient naissance à une myélite plus ou moins étendue, quelquefois généralisée, on nous accordera qu'à la suite d'un traumatisme chirurgical, d'une amputation par exemple, la moelle épinière puisse être modifiée au point où viennent aboutir les nerfs du membre amputé.

Il résulte des recherches de Vulpian, Dickinson, Genzmer, etc., que les modifications observées en pareil cas consistent en une diminution de volume de la moitié de la moelle, mais surtout de la corne et du faisceau postérieurs qui correspondent aux cordons nerveux sectionnés, comme si la transmission du désordre s'opérait par les nerfs de sensibilité. Genzmer a trouvé que les racines étaient plus petites et les cellules ganglionnaires

moins nombreuses. Le désordre s'étend de bas en haut, mais il reste limité à la région médullaire en rapport d'innervation avec la partie amputée; il se rencontre toujours, quel que soit l'âge où l'amputation ait été pratiquée. N'est-il, comme le pense Vulpian, qu'une simple atrophie résultant de l'inactivité physiologique des nerfs coupés et des éléments de la moelle qui sont en relation avec eux, ou bien doit-il être envisagé comme produit par un travail phlegmasique, une sorte de névrite partielle ascendante? La question ne saurait être définitivement résolue, mais la seconde hypothèse me paraît plus vraisemblable, aujourd'hui que cette névrite n'est plus douteuse. L'existence d'une altération de cet organe ne manque pas d'importance au point de vue de l'explication des névralgies et des atrophies musculaires pouvant se produire dans un membre amputé, ou même, comme les actions réflexes, s'étendre à d'autres parties.

BIBLIOGRAPHIE. — A. VULPIAN, *Influence de l'abolition des fonctions des nerfs sur la région de la moelle épinière qui leur donne origine. Examen de la moelle dans des cas d'amputation d'ancienne date* (*Archives de physiol. norm. et pathol.*, 1868, t. I, p. 443). — Le même, *Sur les modifications anatomiques qui se produisent dans la moelle épinière à la suite de l'amputation d'un membre ou de la section des nerfs de ce membre* (*Gaz. des hôpitaux*, 1872, p. 427). — W.-H. DICKINSON, *Modifications du système nerveux consécutives à l'amputation des membres* (*Journ. of Anatomy*, nov. 1868, sér. 2, n° 111, p. 88-96, et *Gaz. hebd.*, 1869, p. 183). — G. HAYEM, *Lésions des nerfs des membres consécutives à l'amputation* (*Bull. de la Soc. anatom.*, 1875, p. 684). — Alf. GENZMER, *Veranderungen im Rückenmark eines Amputirten* (*Archiv für pathol. Anat.*, 1876, t. LXVI, p. 265; anal. dans *Archiv. gén. de méd.*, 1877, t. I, p. 101).

## DÉSORDRES CONSÉCUTIFS AUX LÉSIONS DE LA MOELLE ÉPINIÈRE

L'étude des lésions de la moelle épinière, que nous terminons ici, conduit naturellement à jeter un coup d'œil d'ensemble sur les troubles fonctionnels qui en sont la conséquence. Ces troubles intéressent isolément ou simultanément la sensibilité, le mouvement et la nutrition.

*Les troubles de la sensibilité* sont subjectifs et consistent en des sensations multiples et diverses, telles que fourmillements, picotements, élancements douloureux, impressions de froid, de cuisson, de brûlure, etc., ou bien ils sont objectifs et caractérisés par la diminution, l'exagération ou la perversion du sentiment. L'analyse clinique, d'accord en cela avec l'expérimentation, démontre nettement que le point de départ de ces

désordres est dans les racines et les cordons postérieurs. Ils se rencontrent en effet dans la myélite des zones radiculaires postérieures ou ataxie locomotrice, dans la myélite lépreuse et en un mot dans le cours de la plupart des lésions de la région postérieure de la moelle ; leur existence doit donc nécessairement éveiller l'idée d'une affection de ces parties.

FIG. 120.—Jambe droite recouverte de squames épidermiques dans un cas de mal de Pott.

La motilité est abolie ou pervertie : l'abolition se manifeste par des parésies ou des paralysies des muscles des membres, du tronc et du thorax, variables suivant le siège et l'étendue de la lésion médullaire, et se rencontre de préférence dans les cas de myélite ganglionnaire antérieure, d'hémorrhagie, de plaie, de contusion, de compression de la moelle. L'expérimentation et l'observation clinique s'accordent à démontrer que les troubles de la motilité, contrairement à ceux de la sensibilité, se lient à un désordre matériel de la région antérieure de la moelle et notamment à l'altération des cellules multipolaires des cornes antérieures. La perversion de la motilité se traduit par la contracture des muscles. Ce phénomène, qui a pour siège les membres et le tronc, existe dans la plupart des myélites fasciculaires, quelle que soit leur provenance, à l'exception de celles qui intéressent les cordons postérieurs ; d'où il résulte que ce symptôme a une valeur diagnostique importante.

Les *troubles trophiques consécutifs* aux lésions médullaires ne diffèrent pas sensiblement de ceux qu'engendrent les désordres matériels des

nerfs; de même que ces derniers, ils se localisent particulièrement aux muscles, à la peau et au tissu cellulaire sous-cutané, aux os, aux articulations et aux viscères.

Les modifications musculaires se montrent sous forme d'atrophie et se voient uniquement dans le cours des altérations médullaires qui intéressent les cellules multipolaires des cornes antérieures, telles que : myélites ganglionnaires, hématomyélie, traumatisme, etc. ; elles font défaut dans toutes les lésions qui restent limitées aux cordons médullaires : scléroses fasciculaires, myélite syphilitique, etc. (voyez p. 467).

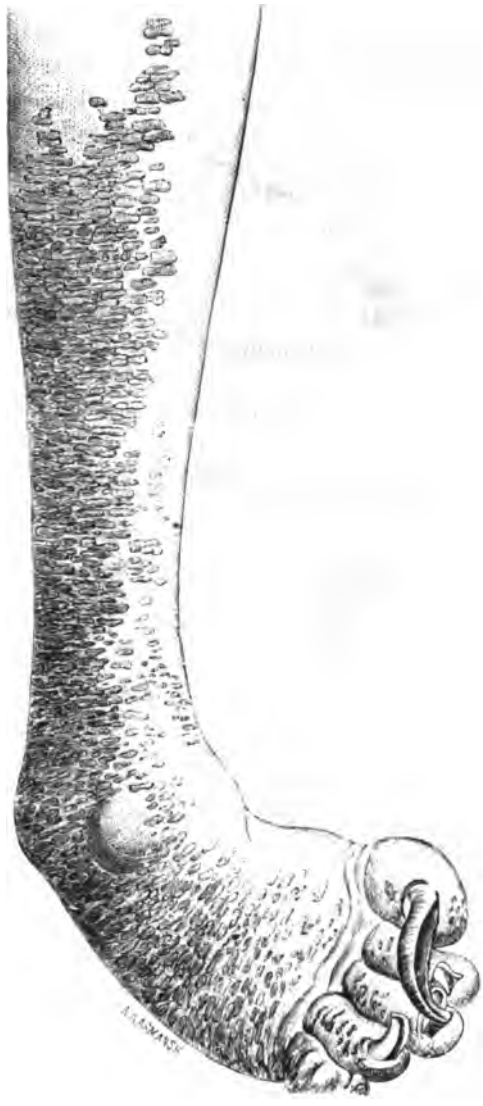

Fig. 121. — Jambe gauche dans un cas de paraplégie avec contracture et flexion des deux membres inférieurs.

Les affections cutanées se limitent à la cuticule épidermique ou envahissent le derme d'emblée. Les premières se traduisent par un épaississement de l'épiderme qui forme à la surface de la peau des squames blanches argentées quelquefois superposées, semblables à celles du psoriasis. Ces squames, que trop souvent l'on est conduit à attribuer à la malpropreté, ont peu de tendance à tomber, mais, lorsque cela arrive, elles laissent intact ou à peine rouge le derme qu'elles recouvrent. Chez une malade atteinte d'ostéite des vertèbres dorsales

(mal de Pott), et soignée par moi en 1876, je vis se produire sur les deux jambes des squames de ce genre symétriquement disposées et qui s'effacèrent peu à peu sous l'influence d'un traitement approprié, en même temps que se manifestait une amélioration notable de la paraplégie et que la compression diminuait d'intensité (fig. 120). Semblable altération épidermique, accompagnée d'*hypertrophie* des ongles, s'est également rencontrée, mais cette fois sans amélioration possible, chez une autre de mes malades atteinte de paraplégie avec contracture musculaire (fig. 121). L'altération unguéale, assez commune alors, est d'ordinaire indépendante d'une lésion de l'épiderme. Le plus souvent les ongles s'épaississent, changent de coloration, puis deviennent rugueux, cassants, friables, et s'écaillent ou tombent spontanément. Les cors aux pieds se voient quelquefois dans les mêmes conditions, et les poils peuvent acquérir un développement considérable.

FIG. 122. — Mal perforant du pied gauche chez une femme atteinte de paralysie générale.

FIG. 123. — Le cinquième métatarsien et la première phalange du pied représenté figure 122. Ces deux os, en partie soudés au niveau de l'articulation, offrent à leur point de jonction un canal qui, pendant la vie, communiquait avec le trajet fistuleux des parties molles.

Le mal perforant du pied n'est pas très rare en pareille circonstance, du moins si je m'en rapporte à mes faits personnels, car je l'ai rencontré plusieurs fois, notamment chez des tabétiques. Un homme

robuste, âgé de cinquante-quatre ans, éprouvait des douleurs fulgurantes depuis plus de six ans et se trouvait atteint d'une incoordination motrice le mettant dans l'impossibilité de marcher seul, lorsque, le 15 janvier 1876, il fut admis dans le service de la clinique dont j'avais la suppléance à l'hôpital de la Charité. Il présentait depuis plus de six mois, au niveau de la dernière phalange du gros orteil gauche, un mal perforant de l'étendue d'une pièce de cinquante centimes : la sensibilité du pied était diminuée ou abolie; ce mal s'améliora quelque peu sous l'influence du repos et d'un traitement approprié, mais ne guérit pas. Un second malade, âgé de trente-six ans, observé à l'hôpital Saint-Antoine, avait vu apparaître, au moment où il commençait à éprouver les douleurs fulgurantes, c'est-à-dire au début de sa maladie, un ulcère perforant,

Fig. 124. — Pied droit dans un cas de blessure du nerf sciatique à la région fessière. Les trois premiers doigts sont en voie d'atrophie; tous les ongles sont lésés. Les veines du dos du pied sont larges et un groupe de petites vésicules se voit à la base du gros orteil.

d'abord au pied gauche (gros orteil), puis un an plus tard au pied droit, en même temps que survenait un épaississement notable des ongles; quant à la sensibilité des extrémités inférieures, elle était, comme chez le précédent malade, diminuée ou abolie. Dans trois autres cas, cette même lésion avait pour siège, une fois la pulpe du gros orteil, et deux fois le même orteil, au niveau des extrémités des premiers métatarsiens. Chez une femme de mon service, atteinte de paralysie générale avec lésion médullaire, il se développa, peu de temps avant la mort, un mal perforant qui traversa tout le pied, y compris les os (voy. fig. 122 et 123).

Les lésions des nerfs peuvent être suivies d'un effet analogue : un malade, actuellement dans nos salles, reçut à la bataille de Champigny, dans la région fessière gauche, un coup de feu qui, ayant atteint le nerf

sciatique droit, fut suivi de douleurs dans le membre correspondant et d'atrophie des muscles de la jambe. Ce malade porte à la partie moyenne de la région de la fesse une dépression cicatricielle de plus de cinq centimètres, résultant des tentatives opérées pour l'extraction de la balle, qui finit par sortir par la fesse du côté opposé. Depuis plusieurs années, cet homme présente des troubles variables qui tendent à s'accentuer chaque jour, et du reste il n'y a pas un an qu'il était soigné par nous pour une éruption érythémateuse et vésiculeuse siégeant au niveau des articulations des deux premiers orteils (fig. 124). Aujourd'hui, il offre à l'extrémité interne du gros orteil droit un ulcère de la largeur et de la forme d'une pièce d'un franc, circonscrit par des croûtes épidermiques indolentes, laissant suinter un liquide sanieux ou transparent. Tous les autres orteils du même pied sont recouverts d'une peau mince, tendue, lisse, rosée ou rougeâtre. L'index et le médius ont chacun leur extrémité sclérosée et atrophiée; les ongles de ces doigts sont remplacés par quelques écailles épidermiques, ceux des autres doigts sont épaissis, friables, écailleux, verdâtres et cannelés transversalement. Les articulations des phalanges sont le siège d'ostéophytes multiples disposés au pourtour des surfaces cartilagineuses, d'où une certaine ressemblance avec les nodosités d'Héberden. Des élancements douloureux se font sentir de temps à autre dans la jambe; la sensibilité tactile, légèrement diminuée au niveau des orteils, est partout ailleurs intacte; les réflexes sont normaux. De semblables désordres se montrent quelquefois à la suite d'une sciatique spontanée. Ils surviennent encore dans beaucoup d'autres circonstances : ainsi, chez un buveur d'alcool profondément intoxiqué et qui se plaignait de vives douleurs dans les pieds, j'ai vu se produire à la face plantaire de chacun des deux gros orteils un mal perforant dont il me fut difficile d'arrêter les progrès (fig. 125). Dans ce cas il s'agissait, selon toute vraisemblance, de névrites du genre de celles dont nous avons démontré l'existence dans les paralysies

FIG. 125. — Mal perforant du gros orteil, développé chez un alcoolique dont les extrémités inférieures étaient douloureuses et affectées de troubles vaso-moteurs. Le gros orteil du côté opposé était également atteint.

toxiques (voy. p. 359). Ce qui d'ailleurs porte à le penser, c'est, avec les sensations subjectives éprouvées par le malade, la symétrie de l'affection, qui est le propre de la plupart des désordres nerveux alcooliques.

Les lésions du derme et du tissu cellulaire sous-jacent consistent en éruptions papuleuses ou lichénoïdes, éruptions pustuleuses, tuméfactions phlegmoneuses et angioleucitiques, qui, en général, font cortège aux désordres matériels des racines postérieures et de la substance grise. Les éruptions papuleuses et lichénoïdes, l'urticaire même, se rencontrent aux membres inférieurs, principalement dans le *tabes dorsalis*, où elles accompagnent parfois les crises de douleurs fulgurantes. Des éruptions pustuleuses semblables au zona ou à l'ecthyma ont été vues dans les mêmes conditions, et presque toujours sur le trajet des nerfs douloureux, ce qui porte à penser que ces éruptions sont en connexion manifeste avec l'altération de la substance grise postérieure sinon du cordon nerveux correspondant. J'ajouterai que j'ai vu se produire, au début d'une ataxie, des taches de vitiligo à peu près symétriques, une fois sur le dos des mains, une autre fois sur les membres inférieurs, sur l'abdomen, et même sur les membres supérieurs, chez un malade qui est encore dans mon service.

Fig. 126. — Ulcères consécutifs à des eschares, développés chez une jeune femme paraplégique au niveau des régions sacro-coccygienne, trochantérienne, etc.

Un désordre plus sérieux, à cause des conséquences fâcheuses auxquelles il expose les malades, est l'eschare qui a pour siège ordinaire la région sacrée, mais qui peut se montrer sur tous les points soumis à

une pression durable. Cette lésion, si commune dans les paraplégies, consiste en une plaque érythémateuse sur laquelle des vésicules ou des bulles ne tardent pas à apparaître, et finit par la mortification plus ou moins profonde de la peau et des tissus mous sous-jacents, mortification ordinairement très rapide, et qui pour ce fait a été désignée sous le nom de *decubitus acutus* (fig. 126). Les plaies de la moelle épinière, la myélite diffuse et l'hématomyélie en sont les causes les plus ordinaires. Ajoutons que de simples altérations des nerfs ont quelquefois des conséquences analogues, en ce sens qu'elles peuvent engendrer des gangrènes sèches, notamment la mortification symétrique des extrémités digitales ou même celle d'une partie des pieds, comme on en trouvera des exemples dans mes *Leçons de clinique médicale*. Paris, 1883, p. 32 (voy. fig. 127 et 128).

FIG. 127. — Gangrène ou mieux mortification spontanée des extrémités digitales de la main gauche (ergotisme et alcoolisme). La main droite était un peu moins altérée.

FIG. 128. — Pied gauche dans une attitude vicieuse, ayant sur sa face dorsale une eschare sèche et noire. Semblable eschare existait au même point sur le pied droit (femme alcoolique).

En ce moment même, je vois en ville deux malades atteints de cette affection à un ou plusieurs doigts de la main droite, et chez lesquels on ne trouve, pour expliquer la gangrène et les douleurs atroces qui l'accompagnent, qu'un désordre nerveux.

Le système lymphatique peut, avec le tissu cellulaire sous-cutané, participer aux désordres trophiques de la moelle épinière. Une de mes malades, dans le cours d'une affection médullaire, présentait de temps à autre, à la partie inférieure des jambes, des poussées fluxionnaires caractérisées par la rougeur et la tuméfaction de la peau et du tissu cellulaire sous-jacent. Les parties affectées offraient une élévation de température, et les ganglions lymphatiques correspondants étaient douloureux et notablement tuméfiés, tandis que les pieds se trouvaient

recouverts d'écailles épidermiques d'un blanc argenté (fig. 129). J'ai constaté, dans la myélite tabétique, l'existence de poussées lymphangitiques, chez deux malades dont l'un succomba à cette complication. Un œdème simple ou d'apparence phlegmoneuse a été encore observé ; il occupe ordinairement le dos des pieds, les malléoles, le dos des mains ou même l'avant-bras.

Les désordres articulaires consécutifs aux lésions de la moelle épinière revêtent tantôt une forme aiguë, tantôt une forme chronique. Les pre-

Fig. 129. — Pied droit affecté de désordres trophiques (dermite exfoliatrice) à la suite d'une altération des centres nerveux.

miers se manifestent à la suite d'un traumatisme sérieux ou d'une lésion profonde de la moelle, telle que hémorrhagie ou ramollissement; ils surviennent peu de temps après le début de l'accident, et sont généralement accompagnés d'eschares de la région sacrée et d'atrophie des muscles paralysés. Les seconds se montrent dans le cours d'affections médullaires diverses. Chez une femme morte de paralysie générale dans mon service, j'ai trouvé les cartilages articulaires des deux genoux circonscrits par une zone osseuse de nouvelle formation (fig. 130); mais le plus souvent les arthrites de ce genre se voient dans le tabes dorsal où d'ordinaire elles coïncident, suivant Charcot, avec le début de l'incoordination motrice. Tout d'abord, apparaît sans douleur et sans réaction

BIBLIOGRAPHIE. — BROWN-SEQUARD, *Lectures on the central nervous system*, Philadelphia, 1860, p. 248. — COUYBA, *Des troubles trophiques consécutifs aux lésions traumatiques de la moelle et des nerfs*. Thèse de Paris, 1871. — J.-M. CHARCOT, *Troubles trophiques consécutifs aux lésions de la moelle épinière* (*Leçons sur les maladies du système nerveux*, Paris, 1872-1873, p. 52). — W. JELBY, *Traumatic paraplegia ; remarkable growth of hair* (*British med. Journal*, 14 juin 1873, t. I, p. 671). — A. VULPIAN, *Leçons sur l'appareil vaso-moteur*, t. II, Paris, 1875.

## GANGLIONS NERVEUX

Les cordons nerveux du grand sympathique, malgré une texture spéciale, sont soumis à des altérations semblables à celles des nerfs sensitifs et des nerfs moteurs ; aussi nous dispenserons-nous d'en parler ici. Par contre nous dirons quelques mots des lésions matérielles des ganglions nerveux. L'étude de ces lésions n'est pas faite, et cependant il est de la plus grande importance que le pathologiste puisse les reconnaître, et vérifier ainsi les données physiologiques acquises dans ce domaine par l'expérimentation.

La négligence que l'on apporte assez généralement à l'examen de ces ganglions, après la mort, est sans doute la principale cause de l'ignorance où nous sommes touchant leurs lésions. Composés d'un stroma conjonctivo-vasculaire, de cellules et de tubes nerveux, ces organes, au point de vue de l'arrangement de leurs éléments, peuvent se grouper sous plusieurs chefs. Un premier groupe comprend les ganglions spinaux, ceux des nerfs grand hypoglosse, pneumogastrique, glosso-pharyngien, le ganglion géniculé et le ganglion de Gasser. Dans un second groupe se rangent les ganglions sympathiques cervicaux, dorsaux, lombaires et sacrés, et de plus les ganglions ophthalmique, sphéno-palatin, otique, etc. Ce groupe se distingue du précédent non seulement par de légères différences dans les éléments nerveux, mais encore par l'abondance du stroma conjonctif formant des cloisons intérieures dans lesquelles sont contenus les gros vaisseaux. Un dernier groupe comprend les ganglions des plexus pharyngien, cardiaque, hypogastrique, et enfin les ganglions situés sur les branches périphériques du sympathique, dans la trame du cœur, dans les parois du tube digestif, etc. Tous ces ganglions, malgré une légère différence de structure, ne sont pas moins soumis à deux ordres de lésions, portant, les unes sur le stroma conjonctivo-vasculaire, les autres sur l'élément nerveux. Les premières, de beaucoup les plus fréquentes, nous occuperont plus particulièrement.

Certains désordres ganglionnaires, en l'absence de toute donnée positive, seront forcément passés sous silence, malgré l'intérêt clinique et physiologique qui pourrait s'y attacher. Les malformations qui ne font pas plus défaut dans les ganglions que dans les autres organes, sont de ce nombre. Nous en dirons autant des atrophies et des hypertrophies, états sur lesquels nous ne possédons pas de renseignements précis, attendu qu'on a désigné sous ces noms des lésions de nature très diverse.




## § 1er. — Phlegmasies.

Les phlegmasies des ganglions nerveux, à l'instar de celles de la moelle épinière et des nerfs, se localisent vraisemblablement tantôt aux cellules nerveuses (phlegmasies parenchymateuses), tantôt au tissu conjonctif interstitiel (phlegmasies interstitielles).

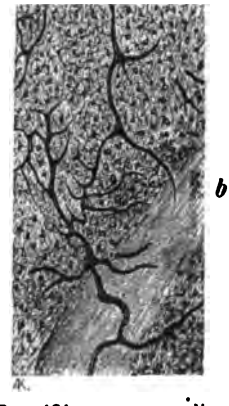


Fig. 131. — *a*, ganglion cervical inférieur tuméfié et fortement injecté; *b*, coupe microscopique de ce même ganglion où se voient des vaisseaux dilatés et distendus par le sang.

Les renseignements que nous possédons sur les phlegmasies parenchymateuses sont nuls, pour ainsi dire, car il n'est pas bien prouvé que les lésions rencontrées jusqu'ici dans les cellules ganglionnaires puissent être rapportées à un processus inflammatoire. Nos connaissances relativement aux phlegmasies interstitielles ou prolifératives sont plus avancées, en ce sens que différents auteurs ont décrit les lésions scléreuses du système ganglionnaire. Difficiles à démêler à leur première période, à cause des nombreux noyaux faisant partie de la structure des ganglions nerveux, ces lésions se distinguent néanmoins par la dilatation des vaisseaux qui, gorgés de sang, donnent au ganglion une teinte rougeâtre; plus tard il est aisé de les reconnaître. Dans un cas qui m'est personnel, les ganglions cervicaux, particulièrement l'inférieur, étaient injectés, rouges et tuméfiés de telle façon qu'une altération phlegmasique ne pouvait laisser de doute (fig. 130). Sur une coupe examinée au microscope, ces mêmes vaisseaux apparaissaient dilatés, gorgés de sang, et de nombreux noyaux de nouvelle formation renfermés dans le stroma conjonctif avoisinaient les cellules nerveuses.

Ces noyaux une fois transformés en fibrilles conjonctives rétractiles, le ganglion devient ferme, très dur, et sa lésion est mise en évidence par le microscope. Lubimoff, dans une étude sérieuse des lésions du grand sympathique, dit avoir observé, à plusieurs reprises, une multiplication des noyaux des parois vasculaires et du tissu conjonctif interstitiel, telle que les tubes nerveux paraissaient entourés d'une masse de cellules jeunes de nouvelle formation; dans un cas de diabète sucré, il constata un épaississement conjonctif notable du ganglion cœliaque, avec atrophie des cellules nerveuses. Petrow rapporte qu'il a trouvé dans la syphilis constitutionnelle une hyperplasie du tissu interstitiel des ganglions sympathiques, analogue à celle que cette maladie détermine au sein de la plupart des organes. Semblables altérations ont été vues par d'autres auteurs, en sorte qu'il n'y a pas à douter de l'existence des phlegmasies interstitielles des ganglions nerveux, et, de même que toutes les phlegmasies proliératives, celles-ci présenteraient deux phases, caractérisées, l'une par l'apparition de noyaux et de cellules conjonctives de nouvelle formation, l'autre par la transformation de ces éléments en fibrilles rétractiles. Les cellules ganglionnaires, peu ou pas modifiées au début du processus, sont plus tard déformées, granuleuses, et en dernier lieu atrophiées aussi bien que les tubes nerveux.

La marche de ces phlegmasies est lente et leur durée toujours longue. Les phénomènes qui s'y rapportent et que nous indiquerons plus loin échappent facilement au médecin, si son attention n'est particulièrement attirée vers les désordres de ce genre.

Des phlegmasies simplement scléreuses il y a lieu de rapprocher les phlegmasies gommeuses et tuberculeuses. Les premières ont pour siège habituel les ganglions de la tête et surtout le ganglion de Gasser. Les secondes affectent plus volontiers les ganglions du plexus solaire et coexistent généralement avec la tuberculose des capsules surrénales (voy. p. 372, note, et p. 375).

## § 2. — Néoplasies.

Les néoplasies des ganglions nerveux sont rares et d'ailleurs fort mal étudiées, car la plupart des faits décrits sous le nom de cancer des ganglions manquent du contrôle histologique et ne sauraient être acceptés sans discussion. Lésion essentiellement épithéliale, le cancer proprement dit ne se développe jamais primitivement dans les ganglions nerveux;

lorsqu'il s'y rencontre, c'est secondairement, et le plus souvent par propagation. Les tumeurs conjonctives, au contraire, y ont été observées à plusieurs reprises et de façon à ne laisser aucun doute.

Cruveilhier a fait représenter, dans son bel Atlas, une lésion des ganglions cervicaux du grand sympathique qu'il décrit comme une transformation fibreuse, et que caractérise une série de tumeurs affectant les ganglions cervicaux et communiquant entre elles et avec les branches antérieures des paires cervicales. Pour la plupart fusiformes, ces tumeurs ont un aspect lisse, à peine bosselé, une dureté presque cartilagineuse, de telle sorte que, même en l'absence d'un examen microscopique, il n'est guère possible de douter de leur nature fibreuse. Du reste, il existe, dans la *Physiologie pathologique* de Lebert, un cas assez semblable, celui d'une tumeur ferme, ovoïde, du volume d'un œuf de pigeon, située dans l'épaisseur du ganglion cervical supérieur, et qui présentait les caractères histologiques des tumeurs fibreuses. Les fibres nerveuses et les cellules ganglionnaires étaient étouffées par le tissu néoplasique ; les organes du thorax et de l'abdomen paraissaient normaux. La malade, une jeune fille de vingt ans, avait, dans les derniers temps de son existence, un pouls petit, très accéléré, une vive oppression et de violentes palpitations ; elle se plaignait en outre de sensations de fourmillements, et, en dernier lieu, elle fut atteinte d'une paralysie des membres, liée sans doute à la présence de fibromes développés dans la cavité rachidienne.

Ces faits démontrent clairement que les ganglions du grand sympathique n'échappent pas aux néoplasies fibreuses ; les autres ganglions sont également exposés à ce genre de lésion, car Dixon rapporte le cas d'une tumeur développée dans le ganglion de Gasser, dont la nature fibreuse, malgré l'absence d'examen microscopique, ne saurait laisser de doute.

## § 3. — Hypoplasies.

Les hypoplasies des ganglions sont des désordres qui se localisent plus spécialement aux cellules nerveuses, mais qui parfois aussi intéressent les vaisseaux sanguins et le tissu conjonctif. La stéatose des cellules nerveuses, constatée à diverses reprises par plusieurs auteurs, n'est pas discutable. Elle est caractérisée par l'apparition, au sein de ces éléments, de granulations graisseuses qui les déforment, les tuméfient et finissent quelquefois par les détruire. Elle existait dans un cas de cancer avec altération ganglionnaire généralisée observé par Lubimoff, et dans

un cas d'empoisonnement par le phosphore, où ce même auteur aurait constaté en outre la stéatose des vaisseaux et des éléments cellulaires du stroma ganglionnaire.

La leucomatose ou dégénérescence dite amyloïde est une lésion rare dans les ganglions nerveux. Elle a pour siège les vaisseaux de ces ganglions, dont les parois sont épaissies, grisâtres, translucides, et que colore en rouge au bout d'un certain temps l'eau iodée (Lubimoff). Cette lésion a été rencontrée plusieurs fois sur des sujets tuberculeux et syphilitiques (Foa).

La chromatose ou dégénérescence pigmentaire se localise spécialement aux cellules nerveuses. Des grains de pigment d'ordinaire assez gros, jaunes ou brunâtres, quelquefois très fins et d'un noir foncé, entourent le noyau et forment de petits amas colorés, disséminés dans toute l'étendue de la cellule, dont ils masquent les diverses parties. Ce désordre est commun dans la sénilité, l'alcoolisme et la pellagre.

## § 4. — Parasitisme.

Aucun parasite animal n'a été observé dans les ganglions nerveux ; par contre, on y a rencontré des microbes. Lubimoff a observé dans la pyémie, la diphthérie et l'endocardite ulcéreuse, un certain nombre de vaisseaux des ganglions cœliaque et cervical supérieur remplis d'une substance grise, granuleuse, ne changeant pas sous l'influence de la potasse caustique ou de l'acide acétique concentré ; c'étaient là des amas de micrococques qui d'ailleurs se retrouvaient aussi dans le tissu même de ces organes.

## § 5. — Traumatisme.

Les altérations traumatiques des ganglions nerveux sont l'effet, ou bien de blessures, ou bien d'irritation et de compression par suite de lésions de voisinage. Les plaies, les déchirures et les contusions, désordres rares en raison du siège spécial de ces organes, sont plus fréquentes dans la région cervicale que partout ailleurs. Au point de vue anatomique, ces désordres ne diffèrent pas des mêmes accidents observés dans les nerfs et la moelle épinière, du moins si on s'en rapporte à ce qui se passe chez les animaux.

La compression des ganglions nerveux est l'effet de la présence de

néoplasies diverses, conjonctives ou épithéliales, de masses tuberculeuses, de tumeurs anévrysmales, etc. Les plus redoutables de ces lésions sont presque toujours celles des glandes lymphatiques, dont les rapports avec les ganglions nerveux sont bien connus. Ces glandes, tuméfiées et indurées, irritent, compriment, enflamment ou atrophient les ganglions voisins, et sont ainsi la cause de désordres sérieux, qui malheureusement échappent dans un trop grand nombre de cas à l'attention du clinicien et de l'anatomo-pathologiste. Bien des fois, dans la tuberculose et la carcinose des glandes lymphatiques prévertébrales, nous avons trouvé les ganglions nerveux injectés, déformés, atrophiés; mais c'est surtout dans la tuberculose des capsules surrénales que ces désordres sont communs. L'altération secondaire des ganglions et des branches nerveuses du grand sympathique est, en effet, presque toujours associée à cette tuberculose, et de là une série de troubles fonctionnels des plus variés et des plus sérieux, trop souvent suivis de la mort.

### TROUBLES FONCTIONNELS LIÉS AUX LÉSIONS DES GANGLIONS NERVEUX

Peu influencés par la nature de l'altération, les troubles fonctionnels des ganglions nerveux offrent des différences manifestes, suivant que le désordre qui les provoque a pour effet une simple irritation ou une destruction, c'est-à-dire l'excitation ou la paralysie. D'un autre côté, subordonnés au fonctionnement spécial des parties intéressées, ces troubles varient nécessairement avec le siège du foyer d'altération, et à cet effet il y a lieu de les étudier dans chacune des trois grandes régions qui sont leurs principaux centres : région cervicale, région épigastrique, région hypogastrique.

Les effets provenant de la section du sympathique cervical ont été sérieusement étudiés, depuis Pourfour Dupetit, par plusieurs expérimentateurs et surtout par Claude Bernard; ils consistent en désordres divers, à savoir : troubles vaso-moteurs, troubles oculo-pupillaires, troubles sécrétoires et troubles cardiaques. Les troubles vaso-moteurs se révèlent par une rougeur plus ou moins intense avec augmentation de la température des parties animées par le nerf sectionné; les troubles sécrétoires, par des sueurs de ces mêmes parties; les troubles oculo-pupillaires, par la rétraction du globe de l'œil, le resserrement de la fente palpébrale, le retrécissement de la pupille; les troubles cardiaques enfin, par le ralentissement du pouls.

Les phénomènes observés dans les cas de simple excitation des gan-

glions ou des filets nerveux du sympathique cervical sont entièrement différents ; la face est anémiée, pâle, aplatie et refroidie, la pupille dilatée et immobile, la fente palpébrale élargie, l'œil saillant au dehors (exophthalmie), enfin les battements du cœur sont accélérés. Observés dans des cas d'irritation traumatique ou de compression par des tumeurs diverses, goitreuse, anévrysmale, etc., ces phénomènes se rapprochent assez de ceux qui caractérisent la maladie dite de Basedow; aussi y a-t-il quelque raison d'attribuer ce syndrome à l'irritation du sympathique cervical ; du reste, nous avons trouvé le ganglion cervical inférieur fortement irrité dans un cas de ce genre.

Les troubles dépendant d'une altération des ganglions et filets sympathiques situés dans la région épigastrique varient également, selon que l'altération a pour effet la destruction ou la simple irritation de ces organes ; malheureusement, ils n'ont pas été jusqu'ici l'objet d'une analyse assez sévère pour qu'il soit possible de les examiner sous ce double rapport. Ces troubles ont pour siège les organes auxquels se distribuent les nerfs émanant du plexus solaire et des plexus voisins, c'est-à-dire l'estomac, l'intestin, le foie, les reins, etc.

Le désordre de l'estomac se révèle par la diminution de l'appétit et l'apparition de vomissements aqueux plus ou moins abondants, qui se renouvellent presque chaque jour, ainsi que le prouvent les cas d'altération du plexus solaire dans la tuberculose des capsules surrénales ; celui de l'intestin consiste en une diarrhée aqueuse, sorte de lientérie qui peut persister pendant longtemps. Les expériences d'Armand Moreau ont mis hors de doute l'origine de ce trouble, en montrant que la sécrétion d'une anse intestinale dont on a lié les deux bouts se trouve exagérée par la section des nerfs qui s'y rendent. Par contre, il y a des raisons de croire que l'excitation du plexus solaire a pour effet la dyspepsie flatulente, et que le trouble sécrétoire désigné sous le nom d'entérite membraneuse est dû non pas à la paralysie, mais à l'excitation des filets intestinaux du nerf sympathique. Les désordres fonctionnels du foie liés aux lésions des ganglions ou des nerfs sympathiques sont mal connus ; toutefois, plusieurs auteurs, et Schiff en particulier, ont reconnu que la section bilatérale des nerfs splanchniques, chez les chiens et les cobayes, était suivie de glycosurie et, par conséquent, d'un certain degré d'hypérémie hépatique. Ajoutons que certains flux biliaires peuvent être rattachés à des lésions des ganglions ou des nerfs sympathiques, et que la sécrétion hépatique est quelquefois notablement diminuée à la suite d'impressions nerveuses un peu vives. Tous ces faits ont la plus grande importance, et mériteraient d'être mieux étudiés.

Les altérations des plexus nerveux se distribuant aux reins engendrent des troubles caractérisés soit par de l'hypérémie avec exagération de la sécrétion, soit par de l'anémie, avec affaiblissement de la fonction rénale. Brown-Séquard (1) a vu se produire de la congestion des reins à la suite de la section des nerfs rénaux, et ce phénomène a de plus été constaté par P. Bert et par Ranvier. L'ignorance où nous sommes des lésions et de la physiologie des plexus hypogastriques nous met dans l'impossibilité d'en parler.

Les désordres résultant de l'altération du ganglion de Gasser ou de la section du nerf trijumeau en deçà de ce ganglion se montrent spécialement du côté de l'œil, dont la cornée devient rapidement opaque, se ramollit, s'ulcère et se perfore de telle façon que le globe oculaire finit par se vider. Ce fait, démontré expérimentalement par Magendie et depuis lors par beaucoup d'autres physiologistes, est confirmé par de nombreuses observations cliniques, comme le prouve, du reste, le cas de gomme syphilitique du ganglion de Gasser, rapporté plus haut (voy. p. 372).

Les effets de l'altération des autres ganglions nerveux n'ont pas une moindre importance ; leur étude est donc du plus haut intérêt, et le clinicien doit s'appliquer à les rechercher avec grand soin, afin de pouvoir les diagnostiquer et en tirer des indications pronostiques et thérapeutiques utiles aux malades.

BIBLIOGRAPHIE. — J. CRUVEILHIER, *Anatomie pathologique du corps humain*, livr. I, pl. 3. Paris, 1829-1835. — H. LEBERT, *Tumeurs fibreuses développées dans les ganglions du nerf sympathique* (*Physiologie pathologique*, t. II, p. 179. Paris, 1845). — J. DIXON, *Case of a large tumour developed in the substance of the ganglion of the fifth nerve* (*Med. chir. Trans.*, 1847, t. XXIX, p. 131). — AD. POITEAU, *Des lésions de la portion cervicale du grand sympathique.* Thèse de Paris, 1869. — W. OGLE, *A case illustrating the physiol. and pathol. of the cervical portion of the sympat. nerve* (*Med. chir. Transact.*, 1869, t. LII, p. 151). — J.-F.-B. POLAILLON, *Étude sur la texture des ganglions nerveux périphériques* (*Journ. de l'anatomie et de la physiologie de l'homme et des animaux*, 1866, t. III, p. 242). — Le même, *Altérat. pathol. de ces ganglions* (*Ibid.*, p. 263). — R. BEVERIDGE, *Affection du nerf trijumeau et du ganglion de Gasser* (*Med. Times and Gaz.*, 22 février 1868). — EULENBURG et GUTTMANN, *Die Pathologie des Sympathicus* (*Archiv f. Psychiatrie und Nervenkrankheiten*, 1868, p. 421). — Les mêmes, *Ibid.*, 1869, t. II, p. 153 ; anal. du premier mém. dans *Arch. gén. de méd.*, 1869, t. II, p. 224. — E.-C. SEGUIN, *Amer. Journal of med. sc.*, 1872, n. s., t. CXXVIII, p. 427. — W. NICATI, *La para-*

(1) Brown-Séquard, *Comptes rendus de la Soc. de biologie*, 1870, p. 83.

*lysie du nerf sympathique cervical* (*Gaz. méd. de Paris*, 1873, p. 663). — P. Petrow, *Ueber die Veranderung. des sympath. Nervensyst. bei constitut. syphilis* (*Archiv f. path. Anat. und Physiol.*, 1873, t. LVII, p. 121). — P. Foa, *Sulla anatomia pathologica del gran simpatica* (*Rivista clinica di Bologna*, Agosto 1873, et *Gaz. méd. de Paris*, 1875, p. 144). — E. Fränkel, *Zur Pathol. des Halssympathicus*, in Diss. Breslau, 1874. — Al. Lubimoff, *Beiträge zur Histologie und pathologischen Anatomie des sympatischen Nervensystems* (*Archiv f. pathol. Anat. und Physiol.*, 1874, t. LXI, p. 145, et *Rev. des sciences méd.*, t. V, p. 82). — W. Erstein, *Ueber einen pathologisch.-anatomischen Befund am Halssympathicus bei halbseitigem Schweiss* (*Archiv f. pathol. Anat. und Physiol.*, 1875, t. LXII, p. 435). — G. Colomiatti, *Sur la tuberculose des ganglions du grand sympathique et des nerfs* (*Giornale della Academia di medicina di Torino*, décembre 1873 et 18 février 1875). — Seeligmuller, *Ueber Sympathicusaffektionen bei Verletzungen des Plexus brachialis* (*Berl. klin. Wochenschr.*, 1870, t. VII, p. 26). — Le même, *Lahmung des Sympathicus und Nerv. ulnaris durch Schussverletzung* (*Ibid.*, 1872, t. IX, p. 4). — Le même, *Zur Kenntniss der Affectionen des Sympathicus* (*Schmidt's Jahrbuch*, 1878, t. CLXXX, n° 10, et *Arch. gén. de médecine*, 1879, t. I, p. 482). — Sam. Ger et John Abercrombie, *A case of lesion of the sympathetic nerve in the neck* (*St-Bartholomew's hospital Reports*, 1882, t. XVIII, p. 253). — Mobius, *De la pathologie du sympathique cervical* (*Berliner klin. Wochenschrift*, 1884, n°s 15, 16, 17 et 18; anal. dans *Union méd.*, 1884, sér. 3, t. XXXVII, p. 989). — Francotte, *Annales de la Soc. méd. chirurg. de Liége*, mai 1884.

# CHAPITRE III

## ENCÉPHALE

Après avoir dépassé le trou occipital, les cordons médullaires reçoivent entre leurs faisceaux les noyaux d'origine des dernières paires cérébrales, d'où un élargissement de la moelle, connu sous le nom de bulbe ou moelle allongée; puis quelques-uns de ces cordons se portent en arrière et en haut pour constituer le cervelet, tandis que les autres se continuent à travers la protubérance et forment les pédoncules cérébraux dont les faisceaux aboutissent à des noyaux gris : corps opto-striés, tubercules quadrijumeaux, etc., lesquels se trouvent coiffés de deux masses allongées de substance nerveuse ou hémisphères cérébraux. Ainsi, un rapport des plus intimes existe entre la moelle épinière, le cervelet et le cerveau. Connaissant les faisceaux médullaires, il nous reste, pour donner une idée de la composition de l'encéphale, à indiquer sommairement la structure des noyaux de substance grise ou ganglions du cerveau et des calottes hémisphériques qui les recouvrent. Ajoutons qu'au milieu de la masse provenant de cette réunion sont creusées les cavités ventriculaires, sur la paroi desquelles apparaît la substance des noyaux ganglionnaires, et faisons tout d'abord connaître en peu de mots la topographie de l'écorce grise qui se montre sous la forme de plis sinueux ou circonvolutions.

La surface des hémisphères cérébraux est divisée en lobes frontaux, pariétaux, occipitaux et temporaux ou temporo-sphénoïdaux (fig. 132).

Le lobe frontal, le plus antérieur, se trouve séparé du lobe pariétal par un sillon profond, scissure de Rolando (fig. 132, R). On y observe quatre circonvolutions principales, dont trois dirigées d'arrière en avant et désignées sous les noms de première $F_1$, seconde $F_2$ et troisième frontale $F_3$. La quatrième, située en arrière des précédentes, borde en avant le sillon de Rolando; elle s'appelle frontale ascendante Fa.

Le lobe pariétal est limité en avant par la scissure de Rolando R, qui le sépare du lobe frontal, en arrière par la scissure pariéto-occipitale Sp,

qui le sépare du lobe occipital, en bas par la scissure de Sylvius S, qu le sépare du lobe temporal. Il possède deux circonvolutions principales, la circonvolution pariétale ascendante Pa, qui borde en arrière le sillon de Rolando et se continue en haut avec le lobule pariétal supérieur Ps, et la circonvolution du pli courbe ou lobule pariétal inférieur Pi, séparée par une scissure du lobule du pli courbe Pc.

Le lobe temporal est formé de trois circonvolutions parallèles et assez semblables dénommées, en procédant de haut en bas, sous les noms de

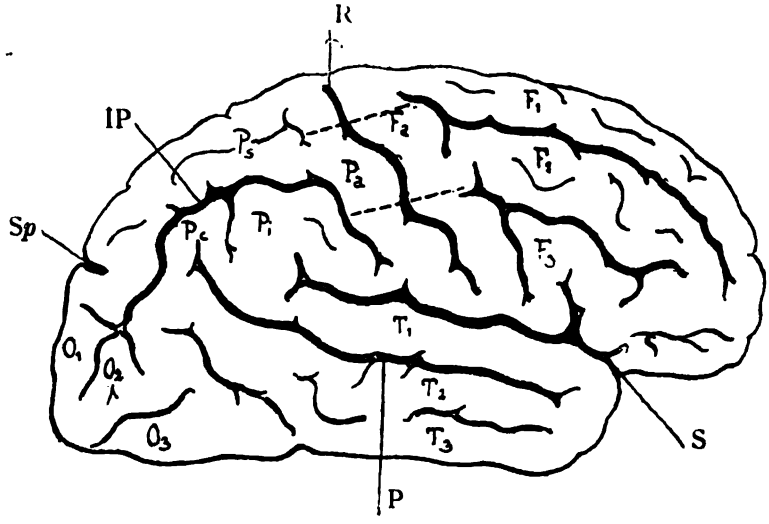


Fig. 132. — Face externe de l'hémisphère droit (Richer). — S, scissure de Sylvius; R, sillon de Rolando; IP, scissure interpariétale; P, scissure parallèle; Sp, scissure perpendiculaire externe.

première $T_1$, seconde $T_2$ et troisième circonvolution temporale $T_3$. Le lobe occipital comprend trois circonvolutions également désignées $O_1$, $O_2$, $O_3$.

La face interne des hémisphères (fig. 133) présente deux circonvolutions immédiatement au-dessus du corps calleux, la circonvolution marginale du corps calleux $F_2$, puis la scissure calloso-marginale 3, au-dessus de laquelle existent, d'avant en arrière : la première circonvolution frontale interne $F_1$, le lobule paracentral P, la scissure fronto-pariétale interne 2, le lobule quadrilatère ou avant-coin AC, la scissure pariéto-occipitale 4, le lobe cunéiforme ou coin C, et le lobe occipital avec ses deux circonvolutions $TO_1$, $TO_2$. A la partie postéro-interne, se trouve la circonvolution de l'hippocampe.

La surface du cervelet présente des circonvolutions semblables à celles

du cerveau, mais elles ont été moins étudiées. Indépendamment des faisceaux qui lui viennent de la moelle, cet organe envoie des pédoncules vers le cerveau, et se trouve en communication d'une part avec la moelle allongée, d'autre part avec les centres gris du cerveau, de telle sorte que chaque hémisphère cérébelleux est relié à l'hémisphère cérébral du côté opposé; aussi l'atrophie d'un hémisphère cérébral est-elle ordinairement suivie de l'atrophie de l'hémisphère cérébelleux opposé.

Le cervelet est composé d'une substance grise et d'une substance blanche constituées l'une et l'autre par des éléments nerveux, un stroma conjonctif et des vaisseaux. La substance blanche renferme des tubes

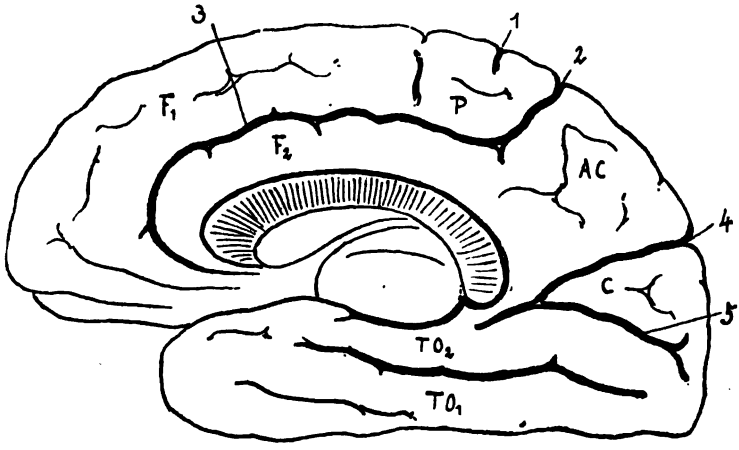


Fig. 133. — Face interne de l'hémisphère droit (Richer). — 1, scissure de Rolando; 2, scissure fronto-pariétale interne; 3, scissure calloso-marginale; 4, scissure perpendiculaire interne; 5, scissure calcarine.

nerveux parallèles, à contours foncés se bifurquant parfois au voisinage de la substance grise. Celle-ci existe sur la voûte du quatrième ventricule, au-dessous des valvules de Tarin, où se rencontrent des cellules nerveuses brunâtres de 45 à 67 μ de diamètre; dans le corps dentelé au niveau du feuillet gris rougeâtre, où se voient des cellules jaunâtres mesurant 18 à 36 μ et munies de deux à cinq prolongements. Dans les circonvolutions, la substance grise comprend, suivant Kölliker, une couche interne ou rouillée et une couche externe ou grise, renfermant des cellules et des tubes nerveux diversement disposés. Meynert a trouvé dans l'écorce grise du cervelet, en allant de la surface à la profondeur, une première couche épaisse, granuleuse, pauvre en cellules ganglionnaires; une seconde couche mince parcourue par des tubes nerveux à moelle et

FIG. 134. — Coupe de la substance grise de la 3e circonvolution frontale (Meynert). — 1, couche de corpuscules corticaux disséminés; 2, couche dense de petits corpuscules corticaux pyramidaux; 3, couche de grands corpuscules corticaux pyramidaux; 4, couche dense de corpuscules corticaux, petits et de forme irrégulière; 5, couche de corpuscules corticaux fusiformes; *m*, faisceaux médullaires.

des cellules fusiformes; une troisième couche composée de grosses cellules nerveuses (cellules de Purkinje) dont les prolongements protoplasmiques ramifiés s'étendent dans les deux couches précédentes, tandis que le prolongement cylindrique axile unique (prolongement de Deiters) s'enfonce dans les couches profondes; enfin une couche granuleuse, formée de petites cellules rondes, et la substance blanche avec ses fibres nerveuses.

La structure du cerveau comprend, comme celle du cervelet, des éléments nerveux, un stroma conjonctif ou névroglie, des vaisseaux artériels et veineux. Les tubes nerveux occupent la substance blanche, tandis que les cellules sont réparties dans l'écorce et dans les noyaux centraux de substance grise. Celle-ci comprend, indépendamment des circonvolutions, trois paires de ganglions, qui sont les tubercules quadrijumeaux, les couches optiques et les corps striés. Ces ganglions sont isolés comme le corps strié, ou bien unis entre eux et avec les parties grises sous-jacentes (couches optiques, tubercules quadrijumeaux); des fibres nerveuses les relient d'une part avec le cervelet et le bulbe, d'autre part, avec les circonvolutions cérébrales. Les cellules que renferment ces masses varient avec chacune d'elles; celles des corps

riés sont les plus volumineuses et les plus ramifiées, elles ont de deux à cinq prolongements. A ces éléments aboutissent d'une part les fibres nerveuses des pédoncules cérébraux, d'autre part, celles qui forment la masse blanche du cerveau et proviennent de la substance grise corticale et substance des circonvolutions.

Les circonvolutions cérébrales sont formées, dans le lobe frontal et dans le lobe pariétal, de cellules de diverses grandeurs, les unes rondes, les autres pyramidales ou fusiformes, puis de fibres nerveuses et d'une substance granuleuse. Ces éléments sont disposés de telle façon qu'il est possible d'y reconnaître cinq couches plus ou moins distinctes, bien indiées par Meynert (fig. 134). La première de ces couches, située au-dessous de la pie-mère, laisse voir des tubes nerveux à myéline, très minces, parallèles à la surface du cerveau, et quelques petites cellules pyramidales éparses dans une substance granuleuse (1). La seconde couche (2), de teinte foncée, renferme une grande quantité de cellules pyramidales de moyen volume, à sommet effilé vers la surface de la circonvolution, et une faible quantité de matière amorphe interposée.

La troisième couche (3) est caractérisée par la présence de cellules pyramidales, pour la plupart très grosses et presque aussi volumineuses que les grandes cellules des cornes antérieures de la moelle (cellules géantes). Les cellules allongées se terminent en pointe du côté de la surface du cerveau, de sorte que leur base occupe la partie profonde de la circonvolution. Elles émettent des branches plus ou moins nombreuses et reçoivent à leur base un tube nerveux qui correspond aux prolongements de Deiters. Entre ces grandes cellules cheminent des faisceaux de tubes nerveux à moelle dont la direction est perpendiculaire à la surface de la circonvolution.

La quatrième couche contient de petites cellules irrégulières, rapprochées les unes des autres (couche granuleuse), tandis que la cinquième renferme des cellules fusiformes. Les éléments de ces deux couches sont séparés en colonnes, prismes ou lamelles perpendiculaires, par des cloisons formées de la juxtaposition de cylindres-axes ou de tubes nerveux qui vont se terminer dans les cellules pyramidales. Il est digne de remarque que les cellules pyramidales ont leur cylindre-axe dirigé vers la substance blanche, tandis que les cellules de petit volume vont gagner la périphérie des circonvolutions.

Les circonvolutions des lobes occipitaux et sphénoïdaux ont la même structure, avec cette différence que les cellules pyramidales y sont plus rares et que les cellules géantes y font défaut. Ces éléments sont localisés

d'une façon toute spéciale dans les portions des lobes frontaux et pariétaux, considérés comme étant les centres psychomoteurs.

Entre l'écorce grise et les ganglions du cerveau existe une masse centrale de substance blanche composée de fibres nerveuses formant, suivant Luys (1), trois systèmes principaux. Un premier système est représenté par une catégorie nettement isolée de fibres blanches, qu'en raison de leur direction, on peut appeler système des fibres commissurantes, parce qu'elles relient entre elles les portions homologues de chaque lobe cérébral, ou les diverses régions d'un même lobe.

Le deuxième système, ou système des fibres cortico-thalamiques, est constitué par tout un ensemble d'éléments rayonnés qui relient les différents territoires de l'écorce à la couche optique, au pourtour de laquelle ces fibres se groupent comme les rayons d'une roue autour du moyeu. Les postérieures se dirigent d'arrière en avant (fibres de Kölliker); les supérieures, de haut en bas (fibres de la couronne de Reil); les antérieures, qui affectent une direction antéro-postérieure, plongent, pour arriver à leur centre de convergence, à travers la substance grise du corps strié, qu'elles divisent ainsi en deux segments. Ce sont ces fibres disposées en fascicules stratifiés, que l'on décrit sous la dénomination de capsule interne. Une fois parvenues à leur centre d'aboutissement, ces fibres se disposent en filaments grisâtres, et vont se perdre, les unes dans les noyaux isolés de la couche optique, les autres dans la substance grise centrale qui tapisse les parois du troisième ventricule.

Le troisième système est formé par une série de fibres blanches, qui ont aussi leur origine commune au sein des différentes régions grises de l'écorce, et qui vont se disperser dans la masse du corps strié et celle des noyaux sous-optiques (*système des fibres cortico-striées*). Ces fibres ont toutes une direction convergente. Les postérieures se dirigent d'arrière en avant, les supérieures de haut en bas, les antérieures d'avant en arrière, et de la sorte elles arrivent à se grouper comme les branches d'un éventail en dehors du corps strié qu'elles emboîtent sous le nom de capsule externe. Une portion d'entre elles se perd dans les différents noyaux de la masse du corps strié, tandis qu'une autre portion s'étend jusqu'aux noyaux gris centraux étagés de haut en bas, depuis les noyaux rouges de Stilling jusqu'aux noyaux gris des olives bulbaires. Ainsi, les différents territoires de l'écorce grise cérébrale sont reliés non seulement aux noyaux centraux opto-striés, mais encore à toute la série des petits centres gris des régions de l'isthme, de la protubérance et du bulbe. Le rôle phy-

(1) Luys, *Compt. rend. de l'Académ. des sciences*. Paris, 7 juillet 1884.

siologique de chacun de ces systèmes de fibres blanches est, selon l'auteur précité, facile à concevoir. Les fibres transversales ou commissurantes peuvent être considérées comme servant à l'unité d'action des régions homologues de chacun des deux lobes cérébraux; les fibres cortico-thalamiques, comme des voies de diffusion dans une direction centrifuge des différents ordres d'incitations sensorielles irradiées des noyaux gris thalamiques, vers les différents territoires de l'écorce; les fibres cortico-striées seraient alors destinées à ramener vers les régions motrices centrales (corps strié) les incitations à direction centripète, conçues dans les différents territoires psycho-moteurs de l'écorce cérébrale. Si pourtant on s'en rapporte aux observations cliniques, il y a des raisons de croire que toutes les fibres nerveuses provenant de la moelle épinière ne sont pas arrêtées dans les corps opto-striés et que plusieurs faisceaux s'étendent jusqu'aux circonvolutions : c'est du moins ce que semblent prouver les cas de dégénération descendante consécutive aux lésions de l'écorce cérébrale.

Le stroma conjonctif de l'encéphale est constitué par un fin reticulum, sorte de canevas à mailles très larges dans la substance blanche, notamment dans celle du bulbe et de la protubérance, beaucoup plus étroites et resserrées dans la substance grise, particulièrement à la surface du cerveau et du cervelet, infiltré d'une grande quantité de noyaux dans la couche rouillée des circonvolutions cérébrales et dans la corne d'Ammon. Les mailles de ce canevas, dans lesquelles sont contenus les cellules et les tubes nerveux, servent de soutien aux vaisseaux et sont pourvues de noyaux arrondis, sur plusieurs des points où elles se réunissent.

Les carotides internes et les vertébrales fusionnées en un seul et unique tronc, le tronc basilaire, forment par leurs divisions et leurs anastomoses, à la base de l'encéphale, l'hexagone dit de Willis, lequel, s'il est complet, permet le rétablissement de la circulation dans les vaisseaux de l'encéphale, lorsque l'un des troncs d'origine vient à s'obstruer. Par contre, l'oblitération d'une artère située au delà de cet hexagone est presque invariablement suivie de ramollissement.

Les trois artères principales qui émanent de l'hexagone de Willis sont les cérébrales antérieures et les sylviennes, branches de division des carotides internes, lesquelles se distribuent aux régions antérieures et latérales du cerveau; puis les cérébrales postérieures, branches de la basilaire, destinées à la région postérieure de ce même organe. Le cervelet, la protubérance et le bulbe reçoivent leurs vaisseaux du tronc basilaire et des vertébrales. Après s'être ramifiés dans la pie-mère, les

rameaux nés des artères pénètrent dans la substance nerveuse sous forme de divisions très fines, excepté dans la substance perforée et dans la protubérance, où leur volume plus considérable semble pouvoir rendre compte de la fréquence de l'hémorrhagie en ces points. Les rameaux destinés aux circonvolutions s'enfoncent à peu près perpendiculairement dans la substance grise, où ils forment un réseau capillaire assez serré dans la couche des cellules pyramidales, puis poursuivent leur trajet jusque dans la substance blanche, où ils s'anastomosent par leurs extrémités avec les artérioles de cette substance. Ces anastomoses se font par de très fins ramuscules, condition favorable à la production de ramollissements partiels des circonvolutions par oblitération artérielle. Aussi les infarctus ou plaques jaunes des circonvolutions comprennent-ils à la fois la couche grise et la partie blanche de ces parties.

Toutes les régions des centres nerveux ne sont pas également pourvues de vaisseaux; la richesse vasculaire de la substance grise l'emporte sur celle de la substance blanche; le corps strié est à cet égard l'une des parties les plus favorisées, ce qui peut donner la clef de la fréquence de ses altérations. Les artérioles conservent, dans le cerveau, leurs trois tuniques. L'adventice est mince, dense, rétractile, pourvue de noyaux d'autant plus abondants que l'âge est moins avancé. La tunique moyenne est exclusivement formée d'éléments musculaires, tandis que la tunique interne est composée d'une membrane élastique fenêtrée et de cellules endothéliales fusiformes. Ces diverses couches se fusionnent insensiblement, et, sur les capillaires, on ne trouve plus qu'une membrane semblable à l'adventice avec noyaux oblongs et régulièrement espacés. Les veines font suite aux mailles des capillaires, et les plus volumineuses d'entre elles ne présentent généralement aucune trace de muscles lisses; elles se réunissent de façon à former un petit nombre de troncs qui se déversent dans les sinus du crâne, dont la disposition est favorable à l'aspiration thoracique.

Tous les vaisseaux de l'encéphale, artères capillaires et veines, sont entourés de canaux périvasculaires spéciaux (Robin, Kölliker, His), qui ont en moyenne une largeur double, triple ou quadruple de celle des vaisseaux sanguins, et que des injections font communiquer avec les réseaux lymphatiques de la pie-mère. Ces canaux, que limite une membrane amorphe, renferment fréquemment des cellules incolores qui ont été considérées par Robin comme des corpuscules lymphatiques en suspension dans un liquide; c'est dans leur intérieur que se produisent les épanchements sanguins des anévrysmes faux des artères cérébrales; ajoutons que, récemment, His a décrit dans l'encéphale des espaces

particuliers qui, vraisemblablement, ne sont que des espaces lymphatiques.

Les centres nerveux se montrent de très bonne heure chez le fœtus humain. Dès l'apparition de la tache embryonnaire, on aperçoit une ligne transparente étendue de l'extrémité caudale à l'extrémité céphalique. Premier vestige de l'axe cérébro-spinal, cette ligne est une gouttière dont les bords se relèvent insensiblement et viennent se réunir de façon à constituer un canal qui va former le *canal de l'épendyme, canal de la moelle.*

Vers son extrémité antérieure, ce canal ne se ferme pas complètement, il laisse une petite ouverture qui sera plus tard l'angle inférieur du plancher du quatrième ventricule, puis il se renfle à son extrémité antérieure et produit successivement trois poches ou *vésicules encéphaliques*. La vésicule antérieure donne naissance aux ventricules du cerveau et aux hémisphères cérébraux ; la vésicule moyenne, à l'aqueduc de Sylvius et aux parties qui l'entourent ; la vésicule postérieure, au quatrième ventricule, au cervelet et au bulbe rachidien.

Les vésicules cérébrales sont formées de trois couches : une couche interne, épendyme, membrane ventriculaire ; une couche externe, qui sera la pie-mère, et une couche moyenne, qui formera la substance nerveuse. Les hémisphères cérébraux se développent d'avant en arrière, en ce sens que leur extrémité postérieure se prolonge insensiblement, de telle sorte qu'elle recouvre d'abord les corps striés, les couches optiques, les tubercules quadrijumeaux antérieurs, postérieurs, et enfin le cervelet.

La surface du cerveau est parfaitement lisse jusqu'au troisième mois ; à partir de ce moment, la scissure de Sylvius tend à séparer le lobe frontal du reste de l'hémisphère. Au commencement du cinquième mois, la scissure perpendiculaire interne commence à se dessiner et, à la fin de ce même mois, la scissure de Rolando. Les autres scissures se montrent dans le courant du sixième mois, et s'accusent de plus en plus jusqu'à la naissance ; les circonvolutions se dessinent peu à peu, mais leurs anastomoses ne se développent qu'après la naissance.

L'accroissement de l'encéphale s'opère tout à la fois par l'augmentation de volume et par la multiplication des éléments qui le composent ; il n'est pas complet avant l'âge de vingt à vingt-cinq ans. A cette première phase succède une période d'état dans laquelle les déchets organiques sont compensés par l'apport nutritif, puis survient une phase de déchéance caractérisée par des modifications histologiques, accompagnées d'une diminution de volume et de poids.

Pour évaluer d'une façon exacte le poids de l'encéphale, il importe, en effet, de tenir compte de l'âge, du sexe, de la taille et de la maladie. C'est de 25 à 35 ans que ce centre atteint son poids maximum; de 55 à 65 ans, il diminue, et de 65 à 90, il perdrait, suivant Broca, un cinquième ou un sixième de son poids par rapport à la période maximum. Le poids moyen du cerveau dans la période d'état est, suivant Broca (1), de 1421 grammes chez l'homme, et de 1260 grammes chez la femme; l'écart entre les poids extrêmes a été trouvé de 423 grammes par le même auteur.

Les sujets grands ont, d'une façon absolue, plus de cerveau que les sujets petits, chez l'homme comme chez la femme; mais la proportion change si l'on a égard à la taille, car les personnes de haute taille ont un cerveau relativement moins lourd que celles de petite taille. La maladie, de son côté, modifie sensiblement le poids du cerveau, et, si elle l'augmente dans quelques cas, elle le diminue le plus souvent, du moins lorsqu'elle est de longue durée. Nous ajouterons que les excès alcooliques diminuent avant le temps le poids du cerveau, comme nous avons pu nous en rendre compte. On sait, d'autre part, que le travail intellectuel tend plutôt à l'augmenter.

Les changements de poids du cerveau sous l'influence de l'âge trouvent leur explication dans les modifications que subissent les éléments histologiques et la circulation de cet organe. Sous cette influence, en effet, l'exhalation de l'acide carbonique est moindre, l'activité des échanges nutritifs diminue, les cellules nerveuses s'atrophient et s'infiltrent d'un pigment plus ou moins abondant; les tubes nerveux perdent de leur transparence; la substance conjonctive interstitielle s'épaissit; les tuniques des vaisseaux deviennent le siège d'une transformation graisseuse qui diminue leur résistance, prédispose aux hémorrhagies, et les gaines lymphatiques s'encombrent de granulations d'hématosine. La conséquence de ces transformations est la diminution de volume de l'encéphale et l'augmentation de la quantité du liquide céphalo-rachidien. Tantôt mou, tantôt induré, le cerveau présente, notamment à sa convexité, des circonvolutions atrophiées dont les intervalles, remplis par le liquide céphalo-rachidien, sont quelquefois pris pour des kystes. Effets naturels de l'âge avancé, ces changements peuvent se produire beaucoup plus tôt, sous certaines influences, parmi lesquelles l'abus des liqueurs alcooliques tient le premier rang. L'endartérite produit des changements analogues, mais c'est à tort que cette lésion a été considérée comme une

(1) *Le poids de l'encéphale, d'après les registres de Paul Broca*, par M. Topinard (*Mém. de la Soc. d'anthropologie de Paris*, 1883, sér. 2, t. III, p. 1).

dépendance de l'âge, elle est, en réalité, un état pathologique sur lequel nous aurons à revenir plus loin.

Plusieurs agents peuvent localiser leurs effets sur les éléments propres de l'encéphale, ce sont surtout les agents toxiques, et particulièrement les boissons alcooliques, les carbures d'hydrogène, la nicotine, la morphine, et un grand nombre d'autres substances. Les maladies infectieuses ou traumatiques n'épargnent pas davantage les centres nerveux, mais, contrairement aux intoxications, elles affectent de préférence, du moins dans le principe, la trame conjonctive ou les vaisseaux, l'altération des éléments nerveux n'étant alors que secondaire : ainsi font la syphilis, la morve, la tuberculose, la lèpre, etc. Les maladies constitutionnelles, arthritisme ou herpétisme, n'agissent pas autrement, car elles s'attaquent de préférence aux vaisseaux. Chacune des parties élémentaires de l'encéphale se trouve donc soumise à l'action d'agents spéciaux, et, comme je l'ai indiqué dans ma thèse inaugurale (1), les altérations des centres cérébro-spinaux se divisent naturellement en trois grandes classes, suivant que les éléments nerveux, conjonctif ou vasculaire sont primitivement atteints. Cette distinction ne diffère pas de celle que nous avons établie pour d'autres organes, elle conduit à ce principe général, qu'un organe étant un composé de tissus divers, chacun de ces tissus est soumis à des conditions étiologiques spéciales et subit des lésions toutes particulières.

Ajoutons que ces lésions ne reconnaissent pas seulement des causes différentes, mais qu'elles ont encore des symptômes et une évolution propres. Les modifications des cellules nerveuses corticales se traduisent non seulement par des désordres des facultés intellectuelles, mais encore par des troubles du mouvement et de la sensibilité, ce qui se comprend, puisque ces éléments président aux grandes fonctions encéphaliques. Les altérations de la trame conjonctive, qui ont pour effet ordinaire de comprimer les éléments nerveux, donnent lieu à de la contracture, à des convulsions, etc., tandis que les lésions des vaisseaux entraînent à leur suite des paralysies provenant de la destruction des éléments nerveux qui sont rompus, comme dans les hémorrhagies, ou transformés et détruits, ainsi qu'il arrive dans le ramollissement par obstruction artérielle.

Bibliographie générale. — J. Duchesne, *Tétrade des plus grièves maladies de tout le cerveau.* Paris, 1625. — O. G. Albrecht, *De morbis cerebri ex structura ejus anatomica deducendis.* Erfordiæ, 1741. — A. Marshal, *The morbid anatomy of the brain in mania and hydrophobia*, etc. London, 1815. — J. Lalle-

(1) E. Lancereaux, *De la thrombose et de l'embolie cérébrales*, thèse de Paris, 1862.

MAND, *Recherches anatomico-pathologiques sur l'encéphale et ses dépendances.* Paris, 1820-23. — D. CRAIGIE, *On the pathol. anatomy of the human brain and its membranes* (*Edinb. med. and surg. Journ.*, 1822, t. XVIII, p. 487; 1823, t. XIX, 63). — SCOUTETTEN, *Mém. sur quelques cas rares d'anatomie pathologique du cerveau, l'ulcération de la surface des hémisphères cérébraux et l'hypertrophie du cerveau* (*Archives générales de médecine*, Paris, 1825, t. VII, 31-51). — R. HOOPER, *On the morbid anatomy of the human brain.* London, 1828, avec pl. — A. MONRO, *The morbid anatomy of the brain.* Edinburg, 1827. — A. L.-J. BAYLE, *Traité des maladies du cerveau et de ses membranes*, etc. Paris, 1826. — L. BANG, *Historia quorumdam cerebri morborum atque sectionum* (*Acta reg. Soc. med. Hav.*, 1829, VII, 16-19). — J. ABERCROMBIE, *Pathological and practical researches on diseases of the brain and the spinal cord.* Edinburg, 1829; trad. franç. par Gendrin. Paris, 1837. — G. ANDRAL, *Leçons de clinique médicale.* Paris, 1834, t. V. — BERGMANN, *Zur pathologischen Anatomie des Gehirns* (*Jahrb. f. Anthrop.*, Leipzig, 1830, 272-285). — B. MOHR, *Beiträge zur Kenntniss der organischen Hirnkrankheiten.* Wurzburg, 1833. — V.-P. RAY, *Sur quelques altérations du cerveau et de ses membranes.* Paris, 1834. — WILSON PHILIPP, *A treat. on the more obscure affect. of the brain.* London, 1835. — PARCHAPPE, *Rech. sur l'encéphale.* Paris, 1836. — F. C. DONDERS, *Diss. sistens observ. anatom.-pathol. de centro nervoso.* TRAJECTI AD RHENUM 1840. — DURAND-FARDEL, *Mém. sur une altération particulière de la substance cérébrale* (*Gaz. méd. de Paris*, 1842, 2e série, t. X, p. 22-33), et *Traité des maladies des vieillards.* Paris, 1854. — MAUTHNER, *Die Krankh. des Gehirns und Rückenmarkes bei Kindern.* Wien, 1844. — BURROWS, *Observ. on the diseases of cerebr. blood circul.* London, 1846. — SOLLY, *The human brain, its struct. physiol. and diseases.* London, 1847. — R. VIRCHOW, *Ueber das granulirte Anseheh d. Wandung der Gehirnventrikel* (*Allgem. Zeitschr. f. Psychiatr.*, Berlin, 1846, t. III, p. 242). — J. DIETL, *Anatomische Klinik der Gehirn-Krankheiten.* Wien, 1846. — R. BOYD, *Contributions to the pathology of the brain* (*Edinb. med. and surg. Journ.*, 1847, t. LXVII, 451-489; t. LXVIII, p. 132). — V.-A. RACLE, *Recherches sur les affections du cerveau dans les maladies générales.* Paris, 1848. — R. LEUBUSCHER, *Die Pathologie und Therapie der Gehirn Krankheiten.* Berlin, 1854. — Le même, *Arch. f. path. Anat. und Physiol.*, 1858, t. XIII, p. 491, pl. I. — G. LUDWIG, *Zur patholog. Anatomie des dritten Hirnventrikels* (*Allgem. Zeitschr. f. Psychiatrie*, etc., Berlin, 1857, t. XIV, p. 268). — L.-F. CALMEIL, *Traité des maladies inflammatoires du cerveau.* Paris, 1859. — BROWN-SÉQUARD, *Lect. on the physiol. and pathol. of the central nervous system.* London, 1861. — H. SCHÜLE, *Beiträge zur Pathol. und pathologischen Histologie des Gehirns und Rückenmarks* (*Allg. Ztschr. f. Psych.*, etc., Berlin, 1868, t. XXV, p. 449-518, 3 pl.). — C. ELAM, *On cerebria and other diseases of the brain.* London, 1872. — R. ARNDT, *Zur path. Anat. d. Centralorg. des Nervensystems* (*Archiv f. path. Anat. und Physiol.*, 1870, t. XLIX, p. 365; 1874, t. LXI, p. 508; 1875, t. LXIII, p. 241). — J. LUYS, *Recherches sur le système cérébro-spinal.* Paris, 1865. — HASSE, *Krankh.*

der Nerven des Gehirns und Rückenmarks (*Handb. der sp. Path. und Ther.* Erlangen, 1869). — J.-M. Charcot, *Leçons sur les maladies du système nerveux*, recueillies par Bourneville. Paris, 1877. — Le même, *Leçons sur les localisations cérébrales*. Paris, 1876. — D. Wilkie, *Post mortem reports on some cases of cerebral, cerebrospinal, and spinal diseases or injury* (*Indian med. Gaz.*, Calcutta, 1878, t. XIII, p. 37). — Broadbent, *Cases of acute cerebral disease, with autopsies* (*Med. Times and Gaz.*, London, 1871, t. II, p. 376). — T. Simon, *Zur Pathol. der Grosshirn-Rinde* (*Berlin. klin. Wochenschr.*, 1873, t. X, p. 37-52). — C.-E. Giovanardi, *Intorno ad alcune importante lesioni cerebrali*. Modène, 1876. — Schmidt, *On destructive lesions of the cortical layer of the cerebrum* (*New Orleans med. and surg. Journ.*, 1878, t. V, p. 694, 837, 1 pl.; t. VI, p. 284). — Lucoud et Hallopeau, art. Encéphale du *Dict. de méd. et de chir. pratiq.* — C. Potain, art. Encéphale du *Dict. encyclop. des sc. méd.* — Mills, *On post mortem examinations of the brain* (*Philad. med. Times*, 1880, t. X, p. 365-370).

## ANOMALIES DE FORMATION ET DE DÉVELOPPEMENT

Les malformations encéphaliques dont il a été question dans le premier volume de ce traité (voy. p. 110) n'ont été étudiées que partiellement; les désordres les plus graves reconnus comme monstruosités ont seuls fixé notre attention; mais il existe toute une série d'anomalies moins sérieuses, néanmoins très importantes. Le sujet, quoique restreint, est encore des plus vastes et des plus intéressants, en ce sens qu'il comporte l'étude d'un grand nombre d'affections, les unes simples, comme l'absence d'une partie peu étendue de l'encéphale, les autres complexes et obscures, telles que la microcéphalie, l'idiotisme, le crétinisme, etc. Une connaissance approfondie du développement du cerveau de l'homme et des désordres qui peuvent entraver ce développement serait absolument nécessaire pour traiter un sujet de ce genre, d'une façon tout à fait scientifique. Cette connaissance étant toujours incomplète, notre étude ne peut être qu'une ébauche; mais du reste, qui décrira jamais toutes les variétés d'organisation du cerveau humain? qui dira où finit le cerveau mal formé, où commence celui qui est bien conformé?

Les anomalies qu'il nous reste à examiner sont nombreuses et difficiles à classer, en raison des nuances multiples qu'elles offrent à l'examen clinique et anatomique.

La division acceptée jusqu'ici n'a pas une base uniforme, car elle repose tantôt sur le mode anatomique (microcéphalie, macrocéphalie),

tantôt sur le symptôme (idiotie), tantôt sur la condition étiologique (crétinisme); aussi est-elle artificielle. Il y aurait lieu de faire cesser la confusion qui règne sur ce point, et de classer autrement les anomalies de l'encéphale. Malheureusement une classification étiologique serait prématurée dans l'état actuel de nos connaissances, et une division anatomique est seule possible. Celle-ci a d'ailleurs une certaine raison d'être, car les malformations du cerveau, comme celles du cœur et des autres organes, sont le fruit de lésions développées pendant la période fœtale ou peu de temps après la naissance. Tout en adoptant en principe cette division, nous chercherons à conserver les dénominations reçues et nous passerons successivement en revue : l'agénésie, l'hypergénésie et l'hétérotopie cérébrale (1).

### I. — Agénésie cérébrale.

Indépendamment de l'acéphalie et des malformations cérébrales telles que anencéphalie, pseudencéphalie, etc., dans lesquelles les os du crâne manquent toujours d'une façon plus ou moins complète, il existe des anomalies encéphaliques caractérisées uniquement par l'absence ou par le défaut de développement d'une partie plus ou moins étendue des hémisphères cérébraux ou cérébelleux. Ces anomalies consistent tantôt dans l'absence d'un hémisphère entier, ou d'une partie seulement de cet hémisphère (porencéphalie), ou encore dans l'absence du corps calleux avec ou sans les parties avec lesquelles il se trouve en rapport; tantôt dans la simple diminution de volume de la totalité ou d'une partie de l'encéphale : microcéphalie, idiotisme, crétinisme.

Agénésie hémisphérique et Porencéphalie. — Épars dans les recueils scientifiques, les faits d'agénésie hémisphérique doivent être rapprochés et comparés; de cette façon, en effet, il devient possible d'en donner une description générale et d'en rechercher les conditions pathogéniques.

Si un seul hémisphère est atteint, le plus souvent il n'est que partiellement détruit, et laisse voir des parcelles de substance nerveuse dispersées dans une sorte de gangue conjonctive. Lorsque les deux hémisphères sont affectés, ce qui existe dans près de la moitié des cas connus, leur altération est presque toujours symétrique. Gratiolet rapporte que chez un enfant né à terme et mort quatre jours après sa nais-

(1) L'hydrocéphalie a été décrite ailleurs; voyez t. II, p. 466.

sance, alors qu'aucun phénomène n'avait pu faire soupçonner de graves désordres organiques, l'encéphale, relégué à la partie inférieure et postérieure du crâne, était exclusivement constitué, en avant par deux masses ovoïdes que leurs rapports avec les plexus choroïdes et la voûte à trois piliers faisaient aisément reconnaître pour les couches optiques. Les lobes antérieurs et moyens du cerveau, les corps striés et la couronne de Reil faisaient entièrement défaut. Il n'existait ni corps calleux, ni *septum lucidum*, ni commissure antérieure, et il y avait libre communication entre le troisième ventricule et la cavité crânienne. La voûte à trois piliers était à l'état de vestiges, et sa dénomination vulgaire lui convenait d'autant mieux qu'elle n'avait en avant qu'un seul pilier dont l'extrémité antérieure plongeait dans la couche optique du côté droit.

Un enfant de vingt-huit mois dont l'observation est rapportée, dans les *Bulletins de la Société anatomique*, par L. Maunoir, atteint depuis sa naissance de convulsions, de vomissements et de contracture des membres et du tronc, succombe à la suite d'une diarrhée de quelques jours. Les os du crâne sont minces et complètement soudés, sauf au niveau de la fontanelle antérieure. L'encéphale, qui semblait à première vue avoir une disposition normale, laisse percevoir, dans toute la portion postérieure des hémisphères, une sensation de fluctuation, et en effet, à partir du sillon de Rolando, il existe deux kystes symétriques représentant la forme des lobes occipitaux. Chacun d'eux renferme environ 150 grammes d'un liquide transparent, alcalin, d'une densité de 1005, ne contenant que des traces d'albumine et 53 centigrammes de chlorure pour 100, composition qui se rapproche de celle du liquide céphalo-rachidien. Ces cavités n'offrent aucun trajet de communication avec les ventricules latéraux; une fois vidées et leurs parois affaissées, le cervelet, très volumineux, se trouve à découvert ainsi que les tubercules quadrijumeaux. Le corps calleux aminci se déchire à la moindre traction; l'hémisphère gauche est plus petit que le droit.

Quel que soit le point de départ de semblables lésions, les méninges ou la substance nerveuse, il n'est pas moins vrai que les lobes cérébraux sont atrophiés et détruits. Ainsi les hémisphères cérébraux peuvent manquer en totalité comme nous le savons déjà, et aussi en partie, puisque nous venons de voir un ou plusieurs de leurs lobes absents; mais dans tous ces cas, leur absence est le fait d'une lésion matérielle, comme en témoignent les kystes et les tractus membraneux.

Le cervelet présente quelquefois des désordres analogues. Dans un cas, rapporté par Combette, cet organe se trouvait remplacé par une mem-

brane gélatiniforme, tenant à la moelle allongée par deux pédicules membraneux et gélatineux. Vers les pédoncules, il existait deux petites masses de substance blanche isolées et comme détachées ayant le volume d'un pois; sur l'une d'elles se trouvait un des nerfs de la quatrième paire. Les tubercules quadrijumeaux étaient intacts; derrière et au-dessous on remarquait une sorte d'érosion, au milieu de laquelle on voyait l'orifice du canal de Sylvius. Il n'y avait pas de quatrième ventricule, les pyramides antérieures se terminaient en fourche par les pédoncules cérébraux. Il s'agissait d'une jeune fille fort peu développée, marchant à peine depuis l'âge de cinq ans, sans intelligence, n'accusant ni plaisir ni douleur, et qui ne répondait jamais que par oui et par non.

A côté des malformations étendues portant sur un ou plusieurs lobes des hémisphères cérébraux, on rencontre des anomalies par défaut qui n'intéressent que partiellement l'un des lobes hémisphériques, et qui souvent font communiquer les ventricules latéraux avec la surface libre du cerveau, sinon avec l'espace sous-arachnoïdien. Heschl, qui a appelé l'attention sur cette malformation cérébrale, a proposé de la désigner sous le nom de *porencéphalie*.

C'est encore d'un développement imparfait des hémisphères qu'il s'agit ici, mais dans quelques cas le désordre est peu considérable, la communication avec les ventricules n'a pas lieu; la perte de substance encéphalique, limitée par une sorte de membrane, ressemble assez à un kyste situé dans l'épaisseur de la substance nerveuse.

La porencéphalie a été bien étudiée par Kundrat, qui en distingue quatre variétés pouvant se réduire à deux, suivant que le désordre est simple ou accompagné d'hydrocéphalie. La perte de substance ou lacune est tantôt unique, tantôt double, et disposée d'une façon symétrique sur la partie latérale des hémisphères; quelquefois enfin on constate un plus grand nombre de lacunes à des degrés divers de développement. Ces lacunes, plus ou moins étendues, sont limitées par les circonvolutions revêtues de la pie-mère et par la substance blanche. Dans la porencéphalie congénitale, les circonvolutions rayonnent et s'inclinent à pic vers le fond de la perte de substance, tandis que, dans la porencéphalie acquise, elles sont tronquées et se terminent de niveau avec la surface du cerveau. La substance nerveuse qui forme les parois de la lacune est ordinairement recouverte d'une sorte de membrane très mince contrairement à ce qui a lieu dans la porencéphalie acquise où elle se trouve le plus souvent à nu.

L'hémisphère exempt de lacunes est le siège ordinaire d'une hyper-

trophie compensatrice ; mais quelquefois aussi les deux hémisphères sont comprimés et leurs circonvolutions atrophiées. Le crâne, rarement normal, est ou bien volumineux et hydrocéphale, ou bien microcéphale, asymétrique, etc.

L'idiotie est le symptôme le plus ordinaire de cette malformation comme aussi de l'absence d'un hémisphère ; ce symptôme n'est pas constant, car il a manqué dans dix cas sur quarante et un (Kundrat). La porencéphalie survenant après la naissance engendre, suivant son siége, de l'aphasie, des paralysies, des contractures et quelquefois même de l'épilepsie ou de l'aliénation mentale. Les malades dépassent assez souvent l'âge de quarante ans, tandis que dans la porencéphalie congénitale, la mort est habituellement très précoce.

*Étiologie et pathogénie.* — Dire que l'agénésie d'un hémisphère ou d'un lobe cérébral est le fait d'un simple arrêt de développement, ce n'est rien expliquer, car cet arrêt, ne pouvant être primitif, est forcément subordonné à une cause mécanique ou anatomique. S'il est quelquefois possible d'invoquer la première de ces causes, il n'est pas moins vrai que c'est la seconde qui est le plus souvent mise en jeu, car, en examinant les débris des hémisphères ou des portions d'hémisphère en défaut, on ne tarde pas à y reconnaître des traces de lésions matérielles ordinairement inflammatoires. Kundrat attribue la porencéphalie à une ischémie cérébrale qui entraîne un ramollissement plus marqué dans la substance blanche, et Binswanger la fait provenir d'une encéphalite circonscrite se terminant par ramollissement et dépendant elle-même d'une anémie cérébrale. Jusqu'ici donc, on n'est pas fixé sur la nature des lésions matérielles qui engendrent ces anomalies ; mais il faut bien reconnaître que ces lésions sont diverses à leur origine, et que si les unes consistent dans la présence de kystes méningiens, les autres peuvent être l'effet d'une encéphalite et surtout d'une oblitération vasculaire.

Un fait de porencéphalie acquise rapporté par Heubner mettrait cette dernière cause hors de doute. Chez une enfant morte à deux ans et demi après une atteinte de paraplégie accompagnée de contracture des quatre membres, cet auteur trouva une vaste perte de substance de l'hémisphère gauche qui avait détruit les deux circonvolutions centrales et s'étendait jusqu'au plafond des ventricules cérébraux, une lacune au niveau de la partie antérieure de la circonvolution pariétale droite inférieure, une légère perte de substance des masses ganglionnaires et la destruction complète du noyau lenticulaire du même côté. Il existait en outre une vaste perte de substance dans la moitié antérieure de la protu-

bérance, où les deux pyramides se trouvaient presque entièrement dé truites; puis enfin, comme pour donner la clef de tous ces désordres, u endocardite du ventricule gauche, un vieil infarctus rénal et un cai ancien canaliculé, s'étendant de l'artère sylvienne droite jusqu'au co mencement de ses deux branches de bifurcation. Ainsi les anomalies formation de l'encéphale ont au moins quelquefois pour origine des d ordres matériels semblables à ceux que l'on observe dans l'âge adulte.

Bibliographie. — Dugès, *Éphémérides méd. de Montpellier*, juillet 1826. Cazauvieilh, *Sur l'agénésie du cerveau et la paralysie congénitale* (*Archiv. gén. méd.*, mai et juillet 1827). — Savatier, *Observ. d'agénésie cérébrale sans dé mat. de la tête* (*Cliniq. des hôpitaux*, Paris, 1827, 1, n° 79). — Combette, *A sence complète du cervelet, des pédoncules postér. et de la protubérance cérébr chez une jeune fille morte dans sa onzième année.* Rapport de Forget (*Bull. de Société anat.*, 1830, t. V, p. 148-157). — G. Breschet, *Mém. sur quelques v de conform. par agénés. de l'encéphale et de ses annexes* (*Archiv. gén. de méd.* 1831, XXV, 453, XXVI, 38). — P. Gratiolet, *Observat. sur un cas d'abs presque complète des hémisphères cérébraux, coïncidant avec une conformation r lière du crâne* (*Annales d'anat. et de physiol.*, Paris, 1839, t. III, p. 181). J. Cruveilhier, *Anat. path. du corps humain*, livr. XV, pl. 4. — F.-S. Hü *Partieller Mangel der rechten Grosshirnhemisphere* (*Med. Jahrb. d. k. k. O States*, Wien, 1847, t. LX, 151). — H. Schüle, *Rescreib. ein. inter. Hemm bild. d. Gehirns.* (*Allg. Zeitschr. f. Psychiatrie*, Berlin, 1869, XXVI, 300, 3 pl — Pawles, *Un cas d'agénésie du cerveau chez une enfant de dix ans* (*Union m* 1869, sér. 3, t. VII, p. 807). — L. Maunoir, *Malformat. congén. du cerveau,* (*Bull. de la Soc. anat.*, 1876, p. 163). — C. Weigert, *Hemicephalie und Ap der Nebennieren* (*Arch. f. path. Anat. und Physiol.*, 1885, t. C, p. 116).

R. Heschl, *Gehirn defect und Hydrocephalus* (*Prager Vierteljahrschr.*, 18 t. LXI, 59). — Le même, *Ein neuer Fall von Porencephalie* (*Ibid.*, 1861, t. LX 102, et 1868, t. C, p. 40, 1 pl.). — Mierzejewsky, *Contribut. à l'étude des la lisations cérébrales*, etc. (*Archiv. de neurologie*, n°s 3 et 4, 1881). — Kuhn *Die Porencephalie, eine anatom. Studie.* Gräz, 1882. — Otto Binswanger, *Ue eine Missbildung des Gehirns* (*Archiv. f. pathol. Anat. und Physiol.*, 18 t. LXXXVII, p. 427). — Le même, *Ueber einen Fall von Porencephalie* (*Ib* 1885, t. CII, p. 13). — Kirchhoff, *Ein Defectbildung des Groshirns* (*Archi Psych. und Nervenkrankh.*, t. XIII, p. 268, et *Rev. des sc. méd.*, t. XXIV, p. — Otto, *Cas de porencéphalie avec idiotie et rigidité spasmodique congénitale membres* (*Archiv. f. Psychiatrie*, XVI, I, anal. dans *Archiv. de Neurologie*, 18

Agénésie ou absence du corps calleux. — Les hémisphères du cerve et ceux du cervelet ne sont pas les seules parties de l'encéphale do l'absence congénitale se fasse remarquer; les commissures qui rel ces parties, le corps calleux notamment, font aussi parfois défaut.

Les faits qui témoignent de l'existence des anomalies du corps calleux sont déjà nombreux, car on en compte une vingtaine; aussi n'est-il pas possible de les passer sous silence. Ces anomalies sont isolées ou associées à la malformation de tout le système commissural des hémisphères, de la voûte à trois piliers, de la cloison transparente et même d'un certain nombre de circonvolutions, en particulier de la circonvolution calloso-marginale.

Les méninges sont d'ordinaire intactes, mais les hémisphères cérébraux, le plus souvent libres, adhèrent quelquefois entre eux au-dessous de la faux et dans une plus ou moins grande étendue. Ces hémisphères, n'étant pas retenus par le corps calleux, s'étalent de chaque côté, et cette commissure représentée, dans quelques cas par une membrane mince, transparente, ou par une traînée de substance nerveuse, sorte de crête plus ou moins étroite et allongée, fait totalement défaut dans d'autres cas. La voûte à trois piliers manque aussi assez ordinairement, à l'exception toutefois de ses piliers antérieurs; il en est de même des lames médullaires et de la cloison transparente. La circonvolution calloso-marginale est souvent atrophiée si elle n'est absente, d'autres circonvolutions sont parfois également lésées; aussi n'y a-t-il pas lieu d'être surpris si l'absence du corps calleux est habituellement accompagnée d'idiotisme. Les nerfs olfactifs peuvent faire défaut, et en pareil cas, des malformations des cavités nasale et buccale, telles que bec-de-lièvre, fissure palatine, viennent quelquefois s'ajouter à celles qui précèdent. Signalons enfin l'absence isolée ou combinée des tubercules quadrijumeaux, mais cette anomalie est relativement rare.

Les phénomènes liés aux désordres en question varient naturellement avec l'étendue de ces désordres; on voit la mort se produire quelquefois peu de temps après la naissance, et la vie se continuer d'autres fois jusqu'à l'âge de quarante ou cinquante ans et même au delà.

Si le système commissural manque complètement ou n'existe qu'à l'état rudimentaire, l'idiotie ou l'imbécillité sont le fait dominant, tandis que si le corps calleux est seul en défaut, l'intelligence est peu diminuée, la pesanteur ou la légèreté d'esprit, la mélancolie et la puérilité caractérisent l'état mental.

Les causes de l'absence du corps calleux ne sont pas connues, mais il est certain que leur action s'exerce à un âge peu avancé de la vie fœtale. Attribuer cette anomalie à un défaut ou à un arrêt de développement, ce n'est rien expliquer, car le défaut ou l'arrêt de développement est lui-même subordonné à une cause qu'il s'agit de déterminer. Quand, avec le désordre en question, on voit les hémisphères adhérer entre eux, les

couches optiques rapprochées et à peu près soudées, n'est-il p tionnel de supposer qu'une lésion a dû se produire, à un certa ment de l'évolution du cerveau, et que cette lésion a rendu imp le développement physiologique? Lésion inflammatoire et hyd consécutive, telles sont les conditions pathogéniques ordinaires d sence du corps calleux, y compris l'absence des nerfs olfactifs.

BIBLIOGRAPHIE. — J.-C. REIL, *Mangel des mittler. und fleyen Theils d kens in Menschengehirn* (*Archiv f. Physiol.*, Halle, 1812, XI, 341-34 F. TIEDEMANN, *Observat. sur les vices de conformation du cerveau et de s* (*Journ. complém. du Dict. des sc. méd.*, Paris, 1824, t. XX, p. 207). — *The human brain*, London, 1826, p. 433. — DUBREUIL, *Bec-de-lièvre séparation complète de la voûte palatine; absence des nerfs olfactifs, du cérébral et du corps calleux* (*Gaz. méd. de Paris*, 1835, p. 243). — J. ( *Absence of a portion of the brain* (*London med. Gaz.*, 1845, jan. 10, n. p. 484). — T.-O. WARD, *Congenital absence of the corpus callosum* (*Ibid.*, n. s., II, p. 575). — J. PAGET, *Account of a case of malformat. of the b which the corpus callosum, fornix and septum lucidum were imperfectly f* etc. (*Med. chirurg. Transact.*, 1846, t. XXIX, p. 54-61). — M. HENRY 1848, t. XXXI, p. 239). — FOERG, *Bedeutung des Balkens im menschlichen* München, 1855. — POTERIN-DUMOTEL, *Abs. congen. du corps calleux*, et *méd. de Paris*, 1863, p. 36). — J.-L.-H. DOWN, *Case in which the corpu sum and fornix were imperfectly formed, and the septum lucidum and com mollis were absent* (*Med. chir. Transact.*, 1866, t. XLIV, p. 219). — Le *Account of a second case in which the corpus callosum was defective* (*Ibid.*, t. XLIX, p. 195). — F.-V. BIRSCH-HIRSCHFELD, *Ueber ein Fall von Hirnd Folge eines Hydrops Septilucidi* (*Archiv. d. Heilkunde*, 1867, VIII, 48 T.-B. CHRISTIE, *A case in which the corpus callosum was absent* (*Proce med. and chir. Soc.*, London, 1868, t. VI, p. 68). — Jul. SANDER, *A Psychiatrie und Nervenkrankh.*, 1868, t. I, p. 120). — Max. HUPPERT, *E von Balkenmangel bei einem epileptischen Idioten* (*Archiv der Heilkunde*, p. 243). — F. JOLLY, *Ein Fall von mangelhafter Entwickelung des Balk menschlichen Gehirn* (*Zeitschr. f. rat. Med.*, Leipzig und Heidelberg, t. XXXVI, p. 4-14). — MALINVERNI, *Absence de corps calleux, de septum b et de la circonvol. du corps calleux* (*Giornale della R. Accad. di medi Torino*, juillet 1874, et *Rev. des sc. méd.*, t. IV, p. 497). — M.-S. GE *Cervello di homo mancante del corpo calloso, del setto lucido e della grande voluzione cerebrale, chiasmata del corpo calloso colla integrità delle funzion lettuali*, Torino, 1874. — D.-N. KNOX, *Description of a case of defectiv callosum* (*Glascow med. Journ.*, 1875, n. s., t. VII, p. 227-237, et R *sc. méd.*, t. VI, p. 111). — G. EICHLER, *Ein Fall von Balkenmangel im m lichen Gehirn* (*Archiv f. Psychiatrie*, Berlin, 1878, t. VIII, p. 355-366, 1 p J. MACLAREN. *Absence du corps calleux dans un cas d'aliénation mentale* (*E*

*med. Journ.*, jan. 1879, et *Gaz. méd. de Paris*, 1879, p. 357). — H. Chrétien, *De la coexistence de certains vices de conformation du cerveau avec les divisions congénitales de la voûte et du voile du palais* (*Rev. méd. de l'Est*, Nancy, 1879, t. XI, p. 166-173, 1 pl.).

Microcéphalie. — Le nom de microcéphalie (1) sert à désigner les anomalies encéphaliques dans lesquelles le crâne se trouve réduit aux plus petites dimensions, à la moitié, au tiers, au quart de son volume ou de sa capacité ordinaire. La petitesse du crâne et de l'encéphale suffit à définir cette malformation ; mais comme cette petitesse se trouve subordonnée à un certain nombre de causes, il est facile de comprendre que la microcéphalie ne soit pas une affection toujours identique à elle-même.

Le microcéphale n'a pas moins un habitus assez spécial : son front est fuyant, et sa petitesse rend la face saillante. Les yeux et les dents sont relativement énormes, et de là une difformité que vient dissimuler une chevelure d'autant plus épaisse que la masse des cheveux se trouve concentrée sur un plus petit espace. Effectivement le cuir chevelu présente des plis très accusés, comme si à une certaine époque il était revenu sur lui-même avec le crâne, en même temps que le cerveau. Celui-ci, bien organisé en apparence, remplit exactement la cavité crânienne, il est, suivant l'expression de Cruveilhier, un cerveau humain en miniature ou plutôt un cerveau qui semble appartenir à une espèce très inférieure. Les hémisphères cérébraux, en général assez courts, recouvrent à peine le cervelet; ils sont à peu près symétriques, d'un volume beaucoup moindre que normalement, et se distinguent surtout par les faibles dimensions du lobe antérieur et par l'état des circonvolutions cérébrales. Ces dernières, variables suivant les cas, sont petites, atrophiées et le plus souvent comparables par leurs caractères aux cir-

(1) La microcéphalie, suivant Cruveilhier, est une espèce d'atrophie congénitale portant non seulement sur la masse encéphalique en général, mais encore sur le crâne. Cet auteur distingue une microcéphalie sans épanchement séreux dans le crâne ou le cerveau, une microhydrocéphalie par atrophie du cerveau dont il n'existe que des débris et qui est remplacé par de la sérosité, en sorte que la microcéphalie ne serait pas une affection toujours identique à elle-même. Broca n'admet pas davantage cette identité et éprouve le plus grand embarras à définir et à diviser la microcéphalie. Il distingue des demi-microcéphales et des microcéphales proprement dits. « Sont demi-microcéphales, dit-il, tous les crânes non déformés d'Européens adultes dont la capacité est inférieure à 1150 centimètres cubes et la circonférence horizontale moindre de 480 millimètres si c'est un homme, et de 475 millimètres si c'est une femme, et sont microcéphales les crânes de 300 à 600 centimètres cubes, d'une circonférence de 320 à 370 millimètres. » Eu égard au poids du cerveau, le même auteur admet que la microcéphalie commence à 1049 grammes chez l'homme et à 907 grammes chez la femme; le poids ordinaire à la puberté est de 400 à 500 grammes, mais il peut descendre beaucoup plus bas.

convolutions normales du fœtus humain ou des espèces inférieures; mais dans quelques cas, il est difficile de leur trouver un représentant dans un type fœtal ou animal quelconque.

L'idée d'un rapprochement entre le cerveau du microcéphale et celui du singe devait naturellement venir à l'esprit. Dans une comparaison très étudiée de ces organes, Gratiolet fait remarquer que la scissure, parallèle, longue et profonde chez le singe, est toujours incomplète et quelquefois nulle chez les microcéphales, et que le lobe occipital des singes est chargé d'incisions profondes, tandis que celui des microcéphales est presque entièrement lisse. D'un autre côté, le deuxième pli de passage entre le lobe pariétal et le lobe occipital, toujours superficiel chez l'homme, est constamment caché chez les singes sous l'opercule de ce dernier lobe; or, chez les microcéphales, ce pli est superficiel comme chez tous les êtres qui appartiennent à l'espèce humaine. Ainsi, quoique notablement atrophiés, surtout dans leur partie antérieure, quoique privés de la plupart de leurs circonvolutions, les cerveaux des microcéphales conservent les caractères propres au genre humain; souvent moins volumineux et moins plissés que ceux des singes anthropomorphes, ils ne leur deviennent point semblables et suivant l'expression de l'auteur cité, le microcéphale, si réduit qu'il soit, n'est pas une bête, ce n'est qu'un homme amoindri.

Le cervelet des microcéphales, mais surtout leur bulbe et leur moelle sont relativement plus développés que leur cerveau. Les os de la base du crâne, dont les dimensions sont peu modifiées, tardent généralement à s'ossifier, tandis que ceux de la voûte sont précoces dans leur ossification; par contre les os ptérygoïdiens, les os palatins, le vomer et le maxillaire supérieur ont quelquefois un développement exagéré d'où résulte la saillie en avant du maxillaire supérieur, saillie à laquelle ne répond pas la mâchoire inférieure qui conserve ses proportions et sa forme normale. La taille est d'ordinaire petite, et les malformations de la bouche, de l'anus et des membres sont chez les microcéphales relativement communes.

Il n'est pas toujours facile de dire exactement à quelle époque de la vie intra-utérine la microcéphalie survient; cependant, si avec Gratiolet on remarque que, chez les nouveau-nés, le système des circonvolutions est complet dans toutes ses parties, tandis que chez les microcéphales la disposition des plis cérébraux, celle de la scissure de Sylvius en particulier, correspond à peu près à l'époque du cinquième mois de la vie intra-utérine, on est conduit à admettre que la microcéphalie est l'effet d'un arrêt de développement qui précède la naissance et commence à se

produire à un âge peu avancé de la vie intra-utérine. La durée de l'existence est très variable chez les microcéphales; si le plus souvent ils meurent jeunes, parfois aussi ils parviennent à un âge avancé : exemple, un idiot observé par Mierzejewski (1), qui mourut à cinquante-deux ans, et dont le cerveau, du poids de 369gr,05, se rapprochait par la forme et la disposition des circonvolutions de celui d'un fœtus de neuf mois.

*Étiologie et pathogénie.* — Les causes de la microcéphalie sont loin d'être déterminées. C'est à tort que l'hérédité morbide a été invoquée, car fréquemment les sujets atteints de cette anomalie sont issus de parents sains et robustes, et ont souvent des frères ou sœurs bien portants. La synostose prématurée du crâne n'est pas davantage la cause de ce défaut de développement de l'encéphale, puisqu'il se rencontre quelquefois chez des individus dont les sutures crâniennes sont encore ouvertes. Sur sept crânes microcéphales que possède le musée de la Société d'anthropologie, un seul présente une soudure prématurée, limitée à la suture sagittale, et même dans ce cas il y a des raisons de croire que l'adhésion s'est produite lorsque l'accroissement du crâne était déjà terminé. En conséquence, la microcéphalie a forcément son point de départ dans le cerveau, elle est une anomalie de cet organe.

Quelques auteurs, s'appuyant sur l'absence de lésions appréciables dans certains cas de microcéphalie, n'hésitent pas à attribuer cette anomalie à l'atavisme (Vogt). Si cette opinion était exacte, il y aurait lieu assurément de reconnaître dans cette malformation des différences réelles, d'en admettre deux espèces dont l'une serait pathologique, l'autre reversive; mais il n'en est rien, car la microcéphalie, sans lésion appréciable et sans cause connue, peut être aussi bien pathologique que celle qui se présente avec des lésions manifestes. La distinction de Vogt reposant sur le fait de la présence ou de l'absence de lésion apparente est donc sans valeur. Ce serait, dans l'état actuel de la science, préjuger la question d'origine que de l'accepter comme réelle et définitive, car, même en admettant l'hypothèse de l'absence de tout désordre matériel, il reste encore à se demander si une cause mécanique n'a pu agir sur le cerveau pendant la vie intra-utérine, de façon à mettre obstacle au développement de cet organe.

Les causes de ce genre, relativement nombreuses, sont directes ou indirectes. Dans le premier cas, elles s'opposent par compression à l'accroissement de l'encéphale, qui peut n'offrir aucune lésion appréciable;

(1) Mierzejewski, Comm. à la Soc. d'anthropologie de Berlin, année 1872.

dans le second cas, elles gênent la circulation du sang dans la masse cérébrale, produisent une hydropisie qui engendre la microcéphalie; mais que le liquide hydropique vienne à être résorbé, la principale trace de la lésion disparaît, la malformation ne présente plus de désordre matériel apparent.

Du reste, la microcéphalie survenant à une époque peu avancée de la vie fœtale, avant la formation définitive du cerveau, se traduit par une conformation cérébrale en rapport avec celle du moment où elle a commencé à se produire, ce qui est le fait d'un arrêt de développement et non pas de l'atavisme. Ainsi, rien ne prouve la vérité de la théorie de Vogt. Il y a plus, si on rapproche les faits de microcéphalie sans lésion de ceux qui laissent voir un désordre matériel, on en arrive à croire qu'il n'existe pas entre eux de différence bien notable et qu'ils ont un caractère commun, l'arrêt de développement. Cet arrêt de développement serait dû, tantôt à des causes mécaniques provenant vraisemblablement de l'amnios, comme semblent l'indiquer certaines expériences de Dareste (1), tantôt à des causes pathologiques ayant des origines diverses. Ces dernières, ne différant pas sensiblement de celles qui engendrent l'idiotie, seront étudiées plus loin.

Bibliographie. — Sandifort, *Museum anatom.*, tabul. 190, 191. — Blumenbach, *Comment. Soc. Gœtting.*, t. II, 1813. — J. Cruveilhier, *Anat. path. du corps humain*, liv. XXXIX, pl. 4, Paris, 1835-42. — Jæger, *Wurtenb. med. Correspondenzbl.*, 1839, n° 28. — Vrolik, *Verh. der Kön. Acad.*, Amsterdam, 1854, t. I. — Baillarger, *Note sur l'ossification prématurée du crâne chez les idiots microcéphales* (*Annales méd. physiolog.* et *Gaz. méd. de Paris*, 1856, n° 3, p. 482). — Gratiolet, *Observations sur la microcéphalie considérée dans ses rapports avec la question des caractères du genre humain et du parallèle des races* (*Bibl. de la Soc. d'anthropologie*, 1860, t. I, p. 34). — Gosse, *Ibid.*, t. V, p. 15. — Voisin, *Cerveau, Microcéphalie et idiotie* (*Ibid.*, 1868, 2e série, t. III, p. 651). — Ch. Vogt, *Mém. sur les microcéphales ou hommes-singes* (*Mém. de l'Institut national genevois*, 1866, t. XI). — Jul. Sander, *Beschreibung zweier Mikrocephalen-Gehirne* (*Schmidt's Jahrbuch*, 1869, t. CXLI, p. 9). — Langdon-Downs, *Case of microcephalic skull* (*Trans. of the Pathol. Society*, 1869, t. XX, p. 284 et 285). — Sapolini, *Anatomische Untersuchung einer Microcephalia partialis* (*Schmidt's Jahrbuch*, 1872, t. CLII, p. 263). — Schüle, *Morphol. Erläuterung eines Microcephalen-Gehirns* (*Archiv f. Anthrop.*, 1872, t. V, p. 437). — Jacobi, *Microcéphalie* (*Philadelphie med. and surg. Reporter*, décembre 1870.

(1) Ce sagace expérimentateur étant arrivé à démontrer que l'anencéphalie pouvait être le résultat d'une compression exercée par l'amnios, on conçoit qu'une semblable cause agissant à une époque un peu plus tardive et avec une moins grande intensité puisse produire la microcéphalie.

t. XXIII, p. 23). — Aug. Voisin, *Pathologie crânienne et cérébrale* (*Bull. de la Soc. d'anthropologie*, 1872, sér. 2, t. VII, p. 10). — H. Gerhartz, *De la microcéphalie et de ses causes* (Inaug. Dissert. Bonn, 1874). — Montané, *Étude anatomique du crâne chez les microcéphales*. Thèse de Paris, 1874. — Delorenzi, *Remarques sur les cerveaux et les crânes de deux microcéphales* (*Giornale della N. Accad. di med. di Torino*, juin 1874). — Gaspare Virgilio, *Sur un cas singulier de microcéphalie* (*Novità sperimentale di frenatria et di medicina legale*, 1875, fasc. 1-2). — Barlow, *Brain of a microcephalous child* (*Trans. of the Pathol. Soc. of London*, 1877, t. XXVIII, p. 8). — Klebs, *Ueber Hydro und Milkroencephalie* (*Œster. Jahrb. f. Paedriatrik.*, VIII *Jahrb.*, 1876, t. I, p. 1-2-3 et *Rev. des sc. méd.*, 1877, t. IX, p. 199). — Broca, *Déformation congénitale du crâne et de la face, microcéphalie frontale. Crâne microcéphale d'un idiot âgé de dix-sept ans* (*Bull. de la Soc. d'anthropologie*, 1879, sér. 3, t. II, p. 256 et 740). — Chr. Aeby, *Beiträge zur Kenntniss der Microcephalie* (*Archiv für Anthropologie*, t. VI et VII, 1874). — Le même, *Ein vierjahriger mikrocephaler Knabe, mit theilweiser Verschmelzung der Grosshirnhemisphären* (*Archiv f. pathol. Anat. und Physiologie*, 1879, t. LXXVII, p. 554). — Hamy, *Quelques observations ethnologiques au sujet de deux microcéphales désignés sous le nom d'Aztèques* (*Bull. de la Soc. d'anthropologie*, 1875, p. 39). — G. Schéu-Thauer, *Microcéphalie et déformations multiples de la main par arrêt du développement chez un enfant mort peu de temps après sa naissance* (*Pister med. chir. Presse*, 1875, n° 3). — Carlo Giacomini, *Una microcefala*, Turin, 1876. — Ed. Ducatte, *La microcéphalie au point de vue de l'atavisme*. Thèse de Paris, 1880.

Idiotie. — Les anomalies que nous groupons sous le nom d'idiotie se distinguent de la microcéphalie par l'asymétrie habituelle des hémisphères cérébraux, la présence de désordres matériels plus ou moins étendus et d'arrêts de développements partiels en rapport avec l'âge de la vie embryonnaire où ces désordres prennent naissance. Ces anomalies sont assez mal délimitées par les auteurs. Toutefois, la microcéphalie peut être envisagée comme une malformation due à un arrêt général du développement du cerveau pendant les premiers temps de la vie intra-utérine; tandis que l'idiotie serait une malformation caractérisée par un arrêt de développement ordinairement partiel et produit plus tardivement.

La tête dans l'idiotie est petite, à moins d'hydrocéphalie concomitante; le crâne se trouve presque toujours mal conformé et déprimé en certains points; le front est bas et étroit, le nez volumineux et les mâchoires sont saillantes. La lèvre inférieure est volumineuse et tombante, les arcades dentaires sont étroites et la voussure de la voûte palatine est exagérée; les oreilles, souvent vastes et volumineuses, quelquefois petites, sont presque toujours irrégulièrement implantées de chaque côté de la tête.

La capacité du crâne est faible; les sutures supérieures tendent à se

souder prématurément, ainsi que Baillarger l'a signalé tout d'abord, en faisant remarquer, avec juste raison, que ce phénomène n'est pas la cause, mais l'effet de l'idiotie. L'encéphale, peu volumineux, a en même temps un poids relativement faible, car, suivant Lelut, sa moyenne serait de 1/11e au-dessous de la moyenne du cerveau normal. Gratiolet pense qu'avec un cerveau moindre de 900 grammes l'idiotie est complète, et Broca porte à 975 grammes pour les femmes et 1035 grammes pour les hommes la limite inférieure des cerveaux sains et non idiots. A côté de la masse, il faut tenir compte de la qualité, et nombre de cerveaux dépassant ce chiffre n'appartiennent pas moins à des idiots.

Le liquide céphalo-rachidien et ventriculaire est tantôt peu ou pas augmenté, tantôt abondant, par le fait de l'irritation des membranes cérébrales, ou bien seulement du vide laissé dans la boîte crânienne par l'atrophie encéphalique. La dure-mère incisée, il s'écoule, dans ce dernier cas, une grande quantité de sérosité limpide contenue à la fois dans la cavité de l'arachnoïde, entre cette membrane et la pie-mère. La masse encéphalique est aplatie et les circonvolutions sont réduites à des lames très minces, séparées les unes des autres par la sérosité qui remplit les anfractuosités; le corps calleux, aminci, est soulevé par la sérosité accumulée dans les ventricules latéraux; les corps striés, les couches optiques, la voûte à trois piliers sont peu développés, et les autres parties de l'encéphale ont un volume relativement faible. La masse cérébrale, par contre, est souvent plus ferme que normalement, et, dans quelques cas, la sérosité se trouve limitée par une membrane, comme s'il s'agissait d'un kyste séreux des méninges. Chez un enfant mort-né à terme et dont le crâne n'avait pas la moitié du volume ordinaire, Cruveilhier trouva, au lieu du cerveau, une poche remplie de sérosité limpide et limitée par une membrane vasculaire tachetée de plaques d'une couleur brun orangé. Une membrane très dense et brunâtre recouvrait le cerveau très réduit et composé des corps striés indurés et colorés en brun, des couches optiques très petites et de quelques circonvolutions de la base du cerveau fortement indurées. Toutefois, les olives et les tubercules quadrijumeaux étaient naturels, la protubérance, les pédoncules cérébelleux et le cervelet petits.

Le cerveau est presque toujours asymétrique, et cette asymétrie peut s'élever, surtout chez les épileptiques, à un écart de 30 à 40 grammes entre chaque lobe (Luys). Les hémisphères laissent ordinairement le cervelet à découvert, et les circonvolutions cérébrales sont irrégulières et fréquemment affectées d'atrophie partielle, principalement dans la région frontale. Pourtant, à côté de ces circonvolutions on en trouve

d'autres dont le développement est plutôt considérable, comme s'il s'agissait d'une véritable suppléance fonctionnelle. La scissure de Sylvius, en général élargie, remonte très haut; le sillon de Rolando et les autres scissures sont peu réguliers et souvent plus larges que normalement, par suite du défaut d'épaisseur de la substance grise.

Les corps opto-striés présentent, comme les circonvolutions, des irrégularités et des bosselures. Toutes ces parties, enfin, offrent fréquemment des points disséminés d'induration grisâtre ou blanchâtre au niveau desquels la substance nerveuse est parfois rétractée, comme si les inégalités dont elles sont le siège avaient leur origine à la fois dans une lésion scléreuse et dans un arrêt de développement.

L'étude histologique du cerveau, qui doit permettre de différencier un jour les divers désordres groupés sous le nom d'idiotisme, n'a été malheureusement qu'ébauchée jusqu'ici; cependant elle suffit déjà pour nous amener à reconnaître que l'altération a pour siège habituel le stroma conjonctivo-vasculaire et plus rarement les cellules nerveuses. Celle-ci se rapproche en effet tantôt de la lésion de la paralysie générale, tantôt de la sclérose proprement dite. Dans le premier cas, la pie-mère adhère à la substance grise, les circonvolutions surtout se trouvent affectées et laissent voir une exubérance diffuse du stroma conjonctif, une injection plus ou moins étendue des vaisseaux correspondants. Dans le second cas, la sclérose reste localisée à quelques régions où elle constitue des noyaux d'induration partielle, caractérisés par l'apparition, au sein de la névroglie, d'éléments embryonnaires qui, en se développant, forment une sorte de tissu de cicatrice dont la rétraction étouffe les éléments nerveux. D'un autre côté, les petits vaisseaux et notamment les capillaires de la substance corticale prennent assez souvent part au processus, comme l'ont constaté Walmann et d'autres observateurs; leurs parois s'épaississent, leur calibre se rétrécit ou s'oblitère, et de là l'existence de troubles de circulation, qui ont pour conséquence des extravasations sanguines, l'infiltration de la matière colorante du sang et l'altération granulo-graisseuse des éléments nerveux. Parfois même, ce n'est pas un état pathologique, mais un arrêt de développement que présentent les petits vaisseaux. Luys, qui a attiré l'attention sur ce désordre, rapporte le cas d'une jeune idiote de vingt-deux ans, dans lequel le réticulum vasculaire sous-méningé était privé de sa gaine lymphatique, tandis que celui des parties profondes de l'écorce n'offrait que des parois minces, d'une coloration brunâtre, dilatées par places et représentées par de simples éléments fusiformes contenant des globules sanguins. Dans d'autres régions, il n'existait que des espaces lacunaires

contenant des globules isolés et qui étaient reliés aux capillaires ambiants par des filaments très minces de tissu conjonctif; ailleurs enfin, le réseau sanguin, incrusté de granulations jaunâtres, contenait des globules de sang altéré, et laissait voir un certain nombre de canaux obstrués. Semblable état se retrouvait dans le réseau capillaire des couches optiques, dont les parois étaient transformées en tubes rigides.

Fig. 135. — Idiote atteinte d'hémiplégie avec atrophie et contracture du côté droit du corps.

Les cellules et les tubes nerveux sont en général modifiés dans les parties où le stroma conjonctivo-vasculaire est altéré. Les cellules, infiltrées de granulations pigmentaires et graisseuses, sont tuméfiées, déformées, atrophiées; rarement elles sont privées de leur noyau, car l'absence de ce dernier est leur destruction totale. Les tubes nerveux sont amincis, granuleux et toujours secondairement affectés.

Étant connues ces différentes lésions, il est facile de comprendre la variabilité des désordres fonctionnels de l'idiotisme; néanmoins, de même que ces désordres sont reliés anatomiquement par un caractère commun, l'arrêt de développement de l'encéphale, de même ils le sont cliniquement par un trait également commun, l'absence plus ou moins complète des facultés intellectuelles. La notion de la personnalité psychique n'existe chez l'idiot qu'à un faible degré, la spontanéité est réduite à des proportions très restreintes, et la mémoire présente de nombreuses défaillances; cependant, grâce à certaines suppléances cérébrales, cette faculté peut quelquefois se développer par l'éducation.

Au désordre mental s'ajoute une diminution notable de la force motrice, et souvent aussi de la paralysie et de l'atrophie musculaire (fig. 135); l'idiot est faible, d'allure gauche et facilement fatigué, il est sujet à des contractures passagères et à de véritables attaques convulsives partielles ou générales; enfin il crie sans motifs, se mordille les doigts, fait sans cesse des grimaces, mâchonne constamment quelque chose, sautille sur place, passe son temps dans un balancement perpétuel de la tête, soit d'avant en arrière, soit latéralement. Ajoutons que certains malades sont

calmes, que d'autres, agités et distraits, répondent à peine aux paroles qu'on leur adresse. Fréquemment la taille est petite, la bouche et les dents sont mal conformées, les organes sexuels peu développés, et la menstruation, dans le sexe féminin, est toujours tardive et irrégulière. Les fonctions nutritives restent en souffrance; les idiots s'alimentent mal, sont émaciés et anémiés, mais souvent aussi ils deviennent obèses.

*Étiologie et pathogénie.* — Les causes de l'idiotie sont multiples, ce qui ne doit pas étonner en présence de la diversité des lésions que nous venons d'étudier; aussi doit-on s'appliquer à déterminer la relation qui peut exister entre ces deux termes, car, de cette façon, on arriverait certainement à reconnaître que l'idiotie n'est pas une maladie univoque, mais un assemblage de lésions subordonnées à des influences diverses et pouvant former des types distincts.

L'hérédité joue, suivant quelques auteurs, un rôle important dans la genèse de l'idiotie, mais cette donnée est en contradiction avec celle qui considère les idiots comme absolument stériles, et d'ailleurs les prétendus faits d'idiotie héréditaire ne sont que des cas dans lesquels les parents étaient épileptiques ou simplement névropathes, c'est-à-dire affectés d'une autre maladie que l'idiotie. En conséquence, l'idiotie, en tant que maladie, ne peut être considérée comme héréditaire, du moins dans la majorité des cas. Ce qui se transmet alors, c'est non pas l'idiotie, mais la maladie qui l'engendre.

La consanguinité, qui, suivant certains auteurs, favoriserait le développement de l'idiotie, n'a d'efficacité réelle qu'autant que les conjoints sont entachés de quelque maladie héréditaire. Ce sont donc les maladies des procréateurs susceptibles d'engendrer l'idiotie qu'il importe d'examiner : ces maladies sont aiguës ou chroniques. Les maladies aiguës qui jouissent de ce triste privilège affectent spécialement la mère pendant le cours de la grossesse, l'homme qui en est atteint devenant incapable de procréer. Elles appartiennent pour la plupart à la classe des maladies infectieuses et fébriles, telles que fièvre typhoïde, variole, scarlatine, pneumonie, etc. Mais il semble que ces maladies n'exercent d'action fâcheuse qu'autant que le produit de la conception en est lui-même atteint. Un fait observé par moi dans ces derniers temps est des plus instructifs à cet égard. Une de mes clientes contracte vers le quatrième mois de grossesse une variole qui, sans mettre ses jours en danger, parcourt tous ses stades et guérit. Elle accouche à terme d'un enfant en apparence bien conformé et bien portant, mais elle ne tarde pas à s'apercevoir que cet enfant fait des grimaces de temps à autre, qu'il a des con-

vulsions épileptiformes des yeux et des membres, et qu'enfin son intelligence ne se développe nullement; il ne parvient pas à parler, ne peut se tenir debout, et pendant les trois années de son existence il reste dans un état d'idiotisme absolu. Appelé à vacciner deux fois cet enfant, il ne me fut pas possible de lui inoculer le virus vaccin, d'où je fus amené à conclure qu'il avait été atteint de variole pendant le cours de la vie fœtale, et que cette maladie avait vraisemblablement engendré une encéphalite, laquelle avait causé les désordres que nous venons d'énumérer. La fièvre typhoïde et la scarlatine ne se comportent pas différemment, et lorsque l'idiotisme en résulte, c'est qu'elles ont été transmises par la mère au produit de la conception. Ajoutons que ces mêmes maladies survenant pendant la première enfance peuvent engendrer des désordres assez semblables.

Les maladies chroniques qui peuvent exercer une influence sur le développement des centres nerveux sont nombreuses, mais deux surtout méritent d'attirer notre attention : l'alcoolisme et la syphilis. L'alcoolisme est certainement la grande cause de l'idiotisme, c'est une conviction que je partage depuis longtemps; aussi, après quelques recherches sur le sujet, ai-je engagé un de mes élèves, le docteur H. Martin, à s'en occuper pendant son passage dans le service des idiots de la Salpêtrière (1). Sur quatre-vingt-trois enfants ou adolescents examinés à ce point de vue, soixante fois les parents furent trouvés alcooliques, vingt fois l'ivrognerie ne fut pas constatée. Sur les 60 familles auxquelles appartenaient les individus de la première série, le nombre des enfants était de 301, dont 132 étaient morts au moment de l'observation. Sur les 169 survivants, il y avait 60 épileptiques, 48 enfants avaient eu des convulsions dans leur jeune âge, et 64 seulement pouvaient être considérés comme bien portants. Les 23 individus de la seconde série appartenaient à 23 familles dont le nombre total des descendants était de 106, parmi lesquels 27 étaient morts. Or sur les 79 survivants, 23 étaient épileptiques, 10 avaient eu des convulsions en bas âge, 46 paraissaient se bien porter. Ajoutons qu'un grand nombre de ces enfants étaient paralytiques et mal conformés. En somme il est impossible de nier que l'alcoolisme des parents ne soit une cause commune de malformation cérébrale chez les enfants, non seulement à l'état chronique mais encore à l'état aigu. Des recherches précises ont en effet démontré qu'un certain nombre d'enfants devenus idiots avaient été procréés dans une nuit de débauche.

La syphilis des procréateurs, suivie beaucoup plus rarement que l'alcoolisme d'anomalies cérébrales, n'est pas moins une cause d'idiotie

(1) Voy. E. Lancereaux, *De l'alcoolisme et de ses conséquences*, etc. Paris, 1878.

u'on ne peut négliger. Elle agit en déterminant des lésions variables, le plus souvent accompagnées d'hydrocéphalie (1), et, suivant le moment de leur apparition, ces lésions produisent des arrêts de développement plus ou moins sérieux se traduisant quelquefois par les phénomènes de l'idiotie.

Certaines névropathies semblent prédisposer à l'idiotie, du moins si l'on s'en rapporte à la fréquence de cette anomalie chez les descendants des personnes très nerveuses. Quelques aliénistes enfin, Griesinger et Morel, pensent que, dans un grand nombre de cas, l'idiotie est le signe de la dégénérescence de toute une race, surtout quand il existe parmi les ascendants des fous et des sourds-muets.

En somme, l'idiotie a des origines multiples, qui sont tantôt des maladies des parents ou une mauvaise disposition au moment même de la conception, tantôt des maladies contractées par le fœtus dans le sein maternel, ou par l'enfant peu après sa naissance. En présence de cette multiplicité de causes, il est facile de comprendre la diversité des désordres groupés sous le nom d'idiotie et aussi ce fait que des frères et sœurs d'idiots peuvent être sains d'esprit.

BIBLIOGRAPHIE. — ESQUIROL, *Traité des maladies mentales*, Paris, 1839, p. 76. — BELHOMME, *Essai sur l'idiotie*. Thèse de Paris, 1824. — DUBOIS (d'Amiens), *Mém. de l'Académie de méd.*, 1837, t. V, p. 553. — SCHNEPF, *Annal. méd. psychol.*, 1853, t. II, p. 616. — B.-A. MOREL, *Traité des dégénérescences physiques, intell. et morales de l'espèce humaine*, Paris, 1857. — A. ISAMBERT et Ch. ROBIN, *Cas de sclérose du cerveau dans l'idiotie* (*Gaz. méd. de Paris*, 1855, p. 286). — R. VIRCHOW, *Recherches sur le développement de la base du crâne dans l'état physiologique et pathologique* (Berlin, 1857, et *Gaz. méd. de Paris*, 1857, p. 341). — V. GUERMONPREZ, *Étude sur la dépression du crâne pendant la seconde enfance* (*Archives gén. de méd.*, 1882, t. II, p. 157). — H. WALMANN, *Histoire et autopsie de trois idiots de Salzburg, avec des remarques sur le pays de Salzburg et sur les habitants* (*Medizinische Jahrbücher*, 1863, et *Gaz. méd. de Paris*, 1864, p. 672). — C. WEDL, *Recherches histologiques sur le cerveau de trois idiots de Salzburg* (*Ibid.*). — BARTHE, *De l'idiotie*. Thèse de Strasbourg, 1862. — JEANNERAT, *Idiotie compliquée d'épilepsie*, etc. (*Ann. méd. physiolog.*, 1864, t. III, p. 457). — MICHAUT, *Idiotie congénitale, adhér. des hémisphères, absence des nerfs olfactifs* (*Ibid.*, t. IV, 1864, p. 308). — VILLARD, *Épilepsie et chorée chez une idiote, asymétrie des lobes cérébraux; kystes de la base du cerveau* (*Gaz. méd.*, 1869, p. 60). — GRIESINGER, *Des maladies mentales et de leur traitement*, trad. fr. par Doumic, Paris, 1868. — RENDU, *Idiotie*, etc. (*Bull. de la Soc. anat.*, 1874, p. 121). — Fr. FISCHER, *Beschreibung einer Hemmungsbild. des Gehirns* (*Archiv f. Psychiatrie und Nervenkrankh.*,

(1) E. Lancereaux, *Traité historique et pratique de la syphilis*, 2e édit. Paris, 1873.

1875, t. V, p. 850, et *Rev. hebd.*, t. X, p. 217). — Mierzejewski, *Considérations anatomiques sur les cerveaux d'idiots* (*Assoc. gén. du Congrès de Genève*, 1877). — Marcelli et Tamburine, *Étude sur les idiots* (*Revue d'anthropologie*, 1878, p. 542). — Parrot, *Mégaloglossie et idiotie* (*Bull. de la Soc. d'anthropologie*, 1881, sér. 3, t. IV, p. 752). — Auguste Voisin, *Leçons sur l'idiotie* (*France méd.*, 1880, p. 585, 593, 633, 641). — J. Luys, *Traité clinique et pratique des maladies mentales*, Paris, 1881, p. 627. — Bourneville et Brissaud, *Étude de l'idiotie* (*Archiv. de neurologie*, Paris, 1881, t. I, p. 81 et 397). — Bourneville, *Ibid.*, t. II, p. 69. — Bourneville et Wuillamié, *Ibid.*, t. III, p. 327. — Bourneville et Dauge, *Comptes rendus de la Soc. de biologie*, 1882, sér. 7, t. IV, p. 348. — Hervouet, *Étude sur le système nerveux d'une idiote. — Anomalie des circonvolutions. Arrêt du développement du faisceau pyramidal de la moelle* (*Archives de Physiologie normale et pathologique*, Paris, 1884, p. 163). — Bourneville et Leflaive, *Idiotie consécutive à l'hydrocéphalie* (*Bull. de la Soc. anat.*, jan., fév., mars 1884, p. 60). — Bourneville et Bricon, *Idiotie congénitale complète* (*Ibid.*, 1884, t. LIX, p. 688).

Crétinisme. — Les anomalies cérébrales désignées sous ce nom diffèrent peu de celles qui précèdent, en tant que lésions matérielles et troubles fonctionnels, mais elles s'en distinguent par leur origine qui est le fait de conditions telluriques spéciales à certaines contrées.

Le crétin est, comme l'idiot, un être dont le développement général reste inachevé, et qui présente rarement les attributs de la puberté. La tête chez lui est petite, comme écrasée d'avant en arrière, large à la base et rétrécie vers le sommet. La chevelure est épaisse, la face est large, les pommettes sont saillantes et l'ensemble de la physionomie porte l'empreinte de la stupidité; la mâchoire inférieure est très développée, le corps thyroïde ordinairement volumineux (goitre), le thorax déformé, asymétrique, la colonne vertébrale parfois courbée. Les parties génitales présentent un état rudimentaire et le pubis se trouve dépourvu de poils. Les membres supérieurs et inférieurs, disproportionnés par rapport au tronc, sont, ou bien très courts ou bien très longs, et le plus souvent minces, quelquefois déviés ou enflés.

Le crâne est presque toujours asymétrique, ses parois sont épaisses et les os qui le composent tantôt lourds et éburnés, tantôt pourvus d'un abondant diploé; sa cavité renferme une quantité relativement grande de sérosité ventriculaire. Virchow a signalé, chez des nouveau-nés qu'il supposait être des crétins, l'ossification prématurée de la suture sphéno-basilaire; mais la plupart des autopsies de crétinisme endémique, ont plutôt démontré que la soudure des os du crâne se fait tardivement. Les hémisphères cérébraux sont habituellement inégaux, et leur substance a

été trouvée tantôt indurée, tantôt ramollie ; mais ce qui les distingue plus spécialement, c'est l'atrophie d'un certain nombre de circonvolutions, avec ou sans hypertrophie compensatrice de quelques autres. Le cervelet présente des lésions peu différentes : il est petit, asymétrique, avec des lobes aplatis et des scissures sans profondeur. Malacarne a trouvé que les lamelles cérébelleuses étaient de près de moitié inférieures en nombre à celles de l'homme sain.

L'étude histologique de ces lésions laisse à désirer ; toutefois, dans les quelques cas où elle a été faite, les désordres microscopiques avaient beaucoup d'analogie avec ceux de l'idiotisme, et de même que dans ce dernier état, les phlegmasies scléreuses étaient relativement communes.

A la lésion matérielle se joint un arrêt de développement de l'encéphale, toujours accompagné d'une dégradation intellectuelle des plus manifestes. Inconscient de ses actes, le crétin possède l'instinct de ses besoins, et quelquefois même le témoigne avec brutalité. La mémoire des faits est de toutes les facultés intellectuelles celle qu'il possède au plus haut degré ; aussi les crétins conservent-ils parfois le souvenir des objets et des personnes qu'ils ont eus sous les yeux. Ils savent éviter les punitions et se souviennent de l'accueil qu'on leur a fait. Il résulte de là que, prenant souvent l'habitude de mendier, ils s'adressent plus volontiers aux étrangers qu'aux habitants du pays.

Le crétinisme coexiste fréquemment avec le goitre ; ce fait étant indiscutable, on a dû se préoccuper des rapports qui peuvent exister entre ces deux états pathologiques. Malheureusement, sur ce point comme sur beaucoup d'autres, les auteurs sont loin d'être d'accord ; souvent même ils soutiennent des opinions diamétralement opposées. Toutefois la présence habituelle de ces affections dans les mêmes lieux et la fréquence de leur coexistence conduisent à admettre leur commune origine. Ainsi nous pensons, d'accord avec un grand nombre d'observateurs, que le goitre endémique et le crétinisme ont entre eux les relations les plus intimes et constituent deux phases successives de la même maladie, le goitre représentant la phase la moins avancée, le crétinisme la phase ultime. Cette opinion est d'ailleurs confirmée par ce qui se passe à la suite de l'extirpation du corps thyroïde (voyez plus loin).

*Étiologie et pathogénie.* — Maladie spéciale à certaines contrées, le crétinisme a une cause toute locale dont le déterminisme n'est pas sans difficultés. Les auteurs sont, en effet, loin de s'entendre sur cette cause ; aussi admettent-ils qu'il en existe plusieurs dont les principales sont : la mauvaise qualité des aliments, l'air vicié et humide et surtout la mau-

vaise qualité des eaux. L'air et les aliments n'ont sans doute ici qu'un influence prédisposante; l'eau, au contraire, paraît être la cause effi ciente du crétinisme. Bien qu'on ne soit pas encore fixé sur les conditions spéciales d'altération de cette boisson, il y a néanmoins des raisons sérieuses de croire que ses qualités nuisibles proviennent des substances qu'elle dissout et s'approprie dans le sol, tout particulièrement dans les terrains magnésiens (Grange, Garrigou). Une fois acquis, le crétinisme devient héréditaire; il peut même, suivant quelques auteurs, provenir du goitre endémique.

BIBLIOGRAPHIE. — F. E. FODÉRÉ, *Tr. du goitre et du crétinisme*, etc., Paris, 1800. — H. et J. WENZEL, *Ueber Cretinismus*, Wien, 1802. — A.-E. IPHOFEN, *De Cretinismo*, Vitebergae, 1804. — Le même, *Der Cretinismus*, Dresden, 1810. — TROXLER, *Der Cretinismus*, Zurich, 1836. — THIEME, *Der Cretinismus*. Diss. Weimar, 1842. — F.-K. STAHL, *Act. nov. Ac. Caes. Leop. Car.*, 1843, t. XX, p. 1, 8 pl. — Le même, *Neue Beiträge zur Physiognomik und path. Anat. d. Idiot. endem.* (*genannt Cretinismus*) (*Ibid.*, 1851, 10 pl. et Erlangen, 1848). — MAFFEI et RÖSCH, *Neue Unters. über den Cretinismus*, Erlangen, 1844. — R. VIRCHOW, *Gesammelte Abhh.*, p. 891-997. — Le même, *Knochenwachstum und Schädelformen, mit besonderer Rücksicht auf Cretinismus* (*Archiv f. path. Anat. und Physiol.*, 1858, t. XIII, p. 323-358). — H. MÜLLER, *Würzburger med. Ztschr.*, t. I, p. 221. — FERRUS, *Mém. sur le goitre et le crétinisme* (*Bull. de l'Acad. de méd.*, Paris, 1850-51, p. 216, 449 et 487). — BAILLARGER, *Recherches sur le crétinisme* (*Ann. méd. physiolog.*, 1851). — Le même, *Essai sur le goitre et le crétinisme*, etc., Paris, 1873. — C. LASÈGUE, *De l'anat. path. du crétinisme* (*Arch. gén. de méd.*, Paris, 1851, t. II, p. 385-402). — B. NIEPCE, *Traité du goitre et du crétinisme*, Paris, 1851-52. — BERGMANN, *Einige Fälle von Kretinismus, mit anatom. Erläuterung* (*Corr. Blatt d. deutsch. Gesellsch. f. Psychiatrie*, etc., Neuwied, 1857, t. IV, p. 105-115). — H. EULENBURG et F. MAFFEIS, *Zur path. Anat. d. Cretinismus* (*Ibid.*, p. 57, 65, 74). — J. GUGGENBÜHL, *Sur l'établissement de l'Abendberg et la nécessité d'une statistique européenne sur le crétinisme et l'idiotie* (*Acad. des sc.*, 10 octobre 1860, et *Gaz. hebd.*, Paris, 1860, p. 825). — O. SHRŒDER, *Beschreibung eines Cretinenschädels* (*Archiv f. path. Anat. und Physiol.*, 1861, t. XX, p. 358-369). — HIS, *Zur Casuistik d. Cretinismus* (*Ibid.*, t. XXII, p. 104-110, 1 pl.). — C. ZURADELLI, *Delle alteraz. del sistema muscolare nei cretini* (*Gaz. med. ital. lombardia*, Milano, 1860, sér. 5, t. V, p. 20 et suiv.). — WALSER, *Inspect. und Section eines merkwürdigen Cretinen* (*Med. Corresp. Blatt d. Würtemb. ärztl. Ver.*, Stuttgart, 1866, t. XXIX, p. 227-230). — A. NYSTROM, *Om cretinism och idioti*, Stockholm, 1868. — PICARD, *Crâne d'un crétin; aphasie; vol. énorme du cerveau*, etc. (*Marseille méd.*, 1870, VII, 228). — C. HILTON-FAGGE, *On sporadic cretinism, occurring in England* (*Med. chirurg. Trans.*, 1871, LIV, p. 155, 1 pl.). — Le même, *Fatty tumours from the posterior triangles of the neck, and a goitrous thyroid body, from i*

*of sporadic cretinism* (*Transact. of the path. Soc. of London*, 1874, t. XXV, 268). — F. Brach, *Brain, heart and trachea, showing absence of thyroid gland a cretin* (*Ibid.*, p. 265-267). — Le même, *Ibid.*, 1876, t. XXVII, p. 316. Le même, *Notes of a case of sporad. cretinism with an account of the autopsy. ment. Sc.*, Lond., 1876-77, t. XXII, p. 261, 1 pl.). — F. Garrigou, *démie du goitre et du crétinisme, envisagée dans les Pyrénées au point de vue es rapports avec la nature géologique du sol* (*Gaz. hebd. de méd. et de chirurg.*, 74, XXI, 270, 284). — Baillarger et Krishaber, *Article* Crétinisme (*Dic. encyclopédique des sciences méd.*, Paris, 1879, t. XXIII, p. 132, avec liographie). — B. Ball, *Le cerveau du crétin des Batignolles* (*Bull. de la . d'anthropol.*, 4 janvier 1883, p. 9). — Verdan, *Essai sur la pathogénie du tinisme*. Thèse de Paris, 1883. — A.-A. Bowlby, *Four cases of sporadic cre- m, with remarks on some points in the pathology of the disease* (*Transact. of path. Soc. of London*, 1884, t. XXXV, p. 450).

### II. — Hypergénésie cérébrale.

Ce désordre consiste en une augmentation générale ou partielle de la stance nerveuse de l'encéphale, qui se produit tantôt en son lieu et ce : *macrencéphalie*, tantôt en un point qui n'est pas celui où cette stance existe normalement : *hétérotopie cérébrale*.

Macrencéphalie. — Cette anomalie se manifeste par l'addition de par- nouvelles à celles qui composent normalement l'encéphale (hyper- ésie additionnelle), ou par une multiplication exagérée de la masse éphalique tout entière (hypergénésie hypertrophique).

L'hypergénésie additionnelle, à part les cas de monstruosité duplici- e dont il a été question ailleurs (voy. t. I, p. 76, fig. 9), est un dé- dre des plus rares et à peine signalé par les auteurs. Azam rapporte fois qu'il a observé chez un homme de quarante ans, mort de résorp- purulente, une tumeur ou appendice du volume d'une noisette, ée au centre même de la base de l'encéphale, entre l'espace interpé- nculaire, et fixée en haut par un pédicule au *tuber cinereum*. Le pédi- le de cette tumeur était formé de substance grise, la partie périphérique sa masse se trouvait composée de substance blanche, dans laquelle se contraient des éléments nerveux.

L'hypergénésie hypertrophique (hypertrophie congénitale de l'encé- le) est une lésion un peu plus commune et qui consiste en une sorte perplasie de tous les éléments du cerveau dont la structure reste male, même à l'examen histologique.

Un cas de ce genre a été rapporté par Landouzy. Un garçon de dix ans, admis à l'hôpital des Enfants assistés, naquit, au dire de sa mère, avec une tête volumineuse, qui le fit remarquer. Cependant il se portait bien; son développement, à part la tête et surtout le front, était normal, quand il vint à mourir en vingt-quatre heures, à la suite de vomissements et de diarrhée. Les méninges sont saines, à l'autopsie, le cerveau est asymétrique, sans œdème ni hydropisie. L'encéphale remplit complètement la boîte crânienne, dans laquelle il semble être à l'étroit, car les circonvolutions sont aplaties. Les lobes frontaux et sphénoïdaux sont surtout développés; ils possèdent des circonvolutions très larges dont les sillons de séparation semblent effacés. Le poids total de la masse encéphalique est de 1590 grammes, c'est-à-dire 290 grammes, suivant Sappey, de plus que le poids moyen d'un encéphale d'adulte; le poids du cerveau est seulement de 1415 grammes, c'est-à-dire 234 grammes au-dessus du poids moyen d'un cerveau d'adulte. L'isthme, le bulbe et le cervelet, parfaitement sains d'aspect, n'atteignent pas le volume qu'ils ont chez l'adulte, mais ils semblent plus développés que chez un enfant de dix ans; leur poids est de 175 grammes.

Dans ce fait comme dans un certain nombre d'observations relatées sous le nom d'hypertrophie cérébrale, le développement anormal porte sur les hémisphères cérébraux, et en particulier sur les parties antéro-moyennes du cerveau. Les ventricules sont vides et fort étroits, et la face interne de la boîte crânienne porte les empreintes des circonvolutions cérébrales. L'examen microscopique de ce cerveau, pratiqué par Magnan, après durcissement dans l'acide chromique, ne permit de constater aucun désordre, pas plus dans les vaisseaux et la trame conjonctive que dans les tubes et les cellules nerveuses. Notons qu'aucun phénomène anormal ne paraissait exister du côté de l'encéphale avant la maladie qui enleva brusquement cet enfant. Aussi doit-on considérer qu'il s'agissait chez lui, non pas d'une lésion pathologique, mais d'un accroissement excessif du cerveau provenant d'une multiplication congénitale exagérée des éléments qui composent cet organe.

Bibliographie. — Demme, *Ueber Ungleiche Grösse beider Hirnhäften*, Würzburg, 1831. — E. Azam, *Note sur une anomalie cérébrale par addition* (*Journ. de méd. de Bordeaux*, 1851, IX, p. 751-754, 1 pl.). — Baudelocque, *Deux observ. d'hypertrophie des hémisph. cérébraux* (*Gaz. des hôpit.*, Paris, 1834, p. 129). — D. Brunet, *Hypert. du cerveau* (*Ann. méd. psychol.*, Paris, 1874, XL, 177). — L. Landouzy, *Hypertrophie du cerveau chez un enfant*, etc. (*Gaz. méd. de Paris*, 1874, p. 328).

Hétérotopie cérébrale. — Les anatomistes allemands ont rapporté, s le nom d'*hétérotopie* de la substance grise de l'encéphale, un cer- a nombre de faits dans lesquels des noyaux de cette substance auraient trouvés au sein de la substance blanche, en des points où ils ne se contrent pas normalement. Mais comme en même temps la sub- nce grise ne fait défaut nulle part, il semble que l'anomalie ainsi signée soit plutôt une hypergénésie qu'une simple hétérotopie.

Cette anomalie a été particulièrement observée chez les idiots et les iés jeunes ou vieux, sans complication d'hydrocéphalie; elle est actérisée par la présence de nodosités de substance grise ordinaire- nt de petit volume sur des points où cette substance n'existe pas rmalement. Ces nodosités, ou mieux ces dépôts de substance grise, lés plutôt que réunis en groupes, ont la forme de petites masses rondies, de la grosseur d'un grain de chènevis, ou de plaques irrégu- res pouvant avoir jusqu'à 1 centimètre de diamètre; ils sont situés tôt dans les hémisphères cérébraux, tantôt dans les hémisphères céré- lleux. On les trouve, dans les hémisphères cérébraux, au voisinage des tricules et principalement de leur partie postérieure, quelquefois s le lobe antérieur, le lobe ou la corne postérieure. Leur structure est u différente de celle des circonvolutions, car Meschede y a trouvé des lules arrondies, ovales ou piriformes, rarement triangulaires, munies noyaux volumineux, finement granuleux, et contenus dans une sub- nce intermédiaire granulée, où pénétraient des traînées de fibres ner- uses. Dans le cervelet, ces noyaux ont pour siège la substance grise du isinage du noyau dentelé et sont d'ordinaire symétriquement disposés ns l'un et l'autre hémisphère. Ils sont habituellement constitués par grosses cellules, moins volumineuses toutefois que celles de Purkinge, ais qui sont pourvues, comme elles, de prolongements épais, rami- és, et qui, le plus souvent, ont la forme de massue et ne contiennent s de pigment. Ces grosses cellules sont disposées en stries régulières ou sans ordre, au milieu desquelles se trouvent en général interposées des cellules plus petites et plus nombreuses, semblables aux éléments de la couche granuleuse. Les dépôts ainsi formés sont enfin parcourus par des vaisseaux plus volumineux et plus serrés que ceux des parties voisines de la substance blanche, et, dans quelques cas, ils forment des bandes de substance grise figurant une circonvolution sans connexion avec la surface.

On ne confondra pas les anomalies en question avec les masses en apparence isolées de substance grise si souvent remarquées sur le cerveau, lorsqu'une coupe a traversé accidentellement et transversalement

le fond d'un sillon. La question de savoir si ces anomalies sont susceptibles de s'accroître avec l'âge est très vraisemblable, mais elle ne peut être démontrée; aussi ce désordre n'est guère jusqu'ici qu'une simple curiosité scientifique.

BIBLIOGRAPHIE. — C. TUNGEL, *Ein Fall von Neubildung grauer Hirnsubstanz* (*Archiv für pathol. Anat. und Physiol.*, 1859, t. XVI, p. 166). — R. VIRCHOW, *Traité des tumeurs*, t. III, p. 457, trad. fr. par Aronssohn, Paris, 1871. — Le même, *Heterotopie der grauen Hirnsubstanz* (*Archiv f. path. Anat. und Physiol.*, 1867, t. XXXVIII, p. 138). — F. MESCHEDE, *Ueber Neubildung grauer Hirnsubstanz in den Wandungen der Seitenventrikel*, etc. (*Allgem. Zeitschr. f. Psychiatrie*, Berlin, 1864, t. XXI, p. 481). — Le même, *Ein neuer Fall von abnormer Einlagerung grauer Hirnsubstanz des grossen Gehirns* (*Archiv f. path. Anat. und Physiol.*, 1866, t. XXXVII, p. 567). — Le même, *Heterotopie grauer Hirnsubstanz im Markstamme der Hemisph. des klein. Gehirns* (*Ibid.*, 1872, t. LVI, p. 82-96, 1 pl.). — Le même, *Ueber Heterotopie grauer Hirnsubstanz in dem Pyramiden der Medulla oblongata* (*Berlin. klin. Wochenschrift*, 1870, p. 526). — E. K. HOFFMANN, *Ueber Heterotopie von grauer Hirnsubstanz* (*Zeitschrift f. ration. med.*, Leipzig und Heidelberg, 1869, t. XXXIV, p. 104-109). — B. WICKE, *Atrophie des rechten Grosshirn und der linken Kleinhirn Hemisphäre mit Heterotopie der grauen Substanz und Skoliose des Schädels* (*Deutsche Klin.*, 1869, 19-20, et *Schmidt's Jahrb.*, 1869, t. 144, p. 39). — B. RITTER, *Heterotopie der grauen Hirnsubstanz* (*Ibid.*, 1870, t. CVLVI, p. 146). — FR. EHRMANN, *Heterotopie grauer Hirnsubstanz* (*Arch. f. path. Anat. und Physiol.*, 1872, t. LVI, p. 419-421, 1 pl.).

### III. — Kystes dermoïdes ou pileux du cerveau.

Ces hétérotopies, relativement communes dans certains organes, comme les ovaires et les testicules, sont par contre très rares dans la masse encéphalique, où quelques faits seulement viennent établir leur existence.

Une femme âgée de trente ans est prise successivement de douleurs de tête, de convulsion, d'ivresse, d'amaurose, de dysphasie, de coma, et meurt. A l'autopsie, pratiquée par le docteur Clairat, les méninges sont adhérentes et très injectées. Les ventricules cérébraux renferment 7 onces d'un liquide citrin. Le cervelet, injecté et ramolli, offre à la réunion de ses deux lobes, sur la ligne médiane, en arrière et particulièrement dans le lobe droit, une sorte de ventricule tapissé d'une membrane fine et transparente, rempli d'un liquide sanguinolent, au milieu duquel nage une espèce de flocon de la grosseur du pouce, renfermant un plein dé de liquide jaunâtre et des cheveux dont la longueur varie de 1 à 2 pouces.

Chez un enfant de dix semaines, atteint de convulsion des yeux et de la face quatre semaines avant de mourir, Maïer trouva la calotte crânienne épaissie et adhérente à la dure-mère, les circonvolutions aplaties, les veines superficielles vides de sang et les ventricules dilatés par un liquide d'un jaune brunâtre. L'hémisphère gauche renfermait une tumeur du volume d'une pomme, lobulée, faisant saillie dans le ventricule latéral, et formée de kystes ayant jusqu'au volume d'une cerise. Dans ces kystes on constatait l'existence d'un véritable épiderme composé de plusieurs couches de cellules, et un derme avec des glandes sébacées, des cheveux fins et petits. — Une petite fille de sept ans atteinte d'une paralysie des membres inférieurs et d'un double strabisme présenta à l'autopsie, pratiquée par Pearson Irvine, un crâne épaissi et adhérent en arrière aux méninges. Celles-ci, unies entre elles, limitaient un vaste abcès occupant les deux hémisphères cérébelleux. Cet abcès contenait un liquide puriforme et avait ses parois tapissées d'une substance molle, caséeuse, assez semblable à de la matière sébacée. On y trouvait en outre une mèche de cheveux enroulés, pâles et étiolés par rapport à la chevelure brune de la tête. La région postérieure de la moelle allongée était en partie détruite, ainsi que la partie supérieure de la moelle épinière, tandis que les ventricules latéraux étaient dilatés.

Ces trois faits ont la plus grande analogie, ils ne laissent aucun doute sur l'existence des kystes dermoïdes de l'encéphale. L'explication qu'il convient d'en donner est des plus simples, si l'on admet que pendant la période fœtale un bourgeon de la couche dermique s'invagine jusque dans l'encéphale et s'y trouve ensuite enfermé par la boîte crânienne. Ainsi greffé, ce bourgeon se développe, sécrète de la matière sébacée, et l'on comprend qu'il puisse arriver à produire des cheveux.

Bibliographie. — Clairat, *Kyste pileux dans le cerveau* (*Gaz. des hôpitaux*, 1838, n° 42, p. 166). — Rud. Maier, *Combinirte Geschwülst im Grosshirn* (*Archiv f. pathol. Anat. und Physiol.*, 1861, t. XX, p. 536). — J. Pearson Irvine, *Dermoïd cyst of the brain* (*Transact. of the pathol. Soc. of London*, 1879, t. XXX, p. 195).

## ANOMALIES DE NUTRITION

### § 1er. — Atrophie et Hypertrophie.

Les noms d'atrophie et d'hypertrophie cérébrales ont jusqu'ici servi à désigner la diminution ou l'augmentation de volume de la masse encé-

phalique, quelles qu'en soient la nature et l'origine, et partant les lésions les plus diverses ont été groupées sous ces deux chefs. Cette confusion, très regrettable, est cependant facile à éviter; il suffit pour cela de donner pour base à la définition de ces termes l'élément histologique et non l'organe. Dans ces conditions, l'atrophie cérébrale sera pour nous la diminution du volume des éléments composants de l'encéphale; l'hypertrophie, l'augmentation de ces mêmes éléments.

### I. — Atrophie.

L'atrophie vraie de l'encéphale est un état qui est tantôt physiologique, tantôt pathologique.

L'atrophie physiologique, rigoureusement parlant, n'est pas une véritable atrophie, mais plutôt une transformation naturelle des éléments divers de l'encéphale, sous l'influence de l'âge. Effectivement, si, à un certain âge de la vie, le cerveau cesse de s'accroître, à un autre âge ses éléments se modifient et sa masse tend à diminuer de volume et de poids sans changement notable dans sa consistance. La place résultant de cette diminution de volume est prise par le liquide céphalo-rachidien (hydrocéphalie *ex vacuo*), de telle sorte que la boîte crânienne ne cesse d'être pleine; ainsi les ventricules ont pour fonction de compenser les variations de volume de l'encéphale. Variable quant au moment de son apparition, cette atrophie survient d'une façon insensible et ne trouble pas d'une façon sérieuse le fonctionnement de l'encéphale. Mais, à côté de ce type en rapport avec les lois naturelles, il est une autre variété d'atrophie propre au vieillard, c'est celle qui résulte de l'altération des vaisseaux encéphaliques, et, contrairement à la précédente, elle doit être envisagée comme un état pathologique. Elle est partielle ou générale, suivant la plus ou moins grande étendue du rétrécissement vasculaire et du ralentissement circulatoire, et comme l'intensité de l'ischémie peut varier dans les différentes régions de l'encéphale, on comprend qu'elle ait pour effet dans quelques cas une asymétrie cérébrale plus ou moins manifeste. Cette atrophie est fréquemment accompagnée de sclérose, et comme telle nous en parlerons plus loin.

L'atrophie pathologique est d'origine dynamique ou mécanique. Entièrement subordonnée à l'action des nerfs qui se distribuent aux vaisseaux de l'encéphale, l'atrophie dynamique ou névropathique est rare ou du moins peu connue chez l'homme, à cause des difficultés d'examen des désordres vaso-moteurs. Par contre, son existence est nettement

établie, chez l'animal, par les expériences de Brown-Séquard, Vulpian et Dupuys. Ces expérimentateurs ont constaté l'existence d'une atrophie manifeste de la moitié correspondante de l'encéphale, après la section du sympathique cervical sur de jeunes cobayes. Brown-Séquard a encore obtenu ce même résultat chez un cochon d'Inde sur lequel il avait, deux mois auparavant, irrité la moelle épinière dans le voisinage du bulbe rachidien, avec cette différence que l'atrophie, cette fois, portait sur le côté opposé à la lésion ; et Dupuys, à la suite de la section du sympathique cervical au cou, a vu survenir une hémiatrophie encéphalique correspondante, qui se transmit héréditairement. Vulpian a noté que l'âge des animaux sur lesquels il a opéré était de huit à quinze jours. Les deux autres expérimentateurs n'ayant pas pris cette peine, il en résulte une lacune regrettable qui nous met dans l'impossibilité de savoir si l'atrophie cérébrale qu'ils ont constatée était le fait d'une diminution de volume ou d'un simple défaut d'accroissement des éléments nerveux. Cette dernière supposition, qui est la plus vraisemblable, serait en rapport avec les indications données par le professeur Vulpian.

L'atrophie mécanique est due à un trouble nutritif par défaut d'afflux sanguin, et le plus souvent déterminé par l'angustie congénitale des artères, par la compression des vaisseaux cérébraux ou de l'encéphale lui-même. Sous cette influence, les éléments nerveux, n'étant plus suffisamment nourris, diminuent de volume, et, s'il s'agit d'un individu jeune, ils ont de la peine à s'accroître ou sont arrêtés dans leur développement. Un certain nombre de malformations encéphaliques par arrêt de développement n'ont pas d'autre origine. L'encéphale est alors asymétrique : c'est tantôt un lobe qui est plus petit, mais quelquefois aussi l'encéphale presque tout entier n'atteint pas son volume normal.

Les méningites accompagnées d'épanchements séreux ou sanguins, certaines hydrocéphalies, les néoplasmes cérébraux, la synostose prématurée avec hypertrophie des os du crâne, telles sont les conditions pathogéniques les plus ordinaires de l'atrophie cérébrale. Situées dans la cavité crânienne, ces productions diverses prennent la place de la masse encéphalique qu'elles compriment, et cette compression est d'autant plus forte que les os du crâne sont mieux soudés et plus résistants. Ainsi, dans le jeune âge, le cerveau est, toutes choses égales d'ailleurs, beaucoup moins exposé à s'atrophier que dans l'âge adulte, à cause de l'extensibilité possible de la boîte crânienne. Toutefois, à cette époque de la vie, il peut s'établir une compression de dehors en dedans, ce qui est plus tard impossible.

BIBLIOGRAPHIE. — F. BOULANGER, *Diss. sur plusieurs points de l'hydrocéphalie aiguë suivie de quelq. observ. sur l'atrophie partielle du cerveau*, Paris, 1824.— E. HENOCH, *Die atrophia cerebri*, Berolin., 1842. — J. SIMS, *On atrophy of the brain* (*Med. chirurg. Transact.*, 1835, t. XIX, p. 364).— A. PELOUX, *Des causes de l'atrophie du cerveau*, Paris, 1840. — J.-C. BUCKNILL, *On the specific gravity of cerebr. subst., and on atrophy of the brain* (*Lancet*, London, 1852, t. II, p. 588). — NIVET, *Atrophie des circonv. céréb. de l'hémisph. gauche, épanch. de sang dans la cavité de l'arachnoïde* (*Bull. de la Soc. anat.*, 1836, p. 121). — A. ERLENMAYER, *Die Gehirnatrophie des Erwachsenen*, Neuwied, 1852. — Le même, *Atrophie du cerveau et hématome de la dure-mère* (*Corr. Bl. d. deutsch. Gesellsch. f. Psych.*, Neuwied, 1862, t. IX, p. 33). — BÆRWINDT, *Atrophia cerebri senilis* (*Deutsch. Klinik*, Berl., 1862, t. XIV, p. 406). — MUHR, *Anat. Befund, bei einen Fall von Verrücktheit* (*Archiv f. Psychiatrie*, 1876, p. 733). — CHUQUET, *Atrophie de la part. sup. de la circonvol. pariétale ascendante et du lobule paracentral du côté droit, chez un individu amputé du bras gauche depuis cinq ans* (*Bull. de la Soc. anat.*, Paris, 1876, et *Gaz. hebd. de méd. et de chirurgie*, 1877, p. 241). — BERNHEIM, *Sur un cas d'atrophie partielle du cerveau* (*Revue méd. de l'Est*, Nancy, 1877, t. VIII, p. 324, 365). — BROWN-SÉQUARD (*Compt. rendus de la Soc. de biologie*, 1872, sér. V, t. IV, p. 294). — A. VULPIAN, *Leçons sur l'appareil vaso-moteur*, etc., Paris, 1875, t. II, p. 362 et 397. — E. HITZIG, *Atrophie des Gehirns* (*Handb. d. sp. Pathol.* [*Ziemssen*], Leipzig, 1876, XI, 175). — HENOCH, *Atrophie d. ober. linken Stirnwindung* (*Charité Annal.*, Berlin, 1880, V, 457). — QUINQUAUD, *De l'atrophie extrême du cerveau des vieillards* (*France méd.*, 1881, p. 508). — DUPUYS, *De l'atrophie du cerveau et du crâne à la suite des sections du sympathique cervical* (*Compt. rendus de la Soc. de biologie*, 28 oct. 1882, p. 662, et *Tribune méd.*, 1882, p. 537).

## II. — Hypertrophie.

L'hypertrophie de l'encéphale, phénomène des plus rares, si on la sépare des nombreux cas de tuméfaction phlegmasique du cerveau avec lesquels elle a été confondue, est générale ou partielle, névropathique ou angiopathique.

L'hypertrophie générale ou hypertrophie de toute la masse encéphalique paraît avoir été plusieurs fois observée. Dance et quelques autres auteurs, en effet, ont décrit, comme se rapportant à l'hypertrophie cérébrale, des cas d'augmentation de volume de la masse encéphalique, sans altération de structure; mais en l'absence de tout examen histologique, il y a lieu de conserver des doutes sur la nature de ce désordre. L'aplatissement et le rapprochement des circonvolutions, la coarctation des ventricules, une consistance et une blancheur insolites des deux sub-

stances, une sécheresse remarquable du parenchyme et de la cavité de l'arachnoïde, tels sont les caractères de cette hypertrophie, qui, loin d'augmenter l'action et l'énergie cérébrales, tend à la diminuer, à la pervertir et à la suspendre, à cause de la compression qui s'établit nécessairement à l'intérieur du crâne lorsque ses pièces sont soudées. Tous ces caractères se retrouvaient dans deux cas qui me sont personnels, et dans lesquels je pus constater l'issue de la masse cérébrale à l'ouverture de la cavité crânienne, comme si cette cavité eût été trop petite pour son contenu. La consistance du cerveau était ferme, normale, et je n'y trouvais aucune lésion appréciable. Les malades avaient eu des accès épileptiformes pendant leur vie. Une céphalalgie ordinairement violente, un certain degré d'obtusion des facultés intellectuelles, de fréquents étourdissements avec ou sans perte de connaissance, le ralentissement du pouls précèdent habituellement ces phénomènes convulsifs.

Les causes de cette hypertrophie sont obscures; néanmoins il faut reconnaître que le jeune âge joue ici un rôle manifeste, attendu qu'elle ne s'observe guère que chez des personnes jeunes, ayant de vingt à trente ans, et quelquefois à la suite de contusions du crâne. En somme, c'est à un excès de nutrition, vraisemblablement subordonné à un trouble de l'innervation trophique, à un afflux sanguin exagéré, que doit être rapportée la condition pathogénique de l'hypertrophie générale du cerveau.

L'hypertrophie partielle de l'encéphale est le plus souvent compensatrice, et partant, suivant l'étendue du désordre qu'elle est appelée à suppléer, elle peut atteindre un hémisphère tout entier, un seul lobe, un seul ganglion, ou simplement quelques circonvolutions. Elle est un phénomène commun dans les malformations encéphaliques, où l'atrophie d'un hémisphère est presque toujours suivie de l'hypertrophie de l'hémisphère opposé, s'il n'est altéré. Les faits de ce genre, dont un des plus beaux exemples a été rapporté par Tuke, sont plus fréquents qu'on ne le suppose; malheureusement ils passent souvent inaperçus. L'hémisphère hypertrophié offre une consistance normale; ses circonvolutions sont volumineuses, aplaties, son poids est manifestement augmenté. Telle est l'une des causes les plus communes de la différence du poids relatif des deux hémisphères chez un grand nombre d'idiots, de crétins et d'épileptiques, et aussi de la différence que présentent, chez ces mêmes malades, les circonvolutions correspondantes et parfois aussi quelques-uns des ganglions cérébraux.

Quoique l'existence de l'hypertrophie partielle et compensatrice de l'encéphale ne paraisse pas douteuse, cependant elle manque du contrôle histologique, et des examens microscopiques bien faits sont encore

nécessaires pour l'établir définitivement. Il est évident, en tout cas, que cette hypertrophie, loin de troubler les fonctions de l'encéphale, tend plutôt à les améliorer, sans que cette amélioration soit aussi bienfaisante que celle qui existe dans le cas d'hypertrophie de l'un des reins où la suppléance fonctionnelle ne laisse rien à désirer.

BIBLIOGRAPHIE. — LAENNEC, *Observ. pour servir à l'hist. de l'hypertrophie du cerveau* (*Rev. méd. fr. et étrangère*, Paris, 1828, t. IV, p. 385). — DANCE, *Observations pour servir à l'histoire de l'hypertrophie du cerveau* (*Répert. gén. d'anat. et physiol. pathol.*, Paris, 1828, t. V, p. 197-210). — P. E. DUBUC, *De l'hypertrophie du cerveau*, Paris, 1830. — E. H. W. MUNCHMEYER, *Ueber Hypertrophie des Gehirns* (*Hannover Ann. f. d. ges. Heilk.*, 1838, t. III, p. 627-672). — C. LEES, *Observat. on hypertrophy of the brain in children* (*Dubl. Journ. of med. sc.*, 1842-43, t. XXII, p. 18-26, et *Gaz. méd. de Paris*, 1846, p. 46). — G. SANGALLI, *Dell' ipertrofia parziale del cervello* (*Gazz. med. ital. lombard.* Milano, 1858, s. 4, t. III, p. 253, 1 pl.). — L. DUCHESNE, *Note sur l'hypertrophie relative des hémisphères cérébraux dans l'épilepsie* (*Gaz. hebd. de méd. et de chir.*, 1861, p. 269). — F. BETZ, *Sur l'hypertrophie du cerveau dans le jeune âge* (*Memorabilien*, X, 6, et *Prager Vierteljahrschr.*, t. XC, p. 102). — DUVAL et D'ESPINE, *Deux observations d'hypertrophie du cerveau avec sclérose chez des enfants* (*Bull. de la Soc. méd. de la Suisse romande*, Lausanne, 1876, t. X, p. 154-160, 3 pl.). — E. HITZIG, *Hypertrophie des Gehirns* (*Handb. d. spec. Pathol.* [*Ziemssen*], Leipzig, 1876, t. XI, p. 750). — J. B. TUKE, *On a case of hypertrophy of the right cerebr. hemisph. with coexistent atrophy of the left side of the body* (*Journ. Anat. et Physiol.*, Cambridge, 1873, t. VII, p. 257-266). — A. BRÜNINGHAUSEN, *Ueber Gehirnhypertrophie*, Bonn, 1877.

## § 2. — PHLEGMASIES DE L'ENCÉPHALE. — ENCÉPHALITES.

Le temps n'est plus où l'encéphalite était considérée comme une sorte d'entité morbide et divisée en encéphalite aiguë et encéphalite chronique. De même que la moelle, l'encéphale est sujet à des phlegmasies multiples et variées tant par leur siège histologique que par leur produit anatomique et leur marche. Tenant compte de ces différents éléments, nous classerons les encéphalites comme toutes les phlegmasies en trois genres principaux :

Encéphalites exsudatives ou parenchymateuses ;
Encéphalites suppuratives ;
Encéphalites prolifératives ou scléreuses.

### I. — Phlegmasies exsudatives ou parenchymateuses.

Ces phlegmasies, relativement rares, ont pour substratum anatomique les éléments nerveux plutôt que le stroma conjonctivo-vasculaire. Semblables aux myélites de même nom, elles sont caractérisées par la tuméfaction des cellules ou des tubes nerveux, qui deviennent granuleux, s'atrophient, et parfois se désagrègent plus ou moins complètement. Subordonnées à des causes diverses qui viennent en modifier l'expression clinique et la marche, ces encéphalites se subdivisent naturellement en espèces basées sur la connaissance de ces causes. Malheureusement, celles-ci n'ayant pu être déterminées jusqu'ici d'une façon précise, nous devons nous contenter d'une division anatomique, et, rapprochant les encéphalites des myélites, nous les diviserons en deux groupes : les encéphalites parenchymateuses ganglionnaires; les encéphalites parenchymateuses fasciculaires.

Encéphalites ganglionnaires. — Ce groupe, sans doute beaucoup moins rare qu'on ne le suppose, passe souvent inaperçu. D'une part, en effet, certaines paralysies des muscles de l'œil remontant à l'enfance n'ont d'autre condition pathogénique qu'une encéphalite localisée aux noyaux d'origine de ces muscles; d'autre part, plusieurs cas de paralysie infantile d'origine cérébrale ne sont, si on vient à les analyser rigoureusement, que des cas d'encéphalite ganglionnaire. Cette encéphalite a pour siège anatomique les noyaux cellulaires ou ganglionnaires qui continuent la substance grise médullaire, particulièrement celle des cornes antérieures, substance qui se trouve étalée, comme on sait, au-dessous des cavités ventriculaires depuis le quatrième ventricule jusqu'au ventricule moyen, ou bien encore la substance grise des circonvolutions ou substance grise corticale. Ces deux substances, il est vrai, sont quelquefois lésées simultanément; mais comme le plus souvent leur altération est isolée, nous sommes conduit à admettre deux variétés d'encéphalite ganglionnaire : l'encéphalite centrale ou ventriculaire et l'encéphalite périphérique ou corticale.

a. *Encéphalite centrale.* — Cette encéphalite se localise ordinairement à un ou plusieurs des noyaux étagés depuis le bulbe jusqu'aux ventricules latéraux, et les affecte isolément ou simultanément, suivant l'étendue et l'intensité du processus pathologique. Le plus souvent, ce sont les noyaux inférieurs (polyencéphalite inférieure) ou bien les noyaux supé-

rieurs (polyencéphalite supérieure) qui se trouvent de préférence atteints; mais, à côté de ces deux types, il en existe un troisième où la lésion, comme dans la moelle, gagne rapidement la plupart des noyaux en question (polyencéphalite diffuse). Cette dernière forme, pour être rare, n'existe pas moins, et moi-même j'ai pu récemment en observer trois cas. Des raisons sérieuses portent à croire enfin à l'existence de types constitués par l'altération des cellules nerveuses des couches optiques et des corps striés. Certaines hémiplégies cérébrales de l'enfance, n'offrant d'autres désordres appréciables que la diminution de volume d'un hémisphère et une sclérose insignifiante, appartiennent certainement à ce genre de lésion.

Quelles que soient sa localisation et son étendue, l'encéphalite centrale se rapproche de la myélite ganglionnaire (voy. p. 428), et, comme cette dernière, elle a pour substratum anatomique principal la *cellule nerveuse*. Cette circonstance rend compte, d'une part, des difficultés que l'on éprouve à reconnaître cette lésion à l'amphithéâtre, et d'autre part, du retard apporté à sa détermination. Souvent, en effet, l'œil nu, à moins d'être bien exercé, ne constate aucun désordre appréciable à la surface des noyaux gris centraux, ni même à la suite d'incisions longitudinales et transversales de ces parties. Pourtant, dans un certain nombre de cas de lésions peu avancées et aiguës, on trouve de petits foyers de ramollissement grisâtres, blanchâtres ou rosés, isolés ou disséminés à la surface des ventricules, ou du moins tout près de cette surface. Avec le temps, comme il est facile de le supposer, la substance nerveuse, ramollie, est résorbée, et à sa place il reste une légère perte de substance et un certain degré d'induration qu'il n'est pas toujours facile de distinguer d'une sclérose primitive, à moins d'une grande habitude de ce genre de recherches.

L'examen histologique seul peut donner une idée exacte de ce genre de lésion, et pour cela on pratique, après durcissement, des coupes minces perpendiculaires aux surfaces ventriculaires, afin de pouvoir juger par comparaison de l'état anatomique des deux côtés. Il importe, pour bien apprécier cet état, de se rappeler que les modifications subies par les cellules nerveuses varient d'une façon sensible suivant la période plus ou moins avancée de leur altération. Elles diffèrent ainsi notablement, au début et à la fin du processus, tant au point de vue morphologique qu'au point de vue fonctionnel.

Difficiles à observer dès le début du processus, ces lésions élémentaires ont pu être examinées une quinzaine de jours plus tard par quelques auteurs, et notamment par Wernicke. Les cellules nerveuses étaient

alors troubles, infiltrées d'un exsudat vraisemblablement albuminoïde, tuméfiées, granuleuses et plus ou moins déformées. Tel est l'état aigu dans lequel la cellule nerveuse peut encore revenir à l'état normal; plus tard, elle se rétracte, s'atrophie et quelquefois même se désagrège, sans qu'il soit possible d'en indiquer nettement le mécanisme. Ce processus en tout cas, si l'on s'en rapporte à l'observation clinique, répond à celui que présentent les éléments nerveux des cornes antérieures dans la myélite aiguë de l'enfance, car l'altération est en général rapide, et peut être suivie de mort au bout de peu de temps.

Des caractères histologiques semblables s'observent, à l'état chronique, dans les cellules de la substance grise centrale, car ces éléments se tuméfient d'abord, puis ils s'atrophient, se déforment et deviennent manifestement granuleux. Ainsi, dans l'affection décrite sous le nom de *paralysie labio-glosso-laryngée*, les cellules nerveuses des noyaux d'origine de l'hypoglosse, du spinal et du facial sont toujours plus ou moins atrophiées ou détruites, comme cela a été constaté dès l'année 1870 par le professeur Charcot, et depuis lors par plusieurs autres observateurs.

L'encéphalite en question ayant pour siège ordinaire les cellules motrices des noyaux ganglionnaires de l'encéphale, et se terminant presque toujours par la destruction de ces organites, on conçoit que les troubles fonctionnels qui en résultent soient des accidents paralytiques. Ces accidents, depuis longtemps connus en clinique, varient forcément avec le siège et l'étendue du désordre anatomique. Le syndrome si bien décrit par Duchenne (de Boulogne), sous le nom de *paralysie labio-glosso-laryngée*, répond, comme on le sait aujourd'hui, à la destruction des cellules motrices composant les noyaux d'origine des nerfs hypoglosse, spinal et facial. Un certain nombre de paralysies des muscles de l'œil remontant pour la plupart à l'enfance ont également pour condition pathogénique l'altération des cellules motrices qui animent les noyaux d'origine des nerfs se distribuant à ces muscles. Dans quelques cas enfin, le désordre anatomique s'étend à plusieurs noyaux et, à l'état aigu surtout, il peut, comme dans un fait rapporté par Gayet et dans ceux qui nous sont personnels, envahir la plus grande partie de la substance grise qui continue la substance des cornes antérieures de la moelle épinière, et forme le plancher des ventricules cérébraux. Les accidents les plus graves sont la conséquence de cette localisation, et parfois aux désordres paralytiques musculaires s'ajoutent, comme dans un cas qui m'est personnel, de la salivation, de la polyurie et de l'albuminurie. Ce dernier symptôme, qui met en cause la question de l'urémie, n'est pas sans apporter quelques difficultés au diagnostic; on sait, d'ailleurs, que les accidents uré-

miques ne sont pas toujours faciles à démêler de ceux qui proviennent des lésions cérébrales.

b. *Encéphalite corticale.* — Cette seconde forme de l'encéphalite parenchymateuse a pour siège la substance grise des circonvolutions, mais parfois aussi elle coexiste avec l'encéphalite centrale et même avec une myélite ganglionnaire plus ou moins étendue, ce qui semble prouver qu'une même cause peut, à la rigueur, agir simultanément sur les différents centres ganglionnaires cérébro-spinaux. Sa localisation dans les circonvolutions est d'ailleurs variable; elle se rencontre en général dans la région des centres moteurs, et spécialement dans les circonvolutions centrales. Les cellules motrices de ces parties subissent des modifications qu'il est difficile d'observer à leur période d'état, et à plus forte raison à leur phase de début, mais qui, si on en juge par ce que l'on voit dans leur phase avancée, ont la plus grande analogie avec celles que présentent les éléments nerveux des cornes antérieures de la moelle épinière et des noyaux ganglionnaires de l'encéphale. Il y a des raisons de croire, en effet, qu'après un stade de tuméfaction granuleuse, ces cellules sont soumises à des déformations avec atrophie et destruction de leur propre substance. A ce second stade succède forcément un stade de réparation dont la névroglie fait tous les frais, et de cette façon la phase avancée de ces lésions se trouve caractérisée par de véritables cicatrices qui, se trouvant constituées par un tissu fibroïde et induré, ont pu être considérées par bon nombre d'auteurs comme de simples scléroses. Sans nier l'existence de ces dernières pendant la vie intra-utérine et durant l'enfance, nous croyons que l'encéphalite parenchymateuse corticale ne peut être mise en doute et que, comme la myélite des cornes antérieures de la moelle épinière, elle se rencontre plutôt dans le jeune âge que dans l'âge adulte. Cette encéphalite a généralement un début brusque, caractérisé par trois principaux symptômes : la fièvre, les vomissements et les convulsions. A ce stade initial succède, à un moment où l'on s'y attend le moins, c'est-à-dire au moment où l'état aigu disparaît, une hémiplégie qui porte principalement sur le membre supérieur et n'intéresse que très rarement la face. Les muscles ne s'atrophient pas, mais leur croissance est, comme celle des os, retardée et toujours moindre que celle des membres sains. A ces symptômes enfin viennent s'ajouter quelquefois les accidents épileptiformes des lésions corticales de l'encéphale, et un certain degré d'aphasie.

*Étiologie et pathogénie.* — Les causes des encéphalites parenchymateuses n'ont pu être déterminées jusqu'ici d'une façon précise; mais tout

porte à croire qu'elles sont variées et multiples, de sorte que ces encéphalites comporteraient plusieurs espèces.

Le jeune âge, qui est l'époque de la vie où ces affections s'observent le plus communément, constitue une cause prédisposante ayant sa raison d'être dans la croissance de l'encéphale. L'hérédité est ici sans action positive, et le traumatisme ne joue qu'un rôle accessoire. Les fièvres éruptives, par contre, semblent avoir une influence étiologique réelle, car on a vu plusieurs fois l'encéphalite parenchymateuse survenir à la fin ou dans la convalescence de ces pyrexies. Pour ce motif, on peut admettre l'existence d'encéphalites pyrétiques semblables aux myélites de même nom. Toutefois, quelques auteurs prétendent que ces maladies donnent naissance à l'encéphalite scléreuse ; mais souvent, comme nous l'avons dit, on a confondu avec cette affection l'encéphalite parenchymateuse terminée par une cicatrice fibreuse.

Il semble également que certains poisons aient la propriété d'agir sur les cellules ganglionnaires de l'encéphale, et de leur imprimer des modifications du genre de celles que nous venons de décrire, en sorte qu'à côté de l'encéphalite pyrétique, il y aurait place à une encéphalite toxique. Malheureusement, les faits connus ne sont pas assez précis pour pouvoir affirmer l'existence, dès maintenant, de cette espèce d'encéphalite.

Les conditions pathogéniques des encéphalites parenchymateuses nous échappent encore, mais il y a lieu de croire aujourd'hui que celles de ces affections qui relèvent des maladies éruptives peuvent être l'effet de l'action des microbes de ces maladies sur les éléments nerveux de l'encéphale. C'est également par une action directe des poisons sur ces mêmes éléments que l'on peut expliquer les désordres encéphaliques succédant à certains empoisonnements. En somme, la principale cause des phlegmasies en question serait un irritant des éléments nerveux, car faire provenir ces lésions d'une oblitération vasculaire ne nous paraît pas chose acceptable, puisqu'il s'agirait alors d'un processus tout différent de celui que nous étudions.

Bibliographie. — Charlton Bastian, *On the plugging of minute vessels in the grey matter of the brain as a cause of the delirium and stupor in seven febrile diseases, and on other symptoms of the typhoid state* (*Transact. of the pathol. Soc. of London*, 1869, t. XX, p. 8). — J.-M. Charcot, *Note sur un cas de paralysie glosso-laryngée suivie d'autopsie* (*Arch. de physiol. norm. et path.*, 1870, p. 247). — Duchenne de Boulogne et Joffroy, *De l'atrophie aiguë et chronique des cellules nerveuses de la moelle et du bulbe rachidien, à propos d'une observat. de paralysie glosso-labio-laryngée* (*Ibid.*, 1870, p. 499). — Th. Simon, *Eine besondere Form der Kinderlähmung durch encephalomalacische Heerde*

(*Archiv f. path. Anat. und Physiolog.*, 1871, t. LII, p. 103). — GAYET, *Affection encéphalique* (*encéphalite diffuse probable*), etc. (*Archiv. de physiol. norm. et pathol.*, 1875, p. 341). — Le même, *Deux faits pour servir à l'histoire étiologiq. des paralysies des muscles oculaires* (*Gaz. hebd. de méd. et de chirurgie*, Paris, 1876, p. 262). — NORMAN MOORE, *A case of sclerosis of the cerebral cortex*, etc. (*St-Bartholomew's hosp. Reports*, 1879, t. XV, p. 63, et *Gaz. méd.* Paris, 1880, p. 507). — S. GEE, *Diseases of the nervous system* (*Ibid.*, 1880, t. XVI, p. 327). — WERNICKE, *Lehrbuch der Gehirnkrankheit*, Berlin, 1883, t. II, p. 229 et t. III, p. 468. — A. STRÜMPELL, *Ueber die acute Encephalitis der Kinder* (*Deutsche med. Wochenschrift*, 1884, p. 714 ; anal. d. *Archiv. gén. de méd.*, 1885, t. I, p. 230). — ED. BLANC, *Le nerf moteur oculaire commun et ses paralysies*, Paris, 1886. — EISENLOHR, *Paralysie laryngée de cause centrale* (*Archiv. gén. de méd.*, sept. 1886, p. 339).

ENCÉPHALITES FASCICULAIRES. — A côté des encéphalites ganglionnaires, devons-nous admettre l'existence d'encéphalites fasciculaires semblables aux myélites de même nom ? C'est là une question qu'il serait téméraire de résoudre dès à présent; mais il n'est pas moins vrai que, dans le cerveau comme dans la moelle, il est des états pathologiques qui se limitent à peu près exclusivement aux faisceaux de tubes nerveux. Telle est par exemple l'affection décrite sous le nom de *sclérose latérale amyotrophique*, qui affecte non seulement les faisceaux latéraux de la moelle épinière, mais encore les faisceaux correspondants de l'encéphale jusqu'aux circonvolutions, sans que les éléments cellulaires de ces dernières paraissent être la cause de leur altération. Conséquemment, il peut y avoir des lésions des fibres nerveuses de l'encéphale semblables aux lésions tabétiques de la moelle épinière, que ces lésions soient ou non en connexion avec des désordres similaires des cellules nerveuses. Tout récemment, en effet, Charcot et Marie ont constaté, en même temps que la présence de corps granuleux provenant des tubes nerveux situés sur le trajet intra-cérébral du faisceau pyramidal, la disparition des grandes cellules pyramidales qui existent normalement dans la région de l'écorce située au niveau du lobe paracentral. La lésion, étendue depuis la grande cellule pyramidale de l'écorce jusqu'à la grande cellule des cornes antérieures de la moelle épinière, se trouvait ainsi localisée à tout un système de fibres nerveuses. Or, cette localisation si spéciale ne s'explique que par un désordre primitif des éléments nerveux, et partant l'existence d'une encéphalite parenchymateuse ne peut être mise en doute dans les cas de ce genre.

BIBLIOGRAPHIE. — J.-M. CHARCOT et P. MARIE, *Deux nouveaux cas de sclérose latérale amyotrophique suivis d'autopsie* (*Archiv. de neurologie*, 1885, t. XX,

p. 168). — Köhler et Pick, *Beiträg. zur Pathologie und path. Anatom. des Centralnervensystems.* Leipzig, 1879. — Kojewnikoff, *Archiv. de neurologie*, 1883, t. IV, p. 356.

II. — Phlegmasies suppuratives. Encéphalites suppurées; abcès de l'encéphale.

Les phlegmasies suppuratives de l'encéphale ont pour principal caractère l'extravasation de leucocytes dans la substance nerveuse et leur accumulation en un ou plusieurs foyers distincts. Elles constituent, en réalité, un genre d'altération tout particulier, et sont une preuve éclatante de la justesse de la classification que nous avons adoptée. Effectivement, en dehors du traumatisme ou d'un foyer local d'infection, ces phlegmasies sont rares, je dirai plus, après la lecture attentive d'un grand nombre d'observations, elles n'existent pas. La raison en est, sans aucun doute, dans ce fait que, situé dans la boîte crânienne, le cerveau se trouve à l'abri de l'action de l'air extérieur, ou plutôt des germes qui y sont renfermés, car cet organe, s'il vient à être dénudé, ne manque guère de suppurer. Un certain nombre d'observations anciennes tendraient cependant à faire croire que la suppuration du cerveau peut être spontanée ou primitive. Les bulletins de la Société anatomique et bien d'autres collections renferment de ces faits, mais il suffit de les analyser pour reconnaître qu'ils sont ou incomplets ou mal interprétés. En vérité, quelques-uns d'entre eux, ne faisant mention que de l'état du cerveau et passant sous silence les autres organes, ne peuvent rien prouver et doivent être mis de côté; les autres, plus complets, permettent seuls de juger la question; ils conduisent à cette conclusion que les abcès du cerveau sont le fait d'un traumatisme, ou bien la conséquence d'une suppuration de voisinage; sinon d'un foyer infectieux plus ou moins éloigné.

Les encéphalites d'origine traumatique comme celles qui résultent de la propagation d'un foyer de voisinage ont une origine qu'il est facile de reconnaître; mais il n'en est pas de même des phlegmasies métastatiques, considérées le plus souvent comme des inflammations suppuratives primitives de l'encéphale. Quelques exemples, pris parmi un grand nombre d'autres, me paraissent à cet égard des plus démonstratifs. Sous le titre d'*Encéphalite suppurée primitive à foyers multiples et circonscrits*, mon regretté ami le docteur Maurice Raynaud, très compétent en clinique et en anatomie pathologique, rapporte une observation dont l'interprétation vraie lui échappa certainement, d'une part parce que les foyers de suppuration encéphalique étaient multiples et superficiels,

d'autre part parce qu'il existait, chez le malade, une dilatation ampullaire de plusieurs bronches et que le contenu de ces canaux peut être, comme nous le verrons plus loin, une cause d'abcès cérébraux. Un cas de Mayor ayant pour titre : *Abcès multiples du cerveau chez un alcoolique*, reconnaît sans doute la même origine, tant à cause de la multiplicité des abcès que de l'état des bronches qui étaient dilatées, cylindriques et pleines de pus. Mais là encore l'auteur n'hésite pas à considérer comme primitive la suppuration de l'encéphale qu'il attribue à l'alcoolisme. Tous les faits que nous avons parcourus nous ont paru devoir être interprétés d'une façon analogue, en ce sens que nous y avons trouvé la mention d'un traumatisme antérieur ou celle d'un foyer quelconque septique ou purulent. Dans ces conditions l'existence d'une suppuration primitive de l'encéphale ne nous étant pas démontrée, nous sommes conduit à classer les phlegmasies suppuratives de cet organe comme il suit : *encéphalites par propagation; encéphalites métastatiques*, et *encéphalites traumatiques*. Ces dernières lésions devant être décrites plus loin, il ne sera question ici que des deux premières divisions que nous ferons suivre de l'étude des *encéphalites gangreneuses* ou *gangrène cérébrale*.

Bibliographie générale. — Broussais, *Hist. des phlegm. chron.*, Paris, 1822, 3e édit., t. II, p. 411, 416. — Lallemand, *Rech. anatomico-path. sur l'encéph. et ses dépendances*, Paris, 1830, t. II, p. 1. — Rennes, *Observ. d'alt. org. du cervelet* (*Arch. de méd.*, 1re série, t. XVII, 1828, p. 227). — Abercrombie, *Malad. de l'encéph.*, trad. fr. par Gendrin, Paris, 1835. — Bennett, *Pathological and historical researches on inflamm. of the nervous centres*, Edinburg, 1843. — Benoit de Giromagny, *Sur un mutisme dépendant d'un abcès du lobe antérieur gauche du cerveau* (*Ibid.*, 1853, t. XIII, p. 25-28). — Schutzenberger, *Gaz. méd. de Strasbourg*, 1854, t. XIV, p. 56-57. — H. Lebert, *Ueber Gehirnabscesse* (Bibliographie, p. 92) (*Archiv f. pathol. Anat. und Phys.*, 1856, t. X, p. 78, et *Gaz. méd.*, Paris, 1858). — Binet, *Rec. des travaux de la Soc. méd. d'observ.*, Paris, 1857, t. I, p. 135-156. — J. Davidsohn, *De cerebri abcessibus*, Regimont, 1859. — V. M. Beronius, *Abcessus cerebri* (*Hygiea*, Stockholm, 1860, t. XXII, p. 39-42). — E. Schott, *Ueber Gehirnabscesse* (*Würzb. med. Zeitschr.*, 1861, t. II, p. 462, 479). — Le même, *De cerebri abcessibus*, Würzburg, 1861. — Meynert, *Abcès du pont de Varole* (*Archiv. d. méd.*, 1864, t. I, p. 488). — J. Askhurst, *Abscess of the brain* (*Proc. pathol. Soc. Philad.*, 1864, t. II, p. 157-159). — J. Vanderpool, *Cas d'abcès du cerveau* (*New-York med. Record.*, 1868, t. III, p. 461). — Moriarty, *Cas d'abcès dans le cerveau* (*Med. Times and Gaz.*, 1866, I, 280). — Gintrac, *Considérat. anat. sur les abcès du cerveau* (*Journ. de méd. de Bordeaux*, janvier 1868). — Rud. Meyer, *Zur Patholog. des Hirnabscess. Inaug. Diss.*, Zurich, 1867. — O. Wyss, *Gehirnabscess im Kinderalter* (*Jahrb. der Kinderheilk.*, n. f. IV, 1871, p. 129). — Scholz, *En-*

*céphalite du côté gauche*, etc., *perforat. du crâne par un abcès du cerveau qui se vide à l'extérieur, guérison* (*Berlin. klin. Wochenschrift*, 14 oct. 1872, et *Rev. des sc. méd.*, 1873, t. I, p 692). — W. Gull, *On abscess of the brain* (*Guy's Hospit. Reports*, 1857, ser. 3, III, 261). — Bernhuber, *Zur Casuistik der Gehirn Abscesse* (*Aerztl. int. Bl.*, München, 1863, t. X, p. 41). — Auzou, *Abcès du cerveau* (*Gaz. des hôp.*, 1863, t. XXXVI, p. 59). — E. Hitzig, *Ueber einen interessanten Abscess der Hirnrind* (*Archiv f. Psychiatrie*, Berlin, 1871, t. III, p. 231, 1 pl.). — Thomas, *Des abcès encéphaliques*, Paris, 1877. — Binswanger, *Zur Pathogenese des Hirnabscesses* (*Breslau Aerztl. Zeitschr.*, 1879, t. I, p. 77-89). — S. O. Habershon, *Clinical cases of diseases of the brain* (*Guy's Hosp. Reports*, London, 1879, sér. 3, XXIV, p. 95-124, et *Rev. des sc. méd.*, t. XVIII, p. 110). — A. Köhler, *Beitrag zur Lehre der Gehirnabscesse* (*Irrenfreund*, Heilbr., 1879, et *Rev. des sc. méd.*, t. XVIII, p. 110). — R. Gnauck, *Zur Ætiol. des Gehirnabscesses* (*Arch. f. Psychiatrie*, Berlin, 1880, X, 805).

Encéphalites suppuratives par propagation. — Subordonnées à un foyer purulent de voisinage, ces encéphalites varient dans leur siège, leur étendue et quelquefois même dans leur nature. Le plus souvent, limitées à un seul côté, elles se rencontrent tantôt dans les hémisphères cérébraux, tantôt dans les hémisphères cérébelleux, et occupent la base plutôt que la convexité, en raison sans doute du fréquent rapport de cette partie avec les lésions suppuratives de l'oreille moyenne et de l'apophyse mastoïde.

La substance nerveuse se présente sous des aspects divers, suivant qu'elle est simplement infiltrée de pus ou abcédée. Dans le premier cas, cette substance, située dans le voisinage de la partie en suppuration, est ramollie, diffluente, colorée en rouge sombre ou en jaune grisâtre, assez semblable, dans une certaine étendue, à une marmelade ou à une bouillie épaisse. A l'examen microscopique les vaisseaux apparaissent gorgés de sang, les fibres nerveuses sont variqueuses, rompues ou désagrégées, et de nombreux globules de pus leur sont interposés. Dans le second cas, le tissu nerveux, détruit, se trouve remplacé par une collection purulente. La substance blanche n'est pas plus épargnée que la substance grise, alors même que l'abcès a pour point de départ une altération osseuse; c'est que celui-ci, en effet, se trouve, dans un grand nombre d'observations, manifestement séparé de la lésion initiale; mais on doit reconnaître qu'il siège toujours du même côté, et que, par conséquent, il est le résultat du transport du pus par les vaisseaux. Le plus souvent uniques, les abcès de ce genre sont quelquefois multiples. Ils ont un volume qui varie depuis la grosseur d'une petite noisette jusqu'à celle d'un gros œuf de poule; ils sont rarement enkystés, à moins d'être très

anciens, presque toujours limités par une substance nerveuse rouge-
jaunâtre, indurée ou ramollie et œdématiée dans une faible étendue.
ont une surface interne qui est lisse plutôt que déchiquetée, si ce n'
tout à fait au début. Leur contenu, dont la quantité varie entre 100
300 grammes, est d'ordinaire lié, épais, verdâtre, d'une odeur le
souvent fétide ou infecte et gangreneuse; il se compose de leucoc
plus ou moins altérés et de nombreux microbes. Assez fréquemm
ces abcès sont la cause de dilatation et d'hydropisie ventriculaire,
surtout ils se trouvent situés dans le voisinage des ventricules ou
l'aqueduc de Sylvius. Les méninges molles et quelquefois aussi
dure-mère participent au processus de suppuration et souvent m
sont altérées avant la substance nerveuse. Il en est ainsi des sinus
de la veine jugulaire, lorsque le foyer d'altération initiale est dans
rocher.

Les abcès encéphaliques par propagation ont en général peu de t
dance à s'étendre et à se déverser au dehors, cependant on les a
s'ouvrir dans les ventricules, se répandre dans la cavité de l'arachno
et hâter ainsi la terminaison funeste. D'autres fois, ils parviennent à
frayer une issue à l'extérieur, en suivant un trajet rétrograde, c'est-à-
le trajet parcouru par le pus ou par le produit infectieux qui leur a d
naissance. Dans des cas de carie du rocher par exemple, leur conten
pu s'écouler par le conduit auditif externe ou bien encore, comme l'a
Calmeil (1), se faire jour par un pertuis qui le déversait au-dessous de
dure-mère perforée, d'où il arrivait à cheminer, en suivant la directi
de la veine jugulaire, jusque sur le côté du cou; c'est, en un mot, par l'
des orifices de la base du crâne qu'il parvient à se faire jour au dehors
Ajoutons que, dans un fait rapporté par Scholz, un abcès du cerveau
parvenu à se vider à l'extérieur après perforation du crâne, et a fini p
guérir; mais c'est là un cas exceptionnel, attendu que les abcès encé
phaliques par propagation finissent généralement par tuer; aussi le
pronostic est-il des plus sérieux.

Ces lésions donnent lieu à des troubles fonctionnels des plus com-
plexes, en raison non seulement de leur siège variable, mais encore de
leur coexistence avec un foyer de suppuration antérieure. Il importe pour
le diagnostic de démêler tout d'abord les troubles relevant de chacun de
ces désordres, et de rechercher ensuite quel peut être le point de la loca
lisation du foyer purulent dans l'encéphale. Grâce aux efforts tentés p
les neurologistes modernes, ce point, dans un certain nombre de cas

(1) Calmeil. *Traité des maladies inflammatoires du cerveau*, Paris, 1859, t. II, p. 19

pourra désormais être déterminé, et, si la lésion initiale le permet, il sera quelquefois indiqué d'intervenir chirurgicalement.

*Étiologie et pathogénie.* — Les causes de l'encéphalite suppurative par propagation sont toutes celles qui peuvent faire suppurer les parties entrant dans la composition de la boîte crânienne et principalement l'oreille moyenne, les apophyses mastoïdes, les fosses nasales, les différents os du crâne. Ainsi, toutes les causes efficientes de l'otite interne, la syphilis et la tuberculose dont la localisation sur les os crâniens est parfois suivie de nécrose et de suppuration, l'érysipèle du nez, sont autant de causes indirectes des abcès de l'encéphale.

La pathogénie de cette phlegmasie a été déterminée expérimentalement par Flourens, qui a montré qu'une gouttelette de pus déposée à la surface des méninges suffisait à faire suppurer ces membranes. D'ailleurs, si on examine attentivement les faits d'encéphalite par propagation, on ne tarde pas à reconnaître que la condition nécessaire, indispensable à la genèse de cette affection, est la suppuration des parties voisines, dont elle a la plupart du temps les caractères, puisque, dans les cas où cette suppuration est fétide, celle de l'encéphale l'est également. Quant aux foyers à distance, ils trouvent leur explication sinon dans le transport du pus, du moins dans celui des microbes s'opérant vraisemblablement par l'intermédiaire des vaisseaux sanguins ou lymphatiques.

BIBLIOGRAPHIE. — MORGAGNI, *De causis et sedibus morborum, Epist.* V. — D. V. NEBEL, *De apoplexia ex abcessu cerebri lethali*, Heidelbergæ, 1790. — BATEMAN, *The Edinb. med. and surg. Journ.*, 1805, vol. I, p. 150. — PARKINSON, *London med. Repository*, March 1817. — BRODIE, *Transact. of a Soc. for improv. of med. and surg. Knowl.*, t. VIII. — VON SCHMIDT, *De lesione cerebri in suppurationem abeunte*, Groningæ, 1810. — J. O'BRIEN, *Infl. and abscess of the brain, attended with disease of the ear* (*Transact. of the assoc. of Physic. im Inland*, 818, p. 309). — ITARD, *Traité des malad. de l'oreille*, t. I, p. 258, obs. 24. — E. WALDECK, *De encephali malacia et abcessu una cum ossium cranii carie*. REGIM. 1829. — FISCHER, *Klin. Unterricht in der Augenheilkunde*, Prag, 1832, p. 9. — J. MEYER, *De rarissimis duobus exemplis suppurationis cerebri*, Halis, 1832. — J. JOHNSON, *Cas d'infl. de la membrane pituitaire étendue au cerveau, formation d'un abcès* (*Gaz. méd. de Paris*, 1840, p. 427). — CONTOUR, *Bull. de la Soc. anat.*, 1842, t. XVII, p. 305. — PLOUVIEZ, *Hémisphère droit du cerveau presque complétement détruit*, etc. (*Bull. méd. du Nord*, Lille, 1846, t. I, p. 161-164). — ZANDYCK, *Otite purulente interne droite : abcès à la région mastoïdienne du même côté* (*Ann. méd. de la Flandre occ.*, Readers, 1851, t. V, p. 385-403). — DUBIEZ, *Des abcès enkystés de l'encéphale et de leurs rapports avec les affections de l'oreille*. Thèse de Paris, 1853. — LEUBUSCHER, *Pathol. und Therap. der Gehirn-*

*krankh.*, Berlin, 1854, p. 237. — R. Virchow, *Ueber Perigeschwülste* (*Archiv für pathol. Anat.*, t. VIII, p. 374). — J. W. Ogle, *Abscess in the left cerebral hemisphere in connexion with caries of the temporal base* (*Transact. of the pathol. Soc. of London*, 1851-52, t. III, p. 241). — Le même, *Ibid.*, 1855-56, t. VII, p. 14-16. — T. Thompson, *Gangrenous abscess of the brain induced by disease of the internal ear* (*Ibid.*, 1855-56, t. VII, p. 17). — H. Obre, *Abscess of the brain communicating with the temporal bone* (*Ibid.*, 1856-57, t. VIII, p. 12). — Buchanan, *Abscess in brain with caries of the temporal bone probably syphilitic in origin* (*Ibid.*, 1856-57, t. VIII, p. 8-10). — Dupuy, *Note sur un cas d'abcès du cervelet* (*Gaz. méd.*, Paris, 1857, p. 231). — A. Joire, *Abcès à la base du cerveau, consécutif à la suppuration de l'oreille interne* (*Gaz. des hôp.*, 1857, t. XXX, p. 602). — Blondeau, *Abcès gangreneux avec ramollissement du cerveau consécutif à une carie du rocher* (*Bull. de la Soc. anat.*, 1868, t. XXXIII, p. 271-274). — Toynbee, *Abscess of the cerebrum in connexion with a molluscous tumour in the meatus externus of the ear* (*Trans. of the pathol. Soc. of London*, 1859-60, t. XI, p. 2). — Le même, *Remarks on diseases of brain propagated from the ear* (*Med. chirurg. Transact.*, 1849, t. XXXII, p. 77). — Le même, *Pathology of affect. of the ear which produce disease of the brain* (*Ibid.*, 1851, t. XXXIV, p. 239). — Le même, *Effects of sebaceous, in the external meatus of the brain* (*Ibid.*, 1861, t. XLIV, p. 51). — Le même, *Ibid.*, 1684, t. XLVII, p. 206. — H. Weber, *Diseases of brain caused by diseases in the region of the nose and eyes* (*Medic. chirurg. Transact.*, 1860, t. XLIII, p. 177). — E. Lancereaux, *De la thrombose et de l'embolie cérébrales*. Thèse de Paris, 1862, p. 123. — Le même, *Paralysies toxiques et syphilis cérébrale*, Paris, 1883, p. 123. — Brouardel, *Des lésions du rocher et de l'apophyse mastoïde* (*Bull. de la Soc. anat.*, 1866, t. LI, p. 212). — J. E. Ribière, *Des abcès de l'encéphale consécutifs à la carie du rocher*. Thèse de Paris, 1866. — De Caisne, *Abcès du lobe moyen du cerveau avec carie du rocher et des cellules mastoïdiennes* (*Archiv. méd. belges*, Bruxelles, 1863, t. XXXI, p. 353-365). — Causit, *Abcès du cerveau consécutif à une otite interne* (*Bull. de la Soc. anat.*, 1865, t. XL, p. 362). — Moos, *Zwei tödtlich verlaufene Fälle von Ohrenleiden* (*Archiv f. pathol. Anat. und Physiol.*, 1866, t. XXXVI, p. 501). — Wreden, *Hirnabscess in Folge von Otitis media* (*St-Petersb. med. Zeitschr.*, 1868, t. XIV, p. 291). — Feinberg, *Abcès du cervelet* (*Berlin. kl. Wochenschrift*, 1869, t. VI, p. 22, et *Gaz. hebd. de méd. et chir.*, Paris, 1870, p. 174). — A. Ollivier, *Abcès du cerveau consécutif aux otorrhées* (*Comptes rendus de la Soc. de biologie*, 1869-70, 5e sér., pl. 2, t. I, p. 99-105). — Berger, *Abcès de la protubérance consécutif à une carie du rocher* (*Bull. de la Soc. anat.*, Paris, 1869, t. XLIV, p. 146-148). — Humbert, *Abcès du cerveau consécutif à une otite interne* (*Ibid.*, 1870, t. XLV, p. 367-369). — Robert King, *Malform. of the head associated with caries of the right mastoid bone and abscess in the right cerebral hemisphere* (*Transact. of the path. Soc. of London*, 1872, t. XXIII, p. 83). — Luton, *Otite, abcès du cerveau* (*Bull. de la Soc. méd. de Reims*, 1873, p. 22-24). — Truyts, *Otite suivie d'abcès enkysté du*

*cerveau* (*J. d. sc. méd. de Louvain*, 1877, t. II, p. 540-543). — Rifky Assan, *Des abcès de l'encéphale déterminés par la carie du rocher*. Thèse de Paris, 1879. — J. Russell, *Case of frontal suppurat. ; abscess in anterior lobe of corresponding hemisphere*, etc. (*Med. Times and Gaz.*, London, 1870, t. II, p. 530). — Le même, *Ibid.*, 1877, t. II, p. 432. — J. Howden, *Case of syphilitic caries and perforation of calvarium, encysted abscesses in cerebral hemisphere*, etc. (*Journ. ment. sc.*, London, 1875, t. XXI, p. 87). — J. T. Eskridge, *Report of three cases of abscesses of the brain* (*College of the physicians of Philadelphie* et *The med. News*, 22 juillet 1882; anal. dans *Rev. des sc. méd.*, t. XXI, p. 558).

Encéphalites suppuratives par métastase. — Considérées comme des suppurations primitives de l'encéphale, dans un certain nombre de cas où leur point de départ est resté méconnu, ces encéphalites sont plus communes qu'on ne le croit généralement, car, pour les reconnaître, il importe d'explorer avec soin tous les organes. Leur dissémination assez habituelle à la périphérie de l'encéphale permet de soupçonner leur origine qu'éclaire encore l'absence de suppuration de voisinage. Ces phlegmasies occupent, en effet, l'écorce de substance grise sinon la substance blanche voisine, et les parties grises centrales, c'est dire qu'elles se rencontrent dans les parties les plus vasculaires de la substance nerveuse intra-crânienne. Cette substance s'injecte et revêt une coloration rouge sombre, puis elle se ramollit, prend une teinte jaunâtre, et la collection purulente est constituée. Les abcès ont un volume qui varie depuis la grosseur d'un pois ou d'une noisette jusqu'à celle d'une noix ou d'un œuf; ils sont ordinairement multiples, parfois saillants à la surface des circonvolutions, circonscrits par la substance nerveuse qui est colorée, ramollie et parsemée de points hémorrhagiques, dans les cas aigus, indurée et grisâtre, ou même transformée en une sorte de membrane d'enkystement, dans les cas chroniques. Leur contenu est violacé, jaunâtre ou verdâtre, ordinairement crémeux et filant, sans aucun grumeau caséeux.

Ces abcès se forment rapidement et restent ensuite stationnaires; ils s'ouvrent peu au dehors, à cause vraisemblablement de leur multiplicité, qui souvent vient précipiter la mort. Les troubles fonctionnels qui en sont la conséquence varient avec la localisation des foyers de suppuration, leur étendue et l'état infectieux de l'organisme. Ils consistent en phénomènes convulsifs épileptiformes, si la lésion superficielle occupe la zone motrice, ou bien encore en désordres assez semblables à ceux de la méningite, à savoir : céphalée, délire et coma avec ou sans paralysie. Dans quelques cas enfin, ces abcès ne se révèlent par aucun signe appréciable,

à part un léger délire terminal, en sorte que l'on est tout étonné de les trouver à l'autopsie; notons qu'ils peuvent être l'occasion d'accidents subits et d'une mort rapide.

*Étiologie et pathogénie.* — Subordonnés à la suppuration d'un point quelconque de l'organisme, ces abcès ont pour causes toutes celles qui peuvent engendrer cette suppuration. Leur pathogénie est des plus simples : ils résultent de l'infection du sang par le pus et du transport jusqu'au cerveau de l'agent pyogène. Certains foyers septiques ou purulents sont particulièrement aptes à les engendrer; c'est en première ligne l'endocardite ulcéreuse et la suppuration avec dilatation des bronches. Les faits d'abcès cérébraux survenus au cours d'une endocardite ulcéreuse ne sont pas rares, comme on peut le voir par l'index bibliographique qui suit; ceux qui succèdent à une dilatation bronchique le sont encore moins, et ils seraient plus communs s'ils n'étaient souvent méconnus. Fréquemment, en effet, le médecin, ne comprenant pas l'importance, dans une autopsie, de l'examen minutieux de tous les organes, se contente de décrire l'état du cerveau, et ne dit mot de celui des autres viscères, ne se doutant pas que, pour avoir une juste idée de l'altération d'une partie de l'organisme, il importe de connaître les désordres de toutes les autres. C'est parce qu'ils oublient ce principe que bon nombre de cliniciens et d'anatomo-pathologistes sont mis sur une mauvaise voie et rapportent des faits incomplets ou faux. Ainsi s'explique comment, dans un grand nombre de circonstances, on a pu considérer des abcès métastatiques de l'encéphale comme des cas de suppuration primitive de ce centre nerveux, et si l'erreur est facile à dévoiler lorsque l'examen anatomique est complet, par contre elle est impossible à reconnaître quand cet examen ne porte que sur quelques organes, et à plus forte raison sur le cerveau seulement.

Après le cœur, dont les agents de suppuration (endocardite ulcéreuse) se répandent si facilement dans le sang, les poumons sont les organes qui ont le plus de tendance à infecter le cerveau et à y faire naître des abcès. Des lésions pulmonaires multiples sont ici en cause : dans un cas qui m'est personnel, il s'agissait d'une pneumonie scléreuse ulcérée avec détritus gangreneux ; mais ordinairement l'altération des poumons consiste en une bronchite suppurée avec stase du produit de sécrétion dans les bronches dilatées. Sur huit observations détaillées d'abcès métastatiques du cerveau, consécutifs à des affections des voies respiratoires, Naether a constaté : bronchectasie avec pneumonie intercurrente, trois fois; gangrène pulmonaire avec ou sans bronchectasie, deux fois; bron-

chite chronique purulente, une fois; bronchite fétide, une fois, et enfin fistule pleuro-pulmonaire consécutive à un empyème de vieille date, une fois. Remarquons que, dans la plupart de ces cas, les bronches sont élargies, et que leur produit de sécrétion est difficilement évacué. Notons aussi qu'une dilatation bronchique existe dans les cas rapportés par Maurice Raynaud et par Mayor, et nous serons conduits à considérer cette dilatation comme l'une des conditions pathogéniques les plus communes des abcès métastatiques de l'encéphale (1).

Le séjour prolongé d'une sécrétion purulente au sein des ramifications bronchiques en présence de l'air extérieur et des germes morbigènes qu'il peut renfermer, telle est vraisemblablement la cause de cette fréquence relative. Ajoutons que souvent, en pareil cas, il se produit des pneumonies lobulaires suppurées, et même des thromboses de l'artère et des veines pulmonaires qui en se détachant peuvent transporter jusqu'au cerveau les microcoques de la suppuration. C'est d'ailleurs par ce mécanisme que l'on explique la formation des abcès cérébraux dans les cas de phlébite et de pyémie. Toutefois, l'existence d'une thrombose n'est pas absolument nécessaire à cette genèse, le simple passage des germes infectieux dans le sang suffit; c'est ainsi que, dans des cas de pneumonie chronique ulcéreuse, j'ai vu ces accidents survenir à la suite d'hémoptysies qui avaient donné entrée aux détritus de l'ulcération. D'un autre côté,

(1) Nous avons depuis longtemps indiqué la relation existant entre la dilatation des bronches et les abcès du cerveau; voici à cet égard un fait des plus intéressants.

Th..., âgé de quarante-cinq ans, toussait depuis plusieurs années, quand, se trouvant moins bien, il fut admis dans mon service le 6 octobre 1872. De gros râles muqueux et quelques râles ronflants sont entendus de chaque côté du thorax; le malade expectore des crachats épais, jaunâtres et abondants. Dès les premiers jours de novembre, il se plaint d'une céphalée intense siégeant au sinciput, puis il est pris de frissons et d'un délire léger qui le conduit à sortir de son lit pour se coucher dans celui du voisin. Les membres perdent de leur force, sont le siège de contractures, puis ils se paralysent à gauche, la parole s'embarrasse, les réflexes plantaires font défaut et les urines sont rendues involontairement. La mort survient dans ces conditions le 14 novembre, à la suite de plaintes continuelles avec un commencement d'eschare au sacrum.

*Autopsie.* — Les poumons adhèrent aux plèvres; les grosses bronches sont dilatées, ainsi que leurs divisions; la membrane muqueuse qui les tapisse est rouge, violacée, recouverte d'un mucus épais, purulent, lie de vin. A l'extrémité d'une bronche, il existe, à gauche, un foyer purulent du volume d'un œuf. Les ganglions bronchiques sont indurés et volumineux. Le décollement des méninges molles laisse sourdre une certaine quantité de pus provenant de petits abcès ayant pour siège plusieurs des circonvolutions frontales à droite et à gauche. Indépendamment de ces abcès superficiels il existe des abcès profonds dans le corps calleux, à quelques centimètres de la corne antérieure, en arrière des couches optiques, dans la corne postérieure du côté droit. Tous ces abcès, au nombre de huit à dix, ont une étendue qui varie de quelques millimètres à plus d'un centimètre; ils sont arrondis, renferment un pus verdâtre fétide et se trouvent circonscrits par le parenchyme injecté. Les autres organes ne sont pas sensiblement altérés.

j'ai constaté, dans un cas d'ulcères sanieux des jambes, une suppuration des corps striés qui pouvait bien avoir son origine dans ces ulcères (1).

L'abcès du cerveau était certainement secondaire dans ce cas, et provenait soit des poumons, soit des ulcères de la jambe; il est au moins vraisemblable que ces derniers, fort mal entretenus, ont été le point de départ tout à la fois et de la suppuration du poumon et de celle du cerveau, par suite du passage dans le sang des détritus et des microbes qui séjournaient à leur surface. Mais quels que soient le point de départ et le mode de transport des germes morbigènes, le mécanisme de la formation des abcès en question n'est pas moins le même, c'est celui de l'embolie. Ajoutons en terminant qu'on a constaté, dans des abcès du cerveau, la présence de germes autres que les microcoques ordinaires de la suppuration; Paltauf y aurait rencontré, dans un cas de lésion pulmonaire, le *mycosis mucorina*, et Ribbert prétend y avoir trouvé chez un enfant de douze jours un tube d'*oïdium albicans*.

Bibliographie. — Sedillot, *De l'infection purulente*, Paris, 1849, p. 257, obs. VIII. — Caron, *Bull. de la Soc. anat.*, 1852, t. XXVII, p. 207. — Leubscher, *Patholog. und Therapie des Gehirnkrankh.*, Berlin, 1854, p. 320. — C. Westphal, *Endocarditis ulcerosa im Puerperium, unter dem Schein von Puerperalmanie auftretend* (*Archiv f. pathol. Anat. und Physiol.*, 1861, t. XX, p. 542). — E. Lancereaux, *De l'infection par produits septiques engendrés au sein de l'organisme*, etc. (*Gaz. méd. de Paris*, 1863, et *Mém. d'anat. pathol.*, Paris, 1863, p. 43). — Le même, *Traité d'anat. patholog.*, t. II, p. 428. —

(1) Ce fait est assez rare pour qu'il y ait lieu de le rapporter ici.

*Ulcères des jambes; abcès métastatiques de l'encéphale.* — H..., âgé de soixante ans, admis à l'Hôtel-Dieu, salle Sainte-Jeanne, le 19 décembre 1866, succombe le lendemain dans le coma avec de la contracture des membres supérieurs, des yeux et de la tête, de la cyanose et du refroidissement des extrémités. Les jambes sont le siège de deux ulcères, d'une étendue de 12 à 15 centimètres, qui intéressent le derme tout entier et que recouvre un pus sanieux, sale et fétide.

A l'autopsie on constate que les tissus qui entourent ces ulcères sont indurés, mais on ne trouve pas de caillots récents dans les veines adjacentes, pas plus que dans les veines saphènes et fémorales. Le crâne et les méninges sont intacts, les ventricules cérébraux légèrement dilatés, les couches optiques saines, tandis que les corps striés offrent une coloration verdâtre et un léger degré de ramollissement. Plus profondément, on constate, dans l'épaisseur du corps strié gauche, l'existence d'un magma purulent verdâtre du volume d'une noisette, limité par la substance nerveuse ramollie et déchiquetée. Les pédoncules cérébraux et le cervelet n'ont rien; les artères de la base sont libres et non athéromateuses. Les poumons sont congestionnés; mais en outre il existe à la base du poumon droit plusieurs noyaux de pneumonie lobulaire suppurée et de pleurésie purulente. Le cœur, chargé de graisse, renferme un sang noir et liquide. Le foie et la rate n'offrent rien de spécial. Les reins sont atrophiés et semés de dépressions irrégulières dues à l'altération de leurs vaisseaux. La membrane muqueuse de l'estomac, recouverte d'un mucus épais, est le siège, sur quelques points, de petites érosions hémorrhagiques.

Böttcher, *Ueber eine Ursache metastat. Abscesse im Gehirn.* (*St-Petersb. med. Zeitschr.*, 1866, t. XV, p. 313). — Moxon, *Case of ulcerative Endocarditis with abscesses in the brain and spleen* (*Trans. of the pathol. Soc. of London*, 1868, t. XIX, p. 168). — E. Petit, *De la méningite suppurée dans l'endocardite ulcéreuse.* Thèse de Paris, 1878. — Fontaine, *Abcès du cerveau sans cause traumatique* (*Bull. de la Soc. anat.*, 1869, t. XLIV, p. 231). — David, *Abcès superf. de l'hémisph. droit, petit abcès du corps strié gauche*, etc. (*Gaz. méd. de Paris*, 1874, p. 609). — Maurice Raynaud, *Encéphalite suppurée primitive à foyers multiples et circonscrits* (*Bull. de la Soc. anat.*, 1876, p. 431). (Dilat. ampull. de qq. bronches). — Mayor, *Abcès multiples du cerveau chez un alcoolique* (*Bull. de la Soc. anat. de Paris*, 1879, p. 515). (Bronches dilatées cylindriques et pleines de pus.) — J. H. Hutchinson, *Cerebral abscess and dilated bronchi* (*Trans. of the path. Soc. Philadelph.*, 1878, t. VII, p. 133-142). — Ribbert, *Abscesse des Gehirns veranlasst durch Embolien des Oidium albicans* (*Berlin. klin. Wochenschrift*, 1879, p. 613, et *Rev. des sc. méd.*, t. XVI, p. 458). — Gilbert Ballet, *Des abcès du cerveau consécutifs à certaines modifications cardiaques* (*Archiv. gén. de méd.*, juin 1880, p. 659). — Naether, *Des abcès métastatiques du cerveau consécutifs à des affections primitives des poumons* (*Deutsch. Archiv f. klin. Medic.*, 1883, t. XXXIII, p. 169). — Escherich, *Embolie et paralysie à la suite des irrigations pleurales* (*Müncher Aerztl. Intel. Blatt*, 1883, n° 40, et *Gaz. méd. de Paris*, 1884, p. 20). — W. Cayley, *Abscess of the brain associated with bronchiectasis* (*Trans. of the pathol. Soc. of London*, 1884, t. XXXV, p. 12). — Weber, *Dilatation des bronches, méningite suppurée* (*Gaz. méd. de Paris*, 1885, p. 51). — Arn. Paltauf, *Mycosis mucorina* (*Archiv f. pathol. Anat. und Physiol.*, 1885, t. CII, p. 543). (Abcès du cerveau provenant d'un champignon du poumon.)

*Encéphalites gangreneuses. Gangrène cérébrale.* — Mis à l'abri des germes contenus dans l'air ambiant, le cerveau n'est le siège de gangrène primitive que dans les cas de traumatisme. Dans toute autre circonstance les gangrènes qui s'y développent sont consécutives, soit à un foyer de gangrène locale des parties voisines (gangrène par contiguïté), soit à un foyer plus éloigné (gangrène embolique ou métastatique), soit enfin à une eschare du sacrum (infection gangreneuse par le liquide céphalo-rachidien). Or, si dans tous ces cas les caractères anatomiques de la gangrène sont assez semblables, par contre le siège de ce désordre est notablement différent.

Effet de l'extension d'une gangrène des parties voisines, l'encéphalite par contiguïté occupe généralement le lobe occipital ou le cervelet, parce qu'elle provient la plupart du temps d'une lésion auriculaire. Résultant d'une métastase, elle se rencontre indistinctement dans les différents points de l'encéphale et se montre sous forme de foyers circonscrits

uniques ou multiples. Subordonné à l'existence d'eschares au sacrum, ce désordre siège à la périphérie de l'encéphale et se rencontre de préférence à la base du cerveau et du cervelet, mais on le trouve aussi à la face supérieure des hémisphères et dans les scissures de Sylvius. Il est souvent accompagné d'une méningite suppurée non seulement des méninges encéphaliques, mais encore de celles de la moelle épinière.

Quel que soit son point de départ, la gangrène cérébrale se manifeste par une odeur fétide toute particulière, une coloration ardoisée, verdâtre, de la substance nerveuse, un ramollissement plus ou moins accentué de cette substance, ou, comme dans un cas qui m'est personnel (*Atlas d'anatomie pathologique*), par une eschare conoïde allant de la surface hémisphérique au ventricule latéral. La diminution de la consistance, la coloration et la fétidité, tels sont les trois grands caractères macroscopiques de la gangrène du cerveau. Les cellules nerveuses sont tuméfiées, les tubes variqueux, brisés ou même détruits au niveau du foyer d'altération où se rencontrent des leucocytes altérés, des globules sanguins transformés, des granules irréguliers de pigment, des cristaux graisseux longs et pointus; mais ce qu'il y a de plus spécial, ce sont des microbes différents de ceux de la simple suppuration. Ces microbes n'ont pu, malheureusement, être étudiés jusqu'ici d'une façon suffisante, car, si nous les avons aperçus autrefois sous forme de poussière, il est évident que nous n'en avons pas fait connaître les caractères. Leur étude, toute d'actualité, offre d'autant plus d'intérêt que, dans les conditions particulières où il se trouve placé, l'encéphale est, plus que tout autre organe, favorable à la recherche des microbes de la gangrène.

*Étiologie et pathogénie.* — L'étude attentive des cas de gangrène de l'encéphale, ceux qui ont une origine traumatique mis de côté, conduit à la conclusion que cette lésion est l'effet de foyers gangreneux, viscéraux ou autres, avec lesquels elle est dans un rapport intime, vu qu'elle offre les mêmes caractères; ainsi elle diffère manifestement suivant qu'elle a pour origine une eschare sacrée ou un foyer quelconque de gangrène viscérale.

La genèse de la gangrène cérébrale par un foyer de voisinage résulte de l'imbibition des tissus, ou mieux du transport, au moyen des vaisseaux et jusque dans la substance nerveuse, des germes contenus dans le foyer initial. La gangrène par métastase est susceptible d'une semblable explication, avec cette différence que le transport s'opère à une plus grande distance; mais le mécanisme est le même, en ce sens que les germes morbigènes pénètrent dans le sang et sont transportés jusque dans le

cerveau. La gangrène encéphalique consécutive aux eschares de la région sacrée, si l'on tient compte de son siège et de sa coexistence habituelle avec une méningite suppurée, serait le fait de l'imprégnation des méninges molles ou mieux du transport des germes morbigènes par le liquide céphalo-rachidien, jusque dans la cavité encéphalique. Dans tous ces cas, en résumé, il y a transport de microbes soit par le sang, soit par les liquides lymphatique ou céphalo-rachidien, action de ces germes sur les tissus et formation de la gangrène.

BIBLIOGRAPHIE. — RUD. VIRCHOW, *Brand. Metastase von der Lunge auf das Gehirn* (*Archiv f. path. Anat. und Physiol.*, 1853, t. V, p. 275). — A. FÖRSTER, *Metastat. Brandheerd im Hirn* (*Wurzb. med. Zeitschr.*, 1861, t. VI). — E. LANCEREAUX, *De la thrombose et de l'embolie cérébrales*. Thèse de Paris, 1862. — Le même, *Mém. d'anatomie pathol.* et *Atlas d'anatomie pathologique*, Paris, 1870, p. 441. — MARCÉ, *Gangrène du cerveau* (*Comptes rend. de la Soc. de biologie*, et *Gaz. méd. de Paris*, 1856, p. 693). — F. GÜNSBURG, *Gangrän des Gehirns nach decubitalbrand* (*Deutsche Klinik*, 1853, n° 21, p. 233). — P. DECAISNE, *Gangrène d'une partie de la base de l'encéphale*, etc. (*Mém. de l'Académie de méd.*, 1865-66, t. XXVII, p. 91-126). — CH. ROBIN, *Rapport* (*Bull. de l'Acad. de méd.*, 1864, t. XXIX, p. 626). — BAILLARGER, *Gangrène du cerveau* (*Bull. de l'Acad. de méd.*, Paris, 1858-59, t. XXIV, p. 206). — Le même, *De la coloration ardoisée du cerveau dans la paralysie générale et de ses rapports avec les eschares du sacrum* (*Annales méd. psychol.*, juillet 1884). — R. MEYER, *Ein Fall von gangrenöser Lungenentzünd. mit metast. Abscessen in Leber und Hirn*, etc. (*Berlin. klin. Wochens.*, 1868, t. V, p. 429-441). — C. SAZIC, *Foyer gangreneux du lobe occipital; gangrène du poumon*, etc. (*Progrès méd.*, Paris, 1877, t. V, p. 229).

### III. — Encéphalites prolifératives.

Caractérisées par la végétation du stroma conjonctivo-vasculaire et la formation au sein des éléments nerveux d'un tissu semblable à celui des bourgeons charnus, ces phlegmasies sont absolument distinctes de celles qui précèdent; aussi forment-elles un groupe à part. Ce groupe se divise en deux sous-genres, suivant que le tissu de nouvelle formation parvient à se développer et à constituer un tissu de cicatrice, ou vient à dégénérer, subissant en partie ou en totalité la transformation granulo-graisseuse. L'induration parenchymateuse que déterminent les phlegmasies de la première catégorie a valu à ces lésions l'épithète de scléreuses, ce sont les *scléroses encéphaliques*; le ramollissement caséeux que subissent celles de la seconde catégorie a conduit à les désigner sous le nom de *phlegma-*

*sies caséeuses* (voy. t. I, p. 257); mais on les appelle encore *phlegmasies noueuses ou nodulaires*, en raison de la disposition habituelle du produit inflammatoire sous forme de nodosités généralement peu volumineuses. On sait aujourd'hui qu'elles sont dues à l'action de micro-organismes.

PHLEGMASIES SCLÉREUSES OU SCLÉROSES ENCÉPHALIQUES. — Ces lésions complexes, dont l'étude anatomique est toute récente, manquent encore de la donnée étiologique, et pour ce fait leur classification naturelle doit être ajournée. Dans ces conditions une division anatomique est seule possible, nous lui donnerons pour base principale le siège de la localisation morbide; aussi, après avoir dit quelques mots de la sclérose artérielle, lésion de l'âge avancé de la vie, nous décrirons successivement la *sclérose lobaire*, qui se localise à tout un hémisphère et se montre pendant l'enfance, puis la *sclérose disséminée ou sclérose en plaques* propre à l'âge adulte, et enfin la *sclérose corticale ou périencéphalite diffuse*.

*Sclérose artérielle.* — Cette sclérose, peu étudiée jusqu'ici, exige, pour être connue, des examens histologiques bien faits de cerveaux ayant leurs artères athéromateuses. Deux ordres de lésions sont l'effet de l'athérome. Les unes, dont il sera question plus loin, sont des dystrophies résultant de l'insuffisance de l'irrigation sanguine; elles se traduisent par des pertes de substance ou lacunes dans l'épaisseur du parenchyme nerveux et par des dépressions de sa surface. Les autres, qui vont nous occuper, sont des phlegmasies scléreuses qui se manifestent par des épaississements ou des tractus fibreux partant des vaisseaux artériels où ils prennent naissance pour s'étendre plus ou moins loin. Ce sont ces dernières que nous désignons sous le nom de sclérose ou encéphalite artérielle.

Cette encéphalite a pour caractères une diminution plus ou moins considérable du volume de l'encéphale, la fermeté, l'induration, la rétraction de son parenchyme. Dans ces conditions, les circonvolutions sont lisses, ordinairement pâles ou décolorées; les ventricules cérébraux sont élargis et la quantité du liquide céphalo-rachidien est abondante. Examinée au microscope sur des tranches fines, la substance nerveuse est peu altérée; mais les artérioles qui la parcourent ont leurs parois épaissies, et de ces parois émanent de fins tractus fibreux qui rayonnent en différents sens, et, en se réunissant, forment des îlots disséminés dans les diverses substances de l'encéphale; c'est là une sclérose disséminée par foyers, généralement accompagnée, en raison de l'état des vaisseaux, de dystrophie de la substance nerveuse dont les éléments sont, par places, atrophiés et granuleux.

Semblable à la néphrite et à la myélite de même nom, cette sclérose ne survient en général, comme la lésion artérielle dont elle est l'effet, que dans la dernière phase de l'existence. Elle produit l'obtusion des facultés intellectuelles, une diminution notable de la motilité avec ou sans tremblement, et se distingue difficilement de la simple dystrophie par rétrécissement artériel. Elle a la marche progressive de l'artérite généralisée dont elle n'est qu'une modalité, et ses causes s'identifient avec celles de cette dernière affection.

*Sclérose en îlots ou en plaques disséminées.* — Désignée autrefois sous le nom d'endurcissement du cerveau (Pinel), de dégénération grise (Cruveilhier), d'encéphalite chronique, cette lésion, connue depuis les recherches de Charcot et Vulpian sous le nom de *sclérose en plaques*, se manifeste, comme son nom l'indique, par des plaques grises, circonscrites, ou mieux par des îlots plus ou moins larges et profonds, répandus sans ordre dans les diverses régions de l'encéphale et sur les différents cordons de la moelle épinière (voy. p. 456). Ces plaques ou îlots, en nombre plus ou moins considérable, ont des contours irréguliers, ordinairement bien tranchés, et des dimensions très variables, car les plus petites présentent au plus l'étendue d'une lentille, tandis que les plus grandes mesurent plusieurs centimètres de longueur et de largeur. Relativement rares au niveau des circonvolutions cérébrales, elles sont plus communes sur les parois des ventricules, dans la substance blanche du centre ovale, à la surface du corps calleux, et se retrouvent enfin dans quelques noyaux de substance grise, principalement les couches optiques et les corps striés. Elles occupent de préférence le corps rhomboïdal dans le cervelet, la face antéro-inférieure dans les pédoncules cérébraux et la protubérance, tandis que, dans le bulbe, elles affectent isolément ou simultanément les olives, les pyramides, les corps restiformes et la région antérieure où sont étagés les noyaux d'origine des nerfs bulbaires. Turgescentes et légèrement saillantes à leur début, quand elles sont situées à la surface de l'encéphale, ces plaques se retrouvent plus tard de niveau avec les parties avoisinantes, et, à une date plus ancienne, elles sont quelquefois déprimées. Elles ne changent pas la forme extérieure de l'encéphale, mais elles s'aperçoivent assez ordinairement à travers les méninges presque toujours intactes. Leur coloration est jaunâtre ou grise, d'où la possibilité de les confondre avec la substance grise cérébrale, si elles ne prenaient une coloration rosée au contact de l'air, et une coloration rouge sous l'action d'une solution ammoniacale de carmin; leur consistance est plus ferme que celle du tissu environnant et leur résistance à la section plus considé-

rable. Tels sont les caractères macroscopiques de la sclérose en îlots ou sclérose disséminée de l'encéphale. Non seulement cette lésion peut s'étendre à la moelle, mais elle affecte quelquefois aussi les cordons nerveux; cependant elle n'est pas suivie d'atrophie musculaire, et si les muscles sont modifiés, c'est uniquement par une infiltration graisseuse.

Histologiquement, la sclérose en plaques de l'encéphale ne diffère pas de la sclérose de la moelle épinière. De même que cette dernière, elle présente des zones diverses répondant aux phases principales du processus morbide, comme si celui-ci irradiait d'un point central. Effectivement, sur la coupe de tout un foyer, il est souvent facile de constater des degrés dans l'altération. De jeunes cellules rondes ou éléments em-



FIG. 136 *a*. — Tissu embryonnaire provenant d'une encéphalite scléreuse étendue.

FIG. 136 *b*. — Ce même tissu en voie de transformation fibrillaire.

FIG. 136 *c*. — Le même tissu à une phase un peu plus avancée et renfermant des fibres nerveuses (1).

bryonnaires, disséminées sur le trajet des vaisseaux et sur les trabécules du réticulum manifestement épaissi, caractérisent la zone périphérique. Les tubes nerveux de cette zone sont plus distants les uns des autres qu'à l'état normal, quelque peu atrophiés, et déjà l'on aperçoit sur leur trajet un petit nombre de granulations graisseuses isolées. Dans une zone intermédiaire, les cellules de nouvelle formation ne sont pas encore transformées en tissu fibrillaire; mais les tubes nerveux se trouvent dépouillés de myéline, réduits au cylindre d'axe, les granulations graisseuses et les corps granuleux abondent. Dans la zone centrale, enfin, ces corps ont en partie disparu, et le réticulum normal se trouve remplacé par des faisceaux de fibrilles conjonctives infiltrées d'un petit nombre de noyaux et de quelques corpuscules amyloïdes, entremêlées de cylindres d'axe

(1) Ces trois figures sont tirées de mon *Atlas d'anat. pathologique*. Paris, 1872, p. 102.

sistants, amincis et distincts des filaments fibrillaires par l'absence toute ramification et par une coloration plus accentuée sous l'action carmin. De même que les cylindres d'axe, les cellules nerveuses, à rt un certain degré d'atrophie, conservent généralement leur intégrité milieu des plaques de sclérose, en sorte que, dans la substance grise mme dans la substance blanche, l'élément essentiel de la fonction nerse est exceptionnellement détruit.

Les artères subissent des modifications en rapport avec celles de la ame conjonctive : leurs parois sont notablement épaissies, infiltrées de oyaux ou de jeunes cellules, et leur lumière est en général d'autant plus trécie que ces vaisseaux sont plus rapprochés du centre du foyer. Suiant plusieurs auteurs, les artérioles seraient le point de départ du prossus pathologique ; et de fait, il est ordinaire de trouver aux confins des aques de sclérose les parois vasculaires entourées de cellules proveant soit d'une émigration, soit d'une division des éléments de l'adventce (fig. 136 *a*). C'est là le premier stade de l'altération. Le second stade nsiste dans la transformation fibreuse de ces éléments et de ceux qui pparaissent parfois simultanément, au niveau des cellules étoilées de la évroglie. Ces dernières revêtent alors la forme de cellules gigantesques noyaux multiples, d'où partent de longs filaments brillants. En même mps, la myéline des tubes nerveux est modifiée, réduite en granulaons qui, absorbées par des cellules migratrices, constituent les corps ranuleux (Babinski); plus tard, ces corps disparaissent, et il ne reste ue le tissu fibroïde de nouvelle formation entourant les vaisseaux paissis et les cylindres d'axe, qui pour la plupart résistent à l'absorption pérée par les cellules migratrices.

La sclérose en plaques est une lésion qui marche sourdement, sans réacion fébrile, accomplit son évolution en plusieurs années, et tue le plus ouvent par des complications pulmonaires. Elle est en même temps proressive, et ne rétrocède pour ainsi dire jamais, ce qu'il est facile de omprendre, du moins lorsque les tubes nerveux sont détruits, car la égénération de ces tubes, si tant est qu'elle soit possible, est tout à fait xceptionnelle.

Les troubles fonctionnels résultant de cette lésion varient nécessaireent avec son siège ; on conçoit qu'ils diffèrent suivant que le cerveau, a protubérance ou le bulbe sont spécialement affectés. Ceux qui se raportent d'une façon plus particulière à l'altération de cette dernière région nt les plus communs et les mieux étudiés ; ils consistent dans la lenur et l'embarras de la parole, le tremblement de la langue, de la tête et s membres, l'hébétude du facies, et dans des troubles visuels divers,

tels que diplopie, nystagmus et amblyopie. A ces symptômes s'ajoutent d'ordinaire un affaiblissement de la mémoire et de l'intelligence, des vertiges, des attaques apoplectiformes, quelquefois suivies d'hémiplégie transitoire, avec absence habituelle de troubles sensitifs et trophiques.

*Étiologie et pathogénie.* — Nos connaissances sur l'étiologie et la pathogénie de la sclérose encéphalique disséminée sont jusqu'ici fort incomplètes. Ce que nous savons, c'est que cette affection se montre de vingt à trente-cinq ans, et que par conséquent elle suit la période d'accroissement de l'organisme. On l'a vue succéder à un traumatisme, à une grossesse, à un travail intellectuel excessif; mais il n'en résulte pas pour cela qu'elle soit l'effet de ces circonstances diverses. D'un autre côté, elle ne peut être attribuée ni à la syphilis, ni à l'alcoolisme, car les déterminations pathologiques de ces maladies sur l'encéphale diffèrent notablement de celles de la sclérose en plaques.

Bibliographie. — Voyez la bibliographie, p. 461, et de plus : J. Cruveilhier, *Anat. pathol.*, 1835-1842, liv. XXXII, pl. 2. — Rokitansky, *De l'hypert. du tissu conjonct. dans le système nerveux* (*Gaz. hebd.*, Paris, 1859, p. 381). — F.-T. Frerichs, *Ueber Hirnsclerose* (*Archiv f. der ges. Med.*, Jena, 1849, t. I, p. 334-347). — O. F. Goldschmidt, *De cerebri sclerosi*, Vratislaviæ, 1855. — W. Valentiner, *Ueber die Sclerose des Gehirns und Rückenmarks* (*Deutsche Klin.*, Berlin, 1856, t. VIII, p. 147). — A.-F. Spliedt, *De sclerosi cerebri et medullæ spinalis*, Kiliae, 1858. — G.-A. Wintzer, *De Sclerosi cerebri partiali*, Halis Sax., 1862. — Steiger, *Ueber Encephalites chronica* (*Wurzb. med. Zeitsch.*, 1865). — W. Zenker, *Beiträg. zur Sclerose des Gehirns und Rückenmarks* (*Henle und Pfeifer's Zeitschr. f. Mrat. ed.*, 1865, sér. 3, t. XXIV, p. 228). — J.-M. Charcot, *Leçons sur les maladies du système nerveux.* — Le même, *Leçons recueillies par Bourneville*, Paris, 1872-73, p. 168. — Ordenstein, *Sur la paralysie agitante et la sclérose en plaques généralisées.* Thèse de Paris, 1867. — M. G. Echeverria, *Sclerose of both third ant. front. circonvol. without aphasie* (*New York med. Review*, 1st march 1869, et *Gaz. hebd. de méd. et chir.*, 1869, p. 416). — L. Leo, *Beitr. zur Erkenn. der Sclerose des Gehirns und Rückenmarks* (*Deutsch. Archiv f. klin. Med.*, 1868, t. IV, p. 151). — L. Guérard, *Essai sur la sclérose en plaques disséminées.* Thèse de Paris, 1869. — Bourneville et Guérard, *De la sclérose en plaques disséminées*, Paris, 1869. — H. Liouville, *Nouvelle observ. détaillée de sclérose en ilots multiples du cerveau, de la moelle et des nerfs rachid.* (*Compt. rend. et mém. Soc. biol.*, 1869, Paris, 1870, série 5, t. I, p. 107-122). — Le même, *Deux cas de sclérose, etc.* (*Bull. Soc. anat.*, Paris, 1868, t. XLIII, p. 354). — A. Joffroy, *Note sur un cas de sclérose en plaques disséminées* (*Compt. rend. Soc. biol.*, sér. V, t. I, p. 145; *Gaz. méd.*, Paris, 1870, p. 108). — Barwinkel, *Zur Lehre von der herweisen Sclerose der nerven Centren* (*Archiv der Heilkunde*, 1869, p. 596). — B. Hirsch, *Ueber Sclerose des Gehirns und*

*Rückenmarks* (*Deutsche Klinik*, Berlin, 1870, t. XXII, p. 305, 314, 323, 330, 338, 346). — H. Schüle, *Beitrag zur multiplar Sclerose des Gehirns und Rückenmarks* (*Deutsche Archiv f. klin. Med.*, Leipzig, 1870, t. VII, p. 259). — Le même, *Ibid.*, t. VIII, 1871, p. 223. — W. Leube, *Ueber multiple inselformige Sklerose des Gehirns und Rückenmarkes* (*Ibid.*, t. VIII, p. 1). — F.-A. Zenker, *Zur Lehre von der inselförmisen Hirnsclerose* (*Ibid.*, t. VIII, p. 126). — F. Jolly, *Ueber multiple Hirnsklerose* (*Archiv f. Psychiatrie*, Berlin, 1872, t. III, p. 711-730). — W.-A. Hammond, *Multiple cerebral sclerosis* (*New York med. Journ.*, 1871, t. XIII, p. 129). — T. Tilling, *Ein Fall von part. Sclerose d. Gehirns* (*St.-Petersb. med. Zeitschr.*, 1872, t. III, p. 151). — N. Debove, *Note sur l'histol. de la sclér. en plaques* (*Arch. de physiol. norm. et pathol.*, 1873, t. V, p. 745). — A. Petersen, *Ueber multiple Gehirns Sclerose*, Bonn, 1873. — C. Pohl, *Ueber Sclerose des Gehirns und Rückenmarkes*, Berlin, 1874. — E.-C. Seguin, *A contribut. to the pathol. anat. of dissem. cerebro spinal sclerosis* (*Journ. of nerv. and ment. diseases*, Chicago, 1878, t. V, p. 281-293, pl. 1). — W. Moxon, *Eight cases of insular sclerosis of the brain and spinal cord* (1875, *Guy's Hosp.*, sér. 3, t. XX, p. 437). — U. Palmerini, *Sopra un vasto scleroma del cervello*, etc. (*Arch. ital. per le malat. nerv.*, Milano, 1875, t. XII, p. 370). — H. Engesser, *Beitrag zur Casuistik d. multiple Sklerose d. Gehirns und Rückenmarks* (*Deutsch. Arch. f. klin. Med.*, Leipzig, 1876, t. XVII, p. 556-591). — H. Humphreys, *Disseminated sclerosis of brain and spinal cord in a child* (*Med. Times and Gaz.*, Londres, 1877, t. II, p. 491). — A. Christidis, *Ueber die multiple Sclerose in Hirn und Rückenmark* (*Verhandl. der phys. med. Gesellsch. Würzburg.*, t. X, p. 1, et *Rev. des sc. méd.*, 1878, t. XI, p. 147). — R. Putzar, *Ein Fall von multipl. Sclerose des Gehirns und Rückenm.* (*Deutsch. Archiv f. klin. Med.*, Leipzig, 1877, t. XIX, p. 217). — F.-G.-R. Romano, *Dissertaçao sobre a sclerose insular do cerebro, da medulla espinhale*, Rio de Janeiro, 1877. — Frommann, *Ueber die Gewebsveränderungen bei der multiple Sclerose des Gehirns und Rückenmarks*, Jena, 1878. — A. Strumpell, *Ueber diffuse Hirnsclerose* (*Archiv f. Psychiatrie*, Berlin, 1879, t. IX, p. 269). — Jacquin, *Essai sur l'anat. et la physiol. de la sclérose en plaques*. Thèse de Nancy, 1881. — Hugo Ribbert, *Ueber multiple Sclerose des Gehirns und Rückenmarks* (*Archiv f. path. Anat. und Physiol.*, 1882, t. XC, p. 243). — Pozzi, *Sclérose des circonvol. céréb.* (*Bull. Soc. anthropol.*, 1882, sér. 3, t. V, p. 354). — J. Babinski, *Recherches sur l'anat. pathol. de la sclérose en plaques, et étude comparative des diverses variétés de scléroses de la moelle*. Thèse de Paris, 1885.

*Sclérose lobaire.* — Cette sclérose, non moins commune que la sclérose en plaques, se distingue tout à la fois par sa localisation, par son évolution et par les conditions d'âge où elle se développe. Elle constitue ainsi un type assez bien défini, distinct de celui qui précède, mais souvent difficile à séparer de l'encéphalite parenchymateuse de l'enfance, où

un certain degré de sclérose succède toujours à la destruction des cellules nerveuses. Il résulte de là qu'un examen pratiqué dix ou vingt ans après le début du mal laisse forcément dans l'obscurité la question de savoir si la lésion initiale a porté primitivement sur le stroma conjonctif vasculaire ou sur la cellule nerveuse. Pour la résoudre, la clinique doit venir en aide à l'anatomie pathologique, et l'on peut considérer comme se rapportant à l'encéphalite parenchymateuse les cas de paralysie cérébrale infantile à début brusque se manifestant par de la fièvre, du délire, de la paralysie et un arrêt de développement des membres, tandis qu'il y a lieu d'attribuer à la sclérose encéphalique les faits à début incertain et insidieux se révélant par des convulsions, de la contracture des membres, et dans lesquels l'agénésie est à peine marquée. D'ailleurs, la localisation dans l'encéphalite parenchymateuse est d'ordinaire circonscrite, tandis que la généralisation à tout un lobe est la règle dans la sclérose lobaire.

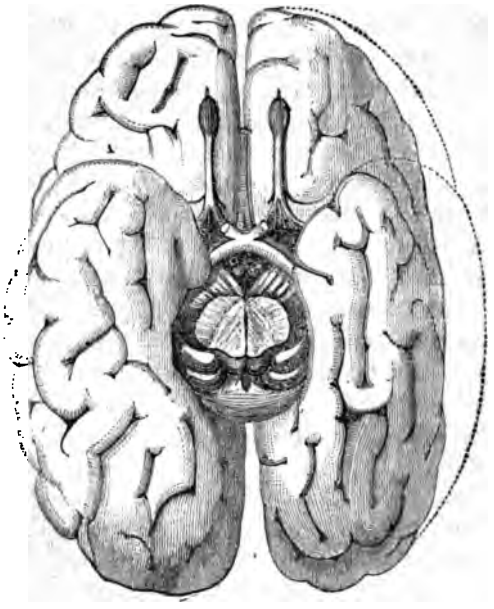

Fig. 137. — Les deux hémisphères cérébraux vus par leur face inférieure; l'hémisphère gauche, atteint d'encéphalite lobaire, est diminué de poids et de volume.

L'histoire de cette affection comprend des lésions principales, portant isolément ou simultanément sur le cerveau, le cervelet et l'isthme de l'encéphale; des lésions consécutives beaucoup moins importantes qui ont pour siège les méninges, les os et le système musculaire; enfin des lésions dégénératives frappant la protubérance, le bulbe et la moelle épinière.

Les lésions principales de la sclérose lobaire se localisent en général à tout un hémisphère cérébral; plus rarement elles occupent les deux côtés du cerveau et intéressent d'une façon symétrique les deux lobes frontaux ou les deux lobes occipitaux. D'autres fois, elles portent tout à la fois sur le cerveau et sur le cervelet, dans lequel cas, un seul hémisphère de chaque organe étant le plus souvent atteint, l'atrophie est ordi-

ement croisée. Le cervelet, à son tour, peut être affecté isolément et lésion occupe tantôt un seul lobe, tantôt les deux lobes; quant aux aux centraux, couche optique et corps striés, ils prennent part au ocessus lorsque la sclérose envahit une certaine étendue de la sub-

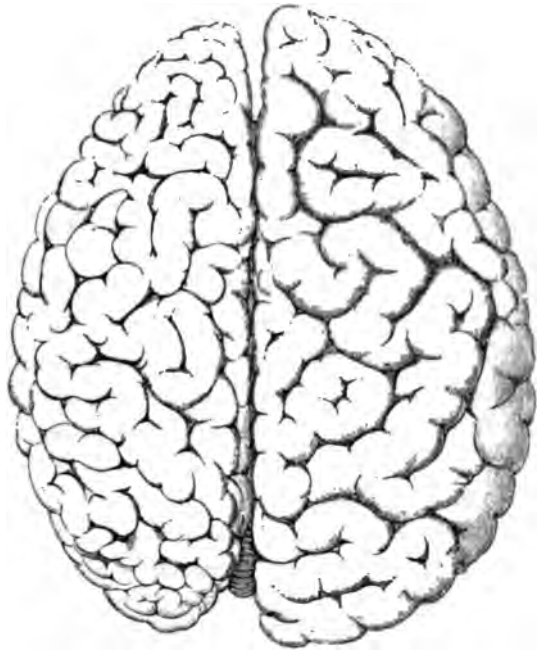

Fig. 138. — Encéphalite lobaire avec atrophie de l'hémisphère gauche du cerveau et atrophie de la moitié droite du corps (1).

stance cérébrale; mais il est souvent difficile de décider si l'atrophie dont ils sont le siège est primitive ou secondaire. L'isthme de l'encéphale, à part les lésions secondaires qui peuvent l'envahir, participe peu à ces

(1) Cet encéphale est celui d'une femme morte de péritonite tuberculeuse à l'âge de soixante-six ans et qui aurait été atteinte vers l'âge de quatre ans d'une paralysie du membre droit, suivie plus tard de contracture avec flexion de l'avant-bras sur le bras. Les parties qui composent ce membre et aussi celles de la jambe sont atrophiées par rapport à celles du côté opposé.

A l'autopsie, l'hémisphère cérébral gauche est beaucoup moins volumineux que le droit; les méninges toutefois se détachent facilement des circonvolutions. Celles-ci sont indurées et atrophiées d'une façon qui n'est pas tout à fait égale, car la troisième circonvolution frontale est à peine modifiée, tandis que la circonvolution de l'insula est fortement atrophiée; la substance blanche occupe une moindre étendue à gauche qu'à droite; les deux corps striés paraissent égaux; les ventricules latéraux sont normaux; le ventricule moyen est dilaté. Les couches optiques sont à peu près égales, mais les deux tubercules quadrijumeaux du côté gauche sont un peu moins volumineux que ceux de droite. Le cer-

désordres ; toutefois, dans un fait rapporté par Isambert et Robin, la protubérance et le bulbe étaient durs et isolés au milieu d'une sérosité abondante et ressemblaient à une préparation anatomique après macération dans l'alcool.

L'hémisphère lésé a une consistance ferme et présente une induration manifeste ; mais en outre, il est, par rapport à son congénère, diminué de poids et d'étendue (fig. 137). Sa diminution de poids, très variable, ne dépasse pas en général 150 ou 200 grammes ; cependant, elle est parfois considérable, comme dans un cas observé par Marie, où l'hémisphère cérébral gauche était réduit à 189 grammes, tandis que le droit pesait 653 grammes. Dans un fait qui m'est personnel, l'hémisphère droit pesait 605 grammes, et le gauche 455. Cette différence de poids a sa cause dans l'âge peu avancé où survient la lésion ; elle est surtout le fait d'un arrêt de développement, qui d'ailleurs se rencontre encore dans les membres recevant leur innervation de la partie affectée.

L'étendue de l'hémisphère malade est en rapport avec la diminution de poids. Tous ses diamètres sont diminués, et partant l'écart est considérable entre l'espace occupé par l'hémisphère sain et l'espace occupé par l'hémisphère malade. Celui-ci est débordé en avant et en arrière, et le cervelet reste presque entièrement à nu (fig. 138). La réduction de longueur porte encore sur les sillons et les scissures ; aussi a-t-on trouvé que le sillon de Rolando qui, du côté malade, mesurait 68 millimètres, avait du côté sain jusqu'à 120 millimètres. Les ventricules latéraux, presque toujours dilatés du côté malade, contiennent une sérosité abondante. Les os du crâne sont épaissis de ce même côté, et les méninges presque toujours intactes et facilement décorticables.

La sclérose lobaire, bilatérale, se localise de préférence aux lobes occipitaux, mais, dans quelques cas, elle est encore plus circonscrite et peut se limiter à quelques groupes de circonvolutions. Celles-ci, flétries et comme desséchées, réduites dans tous leurs diamètres, ont tout au plus,

velet est normal, la protubérance et la pyramide du côté gauche sont diminuées de volume. Des coupes méthodiques pratiquées sur l'hémisphère gauche ne révèlent l'existence d'aucune lésion appréciable à l'œil nu, ni dans la substance blanche ni dans les noyaux ganglionnaires. A l'examen microscopique des circonvolutions il est facile de constater que l'induration est due à la présence d'une trame formée de fibres extrêmement fines entrecroisées en tous sens, pâle et transparente. La longueur des os des membres droits est moindre que celle des os des membres gauches. Les muscles correspondants sont relativement peu volumineux. Le foie est gras. La vésicule biliaire est épaissie, remplie par une bile visqueuse. Le canal cholédoque est dilaté et obturé par deux calculs du volume d'une noisette. Estomac et intestins sains ; la surface interne du péritoine est semée de granulations tuberculeuses et de fausses membranes ; épanchement séro-albumineux dans sa cavité et dans celle de la plèvre droite.

dans les cas extrêmes, 2 ou 3 millimètres d'épaisseur, et se font remarquer par une couleur d'un blanc grisâtre, plus blanche que normalement. D'une consistance qui rappelle celle de la gomme élastique ou de la cire, elles résistent sous le doigt, et sont séparées par des sillons qui ont des dimensions ordinaires ou sont plus larges qu'à l'état normal. Sur une coupe perpendiculaire, on constate que la substance blanche sous-jacente à la couche grise est en général un peu grisâtre et que l'atrophie porte sur les deux substances, mais particulièrement sur la première. Ces caractères, en somme, ne diffèrent pas sensiblement de ceux que présentent les cerveaux d'idiots : c'est qu'en effet la sclérose lobaire compte parmi les lésions les plus communes de l'idiotie (voy. p. 537). D'ailleurs les membres correspondant à l'hémisphère lésé sont presque toujours incomplètement développés.

Les lésions dégénératives ne diffèrent pas de celles qui succèdent aux lésions encéphaliques vulgaires, frappant les zones psychomotrices ; mais nous devons reconnaître qu'elles sont beaucoup plus rares ici que dans les cas d'encéphalite parenchymateuse, et lorsqu'elles sont très prononcées, il y a des raisons de croire à cette dernière affection.

L'histologie de la sclérose lobaire est peu avancée et laisse d'autant plus à désirer que l'examen a toujours porté sur des lésions anciennes, souvent difficiles à séparer de l'encéphalite parenchymateuse de l'enfance. Dans les quelques cas connus, la première phase du désordre anatomique est généralement restée inaperçue, et si l'on tient compte du mode de développement des scléroses en général, il faut admettre que cette phase se trouve caractérisée par l'apparition, sur le trajet des vaisseaux, d'éléments embryonnaires qui peu à peu se transforment en faisceaux fibrillaires de tissu conjonctif. Ces faisceaux, caractéristiques de la phase qui suit, affectent tantôt la forme d'un tissu réticulé à mailles peu larges, composées de minces fibrilles conjonctives, laissant entre elles des espaces vides où se voient des éléments nerveux et des corps granuleux, tantôt celle d'un feutrage serré, constitué par les mêmes fibrilles représentant sans doute une phase plus avancée du processus morbide, attendu que les orifices vasculaires sont d'ordinaire considérables et transforment la partie sclérosée en une sorte de crible.

Effectivement, les altérations vasculaires sont, en général, très accentuées ; Jendrassik et Marie ont trouvé, aussi bien sur des coupes longitudinales que sur des coupes transversales, les espaces périvasculaires cinq ou six fois plus larges que le vaisseau placé à leur centre, et constitués par une trame délicate, formée de filaments de la névroglie aux points de conjonction desquels existaient des cellules analogues aux cellules arai-

gnées. Ce tissu réticulé, remarquable par les corps granuleux qui l'infiltrent, par un aspect clair, résultant de l'absence d'éléments nerveux, se continue à la périphérie avec le tissu cérébral, tandis que vers le centre il se fixe tantôt à la gaine lymphatique, tantôt à la paroi externe du vaisseau. Les cellules nerveuses des circonvolutions restent intactes ou sont atrophiées et un peu moins abondantes qu'à l'état normal (Jendrassik et Marie); de même les fibres nerveuses sont amincies, ou bien elles ont disparu et à leur place se voient des traînées de corps granuleux.

Les troubles fonctionnels liés à la sclérose lobaire sont en rapport avec le siège et l'étendue de la lésion; cependant, comme dans la majorité des cas, celle-ci se localise à un hémisphère tout entier, les phénomènes qui en résultent varient relativement peu : ce sont des paralysies de siège variable, monoplégiques ou hémiplégiques, accompagnées de contracture de même forme et souvent d'agénésie des membres affectés, des convulsions qui se répètent quelquefois pendant toute la vie du malade sous la forme habituelle d'épilepsie partielle dans le côté paralysé, des troubles intellectuels pouvant entraîner l'idiotie ou la démence confirmée; puis enfin, dans les cas de lésion cérébelleuse, la titubation avec tendance à se diriger d'un côté et le défaut d'équilibre.

La marche de cette sclérose est des plus lentes; elle débute à une époque rapprochée de la naissance par des accidents convulsifs ou paralytiques avec contracture, d'une certaine intensité, pouvant tuer, mais qui en général ne tardent pas à se calmer; survient ensuite une période d'état caractérisée tout à la fois par des troubles intellectuels et moteurs. Cette période a une durée indéterminée, car, si on a vu la terminaison fatale se produire un an après le début de la maladie, il faut reconnaître que le plus souvent la mort arrive à un âge avancé, amenée par quelque maladie intercurrente, par des affections de poitrine notamment, comme dans les cas de sclérose en plaques.

*Étiologie et pathogénie.* — Les causes de la sclérose lobaire ne diffèrent pas sensiblement de celles des malformations dont il a été question plus haut; aussi cette affection n'est-elle, dans un certain nombre de cas, qu'une forme atténuée de ces dernières, par suite de son apparition à une période plus avancée du développement cérébral. Par conséquent, il n'y a pas toujours une différence tranchée entre ces diverses altérations, et l'on ne doit pas être surpris si elles sont quelquefois subordonnées aux mêmes conditions étiologiques. La sclérose lobaire apparaît d'ordinaire dans la première enfance, à partir de la naissance jusqu'à l'âge de cinq à six ans. Les seules causes qu'il soit possible d'invoquer lorsqu'elle se

persistants, amincis et distincts des filaments fibrillaires par l'absence de toute ramification et par une coloration plus accentuée sous l'action du carmin. De même que les cylindres d'axe, les cellules nerveuses, à part un certain degré d'atrophie, conservent généralement leur intégrité au milieu des plaques de sclérose, en sorte que, dans la substance grise comme dans la substance blanche, l'élément essentiel de la fonction nerveuse est exceptionnellement détruit.

Les artères subissent des modifications en rapport avec celles de la trame conjonctive : leurs parois sont notablement épaissies, infiltrées de noyaux ou de jeunes cellules, et leur lumière est en général d'autant plus rétrécie que ces vaisseaux sont plus rapprochés du centre du foyer. Suivant plusieurs auteurs, les artérioles seraient le point de départ du processus pathologique; et de fait, il est ordinaire de trouver aux confins des plaques de sclérose les parois vasculaires entourées de cellules provenant soit d'une émigration, soit d'une division des éléments de l'adventice (fig. 136 *a*). C'est là le premier stade de l'altération. Le second stade consiste dans la transformation fibreuse de ces éléments et de ceux qui apparaissent parfois simultanément, au niveau des cellules étoilées de la névroglie. Ces dernières revêtent alors la forme de cellules gigantesques à noyaux multiples, d'où partent de longs filaments brillants. En même temps, la myéline des tubes nerveux est modifiée, réduite en granulations qui, absorbées par des cellules migratrices, constituent les corps granuleux (Babinski); plus tard, ces corps disparaissent, et il ne reste que le tissu fibroïde de nouvelle formation entourant les vaisseaux épaissis et les cylindres d'axe, qui pour la plupart résistent à l'absorption opérée par les cellules migratrices.

La sclérose en plaques est une lésion qui marche sourdement, sans réaction fébrile, accomplit son évolution en plusieurs années, et tue le plus souvent par des complications pulmonaires. Elle est en même temps progressive, et ne rétrocède pour ainsi dire jamais, ce qu'il est facile de comprendre, du moins lorsque les tubes nerveux sont détruits, car la régénération de ces tubes, si tant est qu'elle soit possible, est tout à fait exceptionnelle.

Les troubles fonctionnels résultant de cette lésion varient nécessairement avec son siège; on conçoit qu'ils diffèrent suivant que le cerveau, la protubérance ou le bulbe sont spécialement affectés. Ceux qui se rapportent d'une façon plus particulière à l'altération de cette dernière région sont les plus communs et les mieux étudiés; ils consistent dans la lenteur et l'embarras de la parole, le tremblement de la langue, de la tête et des membres, l'hébétude du facies, et dans des troubles visuels divers,

DUGUET, *Deux cas d'atrophie du cervelet* (*Bull. de la Soc. anat.*, 1862, t. XXXVII, p. 236 et 469). — R. BOYD, *On atrophy of the brain*, etc. (*Med. chir. Transact.*, 1856, t. XXXIX, p. 59, 1 pl.). — S. WILKS, *Clinical notes on atrophy of the brain* (*The Journ. of mental science*, London, 1864-65, t. X, p. 381-392). — J. COTARD, *Étude sur l'atrophie cérébrale*. Thèse de Paris, 1868. — LABORDE, *Bull. de la Soc. anat. de Paris*, 1860, t. XXXV, p. 422-430. — FAUVELLE, *Paralysie congénit. des quatre membres avec altérat. cérébr. unilatér.* (*Bull. méd. de l'Aisne*, 1866, et *Arch. gén. de méd.*, 1867, t. I, p. 612). — J.-C. HOWDEN, *Case of atrophy of right hemisphere of cerebrum and left side of cerebrum with atrophy of left side of body* (*Journ. anat. physiol.*, London, 1875, t. IX, p. 288-296). — E.-H. GREENFIELD, *Case of atrophy of the brain*, etc. (*Clinical Soc. of London*, 1870, t. III, p. 164-167). — E. LANCEREAUX, *Atlas d'anat. pathol.*, Paris, 1871, p. 401. — PIERRET, *Note sur un cas d'atrophie périphérique du cervelet avec lésion concomitante des olives bulbaires* (*Archiv. de physiol. norm. et path.*, 1871-1872, t. XV, p. 765). — E. S. BROCKMAN, *Atrophy of right hemisphere of cerebrum*, etc. (*Journ. anat. et physiol.*, London, 1876, t. X, p. 786). — E. HITZIG, *Atrophie des Gehirns* (*Handb. d. spec. Path.* (*Ziemssen*), Leipzig, 1876). — BOURNEVILLE, *Atrophie cérébrale datant de l'enfance, épilepsie* (*Bull. de la Soc. anat.*, 1869, t. XLIV, p. 152-161). — THORENS, *Ibid.*, 1873, t. XLVIII, p. 638. — DE BOYER, *Ibid.*, 1877, LII, 609-612. — J. HORNUNG et A. HOLLER, *Encéphalite chronique*, etc. (*Med. ch. Centralbl.*, Wien, 1877, XII, 496). — BOURNEVILLE et POIRIER, *Atrophie cérébrale : hémiplégie, épilepsie partielle* (*Ibid.*, 1878, LIII, p. 562-570). — GAUCHER et BOUREAU, *Ibid.*, 1879, 4e série, t. IV, p. 178 et 514. — Th. WUILLAMIÉ, *De l'épilepsie dans l'hémiplégie spasmodique infantile*, Paris, 1882. — J. ROSS, *On the spasmodic paralysis of infancy* (*Brain*, 1882, 10, 1883, 1). — GAUDARD, *Contribution à l'étude de l'hémiplégie cérébrale infantile*. Thèse de Genève, 1884 (anal. dans *Rev. de méd.*, Paris, 1884, p. 836). — R. BINSWANGER, *Ueber die Entstehung der in der Kindheit erworbenen halbseitigen Gehirnatrophie*, Strassb., 1875. — Ern. JENDRASSIK et P. MARIE, *Contribution à l'étude de l'hémiatrophie cérébrale par sclérose lobaire* (*Arch. de physiol. norm. et pathol.*, Paris, 1885, série 3, t. V, p. 51). — RICHARDIÈRE, *Étude sur les scléroses primitives de l'enfance*. Thèse de Paris, 1885. — Martin BERNHARDT, *Ueber die spastische cerebral Paralyse in Kinderalter* (*Hemiplegia spartica infantilis*), *nebst einem Excurse über « Aphasie bei Kindern »* (*Archiv f. path. Anat. und Physiol.*, 1885, t. CII, p. 26).

*Sclérose corticale ou périencéphalite diffuse.* — Cette sclérose, désignée, à cause de son expression symptomatique, sous le nom de ***paralysie générale progressive***, semble former, malgré l'absence de données étiologiques positives, un type clinique et anatomique des plus nets, si on évite de la confondre avec d'autres états n'ayant avec elle que des ressemblances cliniques. Décrite tout d'abord par Rokitansky, Wedl et Cal-

meil, la lésion de la paralysie générale a été, depuis lors, l'objet de nombreux travaux dont on trouvera plus loin l'indication bibliographique. Elle doit être examinée d'abord dans les hémisphères cérébraux qui sont son principal siège, puis dans les autres parties des centres nerveux.

Le crâne est congestionné, violacé, souvent épaissi; les vaisseaux les plus fins de la dure-mère sont injectés, et cette membrane laisse voir à sa face interne des taches ecchymotiques ou des membranes minces de nouvelle formation, colorées en rouge ou en brun et en général peu adhérentes (voy. t. II, p. 403). Ces membranes, plus épaisses dans quelques cas, renferment du sang altéré ou bien encore des collections séreuses qui ont pour origine vraisemblable des épanchements sanguins. L'arachnoïde est le siège d'opacités disséminées au niveau surtout des sillons des lobes antérieurs et moyens. La pie-mère est épaissie, œdématiée, congestionnée, parsemée de capillaires dilatés et pigmentés, de taches violacées, arrondies ou irrégulières, constituées par des cristaux d'hématine ou d'hématoïdine. Elle adhère d'une façon presque constante aux circonvolutions des extrémités antérieures des lobes frontaux, et, dans un grand nombre de cas, elle ne peut être détachée des lobes médians sans entraîner avec elle la couche la plus superficielle de la convexité des circonvolutions, notamment au pourtour de la scissure de Rolando et du pli courbe, rarement sur toute l'étendue de l'encéphale.

Dans les cas aigus et dans tous ceux où la mort survient accidentellement, le cerveau est turgescent, comme boursouflé et vivement injecté. Dans les cas chroniques, il est ratatiné, diminué de volume et en général peu coloré. La substance nerveuse périphérique offre des teintes qui varient nécessairement avec l'âge et l'intensité du mal; elle est rouge, rosée ou violacée au début de l'affection, pâle ou feuille morte à une période déjà avancée. La consistance est presque toujours diminuée; la substance grise se laisse déprimer par le doigt, se dissocie sous un filet d'eau et se sépare facilement de la substance blanche par le grattage; souvent enfin, elle est comme œdémateuse et imbibée d'un liquide séreux. Les capillaires qui la parcourent sont gorgés de sang, variqueux, d'un calibre inégal, ou bien épaissis et rétrécis, et sur leur trajet on aperçoit d'ordinaire des extravasats sanguins diversement colorés suivant leur degré d'ancienneté.

Sur des coupes perpendiculaires aux circonvolutions, on constate parfois l'existence, dans la substance blanche, de teintes lie de vin ou feuille morte, suivant le degré plus ou moins avancé du processus, une certaine diminution de consistance et l'élargissement de la cavité des ventricules. La surface interne de l'épendyme ventriculaire, ordinaire-

ment épaissie et boursouflée, est le siège enfin, au niveau surtout du quatrième ventricule, de petites saillies mamelonnées, hyalines et transparentes, qui lui donnent un aspect rugueux et chagriné. Ces petites saillies, auxquelles on a voulu attribuer à tort une signification pathognomonique comme lésion de la paralysie générale, sont constituées par l'hyperplasie des éléments fibrillaires de la pie-mère et de la couche endothéliale qui les recouvre (Magnan et Mierjezewski).

Le cervelet et les appareils d'innervation qui en dérivent offrent des modifications peu différentes de celles du cerveau; on constate fréquemment des atrophies de l'écorce cérébelleuse dont les éléments nerveux sont remplacés par un tissu scléreux. La région de l'isthme est ferme, indurée; la protubérance et le bulbe sont fréquemment hypérémiés.

La moelle épinière participe aux désordres que nous venons de signaler. Elle est, comme Wesphal l'a indiqué, atteinte d'une dégénérescence atrophique portant sur les cordons postérieurs ou latéraux. La substance grise est le siège d'une hypérémie parfois intense, accompagnée, dans quelques cas, d'extravasations sanguines. Le système sympathique ganglionnaire, suivant Bonnet et Poincarré, présente assez ordinairement des modifications nutritives; enfin, dans une affection encéphalique de cette durée, on rencontre souvent des congestions rénales ou hépatiques, de la stéatose cardiaque et des lésions pulmonaires, notamment des pneumonies, et quelquefois des troubles trophiques cutanés ou articulaires.

Tous ces accidents sont loin d'avoir une égale valeur, car si les uns sont la conséquence immédiate de la maladie, les autres en sont des effets plus ou moins éloignés. Ainsi, certains désordres du cerveau et de la moelle épinière ne sont souvent que des effets des lésions de l'écorce cérébrale, et les altérations des viscères sont parfois des complications ou de simples troubles trophiques dépendant de l'altération de la substance médullaire (voy. fig. 122, 123 et 130). Par conséquent, nous avons encore ici des lésions principales, des lésions dégénératives et des lesions consécutives.

Tels sont les désordres anatomiques observés dans la paralysie générale; ils existent dans tous les cas, mais ne sont pas toujours aussi complets. En effet, au lieu de se répartir symétriquement sur les deux hémisphères cérébraux, le travail pathologique limite parfois son action à un seul lobe cérébral, envahit les régions du bulbe et de la protubérance, ou bien encore celle du troisième ventricule. La localisation morbide n'est pas absolue, et bien qu'elle se montre de préférence à la périphérie de l'encéphale, cependant elle s'étend dans un certain nombre de cas à une grande partie des centres nerveux, d'où la désignation d'*encéphalite dif-*

*fuse*. La dissémination anatomique, en somme, nous rend compte de la multiplicité et de la diversité des phénomènes observés en pareil cas.

Les lésions histologiques intéressent tout à la fois le stroma conjonctivo-vasculaire, les cellules et les tubes nerveux. Le stroma, tant celui de la substance grise que celui de la substance blanche, en est le point de départ et le siège fondamental. Les vaisseaux sont particulièrement affectés : sur des coupes fines, vues à un faible grossissement, leurs parois, épaissies, quelquefois infiltrées de pigment, se dessinent sous forme de traînées grisâtres; à un grossissement plus fort, elles se font remarquer par une augmentation du nombre de leurs noyaux, et dans quelques cas il est possible de constater l'existence de vaisseaux nouveaux. En même temps, les gaines lymphatiques, infiltrées d'éléments jeunes, forment autour des canaux vasculaires une trame résistante, qui à un certain moment dilate le canal et favorise la stase sanguine dans les régions envahies. Sur des coupes transversales des capillaires, les fibres circulaires internes sont épaissies par places, et la lumière du vaisseau s'y trouve plus ou moins complètement oblitérée. Cette altération vasculaire rend facile l'explication des hypérémies et des ischémies qui, en pareil cas, se manifestent au sein de la substance nerveuse, et des désordres nutritifs que présentent alors les tissus ambiants. Le stroma connectif s'infiltre à son tour de jeunes éléments, qui, en se développant, finissent par constituer un réticulum serré, une sorte de feutrage inextricable, emprisonnant les éléments nerveux. Ce désordre, accusé surtout dans la substance grise de l'écorce et dans la substance blanche sous-jacente, se rencontre encore sur les parois ventriculaires, dans l'épaisseur des couches optiques et des corps striés.

Les altérations des cellules et des tubes nerveux sont variables, et si, pour un même individu, elles peuvent différer dans les diverses régions de l'encéphale, elles n'ont pas moins leur siège de prédilection dans la couche interne de la substance corticale, comme l'a vu Meschede l'un des premiers. Cet auteur a constaté que, à l'état aigu, l'écorce du cerveau présente dans sa couche interne, à son stade initial et principalement au niveau des régions antérieures, à côté d'un réseau capillaire gorgé de sang, des cellules nerveuses tuméfiées, plus molles et plus facilement isolables que normalement, tandis qu'à une période plus avancée, ces éléments se trouvaient atteints de dégénérescence graisseuse et pigmentaire. Semblables altérations ont été constatées depuis lors; mais contrairement à Meschede qui les considère comme primitives et fait de la paralysie générale une encéphalite parenchymateuse, elles ont été attribuées à l'étranglement produit par le stroma conjonctivo-vasculaire. A notre avis, elles ne sont pas tant l'effet de cet étranglement que celui des troubles vas-

culaires et des désordres nutritifs qui en sont la conséquence. En tous cas, à la tuméfaction et aux dégénérescences graisseuse et pigmentaire succèdent assez ordinairement l'atrophie et la destruction des cellules nerveuses, car le nombre de ces éléments est le plus souvent diminué dans les parties où siège le processus morbide. Les tubes nerveux, dont la résistance semble plus grande, ne sont pas moins fréquemment lésés. Tuczek, en effet, se servant de la méthode de coloration préconisée par Exner, est arrivé à reconnaître que, dans la paralysie générale, un grand nombre de fibres nerveuses sont détruites jusque dans la substance corticale des circonvolutions.

Ces différents désordres anatomiques déterminent, en raison de leur étendue, et surtout à cause de leur siège dans les régions corticales, des troubles variables qui intéressent généralement les trois grandes fonctions encéphaliques : l'intelligence, le mouvement et la sensibilité.

Les troubles des facultés intellectuelles, ordinairement les premiers en date, se manifestent par des perversions du caractère, qui devient emporté, querelleur, par des actes d'immoralité inconsciemment accomplis, par de l'excitation mentale, et enfin par des conceptions délirantes plus ou moins extravagantes. L'une des formes les plus communes de ces conceptions est le *délire* dit *des grandeurs*, dans lequel le patient très satisfait de lui-même se dit riche et puissant ; mais d'autres fois il survient un délire triste, où, loin de se croire fortunés, les malades se disent ruinés et s'imputent des crimes imaginaires, tout en restant lucides sur d'autres points. Pendant ce temps, la mémoire se perd, la parole devient hésitante, nasonnée, troublée, de plus en plus difficile, puis à tous ces accidents succède une obtusion plus ou moins complète des facultés mentales, l'abolition totale des facultés intellectuelles.

Les troubles du mouvement consistent en une diminution lente et progressive des forces portant de préférence sur certains groupes musculaires, et finissant en général par l'extinction de toutes les manifestations de l'activité motrice. Les pupilles, tout d'abord inégales, deviennent ensuite paresseuses et immobiles. La sensibilité se fait remarquer par le ralentissement de la transmission des impressions sensitives, l'obtusion du sens musculaire, et souvent aussi par des hallucinations et des illusions sensorielles.

La marche de ces désordres est, comme la lésion à laquelle ils sont subordonnés, lente et progressive, avec des temps d'arrêt qui souvent allongent sa durée. Celle-ci oscille entre une ou plusieurs années, et permet ainsi de se rendre compte de la variabilité des lésions constatées à l'autopsie, de celles des éléments nerveux en particulier.

*Étiologie et pathogénie.* — Les causes de l'encéphalite corticale diffuse n'ont pas été jusqu'ici nettement déterminées; la connaissance que nous en avons est même fort incomplète. On sait toutefois que cette affection se montre de préférence chez les personnes dont les ascendants ont été atteints de désordres cérébraux. Ainsi, sur cinquante-quatre paralytiques soignés par Wille, il existait une influence héréditaire dans les trois cinquièmes des cas. A côté de cette influence, il importe de placer celle qui résulte du milieu. Cette dernière est si prédominante, qu'on a pu dire à bon droit que la paralysie générale est la *maladie de notre siècle*, ou mieux de la *civilisation actuelle* qui réclame du cerveau un travail excessif. Toutes les causes congénitales ou acquises d'affaiblissement cérébral, aidées des causes extérieures d'excitation, préparent le terrain à l'éclosion de cette maladie; ainsi s'explique sa plus grande fréquence chez les hommes, sa prédominance entre trente-cinq et quarante-cinq ans, sa prédilection pour les habitants des villes, et enfin ses ravages plus considérables dans l'Europe centrale et dans l'Amérique du Nord.

C'est par erreur, sans aucun doute, que l'encéphalite diffuse a été attribuée à la syphilis, car il suffit de comparer les désordres anatomiques de chacune de ces maladies, pour reconnaître qu'elles ont des caractères absolument distincts. Effectivement, si dans la paralysie générale la lésion s'étend à toute l'écorce cérébrale et souvent même à la moelle; dans la syphilis, par contre, elle reste circonscrite et le plus souvent localisée en un point, à une zone, aux méninges et aux vaisseaux extra-cérébraux, plutôt qu'à la substance nerveuse elle-même. Nous en dirons autant de l'alcoolisme qui n'est jamais la cause efficiente de l'encéphalite corticale diffuse, pour ce fait que si les excès de boisson, comme nous l'avons indiqué, donnent naissance à certains faits de pachyméningite hémorrhagique, ils n'engendrent pas, du moins d'après nos recherches, les lésions diffuses de l'écorce cérébrale qui caractérisent la paralysie générale.

Bibliographie. — C. Rokitansky, *Lerhb. d. pathol. Anatomie*, Wien, 1856, p. 466. — Calmeil, *Traité des maladies inflammatoires du cerveau*, Paris, 1859. — Baillarger, *Sur une nouvelle lésion du cerveau dans la paralysie générale* (*Ann. méd. psychol.*, 1865, t. I, p. 32). — J. Lockhart Clarke, *On the morbid Anatomy of the nervous centres in general paralysis of the insane* (*The Lancet*, II, sept. 1866). — Kraft-Ebing (*Ztschr. f. Psychiatrie*, XXIII, fasc. 6 (Bibliographie), et 1871, t. XXVIII, p. 114). — Hoffmann, *Einige Mittheil. über die pathol. Veranderung. des Gehirns bei Geisteskrankh.* (*Vierteljahrschr. f. Psychol.*, 1868, p. 56). — Fr. Meschede, *Die parenchymat. Entzundung der Hirnrinde als Grundlage der paralyt. Geisteskrankheit* (*Archiv. f. path. Anat. und Physiol.*, 1865, t. XXXIV, p. 249, anal. dans *Gaz. méd. de Paris*, 1867,

p. 64). — Le même, *Des lésions anat. de la folie paralyt.* (*Ann. méd. psychol.*, 1866, t. II, p. 123). — D. Poincarré et H. Bonnet, *Recherches sur l'anat. pathol. et la nature de la paralysie générale* (*Ann. méd. psychol.*, 1868, série 4, t. XII, p. 169 et suiv., tirage à part, Paris, 1869). — C. Westphal, *Ueber Erkrank. des Ruckenmarks bei der allgem. progressiv. Paralyse der Irren* (*Archiv f. path. Anat. und Physiol.*, 1867, t. XXXIX, p. 604, et t. XL, p. 226). — Magnan, *De la dégén. colloïde de la paralysie générale* (*Archiv. de physiol. norm. et pathol.*, 1860, p. 250). — Le même, *De la lésion anat. et de la paralysie générale.* Thèse de Paris, 1867 (extrait dans *Archiv. de physiol. norm. et pathol.*, 1868, p. 324). — Magnan et Mierzejewski, *Des lésions des parois ventriculaires et des parties sous-jacentes dans la paralysie générale* (*épendymite, encéphalite interstitielle diffuse, périépendymaire*) (*ibid.*, mars 1873). — Magnan, *De la sclérose du nerf optique et des nerfs moteurs de l'œil, dans la paralysie générale* (*ibid.*, 1877, p. 840). — Hayem, *Études sur les différentes formes de l'encéphalite*, Paris, 1868. — J. B. Tuke et W. Rutherford, *On the morbid appearances met with in the brains of thirty insane persons* (*Edinbury med. and tag. Journ.*, oct. 1869). — Th. Simon, *Ueber den Zustand des Rückenmarkes in der Dementia paralytica* (*Archiv. f. Psychiatrie*, 1868-1869, t. I et II, anal. dans *Ann. med. Psychol.*, 1870, p. 162). — Ludwig Meyer, *Paralysie génér. des aliénés* (*Archiv. génér. de méd.*, 1869, t. I, p. 341). — Le même, *Die pathologische Anatomie der Dementia paralytica* (*Archiv. f. pathol. Anat. und Physiol.*, 1873, t. LVIII, p. 270). — Panajot D. Selvili, *Zur pathol. Anat. d. Dementia paralytica*, Inaug. Diss., Zurich, 1876. — Lubimoff, *Studien über die Veränderung, d. gewebl. Gehirnbaues und deren Hergang bei der progressiv. Paralysie der Irren* (*Archiv f. pathol. Anat. und Physiol.*, 1875, t. LVII, p. 371, 2 pl., et *Gaz. méd. de Paris*, 1874, p. 489). — Le même, *Beiträge zur pathol. Anat. d. allgem. progress. Paralysie*, etc. (*Archiv. f. Psychiatrie*, 1874, t. IV). — Le même, *Sur le développement des vaisseaux de nouvelle formation dans la paralysie générale progressive* (*Archiv. de physiol. norm. et pathol.*, 1877, p. 884). — Mierzejewski, *Études sur les lésions cérébrales dans la paralysie générale* (*Archiv. de physiol. norm. et pathol.*, 1875, p. 175). — H. Liouville, *Contribution à l'étude de la paralysie générale progressive des aliénés* (*Progrès médical*, 1874, n° 42). — J. Dejérine, *Paralysie générale, troubles trophiques cutanés, pemphigus, lésions de la moelle et des extrémités nerveuses périphériques* (*Archiv. de physiol. norm. et pathol.*, 1876, p. 217). — Luys, *Contribution à l'étude de l'anat. pathol. de la paralysie génér.* (*Société de Biologie*, 23 juill. 1876, et *Gaz. méd. de Paris*, 1876, p. 396). — A. Voisin, *Traité de la paralysie générale*, Paris, 1879, avec pl. — E. Mendel, *Die progressive paralyse der Irren*, Berlin, 1880. — L. Wille, *Die Ætiolog. d. fortschnit. Paralyse der Irren* (*Correspond. Blatt f. Schweizer. Aerzte*, 1881, p. 65 et *Rev. d. sc. méd.*, t. IX, p. 217). — F. Tuczek, *Beitraege zur pathologischen Anat. und zur Pathol. der Dementia paralytica*, Berlin, 1884 (anal. dans *Rev. de méd.*, 1884, p. 835). — Zacher, *Ueber Schwund markhalt. Nervenfasern in der Grosshirnrinde bei der progr. Paralyse und ander. chr. Gehirnkr.* (*Berlin. klin. Wochenschrift*, 1885, p. 471, anal. dans *Rev. des sc. méd.*, t. XXVIII, p. 594).

Phlegmasies noueuses ou encéphalites nodulaires. — Subordonnées à l'action sur l'organisme d'un microbe du genre bacille, ces phlegmasies, qu'il serait possible de désigner encore sous le nom d'*encéphalites infectieuses*, prennent ordinairement naissance au pourtour d'un vaisseau et se développent le plus souvent aux dépens des gaines lymphatiques, comme si la lymphe était leur véhicule. Pour ce fait, sans doute, le produit pathologique revêt habituellement la forme de nodosités variant depuis le volume d'un grain de millet jusqu'à la grosseur d'une cerise ou d'une pomme d'api. Constituées par l'accumulation plus ou moins rapide, en une masse nodulaire, d'éléments cellulaires, qui à la périphérie se développent de façon à constituer un tissu fibroïde, tandis qu'au centre ils dégénèrent et donnent naissance à une sorte de magma caséeux, ces nodosités ont une marche spéciale, différente de celle des scléroses encéphaliques, car elles sont quelquefois résorbées et disparaissent en partie, contrairement à ces dernières qui ont pour caractère d'être persistantes. Envisagées d'après leurs causes, les encéphalites noueuses ou infectieuses sont représentées aujourd'hui par trois types distincts : l'*encéphalite syphilitique*, l'*encéphalite tuberculeuse*, l'*encéphalite lépreuse*.

*Encéphalite syphilitique.* — La syphilis de l'encéphale, nous l'avons dit ailleurs (voy. t. II, p. 375, 436 et 852), se localise de préférence aux méninges et aux vaisseaux, plus rarement à la substance nerveuse. Un certain nombre de faits bien observés permettent néanmoins d'admettre l'existence d'une encéphalite syphilitique, et celle-ci, comme toutes les manifestations de la vérole, est héréditaire ou acquise.

Encéphalite héréditaire. — L'encéphalite héréditaire syphilitique n'est pas très bien connue jusqu'ici. Pour certains auteurs peu versés dans l'étude de l'anatomie pathologique et dont la tendance est d'exagérer la fréquence des manifestations de la syphilis, cette encéphalite ne serait pas très rare et se rencontrerait non seulement dans les premiers mois de l'existence, mais encore plusieurs années après la naissance. Suivant d'autres médecins, plus réservés dans leurs appréciations et peut-être un peu trop rigoristes, cette affection serait fort rare; c'est là tout au moins l'opinion de Parrot. En somme, cette encéphalite existe bien réellement et, lorsqu'on observe et suit attentivement les descendants de syphilitiques, on ne tarde pas à reconnaître qu'un certain nombre d'entre eux présentent plus tôt ou plus tard des accidents d'origine obscure, et qui d'après les quelques autopsies connues se rattachent manifestement à des lésions qui ont la plus grande ressemblance avec celles de la syphilis

acquise. Ces lésions se montrent sous deux formes : l'une diffuse ou scléreuse, l'autre circonscrite ou gommeuse.

La forme scléreuse de la syphilis cérébrale héréditaire repose sur un petit nombre de faits, et en cela elle mériterait d'être étudiée à nouveau. Décrite par Virchow sous le nom d'encéphalite congénitale, elle est, comme l'hépatite héréditaire de même nom, caractérisée par l'hyperplasie disséminée de la substance conjonctive interstitielle du cerveau, et quelquefois aussi de la moelle épinière. La substance nerveuse, dans ces conditions, laisse voir à l'œil nu des foyers d'induration grisâtres ou jaunâtres, circonscrits par des zones d'injection, ou bien elle est simplement ferme, sèche et élastique, parfois même elle n'offre de lésion appréciable qu'à l'examen microscopique.

Les foyers blanchâtres ou jaunâtres observés par Virchow dans la substance cérébrale de nouveau-nés syphilitiques avaient pour composition des amas de granules graisseux provenant d'une métamorphose des cellules de la névroglie, analogue à celle des éléments de la rétine dans l'amblyopie albuminurique; mais, suivant Parrot, ces foyers seraient le fait non pas d'une infection syphilitique, comme le pense l'auteur allemand, mais d'un désordre de nutrition générale qu'il désigne sous le nom d'athrepsie. Sam. Gée, d'un autre côté, a trouvé chez une enfant de dix ans, atteinte de syphilis héréditaire et peu développée, un épaississement de la pie-mère, et l'atrophie de l'hémisphère gauche, dont les circonvolutions étaient petites, tassées, jaunâtres et dures; semblables lésions, mais moins prononcées, se rencontraient à droite. L'examen microscopique révéla dans ce cas l'existence d'une sclérose diffuse de l'encéphale. Dans plusieurs autres faits rapportés par différents auteurs, les méninges molles, presque toujours affectées en même temps que la substance nerveuse, sont épaissies et sclérosées; circonstance qui rapproche ces lésions de celles de la syphilis acquise. Ajoutons que, chez deux enfants nés de mères syphilitiques, Howitz a rencontré un exsudat jaunâtre, caséeux, sur le trajet des vaisseaux arachnoïdiens, au niveau des faces supérieures et inférieures des hémisphères; mais c'est d'une méningite syphilitique héréditaire qu'il s'agit surtout ici. Différents auteurs ont enfin signalé l'existence de l'hydrocéphalie chez des nouveau-nés dont les parents étaient affectés de syphilis (voyez notre *Traité de la syphilis*, 2e édit., Paris, 1873, p. 432). Semblables faits ont été observés par Laschkewitsch, qui attribue l'hydropisie ventriculaire à une lésion inflammatoire de l'épendyme. Ces faits sont à noter, mais, en somme, des caractères anatomiques précis font toujours défaut.

La forme circonscrite ou gommeuse n'est pas beaucoup mieux élucidée

que la forme diffuse; cependant il est des cas où son existence ne peut être niée, et je suis convaincu qu'un jour viendra où cette lésion passera pour être beaucoup plus fréquente qu'on ne le croit généralement. Chez un nouveau-né mort quatre jours après sa naissance et dont la mère avait perdu huit enfants, Legroux trouva que la substance cérébrale présentait un aspect grisâtre en un certain nombre de points, au niveau desquels cette substance était plus dure et parsemée de petites tumeurs offrant chacune, en moyenne, un centimètre de diamètre. L'examen microscopique d'une partie de cette substance remise à Ch. Robin la montra composée surtout de noyaux ovoïdes dits fibro-plastiques et de fibres de tissu cellulaire; les cellules et les tubes nerveux ne s'y rencontraient plus. C'est sans doute des faits de ce genre qui ont été vus et décrits par Bourneville et Brissaud sous le nom de sclérose hypertrophique ou tubéreuse; ce qui tendrait à le faire croire, c'est non seulement la ressemblance des lésions, mais encore la mention d'une mortalité assez grande parmi les frères et sœurs des jeunes malades observés par ces auteurs. D'ailleurs, la surface du cerveau, dans les faits qu'ils rapportent, est parsemée de nodosités scléreuses, reconnaissables à l'œil nu par leur saillie et une teinte plus blanche que celle des circonvolutions. Ces nodosités, dont le nombre variait de 4 à 12, se présentaient sous la forme de tumeurs sphériques ou de bandes transversales qui occupaient le plus souvent la surface grise; elles étaient en général libres sous les méninges et adhéraient à leur pourtour. Le tissu de chaque nodule consistait essentiellement en une trame conjonctive colorée avec intensité par le carmin et dans laquelle se rencontraient des noyaux et des cellules qui affectaient la forme des cellules araignées. Les cellules nerveuses atrophiées ou détruites au centre de la masse se retrouvaient plus loin aussi bien que les cylindres-axes. Ces lésions, dont la marche est lentement progressive, cèdent plus difficilement au traitement spécifique que celles de la syphilis acquise. Abandonnées à elles-mêmes, elles tuent quelquefois rapidement, le plus souvent à la suite d'accès convulsifs, ou bien elles durent des années. En dehors des phénomènes épileptiformes, les enfants qui en sont atteints ont habituellement l'intelligence faible s'ils ne sont idiots, et des paralysies avec ou sans contractures des membres.

BIBLIOGRAPHIE. — LEGROUX et Ch. ROBIN (*Union méd.*, 19 juin 1858, et *Soc. méd. des hôpit.*, 1858, t. IV, p. 32). — HOWITZ, *Behrend's Syphilidoligie*, 1862, t. III, p. 604. — Rud. VIRCHOW, *Congenitale Encephalitis and Myelitis* (*Archiv f. pathol. Anat. und Physiol.*, 1867, t. XXXVIII, p. 129). — Le même, *Ueber interstitielle Encephalitis* (*ibid.*, 1868, t. XLIV, p. 472). — HAYEM, *Étude sur les diverses formes d'encéphalite*, Paris, 1868. — HUTCHINSON, *Congenital*

*syphilis-hydrocephaly* (*London Hosp. Rep.*, 1867, t. IV, p. 215). — E. Lancereaux, *Traité historique et pratique de la syphilis*, Paris, 1873, p. 430 avec Bibliographie. — Bourneville et Brissaud, *Étude sur la sclérose hypertrophique et tubéreuse* (*Archiv. de Neurologie*, Paris, 1880). — Laschkewitsch, *Hydrocephalus internus syphiliticus* (*Med. Westnik.*, 1880, nos 1 et 2, et *Rev. des sc. méd.*, 1880, t. XVIII, p. 204). — Samuel Gee, *Inherited syphilis-sclerosis of Encephalon* (*Saint-Bartholomew's Hospit. Rep.*, 1880, t. XVI, p. 35, et *Rev. des sc. méd.*, 1881, t. XIX, p. 204).

Encéphalite acquise. — Affection beaucoup plus rare que ne paraissent le supposer un grand nombre de médecins, les syphiligraphes notam-

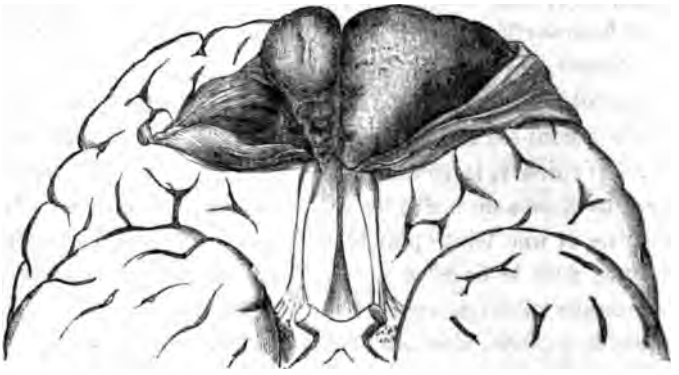

Fig. 139. — Face inférieure des lobes antérieurs du cerveau. La dure-mère épaissie par un dépôt gommeux abondant adhère aux deux hémisphères.

ment, l'encéphalite syphilitique acquise se montre avec des caractères anatomiques et cliniques très variables. La cause de ces variations étant non dans la nature du mal, mais dans sa localisation et son étendue, nous devons indiquer exactement le siège et les différentes formes de la syphilis cérébrale. Déjà en parlant de la névrite syphilitique nous avons fait remarquer la fréquence des déterminations de cette maladie aux nerfs de la base du cerveau, et, en effet, les méninges, les vaisseaux sont les parties de l'encéphale le plus souvent atteintes, mais dans quelques cas la substance nerveuse se trouve lésée en même temps que la racine du nerf qui en émane (voy. p. 371, fig. 95). De là, une variété d'encéphalite anatomiquement caractérisée par un changement de coloration et de consistance de la masse cérébrale, qui devient grisâtre ou jaunâtre et s'indure, quelquefois aussi par l'infiltration de nodosités plus ou moins fermes de coloration grise ou jaune (nodosités gommeuses). C'est là une des formes de l'encéphalite syphilitique.

Une autre forme remarquable, comme la précédente, par sa localisation périphérie de l'encéphale, diffère par son point de départ qui est non les gaines nerveuses ou les vaisseaux, mais bien les méninges, mment la dure-mère. Épaissies par la présence d'un produit gomax (voy. t. II, p. 379, fig. 46) et soudées entre elles, ces membranes èrent intimement à la substance nerveuse des circonvolutions, dans ne des régions temporales (voy. pl. II, fig. 7 de mon *Traité de la philis*) ou frontales (fig. 139 et 140), plus rarement au niveau des lobes cipitaux. Il se forme ainsi une véritable symphyse cérébrale, impossible à rompre, sans emporter une portion de la substance des circonvolutions. Cette substance est grisâtre et indurée au niveau de l'adhérence, u bien encore ramollie et jaunâtre, souvent même parsemée sur quel-

Fig. 140. — Dépôt gommeux de la dure-mère représenté ci-dessus et incisé afin de montrer son épaisseur.

es points de masses ou nodosités gommeuses (fig. 141); mais dans us ces cas, elle paraît secondairement atteinte.

La troisième forme de l'encéphalite liée à la syphilis diffère des deux précédentes par son indépendance des lésions des méninges, des nerfs et s vaisseaux. Elle réalise le type accompli de l'encéphalite syphilitique quise, et pour ce fait mérite de nous arrêter plus longtemps.

Cette encéphalite, de même que l'encéphalite héréditaire, présente deux riétés: l'une diffuse ou scléreuse, et l'autre circonscrite ou gommeuse. Relativement plus rare ici que dans la syphilis héréditaire, l'*encéphalite diffuse* n'a été observée qu'un petit nombre de fois et toujours avec des ractères assez peu différents de ceux de l'encéphalite gommeuse. Ainsi chez une femme syphilitique, observée par Charcot et Gombault, il existait à la face antérieure de la protubérance deux plaques superficielles un gris rouge pourvues d'une partie centrale jaune, et une autre plaque mblable se rencontrait à la partie antérieure du faisceau latéral gauche l'isthme; enfin sur le plancher du quatrième ventricule à droite du illon médian, se trouvait une troisième plaque de faible dimension et de oloration rouge. Histologiquement, ces plaques étaient formées d'une

grande quantité de noyaux libres d'un faible volume, de granulations graisseuses isolées ou réunies en amas, et de deux ordres de cellules, les unes arrondies et granuleuses, assez semblables aux corps granuleux cellulaires, les autres irrégulières, anguleuses et comme hérissées, puis enfin de filaments brisés. Le tissu périphérique dense et élastique, fortement coloré par le carmin, contenait aussi des granulations libres et deux variétés d'éléments figurés, constitués les uns par des cellules arrondies à contenu finement grenu avec noyau volumineux, les autres par une masse centrale se colorant fortement par le carmin et donnant naissance à de nombreux appendices filiformes (cellules araignées). Semblable alté-

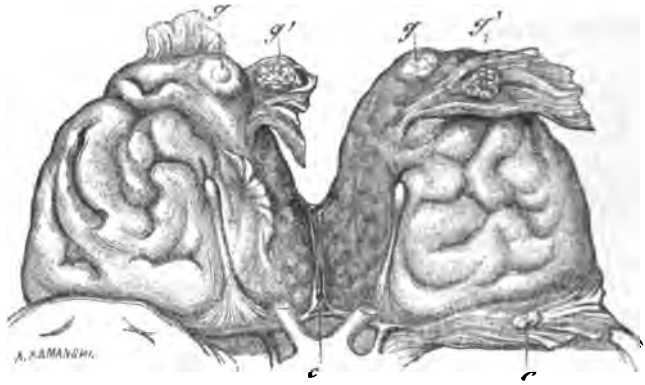


FIG. 141. — Face inférieure et antérieure des deux hémisphères cérébraux. — *g*, *g'*, deux tumeurs gommeuses symétriquement disposées ; *e*, autre petite tumeur syphilitique dans la fosse de Sylvius ; *c*, artère cérébrale antérieurement oblitérée.

ration se rencontrait sur quelques points de la moelle épinière. C'était là, en somme, une véritable sclérose disséminée sur différents endroits, à peu près comme les éruptions tertiaires à la surface du tégument externe, et cette sclérose différait des scléroses, non syphilitiques par les altérations secondaires qui en étaient la conséquence, et par une tendance plus grande des éléments conjonctifs et nerveux à subir la transformation graisseuse.

L'*encéphalite gommeuse* est caractérisée par la présence au sein de la substance encéphalique de nodosités arrondies, sèches, situées à la périphérie plutôt que dans les parties centrales. Ces nodosités, d'un volume qui varie depuis la grosseur d'un grain de chènevis jusqu'à celle d'une pomme d'api, ont pour siège habituel les lobes antérieurs du cerveau, les couches optiques, le pont de Varole, les pédoncules cérébraux, et enfin les pédoncules cérébelleux. Tantôt uniques, elles se trouvent disposées sur le trajet d'un petit vaisseau ; tantôt multiples, elles sont isolées et le

plus souvent groupées en amas. Leur coloration est jaunâtre ou blanchâtre, leur consistance est ordinairement ferme, quelquefois chondroïde, avec un point de ramollissement central; leur surface de section, au lieu d'être lisse et uniforme, se trouve fréquemment inégale et semée de petites dépressions, comme d'ailleurs celle de la plupart des tumeurs gommeuses. Ces petites tumeurs ne sont pas en rapport immédiat avec la substance nerveuse, mais bien plongées au sein d'un tissu ferme, résistant, grisâtre, translucide et vasculaire, auquel elles se trouvent plus

Fig. 142. — Face antérieure du bulbe et de la protubérance où se voient plusieurs nodules gommeux, circonscrits par un tissu conjonctif, jeune et vasculaire.

Fig. 143. — Surface de section antéro-postérieure du bulbe et de la protubérance représentés figure 144. — *a*, foyer d'encéphalite; *c* et *c'*, nodules gommeux.

ou moins intimement unies, et de la sorte elles offrent, pour ainsi dire, deux parties distinctes : une partie centrale, jaunâtre non vasculaire, en voie de destruction, et une partie périphérique ou zone grisâtre et vasculaire, en état d'extension et de progression (fig. 142 et 143).

La première de ces parties (nodosité centrale) est constituée par une substance fondamentale finement striée, parsemée de nombreuses granulations graisseuses, et de cellules petites, imprégnées des mêmes granulations, déformées, atrophiées ou partiellement détruites. Les vaisseaux qu'on y rencontre ont leurs parois épaissies et sont pour la plupart oblitérés. Dans ces conditions, la substance intermédiaire se ramollit, d'où il

résulte une sorte de liquéfaction de la masse qui est favorable à sa résorption. La seconde partie ou zone extérieure est composée presque exclusivement de petites cellules pourvues de noyaux volumineux avec un ou plusieurs nucléoles brillants, et enfermées dans une substance fibrillaire; elle forme une sorte de tissu de bourgeons charnus qui contient de nombreux vaisseaux et tend à s'organiser définitivement (fig. 144). Ce tissu sert en effet à la résorption de la nodosité centrale ou gomme et, lorsque celle-ci a disparu, il se rétracte et donne lieu à une espèce de plaque scléreuse, de kyste ou de cicatrice en général peu étendue. Ainsi les nodosités gommeuses sont le plus souvent résorbées par suite de leur métamorphose graisseuse; mais dans quelques cas elles subissent une transformation muqueuse qui les fait ressembler à une masse gélatineuse, ou bien elles s'infiltrent de sels calcaires, deviennent spongieuses, dures comme la pierre. Les éléments nerveux disparaissent au sein de ces lésions, ou du moins ils sont plus ou moins détruits, rarement refoulés à la périphérie. Cette circonstance n'est pas sans intérêt, car elle nous rend compte de la dégénérescence consécutive à la présence de ces lésions au sein de l'encéphale.



Fig. 144. — Coupe microscopique d'une des nodosités gommeuses figurées ci-dessus. — *a*, cellules en voie de destruction constituant la nodosité gommeuse; *c*, cellules embryonnaires tendant à s'organiser en *b*.

Les phénomènes liés à l'encéphalite gommeuse varient nécessairement avec les localisations diverses de cette affection; ce sont des paralysies avec contracture, insidieuses, lentes et progressives, limitées à un groupe de muscles, à tout un membre, à une moitié du corps, et enfin aux quatre membres quand la lésion siège dans la protubérance. Les facultés intellectuelles sont alors fréquemment troublées, mais la sensibilité, par contre, est rarement atteinte.

Ces symptômes, qui traduisent l'existence d'une lésion matérielle de l'encéphale, ne nous donnent aucun indice de la nature de cette lésion. Pour arriver à la connaissance de celle-ci, il importe de se rappeler que les désordres anatomiques dus à la syphilis tertiaire, alors même qu'ils occupent le parenchyme des organes, ont pour point de départ les vaisseaux lymphatiques ou sanguins, et par cela même sont circonscrits (lésions en foyer). D'un autre côté, nous savons que ces désordres cessent de s'accroître au bout d'un certain temps de leur évolution, régressent et

mt résorbés. Ces deux caractères doivent servir de base au diagnostic de ı syphilis encéphalique. Aussi, tout trouble fonctionnel indiquant une lsion généralisée et progressive ne peut-il être attribué à cette maladie voy. *Paralysies toxiques et syphilis cérébrale*, Paris, 1883), et celle-ci ne peut être soupçonnée que dans les cas où existent les symptômes d'une lésion en foyer, limitée dans son évolution. Partant, il est facile de comprendre que l'encéphalite corticale, pas plus que la myélite tabétique, n'a la syphilis pour origine.

L'encéphalite syphilitique est une affection essentiellement tertiaire. Elle peut survenir dès le début de la dernière phase de la syphilis ou seulement vingt ans plus tard, mais elle ne se rencontre guère dans la période secondaire. On sait, en effet, que les désordres nerveux observés dans le cours de cette période sont relativement rares et résultent la plupart du temps de lésions des méninges ou des artères cérébrales (1).

Les conditions pathogéniques de l'encéphalite en question ne sont pas nettement démontrées, mais il est vraisemblable que cette affection, comme toutes les manifestations de la syphilis, provient de l'irritation locale déterminée par la présence dans la lymphe et le sang des agents microbiens que renferme le virus syphilitique.

Bibliographie. — H. Weber, *Syphilitic disease of the liver, Duramater, and brain* (*Trans. of the path. Soc. of London*, 1867, t. XVIII, p. 121). — F. Robinson, *Case of syphilit. inflammat. of the brain and investments* (*ibid.*, 869, t. XX, p. 17). — Charcot et Gombault, *Sur un cas de lésions dissém. des centres nerveux chez une femme syphilitique* (*Arch. de physiol. norm. et pathol.*, 1870, p. 143, 304, 2 pl.). — Hanot, *Gommes du cerveau* (*Bull. de la Soc. anat.*, 1870, p. 431). — E. Lancereaux, *Atlas d'anat. pathol.*, p. 387 et 449, pl. 41, fig. , pl. 46, fig. 3 et pl. 48, fig. 5. — Le même, *Traité historique et pratique de la syphilis*, Paris, 1873 (avec Bibliogr., p. 336 et pl.). — Le même, *Paralysies toxiques et syphilis cérébrale* (Leçons cliniq., recueillies par L. Gautier, Paris, 1883). — S.-M. Bradley, *Syphilitic gummatous tumor of the brain* (*Brit. med. J. London*, 1873, t. I, p. 643). — L.-P. Gamel, *Sur les tumeurs gommeuses du cerveau*, Marseille, 1875. — Michelet, *Affection du cervelet d'origine syphilitique* (*Arch. de méd. belge*, Bruxelles, fév. 1875). — G. Baumann, *Zwei Fälle von Hirnsyphilis*, Wurzburg, 1877. — Dreschfeld, *One case of syphilitic disease of the brain* (*The Lancet*, febr. 1877, p. 268, et *Rev. des sc. méd.*, t. XI, p. 149). — V. Cornil, *Leçons sur la syphilis*, Paris,

(1) Labarrière, *Essai sur la méningite en plaque ou scléreuse limitée a la base de l'encéphale*, thèse de Paris, 1878. — Homolle, *Syphilis secondaire et méningo-myélite* (*Bull. de la Soc. anat.*, 1875, p. 514). — Ch. Mauriac, *Mém. sur les affections syphilitiques précoces des centres nerveux* (*Ann. de dermatologie et de syphiligraphie*, t. IX, p. 409; t. X, p. 57, 95, etc.). — Veronèse, *Syphilis secondaire du système nerveux* (*France médicale*, 1884, p. 209).

1879. — F.-C. Turner et Sutton, *Drawings illustrative of syphil. disease of the viscera* (*Transact. of the path. Soc. of London*, 1877, t. XXVIII, p. 301). — W.-R. Govers, *Syphilomata of brain and spinal cord* (*ibid.*, p. 283). — Naunyn, *Ueber Lues des central Nervensystems* (*Berlin klin. Wochens.*, 7 juill. 1879, p. 407, et *Rev. des sc. méd.*, 1880, t. XVI, p. 222). — Bechterew, *Ueber die Structur der gummösen Neubildungen im Gewebe des Gehirns* (*Saint-Pét. med. Wochens.*, 1880, n° 26, et *Rev. des sc. méd.*, 1881, t. XVIII, p. 201). — Huguenin, *Ueber Hirnsyphilis* (*Corr. Blatt. f. Schweiz. Aerzte*, Basel, 1875, t. VI, p. 89). — C. Wanderbeck, *Production gommeuse dans le cerveau* (*Philadelphia med. and surg. Reporter*, sept. 1876). — W. Gowers, *Cerebral syphiloma*, etc. (*Trans. of the Path. Soc. London*, 1877, t. XXVIII, p. 280). — Jon. Hutchinson, *On syphiloma of brain*, etc. (*ibid.*, p. 305). — G. Baumann, *Zwei Fälle von Hirnsyphilis*, Würzburg, 1877. — M. Rosenthal, *Ueber einen Fall von Syphilom des Pons*, etc. (*Arch. f. Psychiatrie*, Berlin, 1878, t. IX, p. 49-71). — Henoch, *Gummöse Geschwulst des Gehirns* (*Charité Ann.*, 1878, Berlin, 1880, t. V, 472-75). — E.-C. Seguin, *Clinical lect. on syphilitic brain lesions* (*New York med. Journ.*, 1879, t. XXVIII, p. 276). — T.-F. Dowse, *The brain and its diseases, part I, Syphilis of the brain and spinal cord*, London, 1879. — C. Larché, *Contribution à l'étude clinique de la syphilis cérébrale*, Nancy, 1879. — D. Barduzzi, *Sulla sifiliden cerebrale* (*Giorn. d. mal. ven.*, Milano, 1879, t. XIV, p. 19-30). — Bernheim, *Observ. de syphilis cérébrale* (*Rev. méd. de l'Est*, Nancy, 1880, t. XII, p. 3, 51). — A. Fournier, *Un cas de syphilis cérébrale*, etc. (*Un. méd.*, Paris, 1880, sér. 3. t. XXX, p. 13, 34). — E. Lancereaux, *Paralysies toxiques et syphilis cérébrale* (*Gaz. hebd. de Paris*, 1883).

*Encéphalite tuberculeuse.* — Cette affection, comme l'encéphalite syphilitique, se montre sous deux formes : celle d'infiltration tuberculeuse ou encéphalite tuberculeuse diffuse et celle de masses circonscrites ou encéphalite tuberculeuse nodulaire.

L'encéphalite tuberculeuse diffuse accompagne le plus souvent la leptoméningite tuberculeuse, elle est caractérisée par la présence, au sein des circonvolutions notamment, de fines granulations tuberculeuses, disséminées au pourtour des vaisseaux, et qui de la pie-mère pénètrent jusque dans la substance nerveuse, en même temps qu'elles envahissent les racines des nerfs (voy. *Névrite tuberculeuse*, p. 375). Semblables granulations se rencontrent encore dans l'épaisseur de la voûte à trois piliers, au contact de la toile choroïdienne, et quelquefois à la surface des ventricules, en connexion pour ainsi dire constante avec la tuberculose des méninges (voy. t. II, p. 438). Cette forme de l'encéphalite tuberculeuse est d'ailleurs presque toujours accompagnée d'hydrocéphalie.

La forme circonscrite de l'encéphalite tuberculeuse se manifeste par la présence de nodosités ou masses jaunâtres, peu consistantes, isolées ou

agglomérées en un ou plusieurs points de la substance nerveuse centrale. Ces masses, dont le volume varie depuis la grosseur d'un grain de raisin jusqu'à celle d'un œuf, offrent des sièges divers : sur un relevé de 30 cas,

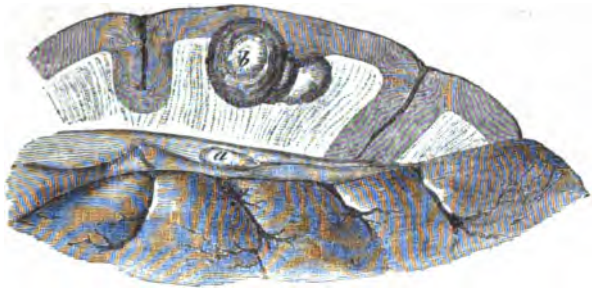

FIG. 145. — Partie postérieure d'un hémisphère cérébral dont l'une des circonvolutions est le siège de deux masses tuberculeuses accolées. Une section longitudinale a mis ces deux masses *a*, *b*, à découvert.

H. Green a trouvé qu'elles se rencontraient onze fois dans les hémisphères cérébraux, neuf fois dans le cervelet, sept fois dans le cerveau et le cervelet, deux fois dans la protubérance annulaire et le cervelet. Suivant Cruveilhier, ce dernier organe en serait atteint plus souvent que le cerveau et la moelle épinière.

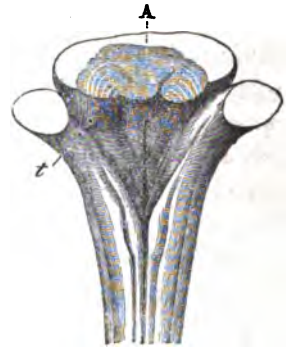


FIG. 146. — Bulbe et protubérance d'un enfant perpendiculairement sectionnée. Cette section laisse voir une masse tuberculeuse A envahissant la moitié postérieure de la protubérance et faisant saillie au niveau du plancher du 4e ventricule *t*.

La substance grise, tant celle de la périphérie que celle des parties profondes, est le lieu de prédilection des nodosités tuberculeuses, à cause sans doute des nombreux vaisseaux qu'elle renferme. De là, ces productions s'étendent à la substance blanche, et fréquemment elles s'observent à la limite de ces deux couches (fig. 145). Elles sont arrondies, sphériques, régulières ou légèrement mamelonnées, en rapport immédiat avec la substance nerveuse qui est, à leur contact, blanche et ramollie ; aussi tranchent-elles par leur coloration grisâtre ou jaunâtre sur celle de cette substance. La surface de section des masses tuberculeuses est d'ordinaire inégale, plus molle au centre qu'à la périphérie; mais elle ne laisse pas voir les dépressions que l'on observe quelquefois sur la coupe des produits gommeux (fig. 146). Leur coloration, uniforme ou bien semée de points gri-

sâtres, offre, dans certains cas, une disposition par couches concentriques (fig. 145), distinctes, à la façon des calculs urinaires. Ces masses sont généralement composées de granulations tuberculeuses agglomérées et réunies par un tissu grisâtre. Leur nombre est variable, et, si le plus souvent il existe une seule, deux ou trois nodosités dans toute la substance cérébrale, dans certains cas il est considérable, car on a pu compter jusqu'à quarante et cinquante de ces produits disséminés, soit dans le cerveau seulement, soit dans toute la masse encéphalique.

Histologiquement ces lésions ne diffèrent pas des tubercules des autres organes, c'est-à-dire qu'elles sont constituées par de petites cellules arrondies, semblables aux éléments de la lymphe, unies par une substance granuleuse ou fibrillaire, assez bien nourries à la circonférence de la nodosité, mais en voie de dégénérescence à son centre. Les bacilles de la tuberculose, que l'on trouve aussi bien ici que dans les tubercules des poumons, se voient dans le voisinage des vaisseaux. Ceux-ci, complètement oblitérés au sein de la masse tuberculeuse, ont leur gaine périvasculaire remplie de cellules embryonnaires et plus ou moins fortement distendue, jusque dans la zone grise, après quoi ils se confondent avec la zone caséeuse.

Les productions tuberculeuses de l'encéphale subissent, comme toutes les autres, une métamorphose régressive en vertu de laquelle elles se ramollissent, constituent une sorte de kyste athéromateux, dont le contenu peut être résorbé, si le malade vit assez longtemps, et qui vient parfois à se vider au dehors s'il se trouve en rapport avec une voie d'élimination. Ce mode de terminaison des plus difficiles est tout au moins rare pour l'encéphale, puisqu'il n'existe à notre connaissance qu'un seul fait où il ait paru se produire. La terminaison par crétification a été signalée par quelques observateurs et j'ai été à même de constater de la façon la plus manifeste un tubercule vrai et crétifié dans le corps strié d'une femme, morte âgée, et qui avait depuis l'enfance une hémiplégie avec contracture (voy. mon *Atlas d'anat. path.*, p. 395, pl. 41, fig. 2, 2').

Les tubercules de l'encéphale coïncident assez ordinairement avec la présence de tubercules dans d'autres organes, surtout dans les poumons et les ganglions mésentériques. Pourtant il faut bien reconnaître qu'il y a une certaine indépendance entre ces produits et ceux du poumon ou des ganglions lymphatiques, car, d'une part, les individus atteints de tuberculose pulmonaire périssent rarement par le cerveau, et d'autre part, ceux qui présentent des tubercules encéphaliques n'en ont souvent point dans les autres organes ; aussi la tuberculose cérébrale constitue-t-elle d'ordinaire une tuberculose primitive ou locale.

Les masses tuberculeuses de l'encéphale ont, comme nous venons de

le voir, de grandes analogies macroscopiques et microscopiques avec les gommes du même organe, et il ne faut pas être surpris si l'on éprouve quelquefois des difficultés à différencier ces deux ordres de lésions. Le tubercule, toutefois, avec ses zones formées des mêmes éléments à des âges différents d'évolution, est en général très mou à son centre et de plus en contact immédiat avec la substance nerveuse, peu colorée ou blanche et ramollie, tandis que la gomme beaucoup plus ferme dans sa partie centrale se trouve plongée dans une couche épaisse d'un tissu nouveau grisâtre et riche en vaisseaux qui la sépare de la substance nerveuse. Le premier, de forme sphérique, rond comme un pois ou une balle de fusil, n'offre habituellement aucune connexion avec les méninges, tandis que la seconde, de forme plutôt irrégulière et anguleuse, adhère en général aux méninges et principalement à la dure-mère. Ajoutons enfin que la présence du bacille tuberculeux ne laisse aucun doute sur la nature du produit de ce nom.

Les phénomènes liés à la tuberculose encéphalique varient nécessairement avec l'état fonctionnel de la région qui en est le siège. Par sa délimitation d'ordinaire très nette, cette altération offre parfois un réel intérêt physiologique, en ce sens que, mieux que tout autre désordre, elle permet d'arriver au déterminisme des fonctions des diverses parties du cerveau, et de cette façon elle procure à l'observateur un avantage que ne peut obtenir l'expérimentateur, presque toujours dans la nécessité d'opérer des mutilations venant obscurcir les résultats. Troubles divers du mouvement, convulsions épileptiques ou choréiques, paralysie, aphasie, voilà les désordres habituels produits par les tubercules de la zone motrice des hémisphères cérébraux; la diminution de la mémoire, le délire et plus tard le coma, sont les effets ordinaires de la présence de ces lésions au sein des lobes frontaux. L'hémiplégie avec contracture est le phénomène dominant dans le cas de lésions des pédoncules cérébraux et de la protubérance; quant à la sensibilité, elle est, comme dans la syphilis, rarement atteinte. Céphalalgie, faiblesse de la vue, inégalité dans les mouvements des membres supérieurs, amaurose et hémiplégie faciale, tels sont les principaux accidents déterminés par les tubercules du cervelet. Tous ces accidents ont quelquefois une période latente, après quoi ils éclatent d'une façon brusque; d'autres fois leur début est insidieux et leur marche lente et progressive. La mort, conséquence ordinaire de ces lésions, a lieu assez habituellement dans le délire et le coma.

*Étiologie et pathogénie.* — L'encéphalite tuberculeuse se rencontre à toutes les époques de la vie, mais elle est surtout une affection du jeune

âge. Observée, le plus souvent, entre trois et sept ans, elle se voit encore à la fin de la période d'accroissement et même plus tard ; néanmoins elle diminue de fréquence dans l'âge adulte et surtout dans la vieillesse. Elle reconnaît les mêmes causes prédisposantes que toutes les affections tuberculeuses et la même cause efficiente, le *bacille* spécial de la *tuberculose*. Toutefois, si la connaissance de ce bacille permet de comprendre la genèse du tubercule cérébral, elle ne nous donne pas la raison de la localisation à peu près exclusive de ce micro-organisme dans l'encéphale, quand surtout ce centre est le plus souvent épargné dans la tuberculose pulmonaire, à moins d'admettre que la réceptivité morbide réside plutôt dans l'organe que dans l'organisme.

BIBLIOGRAPHIE. — A. HALLER, *Opuscula pathol.*, Lausanne, 1768, p. 14. — VOIGTEL, *Handb. d. path. Anat. Halle*, 1804, t. I, p. 610. — A.-W. OTTO, *Compendium of path. Anatomy*, trad. angl. par South, London, 1831, p. 420 (Bibliographie). — J.-H. LÉVEILLÉ, *Rech. sur les tuberc. du cerveau*. Thèse de Paris, 1824. — J. ABERCROMBIE, *Mém. sur les tuberc. qui se forment dans le cerveau*, etc. (*J. gén. de méd., de chir. et de pharm.*, Paris, 1830, t. CXI, p. 363). — J.-F. LARCHER, *Considér. sur le développement des tuberc. dans les centres nerveux*, Paris, 1832. — J. CRUVEILHIER, *Anat. path. du corps humain*, Paris, 1835, p. 42, liv. VIII, pl. 2, fig. 1 et 3. — Le même, *Traité d'anat. pathol. génér.*, t. IV, p. 782. — T. CONSTANT, *Obs. et réfl. pour servir à l'hist. des tuberc. de l'encéph. chez les enfants* (*Gaz. méd.*, Paris, 1836, p. 481). — RILLIET et BARTHEZ, *Traité clinique et pratique des maladies des enfants*, Paris, 1843, t. III, p. 478. — P.-H. GREEN, *Observat. sur les tuberc. du cerv. chez les enfants* (*Gaz. méd.*, Paris, 1843, p. 27 ; *Med. ch. Tr.*, London, 1842, t. XXV, p. 192). — MAHOT, *Tubercule développé dans la protubérance* (*Gaz. méd.*, Paris, 1845, p. 298). — G. HIRSCH, *De tuberculose cerebrali*, Regimonti, 1846. — B. KŒBLER, *De tuberculosi cerebrali*, Berolini, 1847. — MAUTHNER, *Tubercules cérébraux (caverne tuberculeuse du cerveau communiquant avec l'extérieur)* (*Wochenbl. d. Zeitschr. d. Aertze zu Wien*, 1855, et *Archiv. gén. de méd.*, Paris, 1855, t. II, p. 604). — GODELIER, *Tubercule volumineux, développé dans la protubérance* (*Archiv. gén. de méd.*, 1856, t. II, p. 616, et *Mém. de la Soc. de méd. de Strasbourg*, t. II, 1855). — M.-A.-J. SOUFFLET, *Essai sur les tuberc. du cerveau*, Paris, 1856. — E. KŒCHLIN, *Sur quelques cas de tubercule de l'encéphale chez les enfants*, Paris, 1858. — H. LEBERT, *Traité d'anat. pathol.*, t. II, pl. 97, 103, 104, p. 83. — STRAUCH, *De cerebri tuberculosi*, Diss. inaug., Berolini, 1860. — A. FORSTER, *Zur path. Anat. d. grossen im Gehirn vorkommenden Tuberkel* (*Wurzb. med. Zeitsch.*, 1860, t. I, p. 128). — FINKELNBURG, *Chron. Gehirntuberkulose bei einem an Mania instinctiva leidenden Irren* (*Archiv. f. path. Anat. und Physiol.*, 1861, t. XX, p. 524). — J.-A. KUHN, *De casu raviore tuberculosis encephali*, Berolini, 1862. — L. MEYER, *Die Tuberculose in der Gehirnsubstanz* (*Archiv f. path. Anat. und Physiol.*, 1864, t. XXX, p. 22). — KLEIT,

*Tuberkelablager. im Pons Varolii* (*Memorabilien*, 1864, t. IX, p. 12). — Ed. Rindfleisch, *Der miliare Tuberkel* (*Archiv f. pathol. Anat.*, 1862, t. XXIV, p. 571, et *Archiv. gén. de méd.*, 1866, t. I, p. 513). — Bitot, *Des tuberc. du cervelet, path. anat. et phys. path.*, Paris, 1866. — Chatin, *Tubercules cérébraux* (*Mém. Soc. des sc. méd.*, Lyon, 1868, t. VII, p. 34). — H. Candellé, *Observ. pour servir à l'hist. des tuberc. de l'encéph.*, Paris, 1871. — F. Meschede, *Mil. Tuberculose, zumal in der Leber und in der medullar Substanz des Gehirns* (*Archiv f. path. Anat. und Phys.*, Berlin, 1872, t. LIV, p. 430). — L. Fleischmann, *Bemerk. über Gehirntuberkeln bei Kindern* (*Œsterr. Jahrb. f. Paediat.*, Wien, 1872, t. II, p. 105). — Henoch, *Tuberculose der Corpora quadrigemina* (*Berl. klin. Wochenschr.*, 1864, t. I, p. 125). — Le même, *Beiträge zur Casuistik d. Gehirntuberculose* (9 cas) (*Charité Annal.*, 1877, Berlin, 1879, t. IV, p. 489). — Le même, *Tuberculose des Pons Varolii und des Corpus quadrigeminum* (*ibid.*, 1878, Berlin, 1880, t. V, p. 468). — Troisier, *Bull. Soc. anat.*, Paris, 1872, sér. 2, t. XVII, p. 262. — C. Reisz, *Tubercula encephali* (*Hospit. Tid.*, Kjobenh., 1864, t. VII, p. 130). — W. Ogle, *British and foreign med. chirurg. Review*, 1864, p. 459. — Le même, *Transact. of the path. Soc. of London*, t. VII, 1866, p. 2 (Tuberc. crétifié). — R. Virchow, *Patholog. des tumeurs*, trad. de l'allem. par P. Aronssohn, Paris, 1871, t. III, p. 102. — C. Knappe, *Zur Statistik der Tuberculose der Hirnsubstanz*, Berlin, 1877. — L. Demouch, *De la tuberculose miliaire aiguë à forme cérébrale apoplectique*, Paris, 1878. — W.-S. Church, *Contribut. to cerebral patholog.* (*Saint Barthol. Hospit. Reports*, London, 1869, t. V, p. 165). — C. Pilz, *Tuberkel in der Vierhügeln* (*Jahrb. für Kinderheilkund*, N. F., 1870, t. III, p. 133, et *Schmidt's Jahrb.*, t. CXLVI, p. 148). — Barthez, *Tubercule du pont de Varole et des tubercules quadrijumeaux* (*Gaz. des hôpit.*, 1869, p. 146). — H. Arnott, *Scrofulous tumours in brain and testicle, from a case in which the elbow-joint has been excised two years previously* (*Trans. of the path. Soc. of London*, 1872, t. XXIII, p. 5). — F. Karrer, *Observat. des tubercules du cerveau chez l'adulte* (*Berlin. klin. Wochenschr.*, 1874, n° 31). — Wernicke, *Ein Fall von Ponserkrankung* (*Archiv f. Psych. und Nervenkr.*, t. VII, p. 513, et *Rev. des sc. méd.*, 1878, t. XI, p. 150). (Voyez en outre les Tables des *Bull. de la Soc. anat. de Paris.*)

*Encéphalite lépreuse.* — Les affections lépreuses ayant la plus grande analogie avec celles de la syphilis et de la tuberculose, il est intéressant de rechercher si, comme ces maladies, la lèpre parvient à localiser ses effets sur les centres cérébro-spinaux, d'autant qu'elle a une tendance marquée à envahir les cordons nerveux. Les faits, à cet égard, sont malheureusement peu nombreux et manquent de précision. Carter prétend que, dans la lèpre ordinaire, le cerveau et ses membranes sont énormes; Danielssen et Bœck, dont les observations n'ont pas été confirmées, font mention de l'existence d'une inflammation diffuse des enveloppes du centre cérébro-spinal, au voisinage surtout des racines nerveuses et se

contentent de signaler la présence dans le cerveau de lésions bana telles que ramollissement et piqueté sanguin. Toutefois, aucun exan microscopique ne venant éclairer la structure de ces lésions, il est diffi d'être fixé sur leur nature; pourtant, comme ces mêmes auteurs parl encore d'induration de la substance nerveuse et d'un certain degré d'l drocéphalie, il y a des raisons de croire que l'encéphale peut présen dans la maladie lépreuse des lésions semblables à celles qui affectent nerfs. Ces lésions en somme demanderaient à être mieux étudiées qu'el ne l'ont été jusqu'ici.

Bibliographie. — D. C. Danielssen et W. Beck, *Traité de la spedalskhed elephantiasis des Grecs*, Paris, 1848, p. 287. — H.-W. Carter, *On the Sympto and morbid anatomy of leprosy, with remarks* (*Transact of the med. and phy Society of Bombay*, 1862, n. s., t. VIII, p. 1).

## § 3. — Néoplasies.

L'étude des néoplasies cérébrales a depuis longtemps attiré l'attenti des anatomo-pathologistes, aussi les travaux sur la matière sont-ils d plus nombreux. L'apparence extérieure, jusqu'en ces dernières anné suffisant seule à caractériser ces altérations, on en est arrivé à décri sous le nom de cancer cérébral des néoplasies molles ou dures, d'app rence médullaire ou squirrheuse, mais de nature souvent fort diverse, d une confusion regrettable et une grande difficulté à tirer parti des obs vations anciennes. Les observations modernes trop souvent ne valent p mieux, et se ressentent de l'état incertain de l'histologie à ses débu Cependant, étant connue la composition histologique de l'encéphale l'état normal, il est possible de se faire une idée générale des différent tumeurs qui peuvent s'y rencontrer, puisque, suivant la loi formulée p nous dans la partie générale de ce travail, loi qui jusqu'ici nous a tou jours paru incontestable, les néoplasies présentent pour un même orga autant de variétés de tumeurs que ces organes comportent de variétés d tissus ou d'éléments. Or l'encéphale, se trouvant formé d'un stroma con jonctif et d'éléments nerveux, peut donner naissance aux végétations d différents tissus conjonctifs et à des néoplasies nerveuses. Les premières, de beaucoup les plus fréquentes, comportent un certain nombre de typ qui ne diffèrent pas de ceux que l'on rencontre partout ailleurs : endothé liome, lymphome, myxome, lipome, fibrome, ostéome, etc.; les seconde ne renferment qu'un seul type, le névrome. A ces deux groupes, s'en

oute un troisième, constitué par des néoplasies épithéliales. Or ces oplasies ayant leur origine non plus dans le cerveau, mais dans un ssu épithélial quelconque, sont toujours secondaires ou plutôt métatatiques.

Bibliographie générale. — A. Salomon, *D. de quibusdam cerebri tumoribus*, dinburg, 1810. — A.-B. Hertel, *D. de Cerebri et Meningum tumoribus*, Berol., 1814, avec pl. — C.-E.-J. Hammer, *D. anat. path. s. tumorum morbosorum in cerebro observat. novas*, Lipsiæ, 1817, avec pl. — F.-V. Mérat, *Bull. de la Faculté de méd. de Paris*, 1815, Paris, t. IV, p. 335. — Hebreard, *ibid.*, 1817, p. 399. — Lerminier, *Sur une affect. cancéreuse du cerveau* (*Ann. méd. chir. des hôpit.*, 1819, t. I, p. 225). — D. Mayer, *D. de cerebri tumoribus*, avec pl., Berol., 1829. — Andral, *Clinique méd.*, t. V, Paris, 1833. — A.-W. Otto, *A Compendium of human et comparat. pathol. Anat.*, trad. angl. par South, London, 1831, p. 416 (Bibliogr.). — Notta, *Tumeur cancéreuse du cerveau* (*Bull. de la Soc. anat.*, Paris, 1847, t. XXII, p. 342). — H. Lebert, *Ueber Krebs und die mit Krebs verwechselten Geschwülste im Gehirn und seinen Hüllen* (*Archiv f. pathol. Anat. und Physiol.*, 1851, t. III, p. 463). — — F. Gaillardon, *Des caract. anatom. du cancer des centres nerveux*, Paris, 1843. — J. Hutchinson, *Large circumscribed tumor from the brain* (*Trans. path. Soc. London*, 1855-56, t. VII, 7, pl.). — F. Obernier, *Zur Casuistik d. Hirntumoren* (*Archiv f. path. Anat. und Physiol.*, 1866, t. XXXVI, p. 155). — E. Grimm, *Zur Casuistik der Tumoren in den vorderen Hirnlappen* (*Wien. med. Wochenschrift*, 1868, t. XVIII, p. 653, 677, 696). — E. Heynen, *De cerebri tumoribus*, Berolini, 1865. — J.-W. Ogle, *Observat. de tumeurs du cerveau et de la moelle épinière* (*Brit. and foreign med. chir. Review*, 1864, t. XXXIV, p. 457; t. XXXV, 464; t. XXXVI, 200). — Friedreich, *Beiträge zur Lehre von den Geschwulsten innerhalb der Schädelhöhle*, Wurzburg, 1853 (*Arch. gén. de méd.*, 1854, t. II, p. 474). — Herz, *De cerebri neoplasmatis*, Vratislaviae, 1855. — G. Strossenreuther, *Beitrag zur Casuistik der Hirntumoren*, Erlangen, 1856. — F. Hermann, *Ueber Pseudo-plasmendes Gehirns* (*Russlands med. Zeit.*, t. IV, p. 63, 1857, t. XIV, p. 185). — M. Rosenthal, *Zur Casuistik der basol. Hirntumoren* (*Wien med. Hall.*, 1863). — Le même, *Sechs Fälle von Hirntumor sammt autoptischem Befun den* (*Vierteljahrschr. f. Psychiatrie*, *Neuwied*, 1868, t. II, p. 174-197). — P. Ladame, *Symptomatologie und Diagnostik der Hirngeschwülste*, Wurzburg, 1865 (*Archiv. gén. de méd.*, 1866, t. I, p. 634). — A. Vulpian, *Leçons sur la physiol. du système nerveux*, Paris, 1868. — O. Shuppel, *Beitr. zur Casuistik der Hirntumoren* (*Archiv der Heilkunde*, 1867, t. VIII, p. 357). — A. Steffen, *Zur Casuistik d. Hirntumoren im Kindl. Alter* (*Berl. klin. Wochenschr.*, 1867, t. IV, p. 265). — Kuttlinger, *Ueber Hirngeschwulste* (*Bayer ärzt. Intelligensblatt*, 1867, p. 20). — Ball et Krisaber, *Dict. encyclop. des sc. méd.*, Paris, 1873, t. XIV, p. 431). — C. Hillebrand, *Ueber Tumoren in den vorderen Hirnlappen*, Berlin, 1868. — Bouchard, *Sur un cas de tumeur du plancher du*

4e *ventricule* (*Bull. de la Soc. anat.*, Paris, 1868, t. XLIII, p. 50). — MAGNA *Tumeur cérébr.* (*ibid.*, p. 617).—C. LE BLANC, *Beitrage zur pathologischen Anatom der Gehirntumoren*, Bonn, 1868. — E. PARDESSUS, *Essai sur la nature et le diagnostic des tumeurs comprises sous le nom de cancer du cerveau.* Thèse de Paris 1869. — E. MULLER, *Zur Casuistik d. Hirntumoren*, Dorpat, 1869. — J.-B. MICABIAU, *Quelq. considérations sur les tumeurs du cervelet.* Th. de Paris, 1869. — G. SIEFFERT, *Essai sur les tum. du cervelet.* Th. de Paris, 1872-1873. — HUELL, *Zur Casuistik der Gehirngeschwülste* (*Schmidt's Jarbuch*, 1872, t. CLV, p. 150). — E. HESCHL, *Ueber Hirntumoren in histologischen Beziehung.* (*ibid.*, p. 308, et *Med. Jahrb.*, Wien, 1872, p. 188). — HUGLINGS-JACKSON, *A series of cases illustrative of cerebral pathology. Cases of intra-carnial tumeur* (*Med. Times and Gaz.*, Londres, 7 déc. 1872 et 10 mai 1873). — T.-S. CLOUSTON, *Tumors of the brain and their relation to its mental funct.* (*J. ment. science*, London, 1872, t. XVIII, p. 153). — J. WAGNER, *Ueber Hirngeschwülste*, Berlin, 1871. — A. HOINGNE, *Des tumeurs du cerveau.* Thèse de Paris, 1872. — J. MULLER, *Zur Casuistik der Hirntumoren*, Greifswald, 1874. — A. VERRON, *Étude sur les tumeurs du 4e ventricule.* Thèse de Paris, 1874. — L. DE BEURMANN, *Tumeur du noyau extraventriculaire de chaque côté*, etc. (*Bull. de la Soc. anat.*, 1876, t. LI, p. 347). — B. BALL, *Tumeur développée dans le lobe antérieur droit du cerveau, épilepsie sympt., autopsie* (*Compt. rend. Soc. biol.*, Paris, 1877, sér. 6, t. III, p. 311). — CORNIL et THOMAS, *Atrophie secondaire cérébrale, tumeur du pédoncule, épilepsie* (*Gaz. méd. de Paris*, 1864, p. 584). — H. HAN, *Tumores cerebri et cerebelli* (*Med. chir. Centralbl.*, Wien, 1878, t. XIII, p. 424, 447). — P. SPILLMANN et J. SCHMITT, *Contribution à l'étude des tumeurs du 4e ventricule* (*Arch. gén. de méd.*, 1882, t. II, p. 182). — RICHTER, *Contribut. à l'hist. cliniq. des tumeurs cérébrales* (*Gaz. méd.*, Paris, 1882, p. 165). — MILES, *Tumeur du pont de Varole* (*Union méd.*, 20 août 1882, p. 298). — M.-A. HUGHES BENNETT, *Tumeur cérébrale traitée chirurgicalement* (*Soc. roy. de méd. de Londres*, 12 mai 1885, et *Journ. des Soc. scientif.*, 1885, p. 256). — Voy. de plus les *Atlas d'anat. path.* de CRUVEILHIER, LEBERT et LANCEREAUX.

### I. — Endothéliome.

Cette néoplasie, beaucoup plus commune qu'on ne le pense, est désignée sous des noms divers dans les ouvrages d'anatomie pathologique, où l'on ne s'est pas toujours rendu un compte exact de son origine. Après avoir été décrite par plusieurs auteurs sous le nom de *tumeur perlée*, elle a reçu les noms d'épithéliome (Ch. Robin), de carcinome cérébral (Rindfleisch), enfin ceux de psammome (Virchow) et de sarcome angiolithique (Cornil et Ranvier). En somme, cette production est engendrée par la végétation des cellules endothéliales, et, comme celles-ci sont abon-

lantes, puisqu'elles tapissent la pie-mère, les espaces et les gaines lymphatiques, puis les plexus choroïdes, la fréquence relative de l'endothé-

Fig. 147. — Hémisphère cérébral parsemé de tumeurs pisiformes, molles, gluantes et comme gélatineuses (endothéliomes)

ome cérébral s'explique tout naturellement. Cette lésion est unique u multiple, parfois symétrique (voy. mon *Atlas d'anatomie patholo-*

ig. 148. — Coupe microscopique d'une des tumeurs de la figure 147. — *a a*, artérioles dont l'une est obstruée par un bouchon fibrineux ; *b b*, cellules provenant de la multiplication des endothéliums de la gaîne lymphatique ; *c, d*, ces mêmes cellules en voie de dégénérescence colloïde.

*ique*), et, en raison de son point de départ, elle se rencontre de préférence à la périphérie du cerveau (fig. 147) ou du cervelet (1) (fig. 149),

(1) *Endothéliome du cervelet, céphalée, vomissements, difficulté dans la marche, amaurose, mort rapide.* — B. V., âgée de quarante-six ans, cuisinière, accuse pour toute maladie antérieure une variole à l'âge de vingt-six ans, et se plaint d'éprouver depuis

à la surface des ventricules, où elle a été souvent confondue avec le sa come fuso-cellulaire, à cause de la forme des éléments qui la composei et avec le cancer à cause de la disposition de ces mêmes éléments.

L'endothéliome cérébral a une consistance un peu molle, une colora tion grisâtre ou rosée, une forme arrondie ou aplatie, suivant son siège

deux mois des douleurs vagues dans plusieurs points du corps, le plus souvent au niveau de la onzième vertèbre dorsale et sous le mamelon. A ces accidents se sont ajoutés, il y une quinzaine de jours, une céphalalgie intense et des vomissements verdâtres.

Admise dans notre service à la Pitié, le 16 avril 1879, cette malade, bien constituée présente les stigmates d'une ancienne variole. Assez fortement anémiée, elle a, malgré la conservation de son intelligence, le regard étrange et la vue affaiblie. Elle accuse une céphalée presque continue, des vomissements se produisant de temps à autre, et une difficulté manifeste et progressive dans la marche. La sensibilité cutanée est partout intacte, les organes thoraciques et abdominaux ne présentent aucun désordre matériel appréciable. Les urines abondantes, d'une densité de 1022, contiennent une forte proportion d'urates.

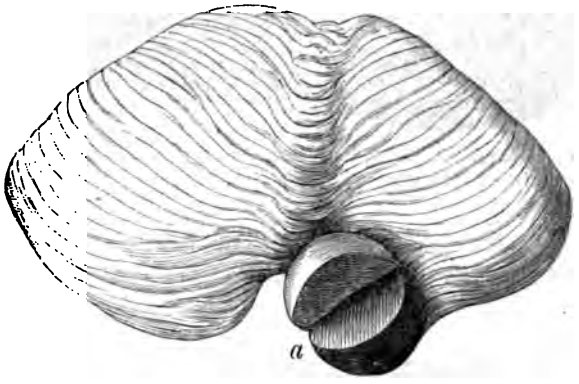


Fig. 149. — Le cervelet vu par sa face supérieure.
*a*, endothéliome.

Dans le courant des mois de mai et de juin, la céphalée continue, la difficulté de la marche s'accentue, la sensibilité est conservée, la vision est plus faible, la dilatation des pupilles plus considérable, les vomissements continuent à se produire de temps à autre.

En juillet, la marche devient à peu près impossible, la malade ne peut se soulever seule sur son lit, elle a de la peine à rester debout, et de la tendance à tomber à gauche. Les membres d'ailleurs paraissent plus faibles de ce côté que du côté opposé. La malade siffle difficilement et se met à pleurer à chaque instant, surtout quand on lui parle. Le 15 juillet, on constate le début d'une eschare sur la fesse gauche au niveau du sacrum. A partir de ce moment la faiblesse se prononce de plus en plus, la malade presque toujours somnolente ne peut rien par elle-même; on doit l'aider dans l'accomplissement de tous ses actes. Elle meurt enfin tout à coup dans la nuit du 26 au 27 juillet, sans que la veille on ait rien remarqué de nouveau dans son état. Cette malade depuis son entrée à l'hôpital était soumise à un traitement ioduré.

Légère opalinité des méninges molles, intégrité des artères de la base de l'encéphale; dilatation des ventricules latéraux dans la proportion d'environ un tiers. La cloison interventriculaire, amincie dans sa portion supérieure, est réduite aux simples feuillets de l'épendyme. Un néoplasme de forme arrondie, du volume d'un gros œuf de pigeon, se rencontre au niveau de la grande circonférence du cervelet, à la partie postérieure de l'hémisphère droit, entre deux circonvolutions (fig. 149). Cette tumeur se détache avec facilité de la substance nerveuse, légèrement ramollie à son contact. Elle est ferme, formée

Développée à la face interne de la pie-mère, ce qui est le cas le plus ordinaire, et de préférence au niveau d'un repli de cette membrane, il occupe généralement un sillon dont il prend parfois le moule, refoule la substance nerveuse plutôt qu'il ne la pénètre et détermine son irritation plutôt que sa destruction. Situé à la surface des ventricules ou dans l'épaisseur de la substance nerveuse, cette néoplasie est uniforme, arrondie, ou encore allongée lorsqu'elle prend naissance dans une gaine lymphatique, car alors le processus commence par la formation de gros amas cellulaires aux dépens des cellules de la tunique adventive (fig. 148).

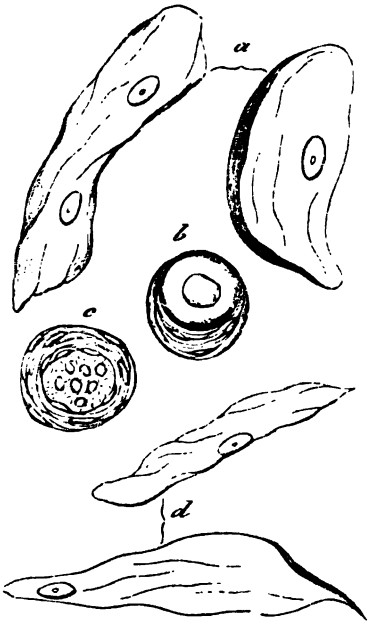

FIG. 150. — *a*, *d*, cellules endothéliales libres; — *b*, *c*, mêmes cellules concentriquement disposées autour de noyaux centraux et formant des globes sphériques.

Les éléments qui composent ces lésions sont ordinairement allongés, riches en protoplasma, munis de noyaux et de nucléoles, assez semblables aux cellules des plexus choroïdes. Ils sont ramassés en pelotes plutôt que stratifiés, globuleux au centre et fusiformes à la périphérie (fig. 150 et 151). Ces derniers, réunis aux cellules des pelotes voisines, forment entre celles-ci des traînées plus ou moins épaisses, mais les cloisons les plus importantes ne proviennent pas moins du stroma du parenchyme siège de l'endothéliome. Les vaisseaux sont le plus souvent atrophiés ou réduits en traînées conjonctives étroites et calcifiées (voy. fig. 151). Quant à la substance nerveuse située au contact de cette néo-

de cellules endothéliales diversement disposées, quelques-unes enroulées de façon à constituer des globes semblables aux globes épidermiques et d'un petit nombre de vaisseaux.

Hypérémie des deux poumons, caverne au niveau du lobe supérieur du poumon droit en rapport avec la suppuration des corps des deuxième et troisième vertèbres dorsales. Des adhérences unissent le péricarde au cœur; surcharge graisseuse à la base de cet organe, légère dégénérescence de son tissu. Le foie, peu volumineux, est hypérémié; la vésicule biliaire, de petit volume, renferme une bile liquide. La rate, volumineuse, adhère au lobe gauche du foie, le pancréas n'a rien. Les reins un peu volumineux laissent sourdre un sang noir à la coupe. L'estomac, injecté sur plusieurs points, est le siège de petits foyers hémorrhagiques. Il existe des adhérences anciennes et multiples entre les organes du petit bassin.

plasie, elle s'enflamme, cesse de se nourrir et se ramollit par suite de la métamorphose graisseuse que subissent ses éléments.

Aux endothéliomes de l'encéphale se rattachent la tumeur perlée des auteurs ou cholestéatome (épithéliome de Rindfleisch), qui se rencontre le plus souvent au niveau des dépressions existant à la base du cerveau. Cette tumeur, située sous l'arachnoïde et dont le volume peut atteindre la grosseur d'une noix, se trouve constituée par des masses cellulaires converties en globes perlés et brillants. Sa base, en rapport avec la substance cérébrale, a forcément le même point de départ et le même siège

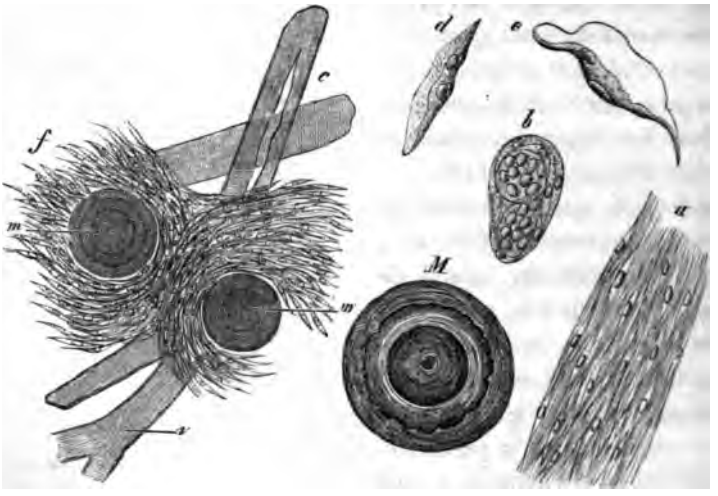


FIG. 151. — Dispositions diverses des cellules provenant d'un endothéliome encéphalique. — *a*, éléments accolés simulant un tissu fibrillaire; *b*, cellules entourant des noyaux; *c*, bâtonnets cylindriques; *d*, *e*, cellules libres; *f*, cellules concentriquement disposées autour de globes sphériques; *m*, baguettes calcaires; *r*, vaisseau calcifié; *M*, globe cellulaire calcifié à son centre (150/1).

que l'endothéliome et n'en est qu'une variété (voy. t. II, p. 447). De ces lésions, se rapproche une tumeur rencontrée quelquefois dans le troisième ventricule par Rindfleisch, qui l'a décrite à tort comme un cancer. Cette néoplasie, composée de cylindres et de foyers de cellules endothéliales renfermées dans un stroma abondant de tissu muqueux, ne se distingue d'un myxome très mou que par la présence d'une certaine quantité de grains blanchâtres, très durs et qui ne sont que des globes perlés, crétifiés. Placés sous le microscope et légèrement comprimés, ces grains blancs se brisent en éclats formés de cellules calcifiées, tandis que dans leur voisinage se voient des cellules endothéliales plus jeunes, disposées sous forme de cylindres et d'amas arrondis. C'est là une lésion, malgré son apparence, bien différente du cancer, qui d'ailleurs reste

énigne et ne se généralise jamais comme ce dernier. Il est enfin des néoplasies de la surface des ventricules qui paraissent rentrer dans ce groupe. Ce sont des tumeurs petites, villeuses ou fongueuses, formées de végétations en forme de papilles, vasculaires, recouvertes d'une couche endothéliale épaisse, et généralement développées aux dépens des plexus choroïdes. En somme, les endothéliomes cérébraux se montrent avec des caractères qui varient suivant leur point de départ.

Néoplasie essentiellement locale, l'endothéliome encéphalique engendre des troubles fonctionnels variés, en rapport avec son siège et l'altération plus ou moins étendue de la substance nerveuse de son voisinage. Son évolution est lente, progressive, mais non toujours indéfinie, car elle peut être arrêtée par la calcification, circonstance qui donne à l'endothéliome quelques-unes des allures cliniques de la tumeur gommeuse. A côté de la métamorphose calcaire, qui est un de ses modes de terminaison, l'endothéliome des vaisseaux de l'encéphale subit parfois aussi la dégénérescence colloïde, ainsi que le montre la figure 148, qui représente un endothéliome des vaisseaux de la pie-mère cérébrale.

Lésion relativement commune, à cause sans doute des gaines lymphatiques dont sont pourvus les vaisseaux de l'encéphale, l'endothéliome cérébral survient dans l'âge adulte, quelquefois pendant l'enfance, rarement dans le cours de la vieillesse ; ses conditions étiologiques nous échappent ; sa pathogénie est toujours méconnue.

Bibliographie. — Hooper, *The morbid Anatomy of the human brain*, London, 1828. — Abercrombie, *Diseases of the brain*, London, 1828. — Andral, *Clinic. méd.*, t. V, p. 612, Paris, 1834. — Cruveilhier, *Anat. patholog.*, liv. XIX, pl. 3, liv. XXV, pl. 2, liv. XXXV, pl. 3. — Bright, *Report of med. Cases*, t. II, p. 2, 7, 30. — Carswell, *Illustrat.*, fasc. 4, pl. 2, fasc. 3, pl. 2. — G.-H. Bergmann, *Ueber drei eigenthüml. Excrescensen am Epithelium de Gehirn höhlen.* (*Hannov. Ann. f. d. Ges. Heilk.*, 1838, t. III, p. 548). — H. Lebert, *Traité des malad. cancéreuses*, p. 378, et *Archiv. f. patholog. Anat.*, t. III, p. 463. — Le même, *Traité d'anat. pathol.*, t. II, p. 85, t. I, pl. 46, fig. 1-3. — Buttersack, *Uber Gehirnkrebs*, Tubingen, 1857. — Martin, *Cancer médull. du cerveau*, etc. (*St Bartholomew's Hosp. Reports.*, t. I, p. 239, 186). — Riedel, *Fall von Markschwamm im Gehirn* (*Bayer Aertzl.*, p. 51, *Intell. Blatt.*, t. XLIX, p. 694, 1867). — Hutchinson, *Large circumscribed tumor from the brain* (*Trans. of the path. Soc. of London*, 1885, t. VII, p. 7). — Hillier, *Tumor from the brain* (*ibid.*, p. 18). — Potain, *Tumeur cérébrale épithéliale* (*Bull. Soc. anat.*, Paris, 1861, t. XXXVI, p. 40). — J. Ogle, *The Journal of mental science*, 1864, Nr. 50 (15 *cas de cancers primitifs dans la substance cérébrale*). — Ye, *Psoammome du cerveau* (*Dublin Journ. of med. sc.*, août 1872, p. 147, et *Gaz. hebd. de méd. et de chir.*, 1872, p. 701). — Troisier, *Sarcome*

*névroglique des deux hémisphères cérébraux* (*Bull. de la Soc. anatom.*, Paris, 1872, t. XLVII, p. 328). — J. Moens, *Ein Fall von Hirnkrebs* (*Archiv f. path. Anat. und Physiol.*, 1877, t. LXX, p. 411). — G. Spillmann et J. Schmitt, *Contribut. à l'étude des tumeurs du 4e ventricule* (*Archiv. gén. de méd.*, 1882, t. II, p. 182). — Fr.-S. Eve, *Endothelioma of the cerebellum* (*Trans. of the pathol. Soc. of London*, 1882, t. XXXIII, p. 12). — J.-H. Dutty, *Notes and remarks upon a case of villous tumor in the fourst ventricle* (*Brain*, oct. 1885, p. 309). (Voy. de plus le t. II, p. 462.)

II. — Lymphome.

Constituée par la multiplication des éléments de la névroglie, que l'on peut considérer comme étant le tissu lymphatique de l'encéphale, cette néoplasie, généralement désignée depuis Virchow sous le nom de *gliôme*, doit porter avec plus de raison celui de *lymphome*, qui la rapproche des végétations similaires des autres organes. Née aux dépens des éléments faisant partie du tissu interstitiel de l'encéphale et tout particulièrement aux dépens du tissu réticulé sous-jacent à la couche endothéliale ventriculaire, cette production, relativement commune, fait quelquefois saillie dans les ventricules, à l'instar de l'endothéliome, et se développe également dans le cerveau et le cervelet. Le plus souvent unique, le lymphome cérébral peut être multiple, ou même combiné à certaines productions qui s'en rapprochent comme le myxome ou le fibrome. Sur 99 cas rassemblés par Lemcke, il

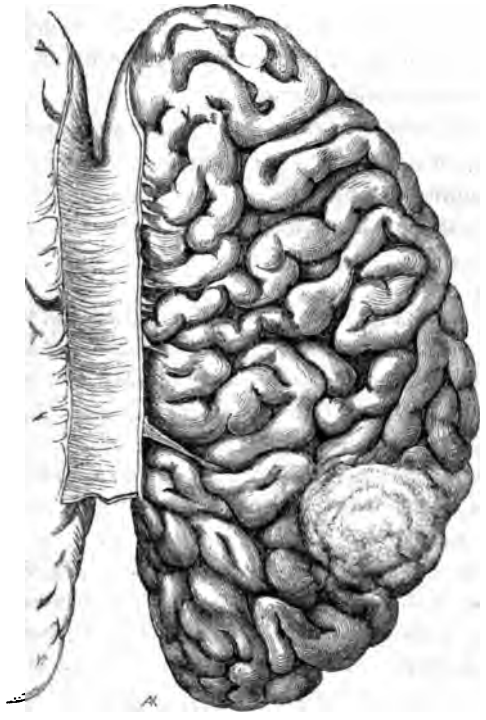

Fig. 152. — Lymphome situé dans l'hémisphère droit du cerveau et formant une tumeur assez peu distincte qui s'enfonce dans le lobe occipital.

existe 82 gliômes et 17 glio-sarcomes, glio-fibromes ou glio-myxomes; mais dans près de la moitié de ces cas (45 sur 99), les organes de la vision sont le siège de la néoplasie, 38 fois c'est le cerveau, 10 fois le cervelet, 5 fois la moelle épinière et une fois le nerf auditif.

Assez mal limité dans certains cas, le lymphome de l'encéphale apparaît à la convexité des hémisphères comme une circonvolution d'un développement colossal (voy. mon *Atlas d'anatomie pathologique*, Paris, 1871, p. 416, pl. 41, fig. 3, 3', 3'') ou bien dans la profondeur des centres nerveux sous forme d'un épaississement de l'épendyme. Mieux circonscrite dans d'autres cas, cette production irrégulièrement arrondie, se distingue nettement de la substance nerveuse circonvoisine qu'elle refoule et se montre sous l'apparence d'une ou plusieurs tumeurs, irrégulièrement arrondies, ayant depuis le volume d'une noisette jusqu'à la grosseur d'un œuf (fig. 152). Ces tumeurs sont tantôt molles, friables, de teinte rosée avec des stries ou des points rougeâtres produits par des dilatations vasculaires ou des exsudats sanguins, tantôt dures, résistantes, grisâtres ou blanchâtres, peu vasculaires avec des plaques jaunâtres dans leur épaisseur (fig. 153) (1). Les unes et les autres ont une composition dans

FIG. 153. — Section du lobe occipital destiné à montrer le lymphome qui existe dans sa profondeur. Une partie de cette tumeur de coloration blanche a subi la transformation caséeuse (coupe de la figure 152).

(1) *Lymphome de la région postérieure de l'hémisphère gauche du cerveau. État gastrique, ivresse, impossibilité de se tenir debout et de marcher, incontinence des matières; eschares, arthrite du genou gauche et mort.* — D. A., boutonnier, âgé de quarante-sept ans, jouissait d'une bonne santé habituelle, quand dans les premiers jours de l'année 1885, il ressentit des maux de tête et s'aperçut d'une raideur du cou qui rendait tout mouvement douloureux. A partir de ce même moment, sa vue s'affaiblit d'une façon progressive, et il éprouva de la difficulté dans la marche.

Admis dans notre service (hôpital de la Pitié) le 19 février 1885, ce malade, dans le décubitus dorsal, les bras croisés sur sa poitrine, les jambes fléchies, pliées sous son corps, se trouve plongé dans une somnolence dont on a peine à le tirer. Il n'entend qu'après un certain temps les questions qu'on lui pose, il y répond avec peine et en faisant de pénibles efforts. Les mouvements qu'on lui commande sont très lents, il peut à peine soulever les jambes et se trompe souvent en levant la droite pour la gauche ou inversement. Si on le fait marcher, il va comme un homme endormi, les jambes écartées et fait reposer le poids du corps sur les talons; il obéit assez bien aux ordres : à droite, à gauche, tournez. Les mains présentent parfois des tremblements assez semblables à ceux de la paralysie agitante, elles ont de la peine à saisir les objets, sont maladroites.

La station assise dans le lit est impossible au malade, et lorsqu'on l'y maintient, il porte

laquelle on peut reconnaître un stroma conjonctif, des vaisseaux et des éléments cellulaires (voyez t. I, p. 314).

La substance fondamentale se montre sous la forme d'un tissu fibrillaire, réticulé, extrêmement mince et appréciable seulement après durcissement par l'acide chromique. Ce tissu, qui a son point de départ dans les capillaires, présente des noyaux ovalaires sur quelques points d'entrecroisement, et forme des alvéoles plus ou moins irréguliers, comblés par des éléments cellulaires (fig. 154). Très mince et fibrillaire dans certains lymphomes qualifiés de mous, il est plus épais, dense, fasciculaire ou lamellaire dans certains autres appelés, pour ce motif, lymphomes durs. Les vaisseaux, plus abondants dans les lymphomes mous que dans les lymphomes durs, présentent, à la périphérie de la néoplasie surtout, des dilatations partielles et parfois des ruptures suivies d'hémorrhagies: au centre, par contre, ils dégénèrent souvent et donnent lieu, au bout d'un certain temps, à des sortes de tractus fibreux résistants. Leurs parois ont une épaisseur et une résistance plus grandes dans les lymphomes durs que dans les lymphomes mous, et pour ce motif les hémorrhagies sont plus fréquentes dans ces derniers. Les cellules formées d'un noyau et d'une masse considérable de protoplasma ont de 8 à 15 $\mu$ et sont assez semblables aux

la main à sa tête comme pour la soutenir, l'avant-bras et le bras gauche sont un peu raides; néanmoins, les deux mains serrent avec une force à peu près égale. Il n'y a pas de paralysie faciale, mais il existe du nystagmus et le regard se porte imperturbablement à droite.

L'intelligence est nette, mais la mémoire est diminuée. Intégrité de la sensibilité cutanée. Conservation des réflexes plantaires, abolition des réflexes rotuliens.

L'appétit du malade est tombé depuis le début des accidents, cependant la déglutition est facile et il n'existe pas de vomissements. L'haleine est fétide. Les organes thoraciques et ceux du ventre sont intacts, le pouls est à 60 pulsations.

Les urines d'un jaune pâle ont une réaction alcaline, mais elles ne contiennent ni sucre ni albumine. (Traitement : calomel 20 centigrammes en dix doses; iodure de potassium, 2gr,50.)

Dans les jours qui suivent, il se produit un léger degré d'amélioration du côté des yeux et de l'intelligence. Cependant le malade ne peut bien se tenir debout, ni marcher, et laisse fréquemment aller ses matières, il dort quelquefois la nuit, mais d'autres fois il est agité, cause, chante, se débat et ne se rappelle de rien à son réveil; sa main gauche est un peu moins forte que la droite. Si on le maintient, il avance à petits pas sur les talons; debout et abandonné à lui-même, il a la sensation d'un homme ivre, vacille, et s'abattrait si on ne le retenait pas.

Le 5 mars, on suspend l'usage du calomel, à cause d'un léger degré de stomatite; l'iodure de potassium est continué. L'état général et l'état local du malade ne changent pas; de temps à autre il survient de la torpeur ou de la somnolence; et, vers la fin du mois, la paralysie des membres gauches s'est accentuée surtout au niveau du bras, car le malade a peine à s'en servir; par contre, la contraction des muscles du cou persiste. Le 27 mars, apparaît sur le trajet de la crête sacrée une eschare qui s'étend peu à peu. Les bras, légèrement tremblants, sont presque constamment agités; le mouvement a en partie reparu dans le bras gauche. Les voies digestives sont toujours dans un mauvais état, la

cellules lymphatiques. Très serrées et abondantes dans les lymphomes mous ou embryonnaires, ces éléments sont beaucoup plus rares dans les lymphomes durs où la substance fondamentale est prédominante.

Les lymphomes encéphaliques refoulent en général la substance nerveuse de leur voisinage; mais il n'est pas rare de trouver des traînées de cellules gliomateuses, dispersées jusque dans l'épaisseur de cette substance, principalement sur le trajet des vaisseaux. Le liquide céphalo-rachidien est abondant, et les cavités ventriculaires sont ordinairement dilatées, pour peu que la néoplasie soit située dans leur voisinage ou sur le trajet de l'aqueduc de Sylvius.

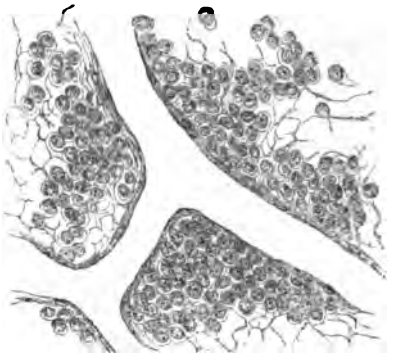

Fig. 154. — Coupe microscopique d'un lymphome (gliôme) cérébral. Des parois d'un vaisseau partent des aréoles qui renferment des cellules semblables aux cellules lymphatiques.

Ces tumeurs ont une marche variable qui dépend tout à la fois de leur nature et de leur siège. Comme toutes les néoplasies, elles évoluent d'autant plus rapidement que le tissu qui les compose a moins de tendance à se développer et à devenir adulte. Leur accroissement dans les

langue est saburrale et l'haleine très fétide. Dans le courant d'avril, il se produit une nouvelle eschare au niveau du grand trochanter droit; le malade est tantôt somnolent, tantôt délirant avec calme. Le 11 avril, la jambe gauche se tuméfie, le genou correspondant devient douloureux et un épanchement assez considérable survient dans cette articulation. En même temps, le malade est pris de fièvre, il maigrit rapidement et ne se nourrit plus que de lait. Le tremblement des membres s'accuse de plus en plus, c'est une sorte de trépidation qui ne cesse qu'avec le repos du membre. Le 17 avril, la température monte à 39°,5 dans l'aisselle; la respiration est à 52, le pouls à 120, et le malade succombe à deux heures du matin dans un profond coma.

Les méninges sont normales, mais au niveau du pli courbe de l'hémisphère droit il existe une tumeur du volume d'une petite noix, grisâtre et de consistance moyenne. Une coupe perpendiculaire montre que cette tumeur s'enfonce de 5 à 6 centimètres dans la substance nerveuse. Elle revêt ainsi la forme d'un coin à bords sinueux (fig. 152). Adhérente à la pie-mère, elle est blanchâtre, d'apparence caséeuse dans sa profondeur, et recouverte par une partie de substance grise non altérée, d'où il résulte qu'elle s'est probablement développée dans la substance blanche. Histologiquement, ce néoplasme est constitué par un réseau fibrillaire émanant des vaisseaux et dans les mailles duquel sont contenues de petites cellules rondes analogues aux cellules lymphatiqnes.

Les poumons, à part quelques adhérences, sont intacts, le cœur est petit, un peu chargé de graisse. Le foie est relativement volumineux; la vésicule du fiel remplie de bile. La rate est normale et aussi le pancréas. Le rein droit, diminué de volume, offre une structure qui paraît normale; il pèse 70 grammes, tandis que le gauche, dont le volume est exagéré, pèse 220 grammes.

cas les plus chroniques n'est pas moins indéfini, et lorsqu'il vient à s'arrêter, c'est uniquement à la suite de transformations ou de dégénérescences diverses. La métamorphose graisseuse, commune dans l'espèce, débute en général au centre des lymphomes et s'étend de là vers la périphérie, comme on peut le voir dans la figure 153. La teinte jaunâtre qui en résulte est l'effet d'une infiltration granulo-graisseuse des cellules composant cette tumeur. La transformation muqueuse se montre également dans quelques cas, et le myxogliome dont parle Virchow n'est vraisemblablement qu'un lymphome dégénéré et devenu muqueux. La dégénérescence calcaire a été observée, mais elle est relativement rare.

Qu'ils soient uniques ou multiples, les lymphomes cérébraux n'ont aucune tendance à la métastase; et en effet, lorsqu'il en existe plusieurs, il est facile de reconnaître qu'ils sont contemporains. La variété molle ou médullaire, dans laquelle les cellules se trouvent en rapport pour ainsi dire immédiat entre elles et avec les vaisseaux, est par sa marche rapide, parfois aiguë, une production beaucoup plus maligne que la variété dure où les éléments cellulaires moins pressés sont séparés par une substance fibrillaire, résistante, formant un réseau à mailles épaisses. En raison de son évolution lente et de sa durée de plusieurs années, cette dernière variété a un développement plus complet (lymphome adulte); elle se rapproche du fibrome adulte, tandis que la précédente a de l'analogie, non seulement par sa marche, mais encore par sa structure, avec le myxome ou le fibrome embryonnaire, ce qui a conduit Virchow à décrire des tumeurs mixtes.

Les gliomes comptent parmi les tumeurs qui irritent le moins les éléments nerveux; aussi dans un certain nombre de cas, ces productions, bien que volumineuses, restent latentes et ne sont découvertes qu'à l'autopsie. Un de leurs symptômes les plus communs est une céphalalgie frontale ou pariétale, assez généralement suivie d'attaques apoplectiques qui se renouvellent, s'accompagnent d'abaissement de la température, ou encore de paralysies transitoires. Remarquons qu'ils déterminent rarement des convulsions épileptiformes, alors même qu'ils ont pour siège la zone motrice de l'encéphale, contrairement à ce que l'on observe dans les lésions syphilitiques et parasitaires. Leur présence dans la région de la protubérance ou du bulbe est néanmoins des plus dangereuses.

*Étiologie et pathogénie.* — Les lymphomes encéphaliques sont des affections du jeune âge ou de l'âge adulte, plutôt que de la vieillesse. Leurs causes sont obscures, comme celles de la plupart des tumeurs;

outefois le traumatisme n'est pas sans influence sur leur développement, uisque sur soixante cas, Gerhardt en a trouvé dix, où un traumatisme a aru jouer le rôle de cause occasionnelle. Cette cause se rencontre du reste ans plusieurs des cas qui nous sont personnels, elle porte à croire qu'un ertain degré d'irritation des éléments de la névroglie peut amener la égétation anormale de ce stroma surtout pendant la période d'accroissement de l'individu et donner ainsi naissance aux tumeurs en uestion.

BIBLIOGRAPHIE. — A. STEGMANN, *Fünf Fälle von Hirngliom*, Iena, 1867. — . AITKEN, *On a case of gliomatous tumor of the brain* (*Edinb. med. Journ.*, 1868, . XIV, p. 225-230). — R. VIRCHOW, *Pathologie des tumeurs*, trad. fr. par P. Aronssohn, Paris, 1869, t. II, p. 126. — W. CAYLEY, *Gliomatous tumour of the brain* (*Transact. of the pathol. Soc. of London*, 1865, t. XVI, p. 23). — I.-S. WILKINSON, *Malignant disease* (*glioma*) *of the eye, brain, and cranium* (*Ibid.*, 1872, t. XXIII, p. 228). — T.-S. DOWSE, *Gliosarcoma of the brain* (*ibid.*, 1876, t. XXVII, p. 8). — W.-N. GOOVERS, *Glioma of left cerebral hemisphere* (*ibid.*, 1876, t. XXVII, p. 13). — BRUZELIUS et C. BLIX, *Nord. med. Ark.*, 1870, t. II, p. 20, et *Schmidt's Jahrb*, 1872, t. CLV, p. 150. — HJEBT, *ibid.*, p. 150. — P.-A. MALMSTEN et C.-A. BLIX, *ibid.*, p. 151. — ERN. FLEISCHL, *Ueber Hirntumoren*, etc. (*Wien. med. Jahrb.*, 1872, p. 207, et *Schmidt's*, t. CLV, p. 308). — BRUZELIUS, *Glioma medullare cerebri* (*Fork, Svens. Läk-Sallsk. Sammank.*, Stockholm, 1870, p. 25). — Rob. WEICKERT, *Ueber ein Gliosarkom des Grosshirns* (*Archiv der Heilkunde*, 1867, t. VIII, p. 94). — MOUTARD-MARTIN, *Observation de tumeur cancéreuse du cerveau, suivie de réflexions* (*Union méd.*, 1868, t. XXXVII, p. 837. — E. LANCEREAUX, *Atlas d'anatomie pathol.*, Paris, 1871, p. 416, pl. 41, fig. 3, 3', 3'' et pl. 42, fig. 2. — COYNE, *Gliôme des couches optiques* (*Bull. de la Soc. anat.*, 1873, t. XLVI, p. 56). — V. GLIKY, *Zur Pathologie der Grosshirnrinde* (*Deutsche Archiv f. klin. Med.*, 1875, t. XVI, p. 463, anal. dans *Rev. des sc. méd.*, t. VIII, p. 195). — PHILIPPI, *Due casi di glioma cerebrale* (*L'Imparziale*, Firenze, 1871, t. XI, p. 12, 40). — Th. SIMON, *Das Spinnenzellen und Pinselzellen-Gliom* (*Archiv f. path. Anat. und Physiol.*, 1874, t. LXI, p. 90). — NEUMANN, *Gliom der Substantia perforata* (*Archiv für pathol. Anat. und Physiol.*, 1874, t. LXI, p. 278). — CUIGNET, *Gliome du cerveau* (*Bull. méd. du Nord*, Lille, 1878, t. XVII, p. 122-324). — G. BERTHEAU, *Ueber die Natur und Entwickelung der Neurogliome*, Gottinger, 1879. — RENDU, *Union méd.*, 28 janv. 1879, n° 11. — LUBANSKY, *ibid.*, 1879, t. XXVIII, p. 1034. — C. LEMEKE, *Des gliomes du système nerveux cérébro-spinal et de ses annexes* (*Langenbeck's Archiv*, t. XXVI, p. 3, et *Arch. gén. de méd.*, 1881, t. II, p. 742). — CARL FRIEDLANDER, *Ein Fall von multiplen leukämischen Neubildungen des Gehirns und der Retina*, etc. (*Archiv für pathol. Anat. und Physiol.*, 1879, t. LXXVIII, p. 362). — H. KENNEDY, *Cerebral Gliom* (*Dublin Journ. med. sc.*, 1877, t. LXIV, p. 558). — GERHARDT, *Le gliome, contribution au diagnostic de*

*la nature des tumeurs cérébrales*, Leipzig, 1882, et *Rev. de méd.*, 1882, p. 803. — C. Golgi, *Sui Gliomi del Cervello* (*Riv. Sper. di freniat.* Reggio-Emilia, 1875, t. X, p. 66-78, 1 pl.). — C.-H. Lombard, *Observ. de gliôme cérébral* (*Bull. Soc. de méd. de la Suisse romande*, Lausanne, 1879, t. XIII, p. 232-237). — Angel Money, *Gliomatous enlargement of the Pons Varolii in children* (*Med. chirurg. Transact.*, 1883, t. LXVI, p. 283, et *Rev. des sc. méd.*, t. XXIV, p. 536). — B. Beck, *Myxogliom im Bereiche des Pons und Gliom des rechten Sehkugels* (*Archiv. f. path. Anat. und Physiol.*, 1883, t. XCIV, p. 374).

### III. — Myxome.

Cette néoplasie, relativement commune dans l'encéphale, se rencontre de préférence à la périphérie, au niveau des surfaces ventriculaires ou encore dans l'épaisseur de la substance cérébrale et particulièrement dans celle des hémisphères cérébraux. Absolument indépendante des endothéliums, elle se développe aux dépens du tissu lâche situé au-dessous des membranes ventriculaires ou de la pie-mère, et se présente sous la forme de productions molles, transparentes, gélatiniformes, quelquefois liquéfiées à leur centre et d'apparence kystique (1). D'un volume qui varie

(1) *Myxome du volume d'une noix développé à la voûte du quatrième ventricule. Vomissements, convulsions épileptiformes, boulimie, onanisme, amaurose et hémiplégie légère; somnolence et mort rapide par asphyxie.* — Ch. (Joséphine), atteinte de rougeole dans son enfance, a eu à l'âge de dix ans une sorte d'hémichorée du côté gauche qui disparut peu à peu. A douze ans elle fut prise d'une céphalée intense et intermittente, localisée tantôt à la région frontale, tantôt à la région occipitale, et accompagnée de vomissements fréquents, peu abondants et incoercibles. Dans l'intervalle, les digestions étaient bonnes, il y avait de la boulimie, quoique la malade fût ordinairement plongée dans une sorte de somnolence. A quatorze ans les jambes devinrent faibles, tremblantes pendant la marche, au point que celle-ci devint impossible; mais d'ailleurs il est avéré par les parents que la malade, pour aller d'un point à un autre, décrivait une ligne courbe et avait de la tendance à se porter du côté droit. A quatorze ans et demi, des attaques épileptiformes se montrèrent pour la première fois, le plus souvent le matin, après le réveil; elles s'annonçaient par une rougeur subite de la face qui devenait violacée, tandis que le corps se raidissait et s'incurvait en arc à droite; les mouvements cloniques, peu accusés, consistaient en de faibles trémulations, la connaissance était en partie conservée. Vers la même époque, la vue s'affaiblit à la suite d'hallucinations nombreuses tels que feux follets, mouches lumineuses, etc., puis se perdit totalement. Les matières excrémentitielles étaient alors difficilement retenues; et, phénomène remarquable, la maigreur qui s'était produite tout d'abord, malgré la boulimie, avait fait place à un embonpoint prononcé.

C'est dans ces conditions que la jeune malade fut admise le 3 juin 1873 dans notre service d'hôpital; âgée de quinze ans, elle éprouve une céphalée extrêmement intense à la région frontale, des vomissements incoercibles de matières verdâtres peu abondantes rendues sans efforts. Elle se trouve plongée dans un état de somnolence presque continuel, couchée dans le décubitus dorsal, la tête fortement fléchie et inclinée à droite, les

depuis la grosseur d'une noisette jusqu'à celle du poing, cette tumeur de faible consistance se déchire facilement, donne au toucher la sensation d'une masse gélatineuse, et, si on la sectionne, il s'en échappe un liquide muqueux provenant d'une ou de plusieurs petites cavités (fig. 155).

Histologiquement, le myxome de l'encéphale ne diffère pas du myxome des autres organes ; il est constitué par de grandes cellules allongées ou stellaires, qui s'anastomosent entre elles, de façon à composer un réseau dans les mailles duquel se trouvent comprises, en même temps qu'une substance intermédiaire, transparente et gélatiniforme, de petites cellules arrondies et isolées ; ou bien encore par un réseau formé de faisceaux de

pupilles dilatées, ne jetant jamais le moindre cri, mais poussant de temps à autre un faible soupir, et laissant aller les matières fécales.

L'intelligence toutefois est conservée ; la malade répond avec justesse et à propos aux questions qu'on lui pose, elle meut parfaitement ses jambes dans le lit et néanmoins la marche lui est impossible ; la sensibilité cutanée de ces membres est obtuse, les réflexes sont abolis. Les sensations de piqûre et de température sont toujours perçues, mais la malade ne peut indiquer le siège précis de l'excitation cutanée. Les muscles fléchisseurs de la jambe gauche contracturés donnent lieu à un pied bot équin très manifeste ; une rougeur accusée avec élévation de température se constate aux membres inférieurs. (Iodure de potassium, *un* gramme.)

4 juin. La malade causant avec sa voisine est tout à coup arrêtée au milieu d'une phrase ; elle est prise de cyanose de la face, puis elle s'incurve en arc sur le côté droit dans un état de raideur tétanique ; sa respiration est courte, superficielle, presque suspendue, et au bout d'environ trente secondes, à la suite d'un soupir, le corps reprend sa rectitude et tout cesse. Le 6 juin, il se produit encore plusieurs attaques du même genre ; dans l'intervalle, on est forcé d'attacher la malade pour l'empêcher de se livrer à l'onanisme. Les crises d'ailleurs reparaissent ; la malade vomit presque chaque jour un liquide peu abondant, verdâtre. Cet état se maintient jusqu'au 7 juillet. Ce jour-là, il survient après le repas des vomissements, puis une crise nerveuse se traduisant par la cyanose de la face, une respiration suspirieuse, l'asphyxie et la mort.

Les os du crâne et la dure-mère sont intacts ; le cerveau est volumineux, distendu ; les ventricules cérébraux, dilatés, laissent écouler près de deux verres à pied d'un liquide clair et transparent ; les circonvolutions sont légèrement aplaties, les bandelettes optiques injectées et grisâtres ; la substance cérébrale se trouve partout un peu molle. Le quatrième ventricule, agrandi, est le siège d'une tumeur arrondie, du volume d'une grosse noix, adhérente à la face antérieure du vermis inférieur et des deux amygdales voisines, où elle paraît avoir pris naissance. Cette tumeur grisâtre, de consistance gélatineuse, renferme un petit nombre de vaisseaux dilatés et laisse voir dans son épaisseur de petites taches ecchymotiques ; légèrement pressée entre les doigts, elle laisse échapper une substance gélatiniforme. A son centre, existe une excavation dont les parois sont parcourues par de nombreux vaisseaux et semées de points ecchymotiques. La substance des lobes cérébelleux, de même que celle de la face postérieure du bulbe, est un peu ramollie. Au microscope, cette tumeur présente un réseau de grandes cellules anastomosées entre elles et renfermant des cellules plus petites, en même temps qu'une substance intermédiaire transparente et gélatineuse.

Les reins sont petits, sans altération appréciable ; le foie est congestionné, peu volumineux. La rate est petite, le pannicule graisseux abdominal très développé. Les poumons offrent quelques granulations à leurs sommets. Le cœur est presque vide de sang, normal d'ailleurs, le péricarde surchargé de graisse.

fibrilles conjonctives ou élastiques enfermant des espaces où se trouvent contenus ces mêmes éléments et la substance muqueuse. Quant aux vaisseaux, ils sont logés dans les cloisons les plus épaisses et contribuent à former les mailles qui renferment la substance fondamentale. Il résulte de cette description qu'il existe deux variétés de myxome encéphalique, l'une molle et l'autre un peu plus ferme ; c'est à la première de ces variétés que se rapporte sans doute une tumeur du lobe antérieur décrite par Hayem sous le nom de *névrome médullaire* (voy. *Mem. de la Soc. de biologie*, 1866, série 4, t. III, p. 107), et dont une grande partie s'était fluidifiée et formait un kyste volumineux.

Le myxome de l'encéphale se développe lentement et d'une façon pro-

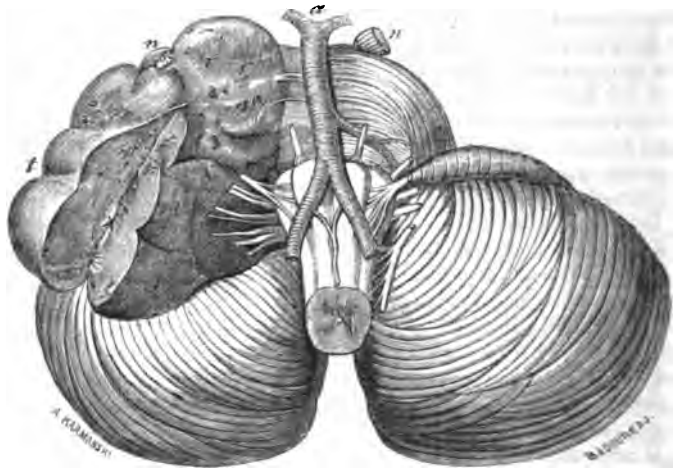


Fig. 155. — Myxome développé à la base de la protubérance annulaire. — *t*, tumeur ; *n n*, nerfs trijumeaux ; *a*, tronc basilaire.

gressive en refoulant les éléments nerveux qu'il comprime, atrophie et détruit, aussi la substance de son voisinage est-elle le plus souvent injectée, molle et jaunâtre. Il présente assez ordinairement des points de dégénérescence graisseuse, et subit rarement la métamorphose calcaire. La liquéfaction de sa substance fondamentale est par contre un phénomène commun rendant compte de la présence des kystes rencontrés dans son épaisseur, et qui dans certains cas l'envahissent tout entier.

Ce myxome comme la plupart des tumeurs de l'encéphale est quelquefois l'occasion d'une hydrocéphalie plus ou moins prononcée, dont les phénomènes viennent s'ajouter à ceux qui résultent de la présence de cette lésion au sein de la substance nerveuse. Les désordres fonctionnels qu'il détermine varient avec son siège et diffèrent peu, en somme, de ceux

que nous avons assignés aux lymphomes. Ses causes restent obscures ou inconnues; mais il convient de noter que cette lésion se développe fréquemment dans le jeune âge.

BIBLIOGRAPHIE. — John MULLER, *Ueber den feineren Bau der Geschwülste*, t. XVIII, fig. 12-13. — C. ROKITANSKY, *Lehrb. d. path. Anat.*, Wien, 1856, t. I, p. 167. — E. WAGNER, *Ein Fall von Collonema im Gehirn* (*Archiv. f. pathol. Anat. und Phys.*, t. VIII, p. 532). — A. FÖRSTER, *Myxoma cerebri* (*Wurzburg. med. Zeitsch.*, 1862, t. III, p. 197). — LEUBUSCHER, *ibid.*, t. XIII, p. 494. — FRONMULLER, *Gehirn-Myxom* (*Memorabilien Hesbronn*, 1866, t. XI, p. 74). — E. LANCEREAUX, *De l'amaurose liée à la dégénération des nerfs optiques*, etc. (*Archiv. gén. de méd.*, janv. et févr. 1864, observ. II, p. 10, Paris, 1864). — R. VIRCHOW, *Pathologie des tumeurs*, trad. fr. par P. Arronsshon, Paris, 1867, t. I. p. 422). — H. HERTZ, *Hühnereigrosses Myxom im rechten Seitenventrikel* (*Archiv. f. path. Anat. und Physiol.*, 1870, t. XLIX, p. 1). — T.-E. LITTLE, *Myxomatous tumeur of the brain* (*Dublin Quarterly Journ. of med. sc.*, 1872, t. LIV, p. 503).

### IV. — Lipome.

Le raphé du corps calleux et de la voûte à trois piliers, étant le seul point où, suivant Virchow, il existe quelquefois un tissu adipeux, est également le seul endroit où se rencontre le lipome cérébral, aussi cette lésion est-elle des plus rares. En effet, les quelques exemples de tumeurs lipomateuses observées dans la cavité crânienne ont presque toutes pour point de départ la pie-mère, la toile choroïdienne ou les plexus choroïdes.

Aux faits que nous avons signalés plus haut (voy. t. II, p. 448), il convient d'ajouter ceux que voici : Une femme, âgée de quarante-cinq ans, avait eu vingt ans plus tôt une attaque apoplectique suivie d'hémiplégie incomplète, sans contracture, lorsqu'elle succomba dans le coma après un accident du même genre. A l'autopsie pratiquée par Chouppe, il existait à la face supérieure du corps calleux, de chaque côté de la ligne médiane, une tumeur graisseuse refoulant sans la détruire la circonvolution correspondante. Une autre tumeur d'un centimètre et demi de long sur un centimètre de large, se trouvait située entre le nerf olfactif droit et la scissure interlobaire. Coats a observé un fait assez semblable. Hirtz a vu, enfin, un lipome, du volume d'une noix, reposant par les deux tiers de sa face inférieure sur les tubercules quadrijumeaux et le corps genouillé interne du côté droit, tandis que l'autre tiers comprimait les tubercules quadrijumeaux à gauche et les veines de Galien; cette tumeur paraissait formée aux dépens de la toile choroïdienne.

BIBLIOGRAPHIE. — J. CRUVEILHIER, *Anat. path. du corps hum.*, livr. 2, pl. 6. — BENJAMIN, *Archiv f. path. Anatom. und Physiologie*, t. XIV, p. 385. — Rud. VIRCHOW, *Pathol. des tumeurs*, trad. fr. par P. Aronssohn, Paris, 1867, t. I, p. 383. — H. CHOUPPE, *Note sur un cas de tumeurs lipomateuses de l'encéphale* (*Arch. de physiol. norm. et path.*, 1873, p. 209). — J. COATS, *A pecul. fatty growth on the upper surface of the corpus callosum* (*Brit. med. Journ.*, London, 1874, t. II, p. 75). — HIRTZ, *Lipome de l'encéphale* (*Bull. de la Soc. anat.*, 1875, p. 254).

### V. — Fibromes.

Lésions plus communes que le lipome et le myxome, les fibromes de l'encéphale sont moins fréquents que les lymphomes. Contrairement à ces derniers et surtout aux endothéliomes, ils siègent de préférence dans les régions profondes de l'encéphale et notamment dans les grands amas de substance ganglionnaire, la couche optique, le corps strié, les tubercules quadrijumeaux, ou encore dans les pédoncules cérébraux, le pont de Varole et le cervelet (fig. 156). Envisagés au point de vue de leur développement, les fibromes de l'encéphale comme ceux des autres organes sont embryonnaires ou adultes.

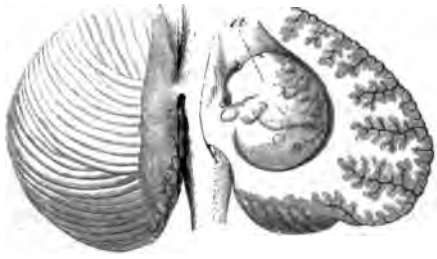

FIG. 156. — Le cervelet, dont un des lobes horizontalement sectionné laisse voir en *a* un fibrome embryonnaire en voie d'accroissement.

Le *fibrome embryonnaire*, sarcome de la plupart des auteurs, est la forme la plus commune du fibrome encéphalique ; il se trouve formé tantôt par des cellules rondes (fibrome globo-cellulaire), tantôt par des cellules fusiformes (fibrome fuso-cellulaire).

Le fibrome globo-cellulaire est une production arrondie ou lobulée non énucléable, mais nettement distincte de la substance nerveuse voisine, dont la sépare une zone vasculaire très riche. Semblable à une masse aplatie, il a le volume d'un marron ou d'un œuf, une coloration rosée, une consistance molle et presque fluctuante. Histologiquement cette tumeur se trouve composée d'une substance intercellulaire, de vaisseaux et de cellules conjonctives embryonnaires. La substance intercellulaire peu développée est parcourue par des vaisseaux nombreux, souvent larges et variqueux (voy. mon *Atlas d'anat. path.*, pl. 43), pourvus

à parois extrêmement minces et faciles à rompre, d'où les taches ecchymotiques et les hémorrhagies si communes dans ce genre de lésion. Les cellules, pressées les unes contre les autres, constituent l'élément prédominant; elles sont peu volumineuses, sphériques ou globuleuses, ordinairement pâles et délicates, de telle sorte que si les vaisseaux ne sont pas en grande abondance, la végétation présente une teinte gris clair, assez semblable à celle de la substance grise de la couche optique.

Le fibrome fuso-cellulaire forme une ou plusieurs masses arrondies et parfois étalées (voy. mon *Atl. d'anat. path.*, pl. 41, fig. 4, 4', 4''); il diffère peu du précédent, quant à ses caractères macroscopiques, mais il s'en distingue histologiquement par ses éléments cellulaires qui sont allongés, fusiformes avec des prolongements très longs et un corps relativement mince (voy. t. I, p. 367). Reconnaissons que les deux ordres d'éléments en question coexistent assez fréquemment dans la même tumeur et que les prolongements des cellules fusiformes toujours très rapprochées peuvent revêtir alors l'apparence d'une sorte de stroma fibrillaire servant de gangue aux cellules rondes.

Les fibromes embryonnaires de l'encéphale, comme toutes les tumeurs du même genre, sont sujets à des métamorphoses diverses et surtout aux dégénérescences muqueuse et graisseuse. La première de ces métamorphoses a pour effet la transformation des éléments cellulaires en une sorte de substance muqueuse semi-liquide ou liquide, qui donne naissance au sein de la masse, à des espaces cystoïdes, ou à des cavités remplies par un caillot sanguin (voy. mon *Atlas d'anat. path.*, pl. 43, fig. 3). La transformation graisseuse se manifeste par la présence sur une coupe, vers la partie centrale de la tumeur, de plaques jaunâtres, sèches, d'apparence caséeuse, parfois molles, humides et assez semblables à une gomme ramollie. L'infiltration calcaire est relativement rare, partielle plutôt que générale.

On ne confondra pas le fibrome globo-cellulaire avec le lymphome dont le différencie un stroma tout spécial. Le fibrome fuso-cellulaire pourrait à la rigueur être pris pour un endothéliome; mais il s'en distingue par le fait que, dans ce dernier, la substance intercellulaire fait défaut, et qu'un certain nombre de cellules se réunissent pour former des globes assez semblables aux globes épidermiques. D'un autre côté les cellules allongées qui entrent dans la constitution du fibrome ne permettent pas de confondre cette néoplasie avec le lymphome.

Le *fibrome adulte* ou fibrome proprement dit a été rarement observé, et, dans les quelques faits connus, on constate le plus souvent l'association des deux variétés embryonnaire et adulte. Cette tumeur est arrondie

facilement énucléable, ferme, plus résistante que le fibrome embryonnaire, d'une couleur blanche ou grisâtre, assez peu riche en vaisseaux. Son tissu, vu sur une coupe, est homogène, dense, d'une couleur blanc bleuâtre, semée çà et là de points jaunâtres. Histologiquement, elle est formée d'une substance intercellulaire compacte et fibrillaire, parsemée de noyaux, de petites cellules rondes, souvent aussi de cellules fusiformes, parallèlement disposées, et renferme des vaisseaux en petit nombre.

Le fibrome adulte a une marche lente et progressive ; arrivé à un certain degré de développement, il reste quelquefois stationnaire et subit rarement les métamorphoses graisseuse ou calcaire. Cette variété est moins grave que les précédentes, car, toutes choses égales d'ailleurs les néoplasies constituent des affections d'autant plus sérieuses que dans leur composition il entre des éléments plus jeunes, aussi le fibrome globo cellulaire est-il le plus redoutable.

Les désordres fonctionnels résultant de la présence des tumeurs fibreuses au sein de l'encéphale varient non seulement avec le siège mais encore avec la rapidité de leur développement. Les fibromes adultes qui ont l'évolution la plus lente peuvent exister des années entières et atteindre un volume parfois considérable, sans produire de symptômes bien particuliers, tandis que les fibromes embryonnaires, par leur marche rapide, ne tardent pas à amener des troubles sérieux des fonctions encéphaliques.

Les uns et les autres se lient d'une façon très certaine au développement du stroma conjonctivo-vasculaire de l'encéphale; mais leurs conditions étiologiques nous échappent, et si, dans quelques cas, le traumatisme paraît agir comme cause déterminante, il faut reconnaître que souvent leur apparition, tout à fait spontanée, ne peut être rattachée à aucune action locale extérieure.

Bibliographie. — Lherminier, *Sur une affection carcinomateuse du cerveau* (*Ann. méd. chir. des hôpitaux*, etc., Paris, 1819, n° 4, p. 225). — John Hunter, *Case of fongus hæmatode of the brain* (*Med. chirurg. Transact.*, London, 1825, t. XIII, part. I, p. 88). — H. Lebert, *Traité d'anatomie patholog.*, t. II, p. 79, fig. 6 et 9, p. 72, pl. 99. — A. Förster, *Würzburg. med. Zeitschr.*, t. III, fasc. 2. — F. Grohe, *Umfangreiche Cyste im rechten Grosshirn, in Verbindung mit einem sarcomatosen Tumor* (*Archiv f. path. Anat. und Physiol.*, 1861, t. XXII, p. 445). — E. Leyden, *Fall von Paralysis agitans des rechten Armes in Folge der Entwickelung eines Sarkoms im linken Thalamus* (*Ibid.*, Berlin, 1864, t. XXIX, p. 202). — G.-W. Ogle, *Cas de cancer primitif du cerveau* (*Journ. of mental science*, 1864, t. X, p. 229). — E. Lancereaux,

*l'amaurose liée à la dégénération des nerfs optiques dans les cas d'altérat. des hémisphères cérébraux* (*Archiv. gén. de méd.*, Paris, 1864, t. I, p. 54). — Lebreton, *Sarcome médullaire du 4e ventricule* (*Bull. de la Soc. anat.*, 1867, t. XLII, p. 447). — R. Weickert, *Ueber ein Gliosarkom des Grosshirns* (*Arch. der Heilkunde*, Leipzig, 1867, t. VIII, p. 92-112, 1 pl.). — W. Ebstein, *Gehirnsarcom bei einem 2 1/2 jährigen Mädchen* (*Archiv d. Heilkunde*, 1868, t. IX, p. 439). — Nicaise, *Considér. sur les tum. de l'encéphale à propos d'un cas de sarcome du corps opto-strié* (*Bull. de la Soc. anat.*, 1868, t. XLIII, p. 502). — T.-G. Jackson, *Cancerous? (Spindle-cell sarcoma) tumours of brain succeeding a similar tumour of tibia* (*Transact. of the pathol. Soc. of London*, 1868, t. XIX, p. 33). — R. Virchow, *Pathol. des tumeurs*, trad. fr. par Aronssohn, Paris, 1869, t. II, p. 370. — J. Arnold, *Ein Myxosarcoma telangiectodes Cysticum der Pia-mater, der linken Grosshirnhemisphäre* (*Archiv f. pathol. Anat. und Physiol.*, 1870, t. LI, p. 441). — E. Lancereaux et P. Lackerbauer, *Atlas d'anat. pathol.*, p. 412, pl. 41, fig. 4, 4', pl. 42, fig. 3 et pl. 43, fig. 3, 3'. — Fr. Mosler, *Zur Casuistik der Hirntumoren* (*Archiv f. path. Anat. und Physiol.*, 1868, t. XLIII, p. 220). — E. Smith, *Case of large sarcomatous tumour of the brain, in a boy* (*The Lancet*, jan. 1873). — A. Seeligmüller, *Tum. cérébr. de la circonvol. centrale postér.* (*Archiv. f. Psych. und Nervenkrankh.*, 1876, t. VI, p. 823). — Delstanche père, *Sarcome du cerveau* (*Arch. méd. belges*, Bruxelles, 1875, sér. 3, t. VII, p. 153). — Pasturaud, *Tum. cérébr.* (*Sarcome à petites cellules*), *développée au niveau du genou du corps calleux* (*Bull. Soc. anat.*, Paris, 1874, t. XLIX, p. 432). — U. Rusconi, *Storia clinica e anatomo-pathol. di un sarcoma fibro-cellulare dei talami ottici delle emin. quadrij.* (*Gaz. hebd. de Lomb.*, Milano, 1874, t. XXXIV, p. 81). — P. De la Harpe, *Sarcome de l'hémisphère droit*, etc., Lausanne, 1879, t. XIII, p. 238, 1 pl. — O.-J. Coskery, *Diffuse melanotic sarcoma of the brain, following same disease in the orbit* (*Maryland med. J.*, Baltim., 1877, t. I, p. 7, 17). — R. Köhler, *Sarcom von der Basis cerebri ausgegend* (*Charité-Annal.*, 1878, Berlin, 1880, t. V, p. 577). — B. Beck, *Hartes Rundzellen Sarcom im linken Gehirnschenkel* (*Archiv f. path. Anat. und Physiol.*, 1883, t. XCIV, p. 378). — F. Charlewood Turner, *Sarcomatous growth in the fourth ventricle of the brain* (*Transact. of the path. Soc. of London*, 1885, t. XXXVI, p. 21). — Le même, *Spindle cell sarcoma of the pineal body, containing glandular und carcinomatous structure* (*ibid.*, p. 27). — J. Bristowe, *Cases of tumour of the corpus callosum* (*Brain*, London, 1884, p. 315).

Craigie, *Elements of path. anat.*, 2e édit., p. 33. — Miltenberger et Ch. Robin, *Observat. de sclérome cérébral* (*Gaz. méd.*, Paris, 1855, p. 79). — H. Lebert, *Traité d'anat. path.*, t. II, p. 70, et pl. 102, fig. 2 et 3. — J.-W. Ogle, *Fibro-cellular deposit occupying the left optic thalamus* (*Transact. of the path. Soc. of London*, 1856, t. VII, p. 12, 1 pl.). — Le même, *Hard fibrous growth containing peculiar laminated circular bodies*, etc. (*Trans. of the path. Soc. of London*, 1866, t. XII, p. 19, 1 pl.). — Wilks, *Tumour on pons Varolii* (*ibid.*, p. 26). — J.-S. Bristowe, *Tumour of the cerebellum* (*ibid.*, p. 28). —

Goodfellow, *Fibroid tumour in the left hemisphere of the brain*, etc. (*ibid.*, 1862, t. XIII, p. 17-19). — Fortunato Escribano, *Tumeur fibreuse dans l'hémisphère gauche* (*El Siglo med.*, n° 644, Madrid, julio 1866, et *Schmidt's Jahrb.*, 1867, t. XIII, p. 133). — Panas, *Tumeur fibreuse du chiasma des nerfs optiques et du* tuber cinereum (*Bull. de la Soc. anat.*, 1858, p. 279). — Cornil et Ranvier, *Manuel d'histolog. pathol.*, 2e édit., Paris, 1886, p. 702.

### VI. — Chondrome.

L'absence de tissu cartilagineux au sein de l'encéphale indique suffisamment que le chondrome est tout au moins une lésion rare dans les centres nerveux. Cruveilhier a observé au-dessous du corps calleux une tumeur triangulaire ayant la consistance du fibro-cartilage; mais, en l'absence de tout examen microscopique, on ne peut considérer cette lésion comme se rapportant d'une façon certaine au chondrome. Falkson a trouvé dans le troisième ventricule un chondro-cysto-sarcome et en a figuré des coupes microscopiques; c'était en réalité bien plutôt un fibrome embryonnaire partiellement transformé en tissu cartilagineux qu'un chondrome proprement dit. Cependant, Pick rapporte un exemple de tumeur cartilagineuse du cerveau, consécutive à un sarcome ostéoïde de la jambe, enlevé à un jeune homme de vingt-deux ans. Six mois après l'opération éclate une attaque convulsive suivie d'aphasie et de parésie du côté droit. L'aphasie disparaît, mais au bout d'une vingtaine de jours, il survient de la céphalée, des vomissements bilieux et enfin une nouvelle attaque qui est suivie de coma et de la mort. Immédiatement au-dessous de l'écorce cérébrale, du côté gauche, un foyer hémorrhagique ocreux entourait une tumeur de la grosseur d'une noix, située à la partie externe de l'extrémité antérieure du ventricule droit, entre le lobe frontal et le corps strié. Cette tumeur avait, comme la tumeur du tibia, la structure de l'enchondrome ostéoïde, les poumons se trouvaient parsemés d'une infinité de petites tumeurs analogues et très fermes. Dans ce fait le chondrome cérébral était vraisemblablement secondaire, et partant nous devons reconnaître que, jusqu'ici du moins, il n'existe à notre connaissance aucun exemple certain de chondrome primitif de l'encéphale.

Bibliographie. — J. Cruveilhier, *Essai sur l'anatom. pathol.*, Paris, 1816, t. II, p. 80. — R. Falkson, *Ein Chondrocystosarcom im dritten Ventrikel* (*Archiv f. pathol. Anat. und. Physiol.*, Berlin, 1879, t. LXXV, p. 550, 1 pl.). — Th. Pick, *Clinical lecture on a case of enchondromatous tumour of the brain* (*Saint-Georges Hosp. Reports*, 1877-78, t. IX, p. 663, et *Rev. des sc. méd.*, t. XVIII, p. 118).

### VII. — Ostéome.

La propriété que possède la substance conjonctive de se transformer en tissu osseux permet de comprendre que des ostéomes puissent se développer au sein de l'encéphale. Sans être communs, les exemples de cette lésion encéphalique ne sont pas extrêmement rares (voy. la bibliographie). Les différentes parties de l'encéphale peuvent être le siège d'ostéomes, mais ces lésions ont été particulièrement observées dans les hémisphères cérébraux et cérébelleux. Assez généralement isolées, elles sont quelquefois formées de deux parties adossées l'une à l'autre et comprises dans une même enveloppe. Leur volume varie depuis la grosseur d'un noyau de cerise jusqu'à celle d'un marron, leur consistance est celle de l'os. Circonscrites par la substance nerveuse, ces tumeurs sont irrégulières, bosselées, et se font remarquer par les aspérités de leur surface, aspérités constituées par des pointes ou des lames osseuses. Une couche fibreuse riche en vaisseaux recouvre ces aspérités, enveloppe la masse tout entière, unit le tissu nerveux au tissu osseux et remplit à l'égard de ce dernier les fonctions de périoste. Lorsqu'on vient à les sectionner, ces productions laissent voir assez souvent de petites excavations remplies d'une matière muqueuse, brune ou jaunâtre, qui, dans un cas observé par Wilkowski, présentait la constitution de la moelle osseuse.

L'enveloppe fibreuse ou périostique de ces ostéomes est formée d'un tissu conjonctif dense, riche en noyaux et en cellules formatrices. Sur des coupes fines de la substance osseuse on distingue après décalcification, comme l'a vu Ranvier, des canalicules vasculaires, des corpuscules osseux et des canalicules primitifs. Les canalicules vasculaires, dont le volume est variable, sont entourés, les uns de corpuscules osseux, les autres d'une substance simplement amorphe. Les corpuscules osseux, de forme variable, sont allongés, arrondis ou encore irréguliers et anastomosés avec leurs voisins. Quant à la matière contenue dans les excavations, elle offre une composition semblable à celle de la moelle osseuse: en sorte que la structure de ces productions a une analogie parfaite avec celle du tissu osseux.

La marche de l'ostéome de l'encéphale est ordinairement lente et progressive; mais dans certains cas elle peut rester stationnaire pendant un temps fort long; c'est ainsi qu'il existe des exemples de tumeurs osseuses encéphaliques qui, ayant débuté dès l'enfance, n'ont entraîné la mort qu'à un âge avancé de l'existence. Les phénomènes qui dépen-

dent de la présence de cette néoplasie au sein de l'encéphale varient avec la nature de la fonction de la partie irritée et le degré d'excitabilité des éléments nerveux. Ils consistent assez ordinairement en attaques convulsives; mais aussi, dans bon nombre de cas, l'ostéome central ne détermine aucun trouble fonctionnel appréciable.

S'il n'est pas toujours facile de déterminer la durée de l'ostéome encéphalique, par contre il est quelquefois possible, en tenant compte des désordres observés chez quelques malades, de savoir que souvent cette production prend naissance dès le jeune âge; en tout cas, il y a des raisons de croire qu'elle survient, comme toutes les néoplasies conjonctives, pendant la période d'accroissement ou peu de temps après. L'absence de toute trace de cartilage conduit à penser que cette tumeur se développe à la façon des os crâniens, aux dépens du tissu conjonctif de la masse cérébrale. D'ailleurs tous les ostéomes encéphaliques observés jusqu'ici sont enveloppés d'un tissu fibreux et se rencontrent presque toujours dans des endroits sclérosés, comme s'il s'agissait d'un processus pathologique ayant débuté par la formation d'un tissu conjonctif nouveau. Cette circonstance et la présence de corpuscules osseux distinguent nettement ces néoplasies de l'infiltration calcaire du tissu propre de l'encéphale que nous étudierons plus loin sous le nom de *calciose*.

Bibliographie. — M. Mappus, *De duobus ossiculis in cerebro humano mulieris apoplexia extinctae repertis*, Argentorati, 1687. — J.-V. Scheid, *De duobus ossiculis in cerebro humano mulieris apoplexia extinctae repertis*, Argentorati, 1867. — Hooper, *Morbid Anatomy of the human brain*, pl. 12, fig. 7. — Bristowe, *Tumour connected with the brain, consisting of true bone* (*Trans. of the path. Soc. of London*, 1855, t. VI, p. 25). — L. Benjamin, *Beschreibung einer Knockengeschwulst im Gehirn* (*Archiv f. pathol. Anat. und Physiolog.*, 1858, t. XIV, p. 552). — H. Bonnet, *Tum. osseuse des plexus choroïdes* (*Bull. Soc. anat.*, Paris, 1861, t. XXXVI, p. 505). — G. Pennetier, *Note sur une tumeur osséoïde dans le cerveau* (*Soc. de méd. de Rouen*, 1862, p. 135). — Ranvier, *Tumeur osseuse du cervelet* (*Bull. de la Soc. anat.*, 1862, p. 218). — Fr. Meschede, *Osteom des grossen Gehirns und Ventrikelbildung* (*Archiv f. pathol. Anat.*, 1866, t. XXXV, p. 472). — Lauder Lindsay, *Journ. of mental science*, janv. 1867, t. LX, p. 521, et *Schmidt's Jahrb.*, t. 135, p. 209. — Rud. Virchow, *Pathol. des tumeurs*, trad. fr. par P. Aronssohn, Paris, 1869, t. II, p. 93. — Wilhelm Ebstein, *Grosses Osteom der linken Kleinhirnhemisphäre* (*Archiv f. path. Anat. und Physiol.*, 1870, t. XLIV, p. 145, avec Bibliographie). — Wick. H. Lydall, *A case of bony tumour in the subst. of the brain* (*The Lancet*, 12 oct. 1872). — A. Bidder, *Ein Osteom des Corpus striatum bei Hemiplegia infantilis* (*Archiv für pathol. Anat. und Physiol.*, 1886, t. LXXXVIII, p. 91, anal. dans *Archiv. gén. de méd.*, 1882, t. II, 615). — L. Witkowski,

*e la formation de substance osseuse et de concrétion dans le cerveau* (*Archiv f. sychiatrie und Nervenkrankh.*, t. XIV, p. 415; anal. dans *Gaz. méd. de Paris*, 884, p. 448).

VIII. — Angiome.

L'angiome cérébral, lésion dont l'existence repose sur quelques faits seulement, siège de préférence dans le corps strié qui reçoit, comme on sait, de nombreux vaisseaux; mais il se voit encore dans la protubérance et même dans la plupart des points de la masse encéphalique. Il se montre sous ses formes habituelles : l'angiome télangiectasique et l'angiome caverneux.

L'angiome télangiectasique du cerveau a été observé par Virchow, qui en rapporte deux exemples. Dans un de ces cas, la lésion occupait le lobe moyen du cerveau et s'étendait depuis la scissure de Sylvius jusqu'au noyau lenticulaire; dans l'autre cas, elle avait son siège dans la protubérance. Cette production est un peu molle et parsemée de taches rouges, ce qui lui donne une certaine ressemblance avec un foyer d'apoplexie capillaire. Elle consiste en une dilatation progressive des capillaires qui se transforment peu à peu en vésicules ampullaires remplies de sang. Ces petites poches sont tellement nombreuses sur quelques points qu'il reste à peine de substance cérébrale entre elles; elles possèdent comme les petits vaisseaux des parois minces et très simples qui, après addition d'acide acétique, laissent voir de nombreux noyaux; dans quelques cas elles peuvent se détacher et devenir libres.

L'angiome caverneux, rencontré par Luschka et quelques autres observateurs, se montre sous la forme de petites tumeurs arrondies, irrégulières, parsemées de points ou de caillots hémorrhagiques, ou bien sous celle de kystes séreux ou sanguins. Sa structure diffère peu de celle des tumeurs caverneuses en général (voy. t. I, p. 386). Luschka a trouvé une fois, au sein des alvéoles de cette nouvelle formation, des vésicules ampullaires remplies de sang et assez semblables à celles de l'angiome télangiectasique.

L'accroissement des angiomes cérébraux est lent mais continu; leur durée est ordinairement longue. Les troubles fonctionnels qui s'y rattachent ont été peu étudiés, ils sont en rapport avec le siège du mal. Ces angiomes sont sujets à des modifications diverses parmi lesquelles les dégénérescences calcaire et kystique tiennent le premier rang. Leur étiologie est entièrement inconnue, mais il y a des raisons de croire que la plupart de ces tumeurs sont congénitales.

BIBLIOGRAPHIE. — H. LUSCHKA, *Cavernöse Blutgeschwulst des Gehirns* (*Archiv f. patholog. Anatom. und Physiolog.*, Berlin, 1853, t. VI, p. 458). — PATLICKI, *Angiom im Gehirn* (*Berlin. klin. Wochenschr.*, t. IV, p. 48, 505). — DESPLATS, *Tumeur* (*érectile?*) *du cerveau chez un épileptique; vaisseaux calcifiés* (*Bull. de la Soc. anat.*, 1869-70, t. XLIV, p. 230). — H. MORRIS, *Venous vascular tumour of cerebrum* (*Transact. of the pathol. Soc. of London*, 1871, t. XXII, p. 22). — R. VIRCHOW, *Ueber Nævi vasculosi des Gehirns* (*Archiv f. path. Anat. und Physiol*, 1864, t. XXX, p. 272). — Le même, *Pathologie des tumeurs*, trad. fr. par P. Aronssohn, Paris, 1876, t. IV, p. 151. — W. BEVAN-LEWIS, *Calcified angeioma of brain* (*Tr. of the path. Soc.*, London, 1884, t. XXXV, p. 30).

## IX. — Névromes.

Les éléments nerveux des centres cérébro-spinaux, déjà peu aptes à participer aux processus inflammatoires, n'ont qu'une faible tendance à végéter et à former des tumeurs. Aussi les névromes encéphaliques sont-ils des lésions rares, sur la nature desquelles il est parfois difficile de se prononcer, et il semble bien que, dans quelques cas, des cellules conjonctives de la névroglie aient été confondues avec des cellules nerveuses. Ces névromes, en tout cas, offrent deux variétés distinctes, mais parfois réunies ; ils sont fasciculaires ou ganglionnaires.

L'existence du névrome fasciculaire de l'encéphale ne repose jusqu'ici, du moins à notre connaissance, que sur deux faits. Une tumeur rencontrée par Klob chez un homme de soixante-quatre ans était entièrement constituée par de petits tubes nerveux fins ; cette tumeur, arrondie, d'un blanc rougeâtre pâle, du volume d'un haricot, siégeait à la base du cerveau et se trouvait en connexion avec la partie antérieure du chiasma des nerfs optiques par un pédicule blanc de 1 ligne 1/2 d'épaisseur sur 4 lignes 1/2 de largeur. Virchow, qui cite ce fait, rapporte qu'il a observé à la même place une saillie constituée par de la substance blanche, mais il ne dit pas quelle en était la structure. Par contre, Wagner a trouvé chez une femme de trente-huit ans, à l'extrémité postérieure de la base du quatrième ventricule, une tumeur lisse, ronde, de 6 lignes de diamètre, qui était en connexion continue avec la substance cérébrale placée au-dessous d'elle et lui ressemblant complètement. Elle se composait en grande partie de fibres nerveuses fines, avec ou sans moelle, d'une substance finement granulée et de cellules volumineuses, ovales ou rondes, munies de larges prolongements et de très gros noyaux avec petit amas de substance brune. Un second fait peu différent a été observé et bien

étudié par le professeur Hayem. Il s'agit vraisemblablement dans ces faits de névromes cérébraux mixtes, mais il faut reconnaître qu'une étude histologique plus sévère serait nécessaire pour admettre sans conteste l'existence de cette néoplasie.

Le névrome ganglionnaire n'a pas une existence mieux établie, car les quelques faits connus laissent encore à désirer. Une femme de soixante-

Fig. 157. — Cellules fusiformes, étoilées, provenant d'une tumeur développée au sein de la substance blanche d'un hémisphère cérébral.

neuf ans dont j'ai rapporté ailleurs l'observation était depuis longtemps bizarre, quand survinrent des vertiges, puis une perte de connaissance suivie d'une hémiplégie droite et bientôt après de la mort. Dans l'hémisphère cérébral gauche, je trouvai vers la partie moyenne, au sein de la substance blanche, d'abord un caillot sanguin, noir et récent, du volume d'une amande, puis un peu en avant, à peu de distance des circonvolutions, deux petites tumeurs arrondies, vasculaires, d'un gris bleuâtre et d'une composition variable suivant les points où on les examinait

(voy. la pl. 43, fig. 2 de mon *Atlas d'an. path.*). Les parties résistantes et grisâtres renfermaient de grandes cellules sphériques, triangulaires ou étoilées, pourvues d'un ou plusieurs noyaux ovoïdes ou arrondis, entourés de granulations et de prolongements rubanés dont le nombre était d'un à neuf (fig. 157). A côté de ces éléments, il s'en trouvait d'autres qui, simplement fusiformes, étaient réunis par leurs extrémités et présentaient aussi des noyaux ovoïdes et des granulations pigmentaires. Une gangue amorphe et une trame fibrillaire riche en vaisseaux, à parois fragiles, unissaient ces éléments qui, dans quelques points, commençaient à subir la dégénérescence graisseuse. La forme de ces cellules, leur pigmentation, leurs prolongements rubanés m'ont conduit à les considérer comme des cellules nerveuses de nouvelle formation, et en effet, elles ne différaient de ces dernières que par la multiplicité des noyaux qui trouvait son explication dans l'état jeune des éléments. Ainsi, il me parut que, dans ce cas particulier, il s'agissait d'une formation de cellules ganglionnaires, et comme ces éléments avaient pris naissance dans l'épaisseur de la substance blanche, je pensai qu'ils avaient dû se développer aux dépens de la névroglie, et cette lésion me parut être un névrome médullaire.

Depuis lors, J. Renaut a décrit, sous le nom de gliome neuroformatif, une tumeur développée dans le centre ovale gauche avec prolongement dans la circonvolution frontale ascendante. Cette tumeur, qui sur sa marge se fondait insensiblement avec les parties de l'encéphale demeurées saines, présentait une écorce dure et un centre gélatineux semblable à une boule d'œdème artificiel, du volume d'un œuf. Cette boule était cloisonnée par une foule de travées, les unes vasculaires, les autres nerveuses et formées d'une série de faisceaux de fibres de Remak typiques. La portion corticale, blanche et ferme, laissait voir une trame névroglique composée de fibres entre-croisées dans tous les sens et de cellules névrogliques simples, étoilées en forme de grenade ou de poulpe. Les vaisseaux sanguins étaient plus nombreux à mesure qu'on s'approchait du centre gélatineux du gliôme, mais en même temps il existait au voisinage immédiat de ce centre des cellules fixes qui avaient l'aspect des cellules nerveuses multipolaires, sauf qu'elles ne possédaient pas de prolongement cylindre-axe. Au milieu de ces cellules, s'en trouvait un grand nombre qui conservaient le type de la névroglie, et qui étaient munies d'un puissant filament cylindrique axile ou de Deiters, en rapport avec des fibres de Remak; c'étaient là par conséquent des cellules nerveuses, et la néoplasie méritait bien le nom de névrome. Des faits assez semblables se rencontrent dans certains recueils scientifiques, les *Trak-*

*sactions pathologiques de Londres* notamment; toutefois, ils sont moins complets, ce qui laisse un léger doute sur leur nature.

Les tumeurs en question ont une marche lente et progressive et une durée de plusieurs années; elles ne sont vraisemblablement pas exemptes de dégénérescences, quoique celles-ci n'y aient pas été signalées jusqu'ici. Les phénomènes qu'elles déterminent ne diffèrent pas sensiblement de ceux des tumeurs de même volume ayant pareil siège. Les causes de ces lésions nous échappent, leurs conditions pathogéniques sont mal connues, mais il y a des raisons de croire, comme je l'ai dit et comme Renaut a cherché à le démontrer, que les éléments nerveux qui les composent se développent aux dépens de la névroglie.

Bibliographie. — Hillier et Hutchinson, *Tumour from brain* (*Transact. of the pathol. Soc. of London*, 1856, t. VII, p. 18). — J.-S. Bristowe, *Tumour of the cerebellum* (*ibid.*, p. 28). — R. Virchow, *Pathol. des tumeurs*, trad. fr., Paris, 1875, t. III, p. 457. — G. Hayem, *Note sur un cas de névrome médullaire ou cérébrome, développé dans l'épaisseur du cerveau* (*Compt. rend. et Mém. de la Soc. de biologie*, 1866, sér. 4, t. III, p. 107). — E. Lancereaux, *Note sur deux tum. cérébrales, formées d'éléments cellulaires ayant la plupart des caractères des cellules nerveuses* (*Arch. de physiol. norm. et pathol.*, 1869, t. II, p. 762). — C. Taruffi, *Due casi di neuroma cerebrale* (*Bull. des sc. méd. de Bologne*, 1871, sér. 5, t. XI, p. 401-415, 1 pl.). — Th. Simon, *Das Spinnenzellen und Pinzelzellen* (*Archiv f. path. Anat. und Physiol.*, 1874, t. LXI, p. 90, et *Rev. des sc. méd.*, t. V, p. 93). — L. Bard, *Des tumeurs du type nerveux, neurosarcome et névromes adultes* (*Archiv. de physiol. norm. et pathol.*, 1885, sér. 3, t. V, p. 385). — J. Renaut, *Note sur le gliôme neuroformatif et l'équivalence nerveuse de la névroglie* (*Gaz. méd. de Paris*, 1884, p. 614).

### X. — Épithéliomes.

L'encéphale ne renfermant d'autre épithélium que celui de l'épendyme, l'épithéliome primitif de ce centre nerveux est très rare, car, à ma connaissance du moins, Rindfleisch, seul, en aurait publié un exemple indiscutable. Mais, par contre, l'épithéliome secondaire, pour être peu commun, malgré les nombreux cas désignés sous le nom de cancer ou de carcinome du cerveau, n'a pas moins été plusieurs fois rencontré dans la masse encéphalique, et un certain nombre de faits permettent d'établir nettement son existence (voyez plus loin la bibliographie).

L'épithéliome de l'encéphale se rencontre le plus souvent dans les hémisphères cérébraux ou cérébelleux et dans la protubérance. De même que tous les épithéliomes secondaires, il se manifeste sous la forme de

petites tumeurs ou nodosités circonscrites, uniques ou multiples, disséminées à la périphérie et principalement dans la substance blanche des circonvolutions, plutôt que dans la profondeur du cerveau. Ces tumeurs arrondies et légèrement irrégulières, du volume d'un noyau de cerise, d'un marron ou d'une petite noix, sont fermes, de consistance ligneuse et assez facilement énucléables. La substance nerveuse qui les entoure se trouve comprimée, refoulée, injectée et parfois semée de points hémorrhagiques ou ramollie. Les méninges situées dans leur voisinage sont généralement intactes, comme il arrive du reste pour les enveloppes de la plupart des organes semblablement affectés.

Vues au microscope, les tumeurs de ce genre présentent tous les caractères des épithéliomes ; elles sont formées de cellules épithéliales cylindriques ou pavimenteuses, suivant le siège de la tumeur initiale, renfermées dans un stroma alvéolaire parcouru par des vaisseaux plus ou moins abondants. Leur évolution est en général assez lente et les désordres qu'elles déterminent se manifestent par des phénomènes quelquefois subits, en rapport avec la fonction spéciale de la partie lésée. En effet, dans un cas rapporté par Déjerine, il survint tout à coup une hémiplégie précédée seulement de quelques mouvements convulsifs analogues à de l'épilepsie partielle, chez une femme dont deux tumeurs épithéliales provenant d'un cancer de l'estomac avaient envahi l'une des circonvolutions frontales ascendantes.

L'épithéliome encéphalique est un simple accident, un désordre résultant de la présence d'un cancer dans un autre organe et du transport jusque dans le cerveau de particules ou de cellules détachées qui deviennent le centre formateur d'une néoplasie identique à celle qui en a été le point de départ. L'estomac, si fréquemment atteint d'épithéliome, est par cela même sans doute le point d'origine habituel des productions épithéliales de l'encéphale ; mais il faut reconnaître que les cancers des intestins, du foie et des poumons peuvent aussi leur donner naissance, comme cela a été observé dans plusieurs cas.

Bibliographie. — J. Cruveilhier, *Anatom. pathol.*, livr. XIX, pl. 3 ; livr. XXV, pl. 2 ; livr. XXXV, pl. 3. — Carswell, *Illustr.*, fasc. 4, pl. 2, fasc. 3, pl. 2. — Brigut, *Report of med. cases*, t. II, p. 27-30. — H. Earle, *Case of medullary brain, with a similar disease of the lungs and testis* (*Med. chir. Transact.*, 1812, t. III, p. 59). — J. Hunter, *Case of fungus hematod of the brain* (*ibid.*, 1825, t. XII, p. 88). — Buttersack, *Ueber Gehirnkrebs*, *Diss. in.* Tubingen, 1857. — H. Lebert, *Traité des maladies cancéreuses*, Paris, 1851. — Le même, *Traité d'anatom. pathol.*, t. II, p. 85, pl. 46, fig. 1-3. — E. Lancereaux et P. Lackerbauer, *Atlas d'anat. pathol.*, Paris, 1871, p. 419, pl. 43, fig. 2. — T.-M. Gindle-

STONE, *Case of secondary deposit of epithelial cancer within the cranium* (*Austral. med. Journ.*, Melbourne, 1872, t. XVII, p. 283). — J. RUSSELL, *Large cancerous tumour of the brain, in a case of intra-thoracic cancer; unilateral epilepsy*, etc. (*Med. Times and Gaz.*, 1874, t. I, p. 530). — A.-J. MOENS, *Ein Fall von Hirnkrebs* (*Archiv f. path. Anat. und Physiol.*, Berlin, 1877, t. XX, p. 411, 1 pl.). — J. DÉJERINE, *Carcinome du cerveau chez une femme atteinte de carcinome stomacal, hémiplégie gauche, épilepsie part.; localisations dans la frontale ascendante* (*Bull. de la Soc. anatom.*, 1880, t. LV, p. 356). — W. ERB, *Ein Fall von Tumor in den vorderen Centralwindung der Grosshirns* (*Deutsche Archiv f. klin. Med.*, 1880, t. XXVII, p. 175, et *Rev. d. sc. méd.*, t. XVIII, p. 105).

Nous terminons ici l'étude analytique des tumeurs de l'encéphale. Cette étude, bien que laissant encore à désirer, n'est pas moins des plus intéressantes. Elle nous montre que dans l'encéphale comme partout ailleurs, les néoplasies ne sont que des végétations des tissus normaux. Formulée dès le commencement de notre travail, cette loi, jusqu'ici, ne souffre pas d'exceptions, car nous trouvons dans l'encéphale autant de variétés de néoplasies qu'il y a de variétés de tissus. Le lipome y est des plus rares; le myôme y fait défaut, et cela se comprend puisque le tissu musculaire n'existe que sur les parois artérielles et ne fait pas partie de la substance cérébrale. Quant à l'épithéliome ou cancer proprement dit, il ne s'y rencontre que secondairement, si l'on a soin de ne pas confondre cette néoplasie, comme l'ont fait quelques auteurs, Rindfleisch par exemple, avec l'endothéliome. Partant, l'étude des néoplasies de l'encéphale est des plus simples, elle repose sur la connaissance même de la structure de ce centre nerveux, et qui connaît bien cette structure a par cela même une idée très juste des végétations morbides qui peuvent l'envahir. Ces végétations, comme la plupart des néoplasies, ont une marche lente, un développement indéfini, c'est-à-dire qu'elles ne cessent de s'accroître, à moins d'une dégénérescence totale venant arrêter leur marche progressive. Leurs caractères physiques et surtout leurs caractères histologiques varient avec chacune d'elles, inutile de revenir sur ce que nous en avons dit. Leurs rapports avec la substance nerveuse ne sont nullement semblables, et les différences qu'elles présentent à cet égard sont la conséquence inévitable de la manière d'être du tissu mère. En effet, tandis que le lymphome, qui prend naissance dans le tissu conjonctif réticulé, se perd d'une façon insensible et se confond pour ainsi dire avec les tissus sains, l'endothéliome, qui a pour origine habituelle les cellules tapissant les gaines lymphatiques et les ventricules cérébraux, ne présente pas cette même fusion et se détache très facilement de la substance nerveuse qu'il comprime. L'épithéliome, qui est pour ainsi

dire greffé dans l'encéphale, est, à plus forte raison, facile à séparer de cette même substance.

Ces différences sont importantes à connaître si l'on veut se rendre compte des symptômes fournis par chacune des productions néoplasiques de l'encéphale et en tirer parti tant au point de vue du diagnostic médical que d'une intervention chirurgicale (1). Quelles que soient ces productions, elles agissent généralement, du moins au bout d'un certain temps, à la façon des corps étrangers; elles irritent les vaisseaux qui se congestionnent et produisent des troubles nutritifs; d'abord excités, les éléments nerveux s'altèrent, puis ils sont peu à peu détruits sur place et deviennent, dans quelques cas, l'occasion d'une dégénération secondaire. De là les convulsions si communes au début de ces lésions, et plus tard les paralysies et le coma. Ces désordres, toujours moins accusés avec certaines tumeurs, le lymphome par exemple dont la structure se rapproche de celle de la névroglie, qu'avec l'épithéliome qui en est très différent, sont en outre subordonnés au siège de la néoplasie et au degré d'excitabilité du cerveau et du cervelet. Les phénomènes résultant des lésions cérébrales varient, comme on le sait, suivant la zone affectée (voy. plus loin *Localisations cérébrales*), ceux des lésions cérébelleuses ont de leur côté des caractères particuliers, tels que : ivresse, vomissements, titubation, rigidité des muscles de la partie postérieure du cou et du tronc provoquant une attitude opposée à celle de la paralysie agitante, si surtout le lobe médian est intéressé, neurite optique, hydropisie ventriculaire et leurs conséquences (2). Il n'est pas rare d'ailleurs de voir des tumeurs d'un volume même considérable se développer dans l'encéphale et y demeurer pendant un temps fort long, sans produire d'accidents appréciables. Fait digne de remarque, cet état latent, plus commun dans les tumeurs du cervelet que dans celles du cerveau, est quelquefois suivi d'une mort rapide ou subite.

## § 4. — Hypoplasies.

Les éléments qui composent l'encéphale sont, comme ceux des autres organes, exposés à des lésions de dégénérescence ou hypoplasies. Trop peu étudiées jusqu'ici, ces lésions sont d'autant plus faciles à confon-

(1) Hale-White, *Tum. cérébr. opérée* (*Guy's Hospit. Reports*, 1886, t. XLIII, p. 515).
(2) J.-V. Drozda, *Beiträge zur klin. Studien der Physiol. der Kleinhirns* (*Vienermed. Wochenschrift*, 1876, nos 1 à 10, anal. d. *Rev. des sc. méd.*, t. VIII, p. 199). — J. Hughlings Jackson, *Remarks on tumours of cerebellum* (*Brit. med. Journal*, 7 février 1880).

dre avec les phlegmasies qu'elles viennent souvent les compliquer, et pour ce fait elles méritent toute notre attention. D'ailleurs les troubles spéciaux qui les accompagnent, leur rôle important dans la pathologie mentale donnent le plus grand intérêt à leur étude. Ainsi il y a tout lieu de faire connaître leurs principales variétés qui sont : la stéatose, la chromatose, la calciose, etc.

### I. — Stéatose.

Caractérisée par la transformation graisseuse de la substance des cellules et des tubes nerveux, la stéatose de l'encéphale est tantôt primitive, tantôt consécutive à d'autres lésions. Subordonnée à des désordres anatomiques divers dont elle n'est que l'effet, la stéatose consécutive fait partie de ces désordres et partant ne peut nous occuper ici; mais il n'en est pas de même de la stéatose primitive. Cette dernière lésion, relativement rare dans l'encéphale, se manifeste à l'œil nu par des changements de consistance et de coloration, en général peu accusés, de la substance nerveuse. Celle-ci, onctueuse et plus molle que dans les conditions normales, offre une teinte terreuse, grisâtre par places ou jaunâtre, disposée sous forme de points ou de taches de faible étendue. La masse encéphalique est diminuée de poids et de volume plutôt qu'augmentée, comme si un certain degré d'atrophie était inséparable de ce désordre; aussi le liquide céphalo-rachidien est-il abondant dans la plupart des cas.

Suivie dans son évolution histologique, cette altération, suivant quelques auteurs, présente plusieurs phases successives. Tout d'abord il se fait une imbibition du protoplasma de la cellule nerveuse par une substance réfringente d'un jaune brillant, localisée ou diffuse, produisant un gonflement; le noyau reste visible, quoique un peu granuleux. Plus tard, cette substance se sépare en blocs granuleux qui gardent d'abord leur couleur, puis deviennent d'un brun foncé, presque noirs, obscurcissent le noyau cellulaire et se prolongent jusque dans le filament axile (Atkins). La plupart des ramifications de la cellule disparaissent ou s'atrophient; le corps de la cellule se ratatine et se réduit en une masse graisseuse et pigmentaire presque informe. Dans quelques cas néanmoins, des granulations graisseuses seules, infiltrent et transforment le protoplasma cellulaire. Tel est le mode de dégénérescence stéatosique le plus habituellement observé dans les cellules nerveuses de l'encéphale; il ne consiste pas uniquement, comme cela se voit pour les

éléments épithéliaux du foie et des reins, en une simple infiltration graisseuse, attendu que, la plupart du temps, des granulations pigmentaires se trouvent associées aux granulations adipeuses. La myéline des tubes nerveux correspondants présente en général un aspect trouble, granuleux, début d'une dégénérescence analogue à celle des cellules.

Cette dégénérescence évolue lentement, et comme elle arrive presque fatalement à la destruction des éléments nerveux, il en résulte que son pronostic est des plus graves. Elle se distingue difficilement des modifications phlegmasiques des cellules nerveuses, qui finissent par une transformation granulo-graisseuse. Toutefois, si, dans la stéatose proprement dite, les vaisseaux sont quelquefois athéromateux, ils ne présentent jamais les caractères d'un processus inflammatoire.

Les troubles fonctionnels liés à la stéatose de l'encéphale ont pour caractère essentiel la dépression des facultés mentales, et se traduisent la plupart du temps par l'état désigné sous le nom de *démence*.

*Étiologie et pathogénie.* — La stéatose des éléments de l'encéphale est surtout une lésion de l'âge avancé, mais en réalité elle peut exister à tous les âges de la vie, car Parrot prétend l'avoir observée chez des enfants dont l'alimentation était mauvaise ou insuffisante. L'alcoolisme joue dans le cas particulier un rôle analogue à celui qu'il a dans les stéatoses des autres organes, et d'ailleurs il n'y a pas lieu d'en être surpris, puisque le buveur est un vieillard avant l'âge. Nous savons d'ailleurs que la dégénérescence graisseuse et pigmentaire des éléments nerveux de l'encéphale est commune chez les aliénés, particulièrement chez les déments, bien que la cause qui lui donne naissance échappe assez souvent.

Quelle que soit cette cause, la stéatose de l'encéphale paraît subordonnée dans la plupart des cas à une même condition pathogénique, à savoir : un désordre dans l'activité nutritive. Chez le vieillard, en effet, la stéatose est le fait d'un ralentissement de la nutrition qui ne tient pas seulement à l'âge, mais encore à l'état des vaisseaux dont l'élasticité est généralement diminuée et le calibre rétréci. Chez le buveur elle est le fait d'une oxydation moindre des tissus; chez l'enfant elle provient, comme Parrot a cherché à l'établir, d'une déchéance nutritive résultant de l'insuffisance de l'alimentation. Ainsi, dans tous les cas, cette dégénérescence se trouve subordonnée à un trouble dans la nutrition des parties élémentaires de l'organisme ou simplement de l'encéphale.

A côté de la stéatose, il y aurait lieu sans doute de dire quelques mots des corpuscules amyloïdes que l'on observe surtout dans la substance de l'encéphale, mais ces corpuscules, faisant presque toujours cortège a

d'autres lésions, ne peuvent nous arrêter ici, et, du reste, ils ont déjà été décrits (voy. t. I, p. 489). Quant à la leucomatose, elle ne se rencontre guère au sein de la substance nerveuse (voy. t. I, p. 483). La dégénérescence colloïde (hyalinose), qui a son siège spécial dans les vaisseaux, a été étudiée ailleurs (1); au surplus, elle se trouve décrite en même temps que les lésions qu'elle vient compliquer.

BIBLIOGRAPHIE. — J. LOCKHART CLARKE, *On the morbid anatomy of the nervous centres in general paralysis of the insane* (*The Lancet*, 1st sept. 1886). — C.-J. HOWDEN, *On granular degeneration of the nerve-cells in insanity* (*The Lancet*, july 1869, t. II, p. 157). — J. PARROT, *Étude sur la stéatose interstitielle diffuse de l'encéphale* (*Arch. de physiol. norm. et path.*, 1868, p. 530 et 707). — Le même, *Étude sur le ramollissement de l'encéphale chez le nouveau-né* (*ibid.*, 1873, p. 59 et 283). — R. VIRCHOW, *Fettige und pigment. Degeneration im Gehirn* (*Archiv für path. Anat. und Physiol.*, 1856, t. X, p. 407). — MARCÉ, *De la démence* (*Gaz. méd. Paris*, 1863). — J. BATTY TUKE, *The Morisonian lect., delivered before the royal College of physicians of Edinburg* (*Edinb. med. and surg. Journ.*, 1875, p. 802 et 898, et *Rev. des sc. méd.*, t. VI, p. 224). — Fr. MESCHEDE, *Ueber die fettige und fettig-pigmentose Degeneration der Ganglienzellen des Gehirns in der paralytischen Geisteskrankheit* (*Archiv f. path. Anat. und Physiol.*, 1872, t. LVI, p. 100). — R. ATKINS, *On the morbid changes in the nervous elements of the brains of the insane* (*The Dublin Journ. of med. sc.*, jan. 1877, p. 42, et *Rev. des sc. méd.*, t. X, p. 598). — W. HENRY KESTEVEN, *The histology of certain forms of degeneration of the tissues of the nerve-centres* (*Saint-Bartholomew's hospital Reports*, 1876, t. XII, p. 53). — BEVAN LEWIS, *Note on certain lesions of the nervous tissues of frequent occurrence in the brain of the insane* (*Brain*, oct. 1879, p. 364, London, et *Rev. des sc. méd.*, t. XVI, p. 250).

## II. — Chromatose.

La chromatose ou infiltration pigmentaire de la masse encéphalique est une lésion rare dans nos climats, mais commune dans les contrées où règne l'impaludisme. Elle se manifeste à l'œil nu par une teinte plus ou moins foncée de la substance corticale qui reste ferme ou s'indure. Cette substance prend la couleur du chocolat ou celle du graphite (Frerichs), elle est semée de taches ou de points noirâtres, tandis que la substance médullaire n'est pas modifiée. Toutefois, dans des cas de pigmentation intense, cette dernière revêt quelquefois une teinte grisâtre, avec

(1) Voy. t. II, p. 928, et Billroth, *Ueber eine eingenthuml. gelatinöse Degeneration des Gehirnrinde*, etc. (*Archiv d. Heilkunde*, 1862, t. III, p. 47).

stries brunâtres disséminées sur le trajet des ramuscules vasculaires. A l'examen microscopique, les capillaires des régions envahies apparaissent remplis de granules et de particules noires, tantôt uniformément répartis, tantôt accumulés en groupes, et souvent, à côté de ces particules, se voient des concrétions incolores et hyalines reconnaissables à leur puissance réfringente. Arrondis ou anguleux, les granules de pigment, s'ils ne sont isolés, se trouvent réunis par l'intermédiaire d'une substance pâle soluble dans l'acide acétique et dans les alcalis caustiques, ou bien ils infiltrent les globules blancs du sang et forment des espèces de cellules pigmentaires. Inutile de revenir ici sur les caractères chimiques et l'origine sanguine du pigment, nous préférons renvoyer à l'étude qui en a été faite ailleurs (voy. t. I, p. 503). Rappelons seulement que, par leur accumulation dans les capillaires cérébraux, les granulations pigmentaires produisent des désordres dans la circulation et peuvent être le point de départ de petites hémorrhagies ou même de l'atrophie des circonvolutions. Les troubles fonctionnels consécutifs à cet état sont complexes, ils se manifestent par de la céphalalgie, des vertiges, des désordres des perceptions sensorielles, quelquefois par du délire ou des convulsions, plus souvent par de la débilité intellectuelle et de la stupeur.

Bibliographie. — A la bibliographie du t. I, p. 506, ajoutez : Planer, *Zeitschrift der Gesellsch. der Aerzte in Wien*, 1854. — Daniel von Stein, *Ueber das Pigment in den Hirngefässen* (*Nonnulla de pigmento in punctibus cerebri vasorum obvio*, *Diss. inaug.* Doparti, 1858 ; anal. dans *Archiv f. path. Anat. und Physiol.*, 1859, t. XVI, p. 564). — W.-A. Hammond, *On pigmentary deposits in the brain, resulting from malarial poison* (*Tr. Amer. neurol. Assoc.*, New-York, 1875, t. I, p. 142, 156).

### III — Calciose.

L'infiltration des éléments nerveux par des sels terreux est un désordre rare, qui se rencontre le plus souvent à la suite d'un processus inflammatoire et quelquefois aussi après un simple trouble de nutrition, comme si les sels de chaux et de magnésie ne pouvaient envahir que des éléments d'une vitalité amoindrie.

Cette lésion se localise tantôt isolément, tantôt simultanément aux petits vaisseaux et aux cellules nerveuses de l'encéphale. La calciose des vaisseaux cérébraux ayant été étudiée ailleurs (voy. t. II, p. 931), il ne sera question ici que de celle des éléments nerveux.

De même que les cellules des cornes antérieures de la moelle épinière,

les cellules nerveuses de l'encéphale sont exposées à s'incruster de sels de chaux. Cette lésion, peu appréciable à l'œil nu, se révèle par la difficulté qu'éprouve le scalpel à trancher la substance nerveuse, par les taches blanchâtres de cette substance et surtout par les aspérités que sent le doigt promené sur sa surface de section. A l'examen microscopique, les cellules et quelquefois les tubes nerveux se font remarquer par une forte réfringence et une dureté toute spéciale, résultant de leur incrustation par des dépôts minéraux sous forme de granulations brillantes avec bords noirs (fig. 158). Traités par l'acide chlorhydrique, ces éléments font effervescence par suite de la décomposition du carbonate de chaux qui les incruste.



Fig. 158. — Cellules nerveuses incrustées de sels de chaux (Förster).

La calciose de l'encéphale a une marche des plus lentes; cette lésion peut bien se trouver arrêtée, mais elle ne rétrocède pas, et constitue ainsi une lésion des plus sérieuses, d'autant mieux qu'elle coexiste le plus souvent avec un ramollissement du tissu osseux. Disons en terminant que ce ne sont pas seulement les sels de chaux qui peuvent incruster les éléments nerveux, car Dickinson a trouvé ces éléments infiltrés de sels uratiques dans un cas de lésion rénale.

Bibliographie. — A. Förster, *Atlas der Mikroskop. path. Anatomie*, Leipzig, 1854-1859. — R. Virchow, *Ueber Verkalkung der Ganglienzellen*, p. 75, pl. 15, fig. 8 (*Archiv f. path. Anat. und Physiol.*, 1856, t. IX, p. 620). — Le même, *Verkalkung abgestorbener Gehirnzellen* (*ibid.*, 1870, t. L, p. 304). — J.-T. Arlidge, *Observat. on calcareous deposits in the brain, known as brain sand and amyloid bodies* (*Brit. and foreign med. ch. Review*, London, 1854, t. XIV, p. 470). — Marcé, *Incrust. calcaire du cerveau* (*Bull. de la Soc. anat.*, 1863, t. XXXVIII, p. 468-470). — Heschl, *Verknöcherte Nervenzellen im Gehirne eines Geiteskranken* (*Œsterr. Zeitschr. f. prakt. Heilkunde*, Wien, 1862, t. VIII, p. 537). — Le même, *Wien. Wochenschrift*, 1870, n° 41. — Wiedemeister, *Verkalkte Gehirnzellen* (*Archiv f. path. Anat. und Physiol.*, 1870, t. L, p. 640). — M. Roth, *Verkalkung der Purkinje'schen Zellen des Cerebellum* (*ibid.*, 1871, t. LIII, p. 508). — C. Colgi, *Sulla degenerazione calcarea delle cellule nervose centrali* (*Arch. per le sc. med.*, Torino, 1876-77, t. I, p. 442-453). — C. Fried-

LAENDER, *Ueber Verkalkung der Ganglienzellen* (*Archiv für pathol. Anat. und Physiol.*, 1882, t. LXXXVIII, p. 88). — DICKINSON, *Uric acid obtained from the brain in a case of renal disease* (*Trans. of the path. Soc. of London*, 1867, t. XVIII, p. 19).

## ANOMALIES DE CIRCULATION.

Organe des plus vasculaires en raison sans doute de ses importantes fonctions, l'encéphale reçoit ses vaisseaux de plusieurs sources, et le mode suivant lequel ceux-ci se distribuent est entièrement lié au mode de développement de ce centre nerveux. Ce fait intéressant ne peut nous arrêter ici, mais il n'importe pas moins de faire observer que les circonvolutions et les noyaux ganglionnaires sont alimentés par des branches vasculaires différentes ; ces derniers par des ramifications provenant des troncs artériels de la base du cerveau, les premières par les branches terminales des mêmes troncs. Or, ces vaisseaux n'ayant entre eux que de faibles anastomoses, les altérations circulatoires de l'encéphale sont fréquemment partielles et localisées à un département ou à un territoire, suivant le siège et l'importance du vaisseau atteint ; c'est pourquoi l'on a été conduit à utiliser ces lésions pour l'étude des localisations cérébrales. L'artère de Sylvius, par exemple, envoie ses branches superficielles au pied de la troisième circonvolution frontale et aux circonvolutions pariétales, tandis que ses branches profondes se distribuent au corps strié, et alors, suivant que les premiers ou les seconds de ces canaux sont affectés, la substance des circonvolutions ou celle du corps strié se trouve lésée.

D'un autre côté, les désordres circulatoires de l'encéphale peuvent envahir le centre encéphalique tout entier, contrairement à ce que pensaient Monro, Kellie et Abercrombie, pour qui la quantité de sang contenue dans la cavité crânienne était invariable. L'opinion de ces auteurs est, en effet, inexacte et réfutée, d'une part, par les expériences de Burrows, de Berlin, etc.; d'autre part, par les recherches de Magendie et de Richet sur le liquide céphalo-rachidien. Ces physiologistes ont montré que l'un des principaux usages de ce liquide est de combler, tout à la fois, les espaces anfractueux qui existent entre les diverses parties de l'encéphale et le vide variable qui résulte de la différence établie entre le volume de l'axe cérébro-spinal et la capacité de ses enveloppes fibreuse et osseuse. Par ses oscillations, ce liquide remplit ainsi l'office d'un régulateur des courants artériels et veineux intra-crâniens, il laisse à

l'encéphale dans l'état physiologique des alternatives d'expansion et de retrait correspondant aux contractions du cœur et aux mouvements respiratoires, et partant, on comprend la possibilité, à l'état pathologique, de l'afflux et de la diminution du liquide sanguin dans la boîte crânienne.

Dans ces conditions, les anomalies circulatoires de l'encéphale ne diffèrent pas essentiellement de celles des autres organes et peuvent être classées comme il suit : anémies, hypérémies, hémorrhagies, thromboses et embolies, puis enfin hydropisies encéphaliques.

## § 1er. — Anémies.

Désordres communs à tous les âges de la vie, et surtout à la vieillesse, en raison de la fréquence relative des lésions du système artériel, les anémies encéphaliques ont des origines diverses. Elles sont, en effet, subordonnées à l'état anatomique des vaisseaux, au fonctionnement des nerfs vaso-moteurs ou encore à la composition chimique du liquide sanguin, et de là : des anémies angiopathiques, des anémies névropathiques, et des anémies hémopathiques.

Anémies angiopathiques, ischémies cérébrales. — Ces anémies, assez généralement décrites sous le nom d'*ischémies*, comptent parmi les désordres cérébraux les plus communs chez les vieillards, où les artères, fréquemment athéromateuses, sont d'ordinaire ou rétrécies ou dilatées. Partielles plutôt que générales, elles s'observent sur un ou plusieurs points de l'encéphale, et forment des foyers divers d'altération. Ces foyers ont pour principal caractère la décoloration de la substance nerveuse, qui est pâle et plus ou moins exsangue. Les vaisseaux qui traversent cette substance, les vaisseaux artériels surtout, aplatis et revenus sur eux-mêmes au centre de la partie anémiée, sont dilatés et gorgés de sang à la périphérie, dès qu'une circulation collatérale a pu s'établir. Cette dilatation est, dans quelques cas, tellement étendue et prononcée, qu'elle conduit à prendre pour de l'hypérémie ce qui n'est en somme qu'un état ischémique.

A ces deux phénomènes, la décoloration de la substance nerveuse au centre, l'injection à la périphérie, s'ajoute un troisième caractère, le changement de consistance du parenchyme cérébral. Celui-ci peut paraître plus ferme tout d'abord, mais en général, au bout de vingt-quatre à quarante-huit heures, il résiste moins, devient friable, et lorsque l'anémie est très accusée, il se ramollit et subit des transformations régres-

sives importantes dont la description sera donnée plus loin (voy. *Thrombose et embolie*).

Les artères de l'encéphale, dans l'anémie angiopathique sont : ou bien comprimées par la présence de corps étrangers, de tumeurs, etc., ou bien modifiées dans leur structure. Ces vaisseaux, et souvent aussi l'aorte, présentent en effet des épaississements athéromateux qui les rétrécissent, ou encore des dilatations liées à l'atrophie de leurs parois, en tout cas, une grande friabilité.

Subordonnée à l'état des vaisseaux, la marche de l'anémie cérébrale angiopathique est des plus variables : transitoire ou de peu de durée dans quelques cas, elle est progressive d'autres fois et se termine par le ramollissement de la substance nerveuse. Ce qu'il importerait donc serait de combattre ce désordre à son début; malheureusement, les moyens qui sont en notre possession ne le permettent que rarement.

L'ischémie cérébrale a pour effet l'abolition presque immédiate des fonctions de la substance nerveuse, c'est dire qu'elle se traduit spécialement par des troubles des facultés intellectuelles, de la paralysie ou de l'anesthésie, suivant les régions lésées. Lorsqu'elle atteint les parties du cerveau qui sont en avant des pédoncules cérébraux chez l'homme, elle produit la perte de connaissance, l'insensibilité, la paralysie, avec flaccidité des membres, parfois enfin des convulsions épileptiformes. Ces accidents dont le début est généralement brusque, persistent pendant un certain temps et disparaissent, laissant à leur suite des troubles divers, tels que : aphasie, difficulté dans la marche, affaiblissement des facultés intellectuelles; ou bien ils se continuent et sont quelquefois suivis de mort, lorsque la lésion est étendue. L'expérience a montré que si la région bulbaire se trouve intéressée, il se produit une élévation de la tension artérielle, un certain degré de ralentissement du pouls et de la respiration, pouvant aller jusqu'à la syncope, avec ou sans convulsions; puis, au bout d'un temps variable, six à dix minutes au moins, la tension diminue, s'abaisse au-dessous de la normale, et le pouls redevient fréquent (Couty). Semblables phénomènes peuvent se rencontrer chez l'homme, ainsi qu'il m'a été possible de le constater chez un jeune malade syphilitique qui me fit appeler à la suite d'une perte de connaissance suivie de vomissements. Je trouvai que le pouls n'avait pas plus de quarante pulsations à la minute, et j'appris qu'en traversant une rue ou en regardant en haut, il était pris de vertiges insupportables. Une syncope me paraissait à redouter, mais le malade, chez lequel je diagnostiquai une artérite du tronc basilaire, finit par guérir entièrement sous l'influence d'un traitement antisyphilitique.

La ligature simultanée des artères carotides et des artères vertébrales a permis d'étudier expérimentalement les effets de l'anémie encéphalique chez les animaux ; mais le procédé le plus simple consiste à lier à la fois le tronc innominé et l'artère sous-clavière gauche, à son origine. « Au moment où la dernière artère perméable est fermée à l'abord du sang, écrit Ehrmann, les pupilles se resserrent, les ouvertures naturelles de la tête se contractent, les yeux se tournent en dehors, la pupille vient se cacher sous la paupière, la respiration est courte et rapide. Tout aussitôt les muscles de la nuque se relâchent, la tête retombe sur la poitrine, les animaux chancellent et s'affaissent sur eux-mêmes. Cet état dure quelques secondes, puis les papilles se dilatent, ainsi que les fentes palpébrales et surtout les narines, la respiration se ralentit, les muscles de la nuque et des mâchoires se tétanisent ; la tête se renverse fortement en arrière, et de violentes convulsions cloniques agitent les membres et tout le corps de l'animal, qui se trouve projeté à distance. A ce moment la respiration est arrêtée, le cœur continue à battre ; l'œil est saillant, les veines de la face sont injectées ; la pupille, fortement dilatée, est immobile, au centre des paupières. Peu à peu les convulsions font place à un état tétanique, qui se résout ensuite graduellement, en commençant par la nuque et le train antérieur, et finissant par les pattes de derrière, qui restent raides le plus longtemps. Une fois la résolution complète, les narines, jusque-là ouvertes, se ferment, l'animal paraît mort : tout à coup, il ouvre les yeux, puis la bouche ; une inspiration profonde et bruyante se fait entendre, elle est suivie de quelques autres très espacées. Au bout d'une à deux minutes, quelquefois moins, un second accès se produit, toujours plus faible que le premier, tantôt convulsif, tantôt borné à une tétanisation générale ou partielle ; il est rare que l'accès reparaisse une troisième ou une quatrième fois ; les inspirations s'espacent toujours davantage, une écume sanguinolente sort par la bouche et les narines, et la respiration finit par s'éteindre. »

Tout ce qui vient entraver la circulation artérielle de l'encéphale contribue à produire l'ischémie de la substance nerveuse. Les lésions matérielles qui rétrécissent, dilatent ou obstruent le calibre des artères encéphaliques, ou modifient leur élasticité, les tumeurs, les corps étrangers qui compriment ces mêmes vaisseaux, sinon les artères carotides et vertébrales dont ils émanent, sont dans ces conditions. Ainsi de nombreuses causes mécaniques peuvent engendrer l'ischémie de l'encéphale, mais toutes sont loin d'avoir la même importance, et, si celles qui ne font que comprimer permettent à la circulation de se rétablir assez faci-

lement, par contre, celles qui intéressent les parois des vaisseaux, les corps étrangers qui bouchent leur calibre, etc., rendent ce rétablissement difficile. Le mode d'action de ces causes est facile à comprendre; les vaisseaux rétrécis ne laissent plus passer une quantité de sang suffisante, d'où l'ischémie.

Anémies névropathiques. — Ces anémies sont des effets de l'action des nerfs vaso-moteurs sur les vaisseaux encéphaliques, dont ils diminuent le calibre. Elles ont pour caractère, avec la contraction de ces canaux, la décoloration de la substance nerveuse qui devient pâle et plus ou moins exsangue, sans que cette modification aille jusqu'à produire le ramollissement et la destruction de cette substance; aussi les troubles fonctionnels qu'elle détermine sont-ils ordinairement passagers et intermittents.

L'existence de cette variété d'anémie est démontrée par l'expérimentation : Donders et Van der Becke Callenfelds, Nothnagel, Vulpian ont constaté la diminution de calibre des vaisseaux de l'encéphale à la suite de l'électrisation du cordon cervical du grand sympathique. Mais ce nerf n'est pas le seul dont l'excitation puisse produire l'anémie cérébrale. Nothnagel, après l'arrachement du ganglion cervical supérieur, a vu les vaisseaux de la pie-mère se resserrer sous l'influence de l'électrisation des nerfs sensibles, du nerf crural entre autres, et aussi lorsqu'il venait à irriter la peau de différentes régions, celle de la face en particulier.

Malgré les difficultés de son étude, l'anémie cérébrale d'ordre dynamique, ou anémie active, est quelquefois observée en clinique, tantôt généralisée à tout l'encéphale, tantôt localisée à un des départements du cerveau. Effectivement, malgré l'absence de caractères anatomiques, cette anémie ne peut être mise en doute dans les cas du genre de celui que voici : Un de mes malades, nerveux et dyspeptique, tout en continuant de vaquer à ses occupations, éprouve chaque nuit, vers une heure du matin, un malaise qui l'éveille, il se sent vertigineux, trouve difficilement les mots pour exprimer sa pensée, et se trouve comme paralysé du côté droit qui est engourdi; au bout de quelques instants ou même de plusieurs heures, tous ces accidents disparaissent pour revenir le lendemain, jusqu'au moment où un régime et une médication appropriés à l'état de l'estomac, les font cesser complètement.

Certes, ces accidents passagers ne pouvaient être attribués à une lésion matérielle des artères, fort peu vraisemblable d'ailleurs chez un malade âgé de moins de quarante ans. La seule explication qu'il nous fut possible de leur donner, c'est que, sous l'influence du malaise de l'estomac, survenant vers une ou deux heures du matin, les parois de l'artère de

Sylvius et de ses branches se contractaient par acte réflexe, d'où un certain degré d'ischémie de la substance nerveuse alimentée par ces vaisseaux. Le vertige stomacal n'est, du reste, qu'un vertige anémique se produisant par un mécanisme semblable. Ajoutons que d'autres organes peuvent réagir de la même façon sur les vaisseaux de l'encéphale, et qu'il y a lieu de croire que des douleurs d'une grande intensité sont, chez l'homme comme chez l'animal, des causes d'anémie momentanée des centres nerveux.

Certains mouvements de l'âme, la colère notamment, semblent pouvoir conduire au même résultat, comme aussi certaines attitudes du corps, le mouvement giratoire, celui d'un bateau, l'exercice de l'escarpolette, etc. En somme, l'anémie dynamique de l'encéphale est un désordre commun répondant à des conditions étiologiques nombreuses et à une condition pathogénique toujours semblable : la contraction des vaisseaux cérébraux. Cet élément entrerait pour une grande part dans la genèse de certaines affections nerveuses : l'attaque d'épilepsie (Brown-Séquard), le mal de mer (Pellarin).

Un certain nombre de substances chimiques paraissent enfin exercer une action dynamique sur la contraction des artères cérébrales et produire l'anémie du centre encéphalique : telles sont surtout les substances narcotiques; partant, les causes de l'anémie cérébrale dynamique sont multiples et diverses.

Anémies hémopathiques. — Ces anémies peuvent être l'effet ou bien d'une diminution de la quantité du liquide sanguin contenu dans le crâne, ou bien d'une modification de ce liquide. Les premiers de ces désordres diffèrent peu de ceux qui résultent d'un obstacle existant sur le trajet des gros vaisseaux du cou. L'encéphale est pâle, ses vaisseaux rétractés sont épaissis, la substance nerveuse, revenue sur elle-même, est à peine diminuée de consistance. Les troubles fonctionnels en rapport avec ce désordre ont la plus grande ressemblance avec ceux que l'on observe à la suite de la ligature des troncs artériels du cou. La syncope, l'un des plus fréquents, survient seulement dans la station verticale. Marshal Hall, expérimentant sur des animaux, pouvait, pendant que le sang s'écoulait, provoquer la syncope ou l'arrêter à son gré, en leur élevant ou leur abaissant la tête. Du reste, si la tête est peu élevée et si l'écoulement du sang n'est pas très rapide, la perte de connaissance fait généralement défaut, mais alors éclatent des convulsions plus ou moins intenses, ainsi qu'il arrive journellement dans les abattoirs, et, comme l'ont noté plusieurs observateurs (Kellie, Piorry, Kussmaul et

Tenner) chez les animaux que l'on fait mourir d'hémorrhagie. Ces mêmes accidents se rencontrent quelquefois chez l'homme, à la suite de saignées ou d'hémorrhagies abondantes, et, dans quelques cas, il s'y associe du délire, du coma ou même de la surdité. Ces derniers symptômes sont indépendants de toute convulsion, lorsque les hémorrhagies sont peu abondantes et répétées. Ainsi, les phénomènes liés aux anémies hémopathiques de l'encéphale varient avec les conditions qui président à la genèse de ces accidents, et leur marche dépend de la quantité de sang répandu.

Si les hémorrhagies abondantes comptent parmi les causes les plus communes de l'anémie cérébrale hémopathique, il faut reconnaître qu'à côté de ces causes il en est d'autres qui ne diffèrent que par une moindre intensité : telles sont les maladies graves, de longue durée, et, en un mot, tout ce qui parvient à débiliter et à épuiser l'organisme. La diminution de quantité des globules rouges, que révèlent à la fois l'examen histologique et l'examen chimique, étant la condition la plus favorable à la production de l'anémie encéphalique, on conçoit que les phénomènes liés à ce désordre soient communs chez les chlorotiques, chez les cancéreux et, en général, chez toutes les personnes qui sont inanitiées.

BIBLIOGRAPHIE. — J.-B. PAMARD, *Observat. sur un accident d'apoplexie survenu par inanition après l'opération de la cataracte, et guéri par l'usage des aliments* (*Ann. Soc. de méd. prat.*, Montpellier, 1804, t. III, p. 254-261). — A. COOPER, *Some experiments and observat. on tying the carotid and vertebral arteries, and the pneumog., phrenic and sympathetic nerves* (*Guy's Hospital Reports*, London, 1836, t. I, p. 457, 654, pl.). — G. BURROWS, *On disorders of cerebral circulat.*, London, 1846. — V. BERLIN, *De circulatione in cavo cranii*, Amstelod., 1850. — J.-A. EHRMANN, *Recherches sur l'anémie cérébrale*, Strasbourg, 1858. — BROWN-SÉQUARD, *Journ. de la physiol. de l'homme et des animaux*, Paris, 1858, p. 117. — A. KUSSMAUL et A. TENNER, *On the nat. and origin of epileptic convulsions caused by profuse bleeding*, etc. trad. angl. par Bronner, London, 1859. — J. FABER, *Ueber akute Anæmie des Gehirns bei Kindern*, Stuttgart, 1861. — E. LANCEREAUX, *De la thrombose et de l'embolie cérébrales*, etc., Paris, 1862. — GIRALDÈS, *Rapport sur les travaux de M. Ehrmann. Sur les effets produits sur l'encéphale par l'oblitération des vaisseaux artériels qui s'y distribuent*, etc. (*Bull. de la Soc. de chirurgie*, Paris, 1862, sér. 2, t. II, p. 587, 595). — H. NOTHNAGEL, *Die vaso-motorischen Nerven der Gehirngefässe* (*Archiv für path. Anat. und Physiol.*, 1867, t. XL, p. 203). — L. BACHELET, *De l'ischémie cérébrale*, thèse de Paris, 1868. — F. GUYON, *Note sur l'arrêt de la circulation carotidienne pendant l'effort prolongé* (*Arch. de physiol. norm. et path.*, 1868, p. 56-58). — GELLÉ, *Union méd.*, 1869, t. VII, p. 382-387. — A. ROTUREAU, *Maladies du cœur, pulsations artérielles remarquablement lentes.*

*ischémie cérébrale, éclampsie, mort* (*Union méd.*, Paris, 1870, sér. 3, t. IX, p. 331). — L. Landois, *Ueber den Einfluss der Anæmie des Gehirns und des verl. Markes auf die Pulsfrequenz* (*Centr. Bl.*, Berlin, 1865, t. III, p. 689). — Le même, *Einige Bemerk. ueber Anæmie und venöse Hyperæmie der intercraniellen Centren* (*Wien. med. Wochenschr.*, 1869, t. XIX, p. 1445-1447). — Duret, *Rech. anat. sur la circul. de l'encéphale* (*Arch. de physiol. norm. et path.*, Paris, 1874, t. VI, p. 60, 316, 664; 1875, sér. 2, t. I, p. 919, 3 pl.). — Prévost et Waller, *Contract. des vaso-moteurs du cerveau* (*Compt. rend. Soc. biol.*, Paris, 1871, sér. 5, t. III, p. 142). — H.-L. Snow, *Some remarks on the condit. of the cerebr. circulat. produced by stimulants and hypnotics* (*Brit. med. Journ.*, London, 1871, t. II, p. 424). — A. Mosso, *L'irritazione del cervello per anemia; ricerche sperim.* (*Imparziale*, Firenze, 1872, XII, 513). — M. Petrini, *De l'anémie et de l'ischémie cérébrales*, Paris, 1874. — E.-A. Motta, *De anemia do cerebro em general e particularmente da ischemia cerebral e amollecimento consecutivo* (*Mem. Acad. d. sc. de Lisboa*, 1875, n. s., t. V, p. 21, 117). — A. Vulpian, *Leçons sur l'appareil vaso-moteur*, Paris, 1875, t. II, p. 117. — H. Nothnagel, *Anæmie des Gehirns* (*Handb. d. sp. Pathologie* (*Ziemssen*), Leipzig, 1876, t. XI, p. 8-31). — J.-L. Teed, *On cerebral anæmia* (*Journ. nerv. et ment. diseases*, Chicago, 1876, n. s., I, p. 84-90). — J.-C. Peters, *Anæmia of the brain and its membranes* (*Ohio med. d. Surg. Journ.*, Colombus, 1876, t. I, p. 319-325). — Le même, *On the pathology of partial cerebral anæmia* (*ibid.*, 1877, t. II, p. 9-14). — Couty, *De l'act. de l'arrêt circulatoire encéphalique sur les fonctions circulatoires* (*Comptes rendus de la Soc. de biologie*, 1876, Paris, 1877, série 6, t. III, p. 296-298). — Gowers, *Local cerebral anæmia; bilateral symmetry in neurovascular diseases* (*Med. Times and Gaz.*, London, 1877, t. II, p. 490). — A. Salathé, *De l'anémie et de la congestion cérébrales provoquées mécaniquement chez les animaux par l'attitude ou par un mouvement giratoire* (*Comptes rendus de l'Acad. des sciences*, Paris, 1877, t. LXXXV, 445-447). — Takacs, *Vertigo ex anæmia* (*Pest medic.-chirurg. Presse*, Buda-Pest, 1878, XIV, 825). — G. Hayem et G. Barrier, *Effets de l'anémie totale de l'encéphale et de ses diverses parties, étudiées à l'aide de la décapitation suivie des transfusions de sang* (*Archiv. de physiol. norm. et pathol.*, Paris, 1887, sér. 3, t. X, p. 1).

## § 2. — Hypérémies.

Ces hypérémies, dont la fréquence a été sans doute exagérée à une certaine époque, sont des désordres communs aux différents âges de la vie, mais principalement chez le vieillard. De même que les anémies, elles forment trois groupes nettement distincts, répondant chacun à une condition pathogénique spéciale : hypérémies angiopathiques; hypérémies névropathiques ; hypérémies hémopathiques.

Hypérémies angiopathiques. — Les hypérémies de ce premier groupe sont toutes celles où l'augmentation de la masse du sang dans l'encéphale se trouve subordonnée à un obstacle circulatoire; aussi, quelle que soit leur origine, ces lésions s'opèrent suivant un mécanisme qui varie peu; elles sont, dans tous les cas, l'effet de la stase, et pour ce motif, sans doute, on les a désignées sous le nom d'*hypérémies passives*.

Anatomiquement, ces hypérémies se révèlent par la réplétion des vaisseaux sanguins, et surtout des veinules, dans une étendue variable suivant l'importance des canaux obstrués. A la distension des petits vaisseaux s'ajoutent parfois des points hémorrhagiques ou même des foyers apoplectiques multiples et d'un petit volume disséminés dans la substance nerveuse. Celle-ci, plus colorée que normalement, conserve sa consistance ou bien elle est légèrement ramollie au niveau des parties congestionnées.

Le plus souvent partielles, les hypérémies, liées à une thrombose des sinus cérébraux ou des grosses veines du cou, occupent de préférence les parties supérieures moyennes et superficielles des hémisphères, plus rarement les parties centrales ou médianes, et sont ordinairement symétriques. Elles s'accompagnent ordinairement d'extravasations sanguines ou même de petites hémorrhagies dans la cavité de l'arachnoïde, dans l'espace sous-arachnoïdien; les ventricules latéraux renferment une sérosité plus abondante qu'à l'état normal. Si l'obstruction des artères est le point de départ de l'hypérémie celle-ci, présente un siège variable et se voit en général à la limite du département irrigué par le vaisseau lésé.

Étourdissements, insomnie, délire tranquille plutôt qu'agité, tels sont les phénomènes le plus souvent observés dans l'hypérémie stasique de l'encéphale; mais, à ces phénomènes, il s'ajoute généralement de la somnolence et du coma, s'il existe de l'hydropisie ventriculaire. Le mouvement est quelquefois partiellement aboli, la sensibilité très rarement.

Les hypérémies angiopathiques ont pour origine : les unes, la diminution de la *vis à tergo* et résultent d'une gêne dans la circulation artérielle de l'encéphale; les autres, l'augmentation de la tension sanguine et proviennent de la compression ou de l'obstruction des vaisseaux qui ramènent le sang de l'encéphale au cœur.

En raison de son action sur la pression sanguine, l'hypertrophie cardiaque a été accusée de produire l'hypérémie cérébrale; mais c'est là une erreur, dissipée depuis que les circulations locales des organes ont été mieux étudiées et que leur indépendance relative par rapport aux troubles centraux a été reconnue. Toutefois, si cette cause est à peu près sans

importance, il n'en est pas de même de tout ce qui met un obstacle quelconque à l'écoulement du sang artériel. La suspension de la *vis a tergo*, dans un département vasculaire, amène forcément une différence de pression par rapport aux parties voisines, d'où la fluxion collatérale observée dans la plupart des cas de thrombose artérielle, de tumeurs ou de processus phlegmasiques comprimant les vaisseaux.

La gêne apportée au retour du sang de l'encéphale vers le cœur est une condition de stase facile à comprendre. Les lésions des orifices cardiaques et des poumons, la compression et surtout l'obstruction par thrombose des veines du cou et des sinus cérébraux, sont autant de désordres qui deviennent forcément des causes d'hypérémie cérébrale.

Hypérémies névropathiques. — Ce second groupe n'est pas moins bien défini que le précédent, et les hypérémies qui s'y rapportent sont en réalité plus fréquentes qu'on ne le croit généralement. Subordonnées à l'action du système nerveux sur les parois vasculaires, ces hypérémies ont été étudiées expérimentalement plutôt que cliniquement.

Cl. Bernard a constaté que la température de l'un des hémisphères cérébraux, après la section du cordon cervical sympathique correspondant, devient plus élevée que celle de l'hémisphère opposé, d'où il est possible de conclure que ce cordon innerve les vaisseaux de l'hémisphère du même côté, et tend à rétrécir leur calibre. D'un autre côté, Donders et Van der Becke Callenfels ont vu les vaisseaux de l'encéphale se resserrer, lorsqu'ils électrisaient le cordon cervical du grand sympathique. Enfin, Nothnagel affirme que la section du cordon cervical du sympathique et surtout l'ablation du ganglion cervical supérieur ont pour résultat la dilatation des vaisseaux de la pie-mère, préalablement mise à nu par l'application d'une couronne de trépan.

Les caractères anatomiques de ces hypérémies sont à la vérité difficiles à constater chez l'homme où les vaisseaux encéphaliques, après la mort, se vident ou se remplissent suivant que la position de la tête du cadavre est élevée ou déclive. Néanmoins j'ai pu les observer dans quelques cas (1); ils consistaient en une injection avec pointillé sanguin disséminé

(1) *Céphalalgie, agitation, délire, mouvements convulsifs, cyanose, hypérémie cérébrale.* — P..., âgée de trente-sept ans, célibataire, femme petite et maigre, qui exerce la profession de cuisinière et travaille dans une pièce mal aérée, est admise le 20 juillet 1875 à l'hôpital de Lourcine; elle éprouve, depuis plusieurs mois, une douleur dans le cou et de la céphalalgie. Il y a huit jours, sa sœur s'est aperçue qu'elle déraisonnait, et trois jours avant son entrée dans notre salle elle cessait de parler et présentait chaque jour une crise nerveuse la poussant à culbuter tout ce qui se trouvait sous sa main.

Le 21 au matin, décubitus dorsal, yeux ouverts et fixes, pupilles rétrécies et égales;

dans toute la substance blanche, tandis que la substance grise paraissait intacte (fig. 159). Ces lésions, d'ailleurs faciles à voir chez l'animal

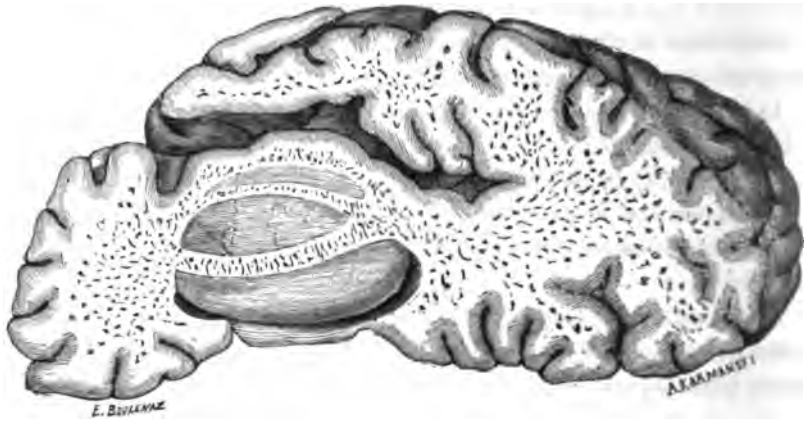

FIG. 159. — Hémisphère cérébral droit sectionné. Toute la substance blanche est injectée et semée de points hémorrhagiques. La substance grise est intacte.

après l'ablation d'une portion de la boîte crânienne, se traduisent par l'injection et la dilatation des vaisseaux, la rougeur et la tuméfaction des

absence totale de paralysie, mais légère raideur du cou; hypéralgésie des membres inférieurs, exagération du réflexe plantaire; plaintes à la suite du chatouillement des pieds. La parole est brève, saccadée, assez forte; les réponses de la malade sont justes. Intégrité des poumons; accélération et irrégularité des battements du cœur. Pouls, 130; température axillaire, 38°,7. Morphine et chloral.

État saburral de la langue, fuliginosités des dents et pulvérulence des narines. Constipation, absence de sucre et d'albumine dans les urines.

22 juillet. — Nuit très agitée, nécessité d'appliquer la camisole de force. Le matin, contracture légère des sterno-cléido-mastoïdiens, des biceps et des pectoraux. Pleurs et sanglots presque continus, généralement éveillés par une excitation cutanée; douleurs vives au niveau des ovaires; la pression à ce niveau fait pousser des cris à la malade dont on ne peut obtenir aucune réponse. Ventouses, chloral.

23 juillet. — Fuliginosités des dents et de la bouche, sécheresse de la langue, tremblement des lèvres, altération des traits; pulsations, 120; température, 39°,6. Vésicatoire à la nuque, calomel à doses fractionnées.

24 juillet. — Refroidissement des membres avec sueurs généralisées et peau humide comme dans le choléra; cyanose prononcée des extrémités des lèvres et de la face; pupilles contractées, égales; persistance de la contracture des muscles du cou; impossibilité de compter le pouls qui est petit et fréquent; respiration haute, 52 inspirations à la minute; température, 39°,7. Sinapismes, potion de Todd. Décès vers midi.

*Autopsie.* — Un sang noirâtre et abondant (20 grammes environ) s'échappe au moment de l'incision des méninges. Ces membranes sont intactes, la pie-mère seulement est injectée; les artères sont normales. Une suffusion sanguine d'une étendue d'un centimètre environ existe de chaque côté du *vermis superior*. La consistance des hémisphères est normale et les méninges se détachent facilement. Sur une coupe, les circonvolutions ont

parties, puis, comme l'a signalé Cl. Bernard, par une élévation de température. Ces caractères ont la plus grande ressemblance avec ceux qui se rencontrent chez l'homme; et, d'ailleurs, la structure spéciale des vaisseaux de l'encéphale, dont la tunique musculeuse est, par son épaisseur, un indice de contraction et de dilatation, nous explique parfaitement la possibilité de l'ischémie et de l'hypérémie de ce centre.

Les trois grandes fonctions cérébrales sont généralement exaltées dans l'hypérémie névropathique un peu étendue de l'encéphale. Le délire est l'un des signes les plus importants de cet état; il est bruyant, gai plutôt que triste, ambitieux parfois, accompagné ou non d'hallucinations; l'insomnie l'accompagne et la somnolence le suit. La céphalalgie est un phénomène commun dans l'espèce, la sensibilité spéciale et la sensibilité générale sont fréquemment exaltées; les troubles du mouvement se traduisent par de l'agitation résultant du délire, de la contracture et parfois des convulsions avec ou sans paralysie.

L'hypérémie névropathique de l'encéphale est l'effet d'une action nerveuse directe ou d'un acte réflexe; elle provient d'une action directe, dans les cas de section du grand sympathique au cou, de compres-

une coloration rosée; la substance blanche des hémisphères cérébraux, fortement injectée dans toute son étendue, est le siège d'un pointillé sanguin disséminé, celle des hémisphères cérébelleux offre le même désordre, un peu moins accentué. Les artères cérébrales sont intactes; pas de ramollissement appréciable.

L'utérus est fortement congestionné et sa cavité renferme une certaine quantité de sang. L'ovaire droit, volumineux et congestionné, contient un corps jaune récent.

Le cœur et les vaisseaux sont normaux, les reins et le foie intacts. Les poumons sont sains, le tube digestif et la rate n'offrent pas de lésions appréciables.

*Céphalalgie, étourdissements, agitation, délire, mouvements convulsifs, cyanose, etc., hypérémie cérébrale avec pointillé hémorrhagique.* — O... (Eug.), quarante-cinq ans, employé au Crédit lyonnais, célibataire, admis le 27 avril 1887 à l'hôpital de la Pitié, salle Piorry, n° 2, est un homme robuste et sobre, atteint depuis plusieurs années d'une déviation en haut et en dehors de la commissure labiale gauche, d'un prolapsus de la paupière supérieure droite et de cécité de l'œil droit. Le matin même de son admission, en se levant, il a été pris de mal de tête, d'étourdissements qui ne l'ont pas empêché de descendre dans la rue, mais peu de temps après il a dû regagner son appartement et se coucher de nouveau. Toute la matinée, il a été tantôt somnolent, tantôt agité et délirant.

Ce qui nous frappe, le 28 au matin, c'est la teinte des joues, des lèvres et du nez, car ces parties, chaudes plutôt que froides au toucher, sont presque noires. Le malade, interrogé, répond, par instants, assez nettement aux questions, puis tombe dans une somnolence de quelques minutes, d'où rien ne peut le tirer. Il nous apprend toutefois qu'il n'a pas eu de fièvres intermittentes, mais qu'il s'est fait soigner pour un rétrécissement de l'urèthre et qu'il a eu, en 1874, à l'âge de trente-deux ans, un chancre syphilitique traité par le sirop de Gibert pendant deux mois. Il n'a aucun souvenir d'accidents secondaires, et ne peut assigner une date à l'apparition des accidents cérébraux qui ont déterminé les troubles oculaires.

La sensibilité à la pression, à la douleur, au chaud et au froid, est normale; la force

sion ou de destruction de ce nerf par une tumeur ou par toute autre lésion, d'un acte réflexe, à la suite de l'irritation de nerfs sensibles, d'une vive émotion, etc. Reconnaissons qu'il y a lieu de croire à l'existence pour les vaisseaux, comme pour le cœur, de *nerfs* dits *modérateurs*, c'est-à-dire de nerfs qui ralentissent les contractions et diminuent la puissance des cordons nerveux vaso-moteurs proprement dits, de façon à produire, par leur irritation, la dilatation de ces derniers ; c'est au moins ce qui résulte des belles recherches de Cl. Bernard sur les nerfs de la glande sous-maxillaire. Dans ces conditions, il est facile de comprendre que les émotions vives de l'âme, les préoccupations de l'esprit, un travail intellectuel excessif peuvent entraîner à leur suite une hypérémie encéphalique, qui dans quelques cas pourrait bien se terminer par des troubles vésaniques. L'excitation générale qui se produit à l'époque

musculaire est très diminuée, surtout à gauche ; abolition complète du réflexe rotulien, conservation du réflexe plantaire ; secousses convulsives intermittentes dans les membres supérieurs ; incontinence des matières.

Le cœur n'a rien, le pouls est à 96. Il existe de nombreux râles d'hypostase aux deux bases pulmonaires ; respiration calme, pas d'oppression.

Le foie, la rate et les reins sont normaux. L'ongle du gros orteil droit est épaissi et écailleux ; une cicatrice se voit à la face dorsale du pied droit. Les artères temporales sont dilatées ; il existe une blépharite ciliaire double. Lavement des peintres ; calomel, 20 centigrammes, en dix paquets ; lait.

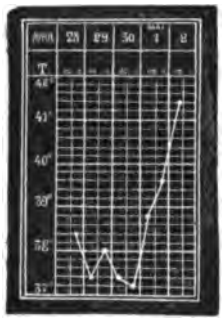

FIG. 160.

29 avril. — Somnolence presque constante, interrompue pourtant par du délire, des mouvements convulsifs cloniques à peine de quelques minutes, et un hoquet presque continu. Pas de toux, pas de vomissements. La cyanose a envahi toute la tête, mais les mains sont à peine violacées. L'incontinence des matières persiste. L'urine offre une densité de 1014, elle est alcaline, non albumineuse. 96 pulsations. Température, 38°,4, le 28 au soir ; 37°,4, le 29 au matin ; 15 respirations à la minute ; chaque respiration alterne avec le hoquet. Même traitement.

Le malade, peu de temps après notre passage, est pris de nausées et vomit facilement quelques gorgées d'un liquide aunâtre ; mais, à la suite de cet accident, le visage devient noir, la respiration est intermittente. Le soir, pouls, 112 ; température, 38 degrés.

30 avril. — Durant toute la journée d'hier, dépression et sommeil qui est interrompu toutes les heures environ par un réveil accompagné de gémissements et de quelques mouvements des bras. Le hoquet a cessé à sept heures du soir pour reparaître le matin. Même cyanose, même incontinence des matières ; pupilles légèrement dilatées, mais égales. Le malade rejette les aliments et les médicaments. Température : 37°,4 ; le soir, 37°,2.

1er mai. — La dépression est plus grande encore que la veille ; la face est toujours aussi cyanosée ; le hoquet persiste, il existe en outre des bâillements. Température : 38°,8 ; le soir, 39°,6.

2 mai. — Le malade, couché sur le côté droit dans le coma le plus profond, est couvert d'une sueur froide. Nez décoloré et froid. Abolition du réflexe cornéen à gauche. Respiration type Cheyne-Stockes ; expiration longue et plaintive. Pouls insensible, 120 à 130 con-

des amours chez les oiseaux détermine vers le cerveau un afflux de sang tellement violent que parfois les vaisseaux se rompent et qu'il en résulte un épanchement sanguin (1).

La connaissance de cette hypérémie nous met à même de pouvoir expliquer la disparition quelquefois rapide d'accidents nerveux sous l'influence de certains agents dynamiques, le sulfate de quinine par exemple. Une jeune femme de vingt-cinq ans est prise subitement, peu de temps après une grossesse, d'une parésie avec tremblement des membres inférieurs rendant impossibles la marche et même la station verticale et ne cédant à aucun des moyens employés par les meilleurs consultants, quand un à deux mois plus tard les accidents des membres cessent tout à coup. Ils reparaissent une seconde fois et sont également rebelles. En décembre 1885, je suis appelé à soigner les mêmes accidents revenus pour la troisième fois; la malade, agitée, a de l'anhélation lorsqu'elle

tractions cardiaques. Le hoquet n'a pas reparu depuis la veille. Température, 41°,3 (voy. fig. 160). Mort à dix heures du matin.

L'*autopsie* est pratiquée vingt-quatre heures après la mort. Le crâne, la dure-mère, les sinus veineux sont intacts. Les méninges sont injectées en avant et en arrière, principalement au niveau du bulbe et de la protubérance. Absence totale de granulations tuberculeuses, mais sur le trajet de l'artère sylvienne, opalinité et légère rétraction de l'arachnoïde; intégrité absolue des vaisseaux. Sur une coupe horizontale et antéro-postérieure, le corps calleux se présente avec sa consistance normale, mais la surface de section est parsemée d'un pointillé hémorrhagique abondant. Sur une coupe de Flechsig, il est facile de reconnaître que ce pointillé se trouve confiné à toute la substance blanche, car la substance grise des circonvolutions et des noyaux ganglionnaires (couches optiques, corps striés) est intacte; les capsules interne et externe sont prises, tandis que la substance grise voisine n'a rien (voy. fig. 159). Il existe quelques points rougeâtres, relativement rares, au niveau de la substance blanche de l'étage inférieur de la protubérance, et aussi dans la substance blanche du cervelet. La moelle épinière paraît largement congestionnée, mais on n'y trouve aucun pointillé hémorrhagique. L'examen microscopique permet de constater que les artérioles et les capillaires sont intacts et que le sang se trouve extravasé çà et là en petite quantité dans la gaine qu'il remplit, ou encore dans la substance nerveuse voisine dont il a écarté et parfois déchiré les fibres.

Les dimensions de l'estomac sont normales. Sa membrane muqueuse est injectée dans la région du cardia, ardoisée aux environs du pylore. L'intestin grêle paraît congestionné dans le premier tiers de sa longueur; les ganglions mésentériques ne sont pas tuméfiés; légère surcharge graisseuse dans le mésentère. Le foie et la rate sont normaux.

Les reins sont petits, mous, mais intacts; la vessie, dilatée, renferme une petite quantité d'une urine trouble et légèrement purulente. Le testicule droit est sain, mais à gauche il s'écoule, à l'incision de la tunique vaginale, une faible quantité d'une sérosité claire. Cette tunique offre sur plusieurs points des adhérences anciennes et résistantes; le testicule correspondant est ferme; à l'incision, il présente des taches blanches opalines, effet d'une sclérose disséminée manifestement syphilitique.

Les poumons sont congestionnés aux deux bases; il existe quelques ecchymoses à la surface des plèvres. Le cœur, un peu gras, offre un volume normal; les deux muscles papillaires qui sous-tendent la mitrale présentent à leur sommet et à leur base un petit nombre de points hémorrhagiques.

(1) O. Larcher, *Acad. des sc.*, 26 février 1877.

vient à se mettre debout, mais en outre elle est immédiatement prise de tremblement des membres inférieurs, ne peut rester en équilibre et s'affaisse. Le diagnostic que je porte est celui de désordres médullaires subordonnés à un état congestif; la cessation rapide de ces accidents sous l'influence de la quinine vient le confirmer; trois jours plus tard, en effet, il existait une amélioration manifeste, et au bout de sept jours la malade était tout à fait bien ; elle avait pris chaque jour de 75 centigrammes à 1 gramme de quinine.

L'hypérémie encéphalique ressortit dans quelques cas enfin à la présence dans le sang de substances toxiques (opium, alcool, belladone, etc.) pouvant modifier la contraction des vaisseaux. Les expériences de Hammond ne laissent aucun doute en ce qui concerne l'action stimulante de l'opium à dose modérée, et l'on sait que l'alcool, la belladone, le hachisch, le thé, le café provoquent des effets analogues. Le froid a une action semblable : à un degré modéré, cet agent amène une suractivité cérébrale; par contre, lorsque son action est prolongée et excessive, il détermine l'anémie des centres nerveux avec tous ses symptômes. La chaleur, de son côté, se comporte à peu près de la même façon.

L'agent auquel est due l'intoxication palustre possède vraisemblablement aussi la propriété de congestionner le cerveau, ainsi qu'il résulte d'un certain nombre d'observations d'apoplexie ou de paralysie survenues au moment d'un accès de fièvre intermittente.

Subordonnées à des conditions pathogéniques spéciales, ces hypérémies se distinguent nettement de celles qui précèdent, et par cela même elles donnent lieu à des indications thérapeutiques fort différentes. Effectivement, si, dans ces dernières, la saignée, les révulsifs et la digitale sont à peu près les seuls moyens utiles, la quinine, l'ergot de seigle et la strychnine rendent de grands services dans les hypérémies névropathiques. Nous avons vu la quinine faire disparaître en quelques jours une congestion dynamique de la moelle épinière se révélant par de la contracture, du tremblement et l'impossibilité de marcher : c'était la troisième poussée que présentait la malade, et comme les deux premières avaient duré chacune plus de six mois, il n'est pas douteux que ce médicament ne puisse avoir les meilleurs effets dans certains cas d'hypérémie cérébrale.

Hyperémies hémopathiques. — Ces hypérémies sont moins faciles à établir que celles dont il vient d'être question. Cependant, dans un certain nombre de cas, il y a lieu de croire à leur existence, et pour ce motif nous tenons à les mentionner ici. C'est à une altération du liquide

sanguin, en effet, que sont dues vraisemblablement les hypérémies encéphaliques survenant dans le cours des fièvres graves, du purpura, de la leucémie et d'autres états encore où la composition du sang est manifestement viciée.

BIBLIOGRAPHIE. — G. BURROWS, *On disorders of the cerebr. circulat.* London, 1846. — ECKER, *De cerebri et med. spin. syst. vasor. capill.* etc. Traject. ad Rhen., 1853. — BERLIN et DONDERS, *Nederl. Lancet*, Marz, April 1850. — M. DURAND-FARDEL, *De la congest. cérébr. considérée dans ses rapports avec l'hém. et le ramoll. du cerveau* (*Bull. Acad. méd.*, Paris, 1847-48, t. XIII, p. 944). — Le même, *Traité des maladies des vieillards*. Paris, 1854. — MOSMANT, *Essai sur la congest. cérébr.*, thèse de Paris, 1858. — E. BILLARD, *Étude de la cong. cérébr. chron. chez les vieillards* (*Moniteur des hôpitaux*, Paris, 1858, t. VI, p. 524). — C.-M.-P. ALCANTARA, *De la congestion cérébrale chez le vieillard*. Paris, 1857. — ACKERMANN, *Archiv f. patholog. Anat.*, t. XV, p. 401. — C.-E. BROWN-SÉQUARD, *Expér. prouvant qu'un simple afflux de sang à la tête peut être suivi d'effets semblables à ceux de la section du nerf grand sympathique*. Paris, 1854. — LOLLIOT, *Congest. cérébrale suite d'efforts* (*Rec. des trav. de la Soc. méd. d'observat.* Paris, 1866-67, sér. 2, t. II, p. 189-196). — N. METTRIER, *Essai sur la congestion cérébrale*. Montpellier, 1866. — J.-R. REYNOLDS et H.-C. BASTIAN, *Congest. of the brain* (*System med. Reynolds*, London, 1868, t. II, p. 412). — HAMMOND, *On Wakefulness*. Philadelphia, 1866. — A. REGNARD, *Nouvelles recherches sur la congestion cérébrale*. Paris, 1868. — MAYDELL, *Ueber mehrere Fälle von acuter Gehirnhyperämie* (*St-Petersb. med. Zeitschrift*, 1871, n. s., t. II, p. 97). — LEDERER, *Passive Hyperämie des Gehirns und der Hirnhaüte* (*Wien. med. Presse*, 1873, t. XIV, p. 635). — A.-W. PERRY, *Malarial origin of congest. of the brain in malarial districts* (*New-Orleans med. and surg. Journ.*, 1874-75, t. II, p. 71-74). — H.-C. WOOD, *Cerebral hyperœmia* (*Philad. med. Times*, 1874-75, t. V, p. 198). — H. NOTHNAGEL, *Hyperemie des Gehirns* (*Handb. d. spec. Pathol. Ziemssen*, Leipzig, 1876, t. XI, p. 32-59). — J. GRASSET, *Étude clinique sur les diverses manifestat. hémiplég. de l'intoxicat. paludéenne* (*Montpellier méd.*, 1876, p. 311). — M. WINTER, *Hyperœmia cerebri* (*Wien. med. Presse*, 1877, t. XVIII, p. 488). — A. VULPIAN, *Leçons sur l'appareil vaso-moteur*, Paris, 1875, t. II, p. 117. — HABERLEIN, *Ein Fall von akut. Gehirnhyperœmia* (*Med. corresp. Blatt d. Wurt. ärzl. Ver.*, Stuttgart, 1879, t. XLIX, p. 241-243).

## § 3. — HÉMORRHAGIES.

Forcément subordonnée à un désordre matériel, sinon fonctionnel des vaisseaux ou du liquide sanguin, l'hémorrhagie cérébrale ne peut être envisagée, ainsi que cela a généralement lieu, comme une entité patho-

logique, mais bien comme une affection en quelque sorte accidentelle venant s'ajouter, à un certain moment, à d'autres désordres de l'organisme. Dans ces conditions, il y a non pas une hémorrhagie, mais des hémorrhagies multiples de l'encéphale qui, eu égard aux hémorrhagies des autres organes, n'ont de spécial que la manière dont elles se comportent en présence de la substance nerveuse. En conséquence, la classification des hémorrhagies encéphaliques ne diffère pas de celles de tous les organes; elles sont, comme ces dernières, angiopathiques, névropathiques ou hémopathiques, suivant qu'elles ont pour condition pathogénique une lésion des vaisseaux, un trouble de l'innervation ou une modification du liquide sanguin.

Hémorrhagies angiopathiques. — Ces hémorrhagies, de beaucoup le plus communes, sont intra ou extra-encéphaliques. Liées à une altération des vaisseaux de la périphérie du cerveau, les hémorrhagies extra-encéphaliques ou hémorrhagies méningées ont été étudiées ailleurs (voy. t. II, p. 452). Quant aux hémorrhagies intra-encéphaliques, elles méritent toute notre attention, tant pour leur fréquence que pour les accidents graves auxquels elles donnent lieu. Il est entendu que nous séparons de ces hémorrhagies toutes celles qui se produisent au sein d'un néoplasme et ne sont que des accidents de cette lésion anatomique.

Les hémorrhagies du centre encéphalique ont des sièges variables, et si quelques-unes des parties de ce centre, telles que les pédoncules cérébraux, les tubercules quadrijumeaux, le corps calleux et le bulbe, en sont fréquemment préservées, il en est d'autres, les corps striés, les couches optiques, la protubérance et le cervelet, qui se trouvent plus souvent atteintes. Les statistiques d'Andral et de Durand-Fardel, réunies par Charcot, donnent la proportion suivante :

Hémisphères cérébraux, 119;

Protubérance, 21 ;

Cervelet, 13.

C'est dans la substance grise des noyaux centraux que se localisent de préférence les foyers hémorrhagiques; les petits épanchements restent souvent limités à ces noyaux; quant aux grandes collections sanguines, elles déchirent quelquefois la substance blanche du voisinage; mais alors, il est facile de reconnaître que le point de départ de l'hémorrhagie est dans un noyau gris. Les corps striés et les couches optiques sont le siège le plus ordinaire de ces foyers, et comme ces ganglions se trouvent en rapport avec les ventricules cérébraux, il se produit, dans quelques cas, une déchirure qui permet au sang de faire irruption dans le ventricule

latéral correspondant et parfois aussi, lorsque la déchirure est un peu considérable, dans tous les ventricules y compris le quatrième; c'est en effet ce que nous avons constaté *onze* fois sur *quatre-vingts* observations. Les hémorrhagies de la protubérance, celles du cervelet et du lobe moyen des hémisphères cérébraux, ont plutôt tendance à s'ouvrir à l'extérieur, et le sang s'arrête alors sous les méninges, ou bien il déchire ces membranes et se répand, ce qui est moins commun, dans la grande cavité de l'arachnoïde.

S'il est rare de rencontrer dans un même cerveau plusieurs foyers sanguins, il est assez ordinaire de voir à côté d'un foyer récent de petits

Fig. 161. — Coupe de l'hémisphère cérébral droit destinée à montrer un foyer sanguin de la capsule externe, suivi d'une hémiplégie disparue. Un foyer plus abondant survenu dans le point correspondant de l'hémisphère opposé amena la mort.

kystes colorés ou séreux, indices d'hémorrhagies antérieures. Les foyers multiples peuvent avoir des sièges divers, le cerveau et le cervelet, par exemple, mais il y a lieu de remarquer qu'ils se produisent parfois avec une symétrie parfaite (fig. 161); c'est même là un fait assez commun, eu égard au peu de fréquence de la multiplicité des hémorrhagies encéphaliques, puisque sur 80 cas nous l'avons observé 7 fois (1).

(1) *Néphrite interstitielle, hypertrophie cardiaque, hémorrhagie symétrique du cerveau à quelques semaines de distance.* — C. Hoffm., âgée de trente ans, journalière, a perdu sa mère de paralysie. Réglée à quinze ans, elle a eu quatre enfants dont deux sont morts. Habituellement bien portante, elle se plaignait néanmoins de petits vomissements, et aussi de rêves, cauchemars, fourmillements dans les membres. A partir de la fin de janvier 1886, elle se trouva atteinte, à la suite d'une fausse couche, de crises épileptiformes, survenant d'abord tous les huit ou dix jours pour s'éloigner ensuite et disparaître. Le 1er mars 1887, cette malade s'éveille avec une céphalée violente, et se trouve prise ensuite de vomissements bilieux qui durent toute la journée et l'obligent à garder le lit. Se sentant mieux à six heures du soir, elle se lève, mais à peine debout, elle s'affaisse, sans perdre connaissance, elle avait tout le côté gauche paralysé. Le 5 mars, elle entre dans notre service. L'hémiplégie est générale, mais incomplète, la sensibilité des membres paralysés est dimi-

La forme des foyers sanguins de l'encéphale est en grande partie subordonnée à leur volume, à leur siège et à la résistance des parties affectées. Le volume varie depuis la grosseur d'une lentille ou d'une noisette jusqu'à celle d'un œuf de poule et au delà. Les petits foyers se distinguent par ce fait qu'ils écartent plutôt qu'ils ne déchirent les faisceaux de substance nerveuse; c'est pourquoi ils ont des parois lisses non déchiquetées et montrent une certaine régularité dans leur configuration. Généralement arrondis dans la substance grise des circonvolutions, ils sont ailleurs ovalaires ou en forme d'amande, comme par exemple dans l'avant-mur. Sur tous ces points, ils ne modifient pas sensiblement l'apparence extérieure du cerveau; il n'y a de différence ni de forme ni de volume entre les deux hémisphères, et c'est tout au plus si, dans quelques cas, on constate l'existence d'une injection partielle de la pie-mère.

nuée, la parole n'est pas embarrassée, la déglutition est un peu difficile; il existe une céphalée assez intense. Des vomissements verdâtres, abondants, surviennent de temps à autre. Bruit de galop au cœur; les poumons, le foie n'ont rien, les urines sont albumineuses. Cet ensemble symptomatique rapproché des convulsions épileptiformes antérieures me conduisit à soupçonner une affection syphilitique et à prescrire l'iodure de potassium.

Malgré l'emploi de cet agent, la céphalée et les vomissements persistent d'une façon intermittente. Mais à partir du 17 mars, la force musculaire, mesurée dans le membre supérieur à l'aide du dynamomètre, tend à reparaître; le 30 mars, la paralysie faciale n'était plus appréciable, et la main du côté malade atteignait au dynamomètre le même chiffre à peu près que celle du côté opposé. Le lendemain la malade quittait l'hôpital.

Le 8 avril, elle y revient dans le coma le plus absolu; elle est atteinte d'une hémiplégie totale avec hémianesthésie du côté droit et déviation conjuguée des yeux du même côté; elle a de l'écume aux lèvres et des convulsions partielles. Bruit de galop au cœur. rien aux poumons, respiration de Cheyne-Stockes; température, 39 degrés; urines fortement albumineuses sans œdème des membres (frictions mercurielles, lavement des peintres). La mort survient le lendemain.

*Autopsie.* — Crâne et méninges normaux; plaques blanchâtres disséminées sur les petites artérioles; dépression et ramollissement au niveau des plis de passage qui unissent le lobule pariétal supérieur droit aux circonvolutions occipitales. Une coupe de Flechsig de l'hémisphère du même côté permet de constater l'existence d'un foyer hémorrhagique correspondant à la première attaque d'hémiplégie. Le sang contenu dans ce foyer, qui remonte à cinq semaines, est brunâtre, couleur chocolat, exactement limité à la capsule externe et au noyau lenticulaire; de la capsule externe où il a débuté au niveau des artères striées externes, il a détruit complètement le cordon blanc et le noyau lenticulaire (fig. 161). En dehors, la lésion s'arrête à l'avant-mur et respecte le lobule de l'insula; en dedans, la capsule interne est parfaitement intacte ainsi que le noyau caudé et la couche optique. Cette intégrité de la capsule interne rend compte de la prompte réparation de l'hémiplégie, le faisceau pyramidal était simplement comprimé et non détruit.

A gauche, les circonvolutions sont intactes. La coupe de Flechsig met à jour un foyer hémorrhagique constitué par un caillot rouge brunâtre, récent, qui a détruit la plus grande partie du corps opto-strié et inonde le ventricule au niveau de la tête du noyau caudé. Comme le précédent, ce foyer a respecté l'avant-mur et le lobule de l'insula, mais il a

Les foyers volumineux, plus communs, renferment de 100 à 200 grammes de sang; ils possèdent une cavité anfractueuse, irrégulière, à parois déchiquetées, qui en cas d'hémorrhagie du corps strié ou des couches optiques peut s'étendre jusqu'à la membrane ventriculaire. Or, cette membrane venant à se rompre, il s'établit une communication avec les ventricules, et le sang se répand ainsi peu à peu dans toutes les cavités encéphaliques qui communiquent entre elles. Le cerveau, ou du moins l'hémisphère affecté, est alors volumineux, turgescent, comme fluctuant; il s'élargit si l'on vient à le déposer sur une table, et ses circonvolutions sont aplaties. Dans le cas de destruction des parois ventriculaires, les méninges, à la circonférence du cervelet, sont colorées par le liquide sanguin, de telle sorte qu'il est en général facile de reconnaître, avant l'incision, l'hémorrhagie intraventriculaire.

Épanché au sein de la substance nerveuse, le sang se coagule et forme un caillot en tout comparable aux masses cruoriques que l'on trouve

détruit la capsule externe au niveau de laquelle il s'est produit, et le noyau lenticulaire. La couche optique est intacte, le noyau caudé est échancré, et c'est à son niveau que le sang a fait irruption dans la cavité ventriculaire. Le segment lenticulo-strié de la capsule interne est complètement détruit; le faisceau géniculé est simplement infiltré par places, le faisceau pyramidal est intact, mais le tiers postérieur du segment lenticulo-optique, au niveau du carrefour sensitif, est en partie détruit par le raptus hémorrhagique. Le bulbe, la protubérance et le cervelet sont intacts. Les artérioles du cerveau, examinées au niveau des plaques blanchâtres, laissent voir des granulations graisseuses siégeant sous la lame élastique interne et infiltrant la tunique moyenne.

Les poumons sont sains, le foie est normal, la vésicule est pleine d'une bile couleur café noir; le pancréas est mou et gros, le péritoine intact, l'estomac n'offre rien de spécial.

Les reins, diminués de moitié, ont leur surface libre, inégale, irrégulièrement granulée, avec étoiles de Verheyen très accusées. La substance corticale, atrophiée, jaunâtre, ne contient aucun kyste. L'artère rénale, vue à l'œil nu, ne semble pas athéromateuse, mais à l'examen microscopique du rein, on trouve les artères du labyrinthe atteintes d'endopériartérite. L'endartérite domine au point d'effacer presque complètement le calibre du vaisseau, et du cercle conjonctif périartériel partent des tractus fibreux qui s'en vont dissocier les tubuli. Ces tractus sont plus épais à la périphérie du lobule, c'est-à-dire dans la zone glomérulo-vasculaire, qu'à son centre. Les parois veineuses ne sont pas modifiées, mais leur canal est gorgé de globules sanguins.

Des glomérules de Malpighi, les uns ont subi une transformation fibreuse à peu près complète, les autres sont simplement diminués de volume avec épaississement de la capsule de Bowman, les autres enfin sont augmentés de volume. Les épithéliums des tubes contournés sont manifestement altérés, et cette altération est sans doute sous la dépendance de l'artérite. Ainsi ces tubes souvent déformés, de calibre inégal, renferment pour la plupart des épithéliums granuleux.

Le cœur est volumineux, hypertrophié surtout à gauche, où la paroi ventriculaire mesure vingt-cinq millimètres d'épaisseur. Les orifices et les valvules sont intacts, à part quelques plaques graisseuses sur la mitrale. L'aorte est altérée dans toute son étendue par des plaques légèrement saillantes, fermes et d'un blanc mat qui rétrécissent les orifices des artères collatérales. La portion abdominale la plus profonde, les vaisseaux qui en émanent ont des parois épaissies et un calibre relativement large.

après la mort dans les cavités du cœur. Ce caillot, ordinairement mélangé à des détritus de matière cérébrale pour peu que le foyer soit considérable, revient bientôt sur lui-même, se ratatine par le fait de la résorption du sérum, change de coloration, revêt une teinte jaunâtre, ocreuse (fig. 162), mais en même temps il détermine par sa présence la formation d'une membrane conjonctive qui l'enkyste (fig. 163).

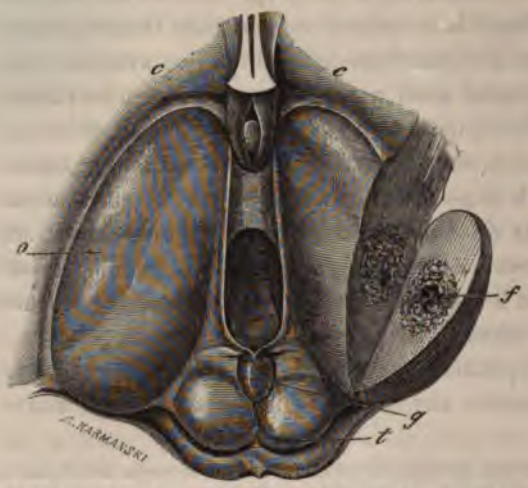


Fig. 162. — Foyer sanguin en voie de transformation dans la couche optique droite, *f*. — *o*, couche optique gauche ; *g*, glande pinéale ; *t*, tubercules quadrijumeaux ; *c*, corps striés.

Les changements qui s'opèrent au sein du caillot sanguin épanché dans l'encéphale ne diffèrent pas en somme de ceux que présente un caillot semblable dans tout autre organe. La fibrine subit la dégénération graisseuse et se désagrège, les globules blancs se gonflent et forment des amas de granulations qui deviennent libres au bout d'un certain temps. Les globules rouges abandonnent leur hématosine, se décolorent, tout en conservant leur forme, puis enfin ils deviennent granuleux, s'atrophient et disparaissent par désagrégation moléculaire. L'hématosine dissoute imbibe les parties voisines, subit des modifications chimiques et se transforme en un corps nouveau, l'hématoïdine, qui a tantôt la forme de granulations amorphes, irrégulières, d'un jaune foncé, tantôt celle de cristaux en aiguilles ou rhomboïdaux obliques d'un beau rouge (fig. 163). La présence de cette substance dans une partie cicatrisée de l'encéphale est donc un caractère certain de l'existence d'anciens foyers sanguins.

Fig. 163. — *d*, membrane d'enveloppe d'un caillot hémorrhagique ; *a*, hématoïdine cristallisée en prismes ; *b*, la même substance cristallisée en aiguilles ; *c*, cristal d'hémine.

Les modifications auxquelles sont soumises les parois du foyer hémor-

rhagique n'ont pas un moindre intérêt. Débarrassées du caillot sanguin, ces parois se montrent dès l'abord plus ou moins déchiquetées et tomenteuses, d'un rouge brunâtre, infiltrées de sang, et souvent ramollies par imbibition du sérum du sang. Dans leur voisinage, il existe un pointillé hémorrhagique produit par une accumulation de sang dans les gaines lymphatiques. Un filet d'eau, tombant sur ces parties, enlève des débris de sang et de substance nerveuse, et met à nu les vaisseaux qui aboutissent à la lésion. Ceux-ci, pour la plupart bouchés par des caillots et renflés à leurs extrémités, simulent, à l'œil nu, de petits anévrysmes. Au bout de quelques jours, le sérum infiltré est résorbé, les tubes nerveux, contusionnés, déchirés, subissent la dégénérescence graisseuse et disparaissent en partie; mais en même temps, le tissu conjonctif irrité se met à proliférer et donne naissance à des éléments embryonnaires dont le développement arrive à constituer, au pourtour du caillot sanguin, un tissu jeune offrant, sur sa face libre, les apparences d'une membrane feutrée qui se confond insensiblement avec la névroglie. Constituée d'ordinaire un mois après le début de l'hémorrhagie, cette membrane conserve pendant des années, sinon toujours, une coloration ocreuse ou noirâtre; en dernier lieu, elle limite une cavité arrondie ou en amande, renfermant une faible quantité d'un liquide plus ou moins coloré, ou bien elle se montre sous l'apparence d'une cicatrice linéaire produite par l'accolement de ses deux faces. Dans cette phase de l'hémorrhagie cérébrale, l'hémisphère lésé est généralement diminué de volume et de poids, et les fibres nerveuses de la moelle épinière venant aboutir au foyer hémorrhagique, se trouvant séparées des noyaux de substance grise, subissent un travail de dégénération secondaire, tant dans le cerveau que dans le mésocéphale et la moelle épinière (voy. p. 449).

Certains viscères, les poumons et l'estomac notamment, sont quelquefois le siège de fluxions sanguines ou de petites hémorrhagies résultant d'un trouble vaso-moteur consécutif au désordre cérébral; mais des lésions plus importantes sont à signaler, tant à cause de leur fréquence que du lien qui les unit à l'hémorrhagie cérébrale, ce sont les varices veineuses, les hémorrhoïdes, les arthrites sèches et surtout l'endartérite généralisée avec ses conséquences, l'hypertrophie et la sclérose cardiaque, l'atrophie rénale ou néphrite artérielle. Ces deux affections, dont la coexistence avec l'hémorrhagie cérébrale est loin d'être rare, sont comme cette dernière liées à l'artério-sclérose.

Les troubles fonctionnels liés à l'hémorrhagie encéphalique, bien que variables suivant le siège du foyer sanguin, n'ont pas moins des caractères communs, à savoir : un début brusque se traduisant dans la plupart

des cas par une attaque apoplectique, presque toujours suivie de paralysie. Celle-ci revêt la forme hémiplégique quand l'hémorrhagie occupe les ganglions cérébraux; elle tend à se généraliser et s'accompagne assez habituellement de contracture, de convulsions et même parfois de vomissements lorsque le sang vient à faire irruption dans les cavités ventriculaires.

Le plus souvent générale dans les hémorrhagies de la protubérance. la paralysie est partielle avec ou sans titubation dans les cas d'hémorrhagie du cervelet. Ajoutons qu'il existe quelquefois alors de la paralysie du pharynx et des vomissements, de l'albuminurie ou de la glycosurie.

*Étiologie et pathogénie.* — L'hémorrhagie angiopathique de l'encéphale, affection exceptionnelle dans la jeunesse, survient le plus souvent à un âge avancé de l'existence. Sur quatre-vingts faits personnels, nous l'avons observée :

| | |
|---|---|
| De 30 à 40 ans..... | 5 fois. |
| De 40 à 50 ans..... | 12 — |
| De 50 à 60 ans..... | 15 — |
| De 60 à 70 ans..... | 36 — |
| De 70 à 80 ans..... | 12 — |

Un point digne de remarque, c'est que sur sept de nos plus jeunes malades, cinq se trouvaient atteints de néphrite artérielle, et chez les deux autres, les artères cérébrales étaient le siège de petits anévrysmes.

Ce serait une erreur, selon nous, de considérer l'hémorrhagie cérébrale comme une affection isolée et simplement liée à une lésion vasculaire. Ce désordre beaucoup plus complexe se rattache à tout un ensemble pathologique qu'il importe de connaître, si l'on veut arriver à le prévenir. Le plus souvent, en effet, cette hémorrhagie n'est que le dernier terme d'un processus qui débute par des migraines, des névralgies, et se continue par des poussées sanguines multiples : épistaxis, hémorrhoïdes, etc.; par des éruptions cutanées diverses, des fluxions, des lésions trophiques des articulations, et en dernier lieu par des altérations spéciales des vaisseaux veineux (varices) et des vaisseaux artériels, artério-sclérose ou mieux endartérite généralisée, avec sa principale conséquence, le ramollissement athéromateux. La localisation de cette dernière, bien que portant plus spécialement sur la tunique interne, affecte assez fréquemment la tunique externe, produit l'amincissement de la tunique moyenne avec ectasie ampullaire, ou encore un petit anévrysme dit anévrysme miliaire. Tous ces désordres et principalement

l'anévrysme des petites artères, ainsi que l'ont montré MM. Charcot et Bouchard, finissent par engendrer l'hémorrhagie cérébrale. Inutile de revenir sur les caractères de ces lésions artérielles dont la description a été donnée ailleurs (voy. t. II, p. 916). Qu'il nous suffise de rappeler que, résultant de la destruction de la tunique moyenne de l'artère, l'ectasie ou l'anévrysme prédispose à la rupture d'un vaisseau, et que cette rupture est généralement l'effet de l'exagération de la tension sanguine. Il est digne de remarque, toutefois, que les hémorrhagies encéphaliques sont des accidents qui surviennent vers le matin, au moment du réveil ou un peu après, alors que le sang afflue avec abondance vers la substance nerveuse. Le cœur, par le fait de la lésion généralisée du système artériel, étant en pareil cas fréquemment hypertrophié, la tension sanguine se trouve presque toujours exagérée, comme l'indique la polyurie si commune dans ces conditions. Ainsi, lésion des artères de l'encéphale et le plus souvent du système artériel tout entier, exagération de la tension sanguine et d'ordinaire poussée congestive, telles sont les conditions pathogéniques de la classe des hémorrhagies encéphaliques qui nous occupe.

Ces conditions une fois connues, il est facile de se rendre compte de l'hérédité de l'hémorrhagie cérébrale, car en somme celle-ci n'est pas tant le fait de l'extravasation sanguine que de la lésion qui l'engendre. L'artério-sclérose étant par elle-même l'expression symptomatique d'une maladie générale, il en résulte que c'est cette maladie (voyez notre ouvrage sur l'*Herpétisme*, Paris, 1883) qui en réalité se transmet avec ses prédispositions pathologiques. Ainsi la sclérose artérielle survenant toujours dans la seconde phase de l'existence, on comprend que l'hémorrhagie cérébrale soit une lésion de l'âge avancé de la vie. Reconnaissons d'un autre côté que tous les individus atteints d'artério-sclérose n'ayant pas pour cela des hémorrhagies cérébrales, ces lésions sont le privilège de certaines familles qui ont de la tendance à une localisation sur les artères de l'encéphale, comme d'autres familles se trouvent prédisposées aux localisations rénales ou cardiaques ; toutes ces lésions sont, en somme, des termes ultimes de l'artério-sclérose des organes.

Si l'artério-sclérose, affection diffuse et généralisée à une grande étendue du système artériel, est la condition pathogénique habituelle de l'hémorrhagie cérébrale, elle n'en est pas la cause unique. Celle-ci résulte, dans quelques cas, de lésions localisées, circonscrites, et partant, d'une autre nature. Caractérisées par la présence de saillies ou nodosités développées principalement aux dépens de la tunique externe, ou même de la gaine

lymphatique, ces lésions, d'origine microbienne, appartiennent à la *tuberculose* ou à la *syphilis :* leur mode d'action, sans être identique, ne diffère pas notablement de celui de l'artério-sclérose, car c'est encore par la destruction de la tunique moyenne et la production d'anévrysmes que s'opèrent la rupture du vaisseau et l'hémorrhagie de l'encéphale.

Plusieurs fois j'ai rencontré des hémorrhagies cérébrales chez des personnes soit jeunes, soit déjà âgées, à la suite d'une tuberculose des petites artères encéphaliques (1). Un de ces faits, rapporté dans mon *Atlas d'anatomie pathologique*, concerne un garçon chez lequel se trouvait, au niveau du centre ovale, un foyer ancien circonscrit par une fausse membrane colorée et infiltrée d'un grand nombre de cristaux d'hématoïdine. Plusieurs artérioles aboutissant à ce foyer étaient le siège de renflements anévrysmatiques d'apparence moniliforme (fig. 164). Les autres cas offraient des foyers ressemblant à l'apoplexie capillaire. Dans tous, il existait à côté des points hémorrhagiques du cerveau, de la protubérance ou du cervelet, des anévrysmes miliaires, développés au pourtour des vaisseaux, avec épanchements de sang dans la gaine lymphatique. Il ne m'a pas été donné de voir la syphilis engendrer ce même accident ; par contre, cette maladie, dont la localisation sur les artères de la base du crâne est relativement commune, produit quelquefois des hémorrhagies méningées.

Fig. 164. — Artérioles atteintes de tuberculose et d'anévrysmes consécutifs.

Telle est l'hémorrhagie liée à la rupture d'un vaisseau artériel; mais à côté de celle-ci, il est une seconde variété d'hémorrhagie angiopathique subordonnée à l'obstruction du système veineux. Loin de se manifester par la présence de caillots plus ou moins volumineux déchirant la substance nerveuse, cette dernière, toujours consécutive à une hypérémie stasique (voy. p. 655), se montre sous la forme d'un pointillé sanguin tantôt circonscrit sous forme de plaques et généralement situé à la périphérie de l'encéphale, tantôt disséminé dans la plus grande éten-

(1) Mes malades, au nombre de quatre, avaient 16, 27, 58 et 62 ans. Chez tous l'hémorrhagie revêtait la forme hémorrhagique désignée sous le nom d'*apoplexie capillaire*. Voici la description de la lésion cérébrale dans un de ces cas : au niveau du pli courbe du côté gauche, sur la circonvolution de ce nom et sur celle qui la surmonte, il existe un piqueté noirâtre, et si l'on pratique une section on constate dans la substance blanche sous-jacente à la couche de substance grise de petites hémorrhagies du volume d'une tête d'épingle qui ne sont que des anévrysmes miliaires, car elles tiennent aux vaisseaux. Rokitansky (*Allg. Wien. med. Zeit.*, 1857, t. II, p. 105) semble avoir vu un fait du même genre.

due de la substance blanche. Le parenchyme cérébral, infiltré de petits foyers sanguins, se distingue habituellement par une diminution de consistance, en sorte qu'il est parfois difficile de distinguer cette hémorrhagie d'un ramollissement par oblitération artérielle. Cette variété d'hémorrhagie serait susceptible de guérison si la cause qui l'a produite venait à cesser; malheureusement cette cause est le plus souvent tenace. L'obturation des sinus cérébraux ou des veines méningées, un obstacle considérable à la circulation pulmonaire, des efforts de toux, tels que ceux qui peuvent résulter d'une coqueluche, sont les causes ordinaires de cette affection qui, du moins pour un certain nombre de cas, ne diffère pas de celle qu'a décrite Cruveilhier sous le nom d'apoplexie capillaire (1).

Hémorrhagies névropathiques. — Les hémorrhagies de l'encéphale liées à un simple désordre vaso-moteur succèdent forcément à une hypérémie active, plus ou moins accentuée de ce centre nerveux, et n'en sont, pour ainsi dire, qu'un épisode; mais comme celle-ci est mal connue, il en résulte que ces hémorrhagies ont été peu étudiées. En théorie, il faut bien admettre l'existence de ce genre de lésion, dès l'instant qu'il n'y a aucun motif sérieux de croire que les hémorrhagies du cerveau se comportent différemment de celles des autres organes; du reste, il est facile de comprendre qu'une hypérémie intense de la substance nerveuse puisse d'autant mieux se terminer par une extravasation sanguine que cette substance est plus friable et moins résistante. Disons enfin qu'il existe des hémorrhagies encéphaliques distinctes, par leurs caractères, de l'hémorrhagie angiopathique, et que tout conduit à rattacher à une cause nerveuse. A cette catégorie appartiennent, sans aucun doute, la plupart des hémorrhagies survenant dans le cours du purpura (voy. mon *Atlas*, obs. CCLXIII) et généralement attribuées à une altération du liquide sanguin ou à une lésion des petits vaisseaux. Le fait suivant est intéressant à ce sujet : un sculpteur de vingt-trois ans fut pris pour la première fois d'épistaxis répétées à la suite d'une violente émotion morale. Pendant un mois il perdit ainsi du sang; des taches de purpura se montrèrent sur tout le corps; les épistaxis continuèrent,

(1) B. Ritter, *Thrombosis im sinus longitudinalis super.*, *Kapillar Apoplexie* (*Med. Corresp. Blatt*, Stuttgard, 1861, XXXI, 268-271). — Foville, *Apoplexie capill. de la subst. cérébrale consécutive à l'oblitérat. d'une veine méningienne* (*Gaz. des hôpitaux*, Paris, 1869, p. 353, et *Ann. méd. psych.*, Paris, 1871, p. 61-66). — E. Lancereaux, *De la thrombose et de l'embolie cérébrales*, etc., Paris, 1862, p. 118. — S. Coupland, *Diffuse punctiform hæmorrhages in subst. of cerebral hemisphere, in an instance of extreme congestion of brain due to obstructed pulmonary circulat.* (*Trans. path. Soc. London*. 1879, t. XXX, p. 189).

puis il survint de la torpeur, du délire et du coma bientôt suivis de mort. A l'autopsie, le cerveau décoloré présentait quelques taches ecchymotiques de faible étendue, situées principalement à sa périphérie et à la surface des ventricules. Ces taches étaient particulièrement abondantes au-dessous de la pie-mère cérébelleuse, dans la substance grise et blanche du cervelet. Dans plusieurs cas de ce genre, réunis par le docteur Duplaix (1), l'action du système nerveux sur les vaisseaux est manifeste.

Le sang extravasé occupe dans ce genre de lésion la périphérie de l'encéphale ou la surface des ventricules; il infiltre la substance nerveuse plutôt qu'il ne la déchire, et les foyers hémorrhagiques, contrairement à ce qui a lieu à la suite d'une lésion des parois vasculaires, sont ordinairement disséminés et multiples, de petit volume ou miliaires, comme dans un cas qui m'est personnel, où l'arachnoïde et les ventricules renfermaient du sang extravasé, en même temps que la pie-mère était le siège de taches ecchymotiques et que les pédoncules cérébraux se trouvaient infiltrés de petits caillots sanguins (voy. mon *Atlas d'anat. path.*, p. 429). C'est là une sorte d'apoplexie capillaire; mais d'ailleurs il est digne de remarque que les faits rapportés sous cette dénomination sont loin d'être identiques, et que certains d'entre eux peuvent bien avoir une origine nerveuse. L'étude que nous avons faite plus haut des hypérémies cérébrales névropathiques porte à penser que ces désordres sont fréquemment suivis d'hémorrhagies dans le parenchyme nerveux (voy. fig. 159), et comme ces hypérémies sont assez répandues, il en résulte que les hémorrhagies du même ordre ne doivent pas être rares. En somme, l'hémorrhagie névropathique de l'encéphale ne repose pas seulement sur des analogies; mais encore sur des faits, et, ce qui met son existence hors de contestation, ce sont ses caractères propres, bien distincts de ceux de l'hémorrhagie angiopathique.

Les phénomènes liés à cette variété de l'hémorrhagie cérébrale diffèrent peu de ceux qu'engendre l'hypérémie active. La céphalalgie est l'un des symptômes les plus constants, et parfois même l'unique phénomène. Assez ordinairement, ce symptôme est accompagné de désordres fonctionnels divers, tels que délire, agitation, somnolence et coma. Dans quelques cas enfin, on voit se produire des accidents convulsifs ou même paralytiques, tenant, les uns au siège superficiel, les autres au volume du caillot sanguin.

L'hémorrhagie cérébrale névropathique ayant la même étiologie et la

(1) J.-B. Duplaix, *Étude sur les hémorrhagies des centres nerveux dans le cours du purpura hémorrhagique* (*Arch. gén. de méd.*, 1883, t. I, p. 408, 568).

même pathogénie que l'hypérémie de même ordre, nous renvoyons à ce que nous avons dit plus haut de cette dernière (voyez p. 657).

Hémorrhagies hémopathiques. — Ces hémorrhagies, bien que constituant une variété à part, ne sont pas toujours faciles à séparer des hémorrhagies angiopathiques dont les distingue cependant l'absence de lésion vasculaire, et surtout des hémorrhagies névropathiques avec lesquelles elles ont plus d'un point de contact. De ces dernières elles se rapprochent par le mode suivant lequel se produit l'extravasation sanguine, par la dissémination et le peu d'abondance du sang épanché : aussi, est-il parfois difficile de déterminer si l'on est en présence d'une hémorrhagie névropathique ou d'une hémorrhagie hémopathique. Par exemple, les hémorrhagies cérébrales liées au purpura, attribuées par la plupart des auteurs à une altération du liquide sanguin, sont considérées par nous comme se rattachant de préférence à un trouble vasculaire, le plus souvent d'origine nerveuse.

Cette origine toutefois ne peut appartenir à certaines hémorrhagies, telles que celles de la leucémie, qui proviennent bien réellement d'une altération du liquide sanguin ayant pour effet l'obstruction des petits vaisseaux. A cette obstruction succède une extravasation de globules et quelquefois aussi une rupture vasculaire, de telle sorte que l'hémorrhagie cérébrale dans cette maladie est tout à la fois hémopathique et angiopathique. Les foyers sanguins, ordinairement multiples, disséminés et assez petits, sont, dans quelques cas, profonds et volumineux, au point de faire irruption dans les ventricules. Il y a, en effet, plusieurs exemples de ce genre qui conduisent à invoquer l'existence d'une rupture vasculaire vraisemblablement due à une thrombose (Ollivier et Ranvier). Ce genre de thrombose, au reste, n'est pas rare, et dans un cas qui m'est personnel, la plupart des vaisseaux cérébraux, obstrués par les globules blancs, donnaient à la périphérie de l'encéphale l'aspect d'une injection mercurielle des mieux caractérisées (1). Les grosses veines, les jugulaires, les axillaires, etc., étaient toutes atteintes de thrombose par suite de l'excès des globules blancs. Nous avons été à même de voir l'équivalent dans deux autres cas où les membres affectés présentaient une tuméfaction considérable avec rougeur érysipélateuse.

La leucémie peut donc être une cause d'hémorrhagie cérébrale ; mais, à côté de cette maladie, il en est d'autres qui arrivent à produire ce même accident. Telles sont les pyrexies avec tendance hémorrhagique,

(1) E. Lancereaux, *Atlas d'anat. path.*, Paris, 1871, p. 145.

comme la scarlatine, la variole, etc. Il n'est pas rare de constater à l'examen des individus morts de ces maladies, la présence de taches ecchymotiques multiples et disséminées à la périphérie du cerveau, du cervelet ou même à la surface des ventricules cérébraux (voyez mon *Atlas d'anat. pathol.*). Quelquefois même, ce ne sont pas seulement des taches ou des points ecchymotiques, mais de véritables foyers sanguins que l'on observe, non pas à la surface, mais dans la profondeur des centres nerveux. Un cas de scarlatine, publié par Gaillet, en est un bel exemple : la partie moyenne du lobe médian gauche du cervelet y est remplacée par un caillot sanguin du volume d'un petit œuf de poule ; le quatrième ventricule, le ventricule moyen et les ventricules latéraux renferment en outre du sang coagulé.

En conséquence, l'hémorrhagie liée à une simple modification du liquide sanguin peut se présenter avec les caractères de l'hémorrhagie angiopathique ; reste à déterminer si, en pareil cas, il n'y a pas eu de rupture vasculaire consécutive à l'altération du sang. Mais, quoi qu'il en soit, il ne faut pas moins reconnaître que les hémorrhagies cérébrales sont soumises à des conditions étiologiques et pathogéniques diverses. et qu'ainsi ce serait une erreur de les confondre sous un même chef.

BIBLIOGRAPHIE. — J.-J. WEPFER, *Observat. anat. ex cadaveribus eorum quos sustulit apoplexia cum exercitatione de ejus loco affecto.* Scaphusiæ, 1658. — *Ibid.*, 1675. — J.-B. MORGAGNI, *De sedib. et causis morborum*, epistol. 11, V, trad. fr., par Desormeaux et Destouet. Paris, 1820. — J.-A. ROCHOUX, *Propositions sur l'apoplexie.* Thèse de Paris, 1812. — Le même, *Recherches sur l'apoplexie*, etc. Paris, 1814 ; 2e édit., Paris, 1833. — M. RIOBÉ, *L'apoplexie est-elle susceptible de guérison?* Thèse de Paris, 1814. — E. MOULIN, *Sur l'apoplexie ou hémorrhagie cérébrale*, etc. Paris, 1819. — J. ABERCROMBIE, *On apoplexy and on paralysis* (*Edinb. med. and surg Journ.*, 1818, t. XIV, p. 553, et t. XV, p. 1). — Le même, *Rech. path. et pr. sur les maladies de l'encéphale*, etc., trad. fr. de Gendrin, 1832, p. 328, et 2e éd., Paris, 1838, p. 285. — R. BRIGHT, *Reports of med. cases*, pl. 5, 6, 20, 24, 27, 28. — LALLEMAND, *Recherches anatomiques et pathologiques sur l'encéphale.* Paris, 1820. — Le même, *Lettres sur l'encéphale.* Paris, 1830. — J. CRUVEILHIER, *Anatomie pathologique du corps humain*, livr. 5, 20, 21, 28, 32, 33, 35, 36. — ANDRAL, *Précis d'anatomie pathologique*, 1829, t. II, p. 757, et *Clinique médicale*, 1833, t. V, p. 300. — F. RAYNAUD, *Sur l'apoplexie, ou l'hémorrhagie spontanée des centres nerveux.* Paris, 1834. — GENDRIN, *Traité philosophique de méd. pratique*, Paris, 1838, t. I, p. 111. — MAX. DURAND-FARDEL, *Archiv. gén. de méd.*, sér. 4, t. IV, p. 436, et t. V, p. 35, 1844. — E. LALLOUR, *De l'hémorrhagie dans les centres nerveux.* Thèse de Paris, 1844. — Le même, *Traité des maladies des vieillards.* Paris, 1854, p. 208. — EDW. COPEMAN, *A collection of cases of*

*apoplexy*. London, 1845. — R.-G. Duphénieux, *De l'hémorrhagie cérébrale*. Paris, 1846. — J.-B.-L. Cornu, *De l'hémorrhagie cérébrale*. Paris, 1854. — W.-S. Kirkes, *On apoplexy in relation to chronic renal disease* (*Med. Times and Gaz.*, 1855). — E. Barrier, *De l'hémorrhagie cérébrale*. Thèse de Paris, 1857. — J.-W. Ogle, *Extravasat. of blood into the pons Varolii* (*Trans. of the path. Soc. of London*, 1861, t. XII, p. 6, 1 pl.). — *Ibid.*, 1864, t. XV, p. 8 et p. 9. — Thore, *De l'hémorrhagie cérébrale chez les enfants* (*Gaz. méd.*, Paris, 1864, p. 495). — H. Lebert, *Traité d'anat. path. spéc. et génér.*, Paris, 1855, t. II et atlas. — A. Eulenburg, *Ueber den Einfluss von Hertzhypertrophie und Erkrankh. der Hirnarter. auf das Zustande kommen von Haemorrhagia Cerebri* (*Archiv f. path. Anat. und Physiol.*, 1862, t. XXIV, p. 329). — Mesnet, *Hémorrhagie de la protubér. ann.* (*Gaz. hebd.*, 1861, p. 485, 533). — Rindfleisch, *Apoplexia cerebri. Eine Studie über Blutmetamorphose* (*Archiv d. Heilkunde*, 1863, t. IV, p. 347). — A. Vulpian, *Leçons sur la physiologie du système nerveux*. Paris, 1866. — W.-B. Mushet, *A practical treatise on apoplexy*, etc. London, 1866. — E. Gintrac, *Gaz. méd.*, Paris, 1866, p. 799. — Le même, *Cours théorique et clinique de pathol. interne*, Paris, 1868, t. VII, p. 428. — A. Weiss, *Zur Pathogen. der Gehirnhämorrhagie*. Erlangen, 1869. — R. Seiler, *Zur Aetiologie der Apoplexia sanguinea*. Berlin, 1868. — J.-M. Charcot, *Leçons sur les maladies des vieillards*. Paris, 1868-1869. — Le même, *Leçons sur les malad. du système nerveux*. Paris, 1873. — J.-M. Charcot et Ch. Bouchard, *Nouvelles Recherches sur la pathogénie de l'hémorrhagie cérébrale* (*Archiv. de physiol. norm. et path.*, 1868, t. I, p. 110). — Charcot et Joffroy, *Deux cas d'hémorrhag. céréb., taches ecchymot. sur l'endocardie du ventr. gauche* (*Comptes rend. Soc. de biol.*, 1870, n. s., t. I, p. 296). — Ch. Bouchard, *Études sur quelques points de la pathogénie des hémorrhagies cérébrales*. Paris, 1866. — Le même, *De la pathogénie des hémorrhagies*. Thèse de concours, Paris, 1869. — Jaccoud et Hallopeau, *Hémorrhagie de l'encéphale*, dans *Nouv. Dict. de méd. et de chirurg. prat.*, t. XIII. Paris, 1870. — E. Lancereaux et P. Lackerbauer, *Atlas d'anatomie path.* Paris, 1871. — Duret, *Sur la distribut. des artères nourricières du bulbe rachidien* (*Arch. de physiol. norm. et path.*, 1874, t. VI, p. 664). — Hervey, *Anévr. mil. dans un cas d'hém. cérébr. chez une jeune fille de dix-neuf ans* (*Bull. Soc. anat.*, 1873, t. XLVIII, p. 221). — P. Brouardel, art. *Hémorrhagie cérébrale*, dans *Dict. encyclopéd. des sc. méd.*, Paris, 1873, t. XIV, p. 346. — J. Parrot, *Étude sur l'hémorrhagie encéphalique chez le nouveau-né* (*Archiv. de tocologie*, Paris, 1875, t. II, p. 9, 140, 272). — J. Packard, *Cerebral haemorrhage* (2 cas) (*Transact. path. Soc. Philadelphia*, 1876, t. V, p. 179). — J. Chrastina, *Gehirn blutungen* (*Allg. Wien. med. Zettsch.*, 1878, t. XXIII, p. 467). — G. Eichler, *Zur Pathogen. d. Gehirnhaemorrhagie* (*Deutsch. Archiv. f. klin. Med.*, Leipzig, 1878, t. XXII, p. 1, 3 pl.). — C. Gallopain, *Des hémorrhagies cérébrales intraventriculaires*. Thèse de Paris, 1877. — L.-A.-B. Nogueira, *Hemorrhagia cerebral*. Rio-de-Janeiro, 1878. — Langlois, *Des diverses hémorrhagies consécutives aux lésions des centres nerveux*. Thèse de Paris, 1882. —

W. Erb, *Ein Fall von Haemorrhagie in das Corpus callosum* (*Archiv. f. path. Anat. und Physiol.*, 1884, t. XCVII, p. 329).

Duchassaing, *Mém. sur certaines affect. cérébrales qui dépendent de la chloro-anémie* (*Journ. de méd. de Beau*, Paris, 1843, t. I, p. 353). — Gaillet, *Obs. de scarlat. hém. survenue chez un tuberculeux; mort subite au 4e jour, due à un épanchement sanguin des ventric. et du cervelet* (*Bull. de la Soc. anat.*, Paris, 1852, t. XXVII, p. 426). — Gay, *Purpura attended with cerebr. hæmorrhage; death* (*Boston med. and surg. Journ.*, 1852, t. LXVI, p. 86). — Hayem, *Cas de maladie de Werlhoff* (*Gaz. méd. de Paris*, 1876, p. 357). — J.-B. Duplaix, *Étude sur les hémorrhagies des centres nerveux dans le cours du purpura hémorrhagique* (*Arch. gén. de méd.*, 1883, t. I, p. 408 et 568). — Aug. Ollivier et L. Ranvier, *De l'hémorrhagie cérébrale de la leucocythémie* (*Archiv. de physiolog. norm. et patholog.*, Paris, 1870, p. 102). — Troisier et Raymond, *Hémorrh. cérébr. dans le cours d'une leucocythémie confirmée* (*Bull. de la Soc. anat.*, Paris, 1873, t. XLVIII, p. 693).

Diday, *Mém. sur l'apoplexie capillaire* (*Gaz. méd. de Paris*, 1837, p. 241, et *Bull. de la Soc. anat.*, 1836, p. 70). — G.-B. Fantonetti, *Dell' apoplessia graduale o capillare* (*Giorn. per ser. al progr. d. pathol.*, Venezia, 1837, t. VI, p. 39; anal. dans *Gaz. méd. de Paris*, 1838, p. 105). — C. Rokitansky, *Tuberculoses; apoplexia capillaris* (*Wien. med. Zeit.*, 1857, t. II, p. 105). — B. Ritter, *Thrombose im Sinus longitudinalis superior; Kapillarapoplexie* (*Med. Corresp. Blatt. d. Wurtemb. aerztl. Ver.*, Stuttgart, 1861, XXI, 268). — Judée, *De l'apoplexie capillaire* (*Gaz. des hôpitaux*, Paris, 1863, p. 113). — Ch. Bouchard, *De l'apoplexie capill.* (*Mouvement méd.*, 1868, p. 95). — Foville, *Apoplexie capill. de la subst. cérébrale, consécutive à l'oblitération d'une veine méningienne* (*Gaz. des hôpitaux*, Paris, 1869, p. 353, et *Ann. méd. psychol.*, Paris, 1871, sér. 5, t. V, p. 61). — S. Coupland, *Diffuse punctiform hæmorrhages in subst. of cerebral hemispheres, in an instance of extreme congest. of brain due to obstructed pulmonary circulat.* (*Trans. path. Soc. of London*, 1879, t. XXX, p. 189). — F. Vidal, *Hémorrhagies capill. du cerveau chez une enfant morte de coqueluche* (*Bull. de la Soc. anat.*, 1885, sér. 4, t. X, p. 76).

## § 4. — Thromboses et embolies cérébrales. — Encéphalomalacie.

Les obstructions des vaisseaux de l'encéphale ont, plus que celles des autres organes, des conséquences fâcheuses et graves, tant à cause du petit nombre d'anastomoses qui les unissent et de la faible consistance de la substance nerveuse, que de l'importance des fonctions de cette substance. Leur effet le plus immédiat est l'anémie, mais ce désordre est bientôt suivi de la désagrégation des éléments nerveux, laquelle se traduit par le ramollissement de la substance encéphalique. L'étude de ce

ramollissement, ainsi que nous l'avons établi ailleurs, est donc inséparable de celle des thromboses et des embolies cérébrales (1). Quel que soit le mode d'oblitération vasculaire, la lésion encéphalique est la même, et partant, malgré la source différente de cette oblitération, nous étudierons du même coup tous ses effets.

Autrefois, le ramollissement cérébral comportait un certain nombre de variétés distinctes, basées principalement sur la coloration de la substance nerveuse : *ramollissement rouge, ramollissement jaune, ramollissement blanc ;* et l'on ne se doutait pas qu'un lien quelconque pût unir ces variétés. Il a fallu notre travail pour faire saisir le rapport existant entre l'encéphalomalacie et l'obturation des artères cérébrales, et bien établir que les variétés du ramollissement encéphalique des auteurs ne sont que les phases successives d'un même processus pathologique. Le sang qui se rend à l'encéphale ayant deux origines distinctes, les artères carotides et les artères vertébrales, nous examinerons successivement les lésions liées à l'obstruction des vaisseaux en rapport avec chacun de ces systèmes.

I. *Système carotidien.* — Les phénomènes qui se passent au sein de la substance nerveuse, à la suite de l'obturation des branches des artères carotidiennes, étudiés tout d'abord par nous au point de vue de l'anatomie pathologique et de la clinique, et plus tard expérimentalement par Prévost et Cotard, ont dans les deux cas présenté les mêmes caractères. La substance nerveuse, dans le département irrigué par un vaisseau oblitéré, alors qu'une circulation collatérale ne peut y ramener le sang artériel, pâlit, se décolore, s'anémie en un mot. Au bout de vingt-quatre heures, elle diminue de consistance et se fait remarquer dans la partie centrale du foyer par une friabilité anormale, tandis que les vaisseaux de la périphérie s'injectent et la colorent. Effet d'une circulation en retour due à la diminution de la tension du sang dans les vaisseaux centraux, cette coloration ne tarde pas à s'accentuer, au point de donner à celui-ci une teinte rouge, rosée, parfois semée de petits points hémorrhagiques. Telle est la lésion décrite sous le nom de *ramollissement rouge* et qui, en raison de ses caractères, a pu être confondue plusieurs fois avec une encéphalite dont la distingue nettement l'absence d'éléments de nouvelle formation. D'une étendue variable, proportionnée à l'importance du vaisseau obturé, cette lésion, située tantôt à la périphérie de l'encéphale, tantôt dans sa profondeur, suivant que l'oblitération porte sur des branches

(1) E. Lancereaux, *De la thrombose et de l'embolie cérébrales, considérées principalement dans leurs rapports avec le ramollissement du cerveau*, thèse de Paris, 1862.

superficielles ou sur des branches profondes, constitue le premier degré ou la première phase de l'encéphalomalacie artérielle.

Quel que soit son siège, le foyer de ramollissement ainsi constitué, ou *infarctus cérébral*, est caractérisé par la tuméfaction de la substance nerveuse, son injection, sa coloration rouge ou rosée du moins à la périphérie. A la circonférence du cerveau, les circonvolutions affectées sont larges, aplaties, séparées par des sillons rétrécis, à peine appréciables; les méninges sont tendues. Plus profondément, la substance nerveuse colorée, comme œdématiée, diminuée de consistance, se déchire

FIG. 165. — Partie antérieure de la base de l'encéphale; une branche de l'artère sylvienne gauche est rétrécie et oblitérée; la substance correspondante est ramollie.

sous le couteau et se sépare de la substance voisine légèrement teintée en jaune, et fréquemment pointillée de petits extravasats sanguins.

Vues au microscope dans cette première phase du ramollissement cérébral, les fibres nerveuses sont les unes intactes, les autres rompues et déjà granuleuses, les cellules offrent un certain degré de tuméfaction et un grand nombre de capillaires contiennent du sang coagulé. La vive injection et à plus forte raison le pointillé hémorrhagique qui caractérise ce degré d'altération pourraient surprendre dès l'abord, mais il est facile d'en comprendre le mécanisme qui est double : la suppression de la *vis a tergo*, la circulation collatérale; aussi dans les cas où, pour une raison quelconque, l'athérome et le rétrécissement des vaisseaux collatéraux par exemple, cette circulation ne peut avoir lieu, le ramollissement est blanc dès son début.

Dans une seconde phase qui commence à se manifester quinze jours environ après le début de la lésion, la substance cérébrale, jusque-là assez peu diminuée de consistance et rosée, devient jaunâtre, un peu blanchâtre, pulpeuse, semblable à une bouillie épaisse, toujours plus molle et plus décolorée au centre qu'à la périphérie du foyer, et en même temps elle s'affaisse, d'où une dépression de la surface de l'encéphale (fig. 165). A l'examen microscopique, les fibres nerveuses sont brisées, disloquées, en grande partie détruites par métamorphose graisseuse, les cellules fortement granuleuses. Les parois des capillaires, moins modifiées dans leur structure, ont leur gaine lymphatique remplie de granulations grises et graisseuses et leur contenu sanguin en voie d'altération. L'hématine, en partie séparée des globules rouges déformés et

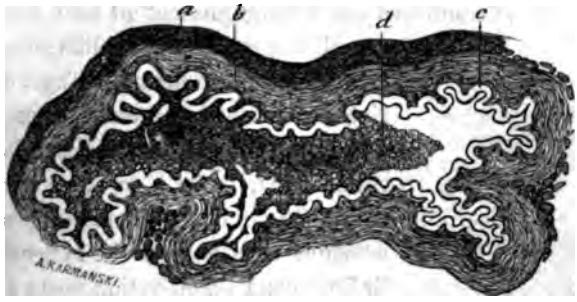


Fig. 166. — Coupe de l'artère sylvienne représentée figure 165. — *a*, tunique externe *b*, tunique moyenne; *c*, lame élastique plissée par le fait de la rétraction cicatricielle; *d*, tissu de cicatrice oblitérant le vaisseau.

granuleux, infiltre la substance nerveuse à laquelle elle donne sa coloration; les globules blancs, extravasés, sont augmentés de volume, chargés de granulations provenant de la désagrégation des fibres nerveuses, ils constituent des corps sphériques dits *corpuscules granuleux de Gluge*.

Dans un troisième degré se manifestant un ou deux mois après le début de l'accident et dont l'apparition plus ou moins rapide est subordonnée à l'état de la circulation collatérale, la substance ramollie devient blanche, diffluente, lactescente, et en effet elle ressemble à du lait dans lequel nageraient quelques grumeaux blanchâtres, tandis qu'à son pourtour le tissu nerveux devient ferme, induré par la formation d'éléments jeunes de tissu conjonctif s'organisant sous forme de membrane. Dans ces conditions on voit s'écouler du foyer ramolli un liquide lactescent au sein duquel on retrouve à peine quelques détritus méconnaissables, des fibres et des cellules nerveuses, des corpuscules sanguins en grande partie métamorphosés et des capillaires profondément altérés. Alors nagent

sous le champ du microscope des granulations pour la plupart graisseuses, d'abondants globules d'huile et des cellules granuleuses analogues aux cellules du colostrum, d'où une grande ressemblance entre ce liquide physiologique et le fluide pathologique en question. Ainsi transformé, le tissu nerveux est résorbé par les vaisseaux restés perméables et par la membrane développée à la circonférence du foyer; à sa place, il reste une cicatrice, sinon une cavité renfermant parfois une faible quantité de sérosité, limitée par une membrane non colorée et partant distincte de la membrane cicatricielle de l'hémorrhagie cérébrale. L'hémisphère correspondant est généralement rétracté et diminué de volume, de telle sorte que cette lésion peut être reconnue avant l'incision de l'encéphale. Quant aux modifications subies par le thrombus et le vaisseau obstrué, elles ont été étudiees ailleurs (voy. t. I, p. 632).

Tels sont les phénomènes qui s'accomplissent au sein des foyers de ramollissement dus à l'oblitération d'une artère importante; lorsqu'il s'agit d'une artériole, la substance nerveuse, nécrosée et peu à peu résorbée par les vaisseaux du voisinage restés sains, laisse à sa place une perte de substance de faible étendue, généralement désignée sous le nom de *lacune* (fig. 167). Enfin, quand l'oblitération porte sur une des branches artérielles qui se distribuent aux circonvolutions, le ramollissement reste superficiel et se présente sous la forme d'une plaque déprimée, étalée, plus ou moins étendue, désignée sous le nom de *plaque jaune*.

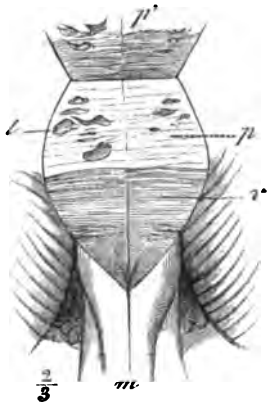


FIG. 167. — Protubérance annulaire sectionnée suivant sa longueur, et dont une partie *p'* est relevée. En *p* et *p'*, pertes de substance désignées sous le nom de lacunes. — *v*, quatrième ventricule; *m*, bulbe.

Indépendamment de l'encéphalomalacie par oblitération artérielle, il existe un ramollissement lié à l'obstruction des sinus de la dure-mère. Ce dernier occupe la périphérie de l'encéphale, principalement la partie supérieure et moyenne des deux hémisphères et même la cloison transparente, quand le sinus longitudinal supérieur et le sinus droit sont oblitérés, les parties latérales ou inférieures des hémisphères, si l'obstruction porte sur les sinus latéraux.

Le ramollissement artériel de l'encéphale est d'ordinaire accompagné de phénomènes matériels qui varient suivant que ce désordre est l'effet d'une thrombose ou d'une embolie. Dans le premier cas, le système artériel est particulièrement altéré, et comme son altération, à part les

cas relativement rares d'artérite syphilitique ou tuberculeuse, est toujours généralisée, il en résulte que l'encéphalomalacie par thrombose artérielle est dans la grande majorité des cas accompagnée de dystrophies des organes ayant la plus grande analogie avec celles de l'encéphale. Les lésions dont le cœur, les reins et l'estomac sont les principaux sièges, se manifestent par des caractères variables suivant la structure propre à chaque organe. Le cœur est généralement volumineux, dilaté et quelquefois sclérosé ou graisseux sur un ou plusieurs points; les reins sont inégaux, irrégulièrement déprimés, granuleux et diminués de volume; l'estomac, beaucoup plus rarement, présente des ulcères ou des cicatrices au niveau de sa membrane muqueuse. Quelle que soit la différence de physionomie de ces lésions, elles n'en reconnaissent pas moins la même origine; comme le ramollissement cérébral, elles sont des effets du trouble dystrophique engendré par l'altération des vaisseaux.

Dans le cas d'embolie, le système artériel est d'ordinaire intact, mais les valvules du cœur gauche sont lésées, et leur altération est la source la plus ordinaire des embolies cérébrales; c'est pourquoi le rhumatisme articulaire aigu, principale cause de ces lésions, est la maladie à laquelle se rattache plus spécialement le ramollissement de l'encéphale. Quant aux désordres des autres organes : reins, rate, intestins, etc., ils sont connus sous le nom d'*infarctus* et caractérisés tout d'abord par une tuméfaction partielle avec coloration violacée, ensuite par une teinte jaune due à la transformation de la matière colorante du sang, à laquelle succède une résorption plus ou moins complète du foyer d'altération. Ces lésions sont en tout comparables au ramollissement encéphalique, et comme lui l'effet direct de l'oblitération d'une artère terminale. Il serait superflu de revenir ici sur ces désordres dont la description, déjà faite ailleurs (voy. t. I, p. 632), nous arrêtera de nouveau lorsque nous étudierons les lésions des viscères abdominaux.

L'encéphalomalacie artérielle se distingue facilement de l'hémorrhagie cérébrale, si ce n'est dans sa phase la plus avancée, à la période de cicatrisation. A ce moment, le signe caractéristique de cette dernière affection est la coloration de la membrane cicatricielle et la présence d'hématoïdine amorphe ou cristallisée dans son épaisseur. Les cliniciens, faisant de ces lésions autant d'entités pathologiques, ont attaché à leur différenciation une importance qu'en réalité elle ne mérite pas, car en somme elles sont la plupart du temps des expressions symptomatiques d'un même désordre vasculaire, lequel se termine tantôt par rupture, tantôt par oblitération, et se rattache assez ordinairement à la même maladie (voyez notre travail sur l'*Herpétisme*).

Les phénomènes liés à l'encéphalomalacie du système carotidien varient nécessairement avec le siège du foyer et la fonction dévolue à la substance nerveuse qui le constitue. Si l'oblitération siège dans une des carotides internes avant sa division, comme j'ai pu le constater à plusieurs reprises, les anastomoses du cercle de Willis suffisent, en général, à rétablir le cours du sang, à moins d'anomalie ou de rétrécissement des artères qui composent ce cercle ; c'est pourquoi, dans un grand nombre de cas, on peut impunément lier la carotide interne chez l'homme. Cependant, à la suite de cette ligature, comme du reste à la suite d'une embolie carotidienne, survient parfois une sorte d'ictus, une véritable attaque apoplectique avec ou sans hémiplégie, laquelle disparaît rapidement par le fait sans doute de la dilatation des communicantes, excepté dans quelques cas où apparaît, au bout de trois ou quatre jours, une hémiplégie cette fois persistante. Les phénomènes dont j'ai cherché à donner l'explication dans ma thèse inaugurale me semblent, aujourd'hui comme à cette époque, tenir à la formation, derrière l'obstacle carotidien, d'un bouchon secondaire qui se prolonge jusque dans l'artère de Sylvius. C'est qu'en effet toute oblitération de l'artère carotide au delà du cercle de Willis est forcément suivie, comme il a été établi dans ma thèse (voy. p. 28), d'un ramollissement plus ou moins étendu de la substance cérébrale correspondante. Située au niveau de la bifurcation de la carotide interne au delà du cercle de Willis, avec prolongation dans la cérébrale antérieure au delà de la communicante antérieure, cette oblitération détermine un ramollissement qui occupe les lobes frontal, pariétal, temporal et sphénoïdal d'un hémisphère ; partant tout le territoire du *système carotidien* se trouve envahi et la lésion est complète. Ce ramollissement étendu est rare ; celui qui succède à l'obturation de l'artère cérébrale antérieure ne l'est pas moins, car la direction de ce vaisseau, perpendiculaire à l'axe de la carotide, le prédispose peu à l'embolie ; toutefois il peut être atteint de thrombose comme dans le cas suivant où les deux artères cérébrales se trouvaient à leur origine réunies en un seul tronc. Un homme de quarante et un ans avait, quelques jours avant sa mort, complètement perdu ses facultés intellectuelles, il délirait, cherchait à quitter son lit, n'avait conscience d'aucune de ses actions, et ne parvenait à retenir ni les matières fécales ni les urines. Mais ce qui me frappa surtout, c'est qu'il était incapable de se nourrir et ne pensait nullement à s'alimenter, excepté lorsqu'on lui plaçait l'aliment dans la main ; alors seulement il le portait à la bouche plutôt par acte réflexe qu'autrement. Il succomba, et à l'autopsie on trouva le tronc commun des artères cérébrales antérieures oblitéré par le fait d'une arté-

rite syphilitique ; la substance nerveuse de la face interne des deux lobes frontaux était rouge et ramollie (première circonvolution frontale inférieure, sillon droit, trigone olfactif, fig. 168). L'oblitération d'une des divisions des artères cérébrales antérieures est suivie d'un ramollissement partiel du territoire irrigué par ces vaisseaux.

Continuation du tronc carotidien, l'artère sylvienne est par cela même exposée aux embolies, et comme elle reçoit directement le choc du sang, l'altération athéromateuse y est commune, et l'on comprend que les oblitérations de ce vaisseau soient de beaucoup les plus fréquentes. Le ramollissement qui en est la conséquence peut, suivant le point

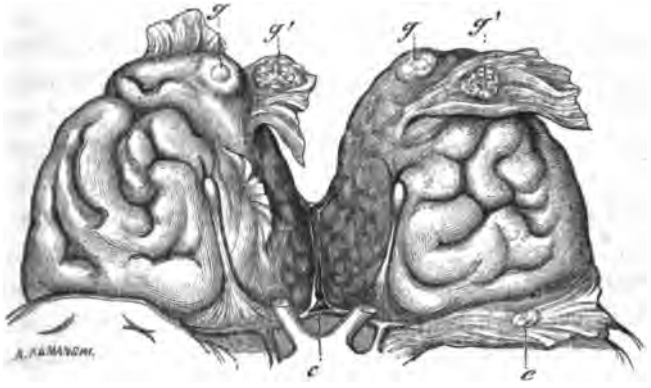


Fig. 168. — Face inférieure et antérieure des deux hémisphères cérébraux. — *c*, oblitération par un bouchon fibrineux de l'artère cérébrale antérieure avec ramollissement des circonvolutions correspondantes ; *g*, *g'*, *e*, petites tumeurs gommeuses.

obturé, occuper en partie ou en totalité le territoire nerveux correspondant, ce qui revient à dire que ce territoire se ramollit dans toute son étendue ou dans chacun de ses départements, suivant que le tronc ou les branches de ce vaisseau sont obturés. Le ramollissement consécutif à l'oblitération de la sylvienne avant ses divisions intéresse, à la superficie de la masse encéphalique, les circonvolutions de la scissure de Sylvius, la troisième circonvolution frontale, le lobe sphénoïdal et les circonvolutions de l'insula; dans la profondeur de cette masse, les couches optiques, le corps strié et une partie du centre ovale (1). Les noyaux

(1) *Thrombose par athérome et calcification de la carotide gauche à sa terminaison ; ramollissement étendu de l'encéphale.* — B. (Marie), âgée de quarante ans, marchande ambulante, admise le 30 janvier 1883 dans mon service, meurt trois heures après son entrée.

Le crâne est épaissi, sclérosé. La dure-mère est normale, les méninges molles sont opalines à leur convexité. Les artères de la base de l'encéphale vues en masse sont dila-

cérébraux, corps strié et couche optique, sont épargnés lorsque l'oblitération commence en dehors des artères nourricières qui les pénètrent. Un bouchon situé au niveau de la division de l'artère sylvienne entre ses quatre branches corticales peut déterminer un ramollissement de toutes les circonvolutions vascularisées par ces branches ; l'obturation d'une seule de ces divisions donne naissance à un ramollissement superficiel, circonscrit et qui se présente sous la forme d'une plaque jaune ordinairement un peu allongée. Le plus intéressant parmi ces derniers est celui qui occupe le champ de distribution de la première branche, celle-ci nourrissant d'une façon presque exclusive la troisième circonvolution frontale dont la lésion engendre l'aphasie.

II. *Système cérébral postérieur ou système des artères vertébrales.* — Les oblitérations des vaisseaux faisant partie de ce système sont relativement plus rares que celles des artères du système cérébral antérieur; cela se comprend, puisque l'embolie s'y produit plus difficilement. Le ramollissement qui succède à ces oblitérations est d'ailleurs moins facile à cause des anastomoses plus importantes dans ce système que dans le précédent.

Les foyers d'encéphalomalacie, en général diffus et peu étendus, ne diffèrent pas de ceux que nous venons d'étudier, ils présentent, lorsque la mort n'a pas lieu trop tôt, les mêmes phases successives d'altération; ce qui les distingue plus spécialement, ce sont les troubles fonctionnels qui en sont la conséquence.

L'oblitération des artères vertébrales, peu observée, se traduit par des

tées et parsemées de plaques athéromateuses jaunâtres. Les carotides, au niveau des points où naissent les artères de Sylvius, ont leurs parois épaissies et calcifiées ; l'artère du côté gauche, d'un calibre rétréci par l'épaississement de ses parois, se trouve obstruée sur un point. La substance cérébrale est ramollie dans presque tout le territoire irrigué par le vaisseau ; on constate, en effet, au niveau du pied de la troisième circonvolution frontale, un foyer de ramollissement qui intéresse en même temps les circonvolutions de la scissure, celles de l'insula, le noyau intraventriculaire du corps strié, la capsule interne et le noyau lenticulaire, une partie de la couche optique et du centre ovale de Vieussens.

Les reins sont inégaux, petits, atrophiés, semés de dépressions ; leur capsule se détache facilement, à l'exception de deux points où elle entraîne la substance corticale. Celle-ci, très mince, a quelques millimètres seulement d'épaisseur. Les artères des reins sont épaissies et indurées, elles font saillie sur une coupe de cet organe qui est lui-même fortement sclérosé.

Le cœur est hypertrophié, ses valvules sont saines ; l'aorte, athéromateuse dans toute son étendue, offre quelques plaques calcaires au niveau de sa région dorsale ; les artères hypogastriques et fémorales sont dilatées et sensiblement altérées. La rate est petite, le pancréas induré, le foie légèrement congestionné; l'estomac et les intestins sont couverts d'un mucus épais. Les cartilages articulaires sont dans plusieurs articulations ossifiés à leur circonférence.

phénomènes d'ischémie, passagers si une seule artère est obturée, persistants et mortels quand les deux vaisseaux sont atteints. L'oblitération du tronc basilaire a pour effet un ramollissement plus ou moins étendu de la protubérance et quelquefois aussi l'encéphalomalacie d'une partie des hémisphères cérébelleux. C'est là un accident très grave qui entraîne le plus souvent une mort rapide, sinon subite. Perpendiculaires au tronc basilaire, les artères cérébelleuses sont rarement obturées. Les artères cérébrales postérieures le sont plus fréquemment, soit par thrombose, soit par embolie. Le ramollissement qui en est la conséquence varie suivant que l'oblitération porte sur ces artères ou sur leurs divisions. Dans ce dernier cas, l'encéphalomalacie consiste en plaques jaunes ou îlots de ramollissement sur la face inférieure du lobe postérieur de l'hémisphère cérébral, ou bien encore au niveau de la corne d'Ammon et de l'ergot de Morand. Dans le premier cas, à ces lésions s'ajoute ordinairement le ramollissement des tubercules quadrijumeaux et des pédoncules cérébraux (1).

En somme, l'encéphalomalacie par oblitération artérielle varie d'étendue avec l'importance du vaisseau obturé et de ses anastomoses. Les phénomènes qui en sont la conséquence diffèrent suivant la fonction de la région affectée; mais on peut dire d'une façon générale qu'ils se mani-

(1) *Endartérite généralisée, ramollissement de l'étage inférieur du pédoncule cérébral droit lié à la thrombose de l'artère cérébrale postérieure; lithiase biliaire.* — L. F., cinquante-six ans, journalier, offrait depuis quelque temps un léger degré de raideur du cou et une hémiparésie avec hémianesthésie du côté droit, quand, le 8 avril 1886, il fut admis dans notre service. Des eschares ne tardèrent pas à se produire, et la mort eut lieu le 30 avril.

La dure-mère est intacte. Les méninges molles sont légèrement opalines. La consistance et le volume du cerveau n'offrent rien d'anormal. Un foyer de ramollissement d'une étendue d'un à deux centimètres occupe le pédoncule cérébral droit dont il a détruit tout l'étage inférieur, le *locus niger*, une partie de l'étage supérieur et des tubercules quadrijumeaux. La substance ramollie, semblable à une bouillie grisâtre, laisse voir au microscope des granulations libres, un grand nombre de corpuscules de Gluge et des débris de tubes nerveux. Les parois du tronc basilaire sont épaissies, et le calibre de ce vaisseau est rétréci; l'artère cérébrale postérieure du côté droit renferme un caillot fibrineux ancien et adhérent qui s'étend depuis la bifurcation du tronc basilaire jusqu'à la limite du pédoncule. Les artères optiques postérieures sont obstruées, mais l'artère communicante est libre; les autres artères de la base de l'encéphale sont athéromateuses. L'aorte et les artères qui en émanent sont du reste atteintes d'endartérite. Les valvules cardiaques offrent des taches opalines, jaunâtres; le cœur est légèrement graisseux. L'artère pulmonaire présente quelques plaques d'athérome. Le poumon droit adhère à son sommet où se voient plusieurs petites masses caséeuses, le poumon gauche est libre et non altéré; la membrane muqueuse de l'estomac est le siège de petites ecchymoses. les branches de l'artère coronaire stomachique sont athéromateuses. Le pancréas n'a rien. Les reins, diminués de volume, laissent voir quelques kystes à leur surface et un léger degré d'atrophie de la substance corticale. La vésicule biliaire contient plusieurs calculs.

festent par l'abolition de cette fonction. L'oblitération des artères cérébrales antérieures anéantit les facultés intellectuelles, celle des artères de Sylvius abolit le mouvement et produit l'aphasie, tandis que l'obturation des artères cérébrales postérieures détruit surtout la sensibilité. L'arrêt du sang dans les vertébrales ou le tronc basilaire est suivi de vertiges, de vomissements et parfois d'accès convulsifs. — Qu'il s'agisse de thrombose ou d'embolie, ces phénomènes sont toujours les mêmes; ils diffèrent toutefois par leur début toujours brusque et subit de l'embolie, généralement lent et progressif dans la thrombose. Ajoutons que dans la thrombose plutôt que dans l'embolie il peut exister du délire ou même des attaques épileptiformes lorsque les artères superficielles sont atteintes.

*Étiologie et pathogénie.* — Les causes des thromboses et des embolies cérébrales sont les maladies qui engendrent les lésions dont résultent ces désordres. Le rhumatisme articulaire aigu, par son action sur les valvules cardiaques où il détermine la formation de concrétions fibrineuses et de végétations, est un des états pathologiques qui prédisposent le plus aux embolies; il existait dans plus de la moitié des cas rassemblés dans ma thèse inaugurale. L'herpétisme (arthritisme de plusieurs auteurs), maladie dans laquelle on voit se produire concomitamment, avec l'arthrite déformante, l'athérome artériel, est la source la plus ordinaire des thromboses cérébrales (1). Ainsi, concrétions fibrineuses du cœur ou des gros vaisseaux, végétations valvulaires, rétrécissement par tuméfaction, inégalité ou ulcération de la membrane interne des artères, telles sont les conditions pathogéniques les plus communes des oblitérations des artères cérébrales (2). L'artérite syphilitique, si fréquemment oblitérante (voy. fig. 166), est, comme l'endartérite généralisée avec ses nodosités et ses plaques athéromateuses, une circonstance qui peut amener la formation d'un bouchon fibrineux et l'oblitération sur place. Qu'elle soit le fait d'un bouchon transporté à distance et enfoncé

(1) Voyez notre *Traité de l'herpétisme*, Paris, 1883.

(2) *Acné de la face. Prurit. Hémorrhoïdes. Calvitie. Trachéo-bronchite. Oignons et arthrites sèches. Artério-sclérose généralisée. Hémiplégie droite incomplète. Ramollissement et lacunes cérébrales.* — A. L., âgé de cinquante-huit ans, serrurier, a perdu son père d'une hémiplégie à l'âge de soixante-huit ans; sa mère est morte, à quarante-cinq ans, d'une maladie dont il ignore le nom. Dès son bas âge il était exposé à du prurit de la peau, et plus tard il se trouva atteint de migraines; à dix-huit ans survint de l'acné, à vingt ans, des hémorrhoïdes; à l'âge de trente-deux ans, de la calvitie. Un peu plus tard, il éprouvait des douleurs articulaires, puis peu à peu les articulations se déformaient (ostéophytes), et son système artériel subissait les modifications caractéristiques de l'athérome. Vers cinquante ans, le malade s'aperçut qu'il urinait abondamment la

comme un coin dans un vaisseau, ou bien celui d'une lésion vasculaire locale, l'oblitération, une fois effectuée, interrompt le passage du sang, et s'il s'agit d'une branche artérielle dépourvue d'anastomoses, ou artère terminale, la nécrose de la portion de substance nerveuse alimentée par ce vaisseau se trouve pour ainsi dire forcée, et cette lésion, comme il est facile de le comprendre, demeure irréparable.

L'âge où se produisent les thromboses cérébrales diffère généralement de celui où surviennent les embolies. Effectivement, tandis que ces dernières, simples accidents, peuvent apparaître à toutes les époques de la vie, les premières ne se montrent guère qu'à un âge avancé de l'existence.

Les observations que j'ai recueillies à cet égard, l'artérite syphilitique à part, se répartissent comme il suit :

| | |
|---|---|
| Entre 40 et 50 ans | 5 cas. |
| — 50 et 60 ans | 6 — |
| — 60 et 70 ans | 12 — |
| — 70 et 80 ans | 17 — |
| Total | 40 cas. |

Par conséquent, la thrombose encéphalique est une affection de l'âge avancé de la vie, et si elle survient quelquefois entre quarante et cin-

nuit. Soigné à la Pitié en 1882 pour les mêmes accidents qui l'y ramenaient le 30 mai 1883, il fut soumis à un régime lacté exclusif et sortit amélioré.

C'est un homme chauve, grand, bien constitué, un peu mince, qui se plaint d'oppression et d'une tuméfaction œdémateuse des pieds dont les ongles sont épaissis et écailleux. Les urines, pâles et abondantes, ont une densité de 1007 ou un peu plus, elles sont albumineuses, 1gr,50 d'albumine par vingt-quatre heures; fort peu d'urée. Le système artériel est induré, le cœur hypertrophié laisse entendre à l'auscultation un bruit de galop. Les poumons, le foie et le tube digestif sont intacts, les digestions toutefois sont pénibles (régime lacté, 2 grammes d'iod. de sodium).

Le 12 juillet, ce malade demanda sa sortie, quand depuis quelques jours ses urines diminuaient de quantité ; il rentra le 21 avec une céphalée des plus vives, lui serrant la tête comme dans un étau ou comme s'il était coiffé d'un casque, et une forte oppression (régime lacté, pilules diurétiques). Quelques jours plus tard il se trouvait mieux et l'œdème des jambes avait presque totalement disparu.

Le 5 août, à onze heures du matin, survient une sensation de fourmillement dans le bras gauche, la main correspondante est maladroite et impuissante, toutefois le bras gauche peut encore être porté à la tête, mais il est impossible de remuer la jambe qui, si on vient à la soulever, retombe inerte sur le lit (température 36°,5; lavement purgatif). Quelques jours plus tard le malade récupérait en partie le mouvement de ses membres, et le 18 septembre il sortait de nouveau pour rentrer le 25, avec une oppression très vive et de l'œdème aux jambes. Le régime lacté et les diurétiques l'améliorent à nouveau. Depuis cette époque jusqu'au 10 avril 1884, il a des retours nombreux de ces mêmes accidents, se traduisant par une céphalée intense en cercle, une dyspnée très vive avec

ans, il n'en est pas moins vrai qu'elle a d'autant plus de tendance à se produire que l'on est plus âgé.

BIBLIOGRAPHIE. — SHAW, *Fibrinous subst. supposed to have been a deposit detached from the mitral valve obstructing the middle cerebr. artery, in a case of softening of the brain* (*Trans. of the path. Soc. of London*, 1852-53, t. IV, p. 29). — Le même, *Ibid.*, 1855, t. VI, p. 33. — H. HOLM, *De encephalomalacia arteriarum obstructione orta*, etc. Kiliæ, 1855. — T.-B. PEACOCK, *Blocking-up of some of the cerebral arteries* (*The Lancet*, 1859, t. II, p. 499). — Le même, *Case of obstruction by coagulum of the cerebral vessels, and paralysis* (*Trans. of the path. Soc. of London*, 1872, t. XXIII, p. 14). — J.-T. SCHWARZENBERGER, *De embolia arteriarum cerebri*, Regimonti, 1859. — R.-H. FERBER, *De thrombosi arteriarum cerebralium autochthonea*, Lipsiae, 1861. — H. MEISSNER, *Zur Lehre von der Thrombose und Embolie*, etc. (*Schmidt's Jahrb.*, 1861, t. CIX, p. 80; 1863, t. CXVII, p. 209). — SCHUTZENBERGER, *Observat. de ramoll. cérébral consécutif à l'oblit. des artères par des concrétions fibrineuses détachées du cœur* (*Gaz. hebd. de méd. et de chirurgie*, 1856, t. III, p. 342). — FRITZ, *Ibid.*, 1857. — R. BENNETT, *Obst. of the middle cerebral artery of the right side*, etc. (*Trans. of the path. Soc. of London*, 1861, t. XII, p. 20-23). — E. LANCEREAUX, *De la thrombose et de l'embolie cérébrales, étudiées principalement dans leurs rapports avec*

respiration Cheyne-Stockes. Ces accidents sont encore combattus avec succès par les diurétiques et par l'huile de croton. Mais des eschares s'étant produites au niveau du sacrum et des talons, le malade succomba le 15 avril, dans le coma.

Le cœur est hypertrophié à gauche, le myocarde coloré, les valvules sont à peine modifiées; l'aorte et la plupart des artères qui en émanent sont sclérosées. Les reins petits, atrophiés, inégaux, pèsent 50 et 65 grammes. Leur surface irrégulière est parsemée de petites dépressions et de kystes lenticulaires; la substance corticale est réduite à l'épaisseur d'une membrane, et les colonnes de Bertin sont atrophiées. Des coupes fines de cette substance vues au microscope permettent de constater que les artérioles des reins sont épaissies et que le tissu conjonctif, également épaissi, étouffe les tubuli qui pour la plupart sont diminués de volume ou disparus.

Le crâne est sclérosé, l'encéphale est de petite dimension, les méninges molles sont opalines à leur convexité, les artères de la base présentent des plaques jaunâtres, qui rétrécissent leur lumière. Le lobe gauche du cerveau, plus petit que le lobe droit, est le siège, au niveau de la tête du noyau intraventriculaire, d'un petit foyer de ramollissement qui s'étend à la capsule interne. Quelques lacunes sont disséminées dans les parties voisines; à droite, il existe aussi quelques lacunes dans le noyau extraventriculaire du corps strié; rien de particulier ailleurs; les ventricules contiennent une sérosité abondante.

L'estomac est revenu sur lui-même, sa membrane muqueuse se trouve recouverte d'une couche de mucus visqueux, difficile à détacher. Plusieurs points hémorrhagiques se voient dans la région du cardia et il s'y produit une vascularisation des plus manifestes sous l'influence de l'air extérieur. L'intestin n'offre rien de bien particulier, la vessie est assez normale. Le poumon droit présente quelques adhérences récentes à sa partie postérieure et à sa base. La plèvre gauche renferme un litre environ de sérosité citrine transparente, le poumon correspondant est comprimé et atélectasié, celui de droite est normal. Les bronches sont un peu rouges, le cartilage thyroïde et l'os hyoïde sont calcifiés ainsi que les cartilages costaux.

*le ramollissement du cerveau*, Paris, 1862, avec bibliographie. — POTAIN, *Embol. de l'art. cérébr. ant. gauche* (*Bull. Soc. anat.*, 1861, t. XXXVI, p. 39). — J.-W. OGLE, *Softening of the brain*, etc. (*Trans. of the path. Soc. of London*, 1863, t. XIV, p. 5). — Le même, *Ibid.*, 1864, t. XV, p. 12 et suiv. — J.-L. PREVOST et J. COTARD, *Études physiol. et pathol. sur le ramollissement cérébral*, Paris, 1866. — AD. PROUST, *Des différentes formes de ramollissement du cerveau*, Paris, 1866. — FARGE, *Ram. du cerveau par suite d'embolie de l'art. cérébr. moyenne* (*Bull. de la Soc. de méd. d'Angers*, 1864, n. s., 1865, t. I, p. 31). — ERLENMEYER, *Die Embolie d. Hirnarterien*, Leipzig, 1866. — JOFFROY, *Rhum. art. aigu, embolie cérébrale*, etc. (*Compt. rend. de la Soc. de biolog.*, 1869, sér. 5, t. I, p. 230). — C.-J. ERNST, *Ueber Embolie der Hirnarterien*, etc., Greifswald, 1869. — BRISTOWE, *Blocking of the cerebral arteries* (*Trans. of the path. Soc. of London*, 1857-1858, t. IX, p. 65). — Le même, *Ibid.*, 1858-59, t. X, p. 21-24 et p. 44-58. — *Ibid.*, 1864-65, t. XVII, p. 1-3. — DICKINSON, *On the formation of coagula in the cerebral arteries* (*St-Georg. hosp. Rep.*, vol. I, 257, 1866). — J.-A. LIDELL, *On thrombosis of the cerebral arteries* (*Amer. Journ. med. sc.*, Philad., 1873, n. s., t. LXV, p. 364). — DURET, *Rech. anat. sur la circulat. de l'encéphale* (*Archiv. de Physiol. norm. et path.*, 1874, sér. 2, t. I, p. 919). — LIOUVILLE, *Embolies multiples*, etc. (*Bull. de la Soc. anat.*, 1874, t. XLIII, p. 356). — C. REMY, *Embolie cérébrale*, etc. (*Ibid.*, 1876, t. LI, p. 418). — DUGUET, *Embol. de l'art. cérébr. moy. gauche*, etc. (*Bull. et Mém. de la Soc. méd. des hôp. de Paris*, 1878-1879, sér. 2, t. XV, p. 145). — E. WALKER, *Ueber Verstopfung der Hirnarterien*, Zurich, 1872. — W.-H. BROADBENT, *Case of embolism of the right poster. cerebral artery*, etc. (*Trans. clin. Soc.*, London, 1876, t. IX, p. 61-68). — S.-H. SACK, *Ueber Embolie Gehirnarterien*, Berlin, 1877. — RAUCHFUSS, *Zur Casuistik d. Hirn-Embolien* (*St-Petersb. med. Wochenschr.*, 1878, t. III, p. 59). — A. STELZER, *Die Embolien der Gehirnarterien*. Wurzburg, 1878. — H. CLARKE, *Embolism of the cerebral arteries, Softening of the pons Varolii* (*Journ. of ment. sc.*, London, 1879, n. s., t. XXIV, p. 617). — CARTER, *Cerebral embolism* (*Liverpool med. chir. Journ.*, 1881, t. I, p. 203). — S. SHARKEY, *Embol. of the right middle cerebr. artery, producing lift hemiplegia und hemianæsthesia* (*Med. chir. Transact.*, 1884, t. XLVII, p. 265). — C. HANDFIELD JONES, *On pale and red clots in cerebral arteries* (*Transact. of the path. Soc.*, London, 1884, t. XXXV, p. 134).

TÜNGEL, *Verstopfung d. arteria basilaris, rothe Erweichung der Kleinen Gehirns* (*Archiv f. path. Anat. und Physiol.*, 1859, t. XVI, p. 356). — C. MURCHISON, *Case of sudden death from embol. of the carotid and vertebral arteries*, etc. (*Trans. of the path. Soc. of London*, 1871, t. XXII, p. 119). — TROUSSEAU, *Thrombose des deux art. vertébrales* (*Un. méd.*, Paris, 1865, sér. 2, t. XXVII, p. 128). — MARTINEAU, *Thrombose des deux art. vertébrales* (*Bull. Soc. anat.*, Paris, 1865, t. XL, p. 251). — G. HAYEM, *Sur la thrombose par artérite du tronc basilaire comme cause de mort rapide* (*Arch. de physiol. norm. et path.*, Paris, 1868, t. I, p. 270, 1 pl.). — TROISIER, *Attaq. apopl., mort rapide, obtur. de l'art.*

*basilaire par un thrombus* (*Bull. de la Soc. anat.*, 1869, p. 167). — CARTAZ, *Thrombose basilaire, mort rapide* (*Lyon méd.*, 1869, t. III, p. 442). — H. TAYLOR, *Embolism of the vertebral artery*, etc. (*British med. Journal*, 1871, t. II, p. 527). — DAROLLES, *Ramoll. de la protubérance; thrombose du tronc basilaire* (*Bull. de la Soc. anat. de Paris*, 1875, p. 346). — A. GUILHEM, *Sur la thrombose du tronc basilaire*, Paris, 1875. — H. HALLOPEAU, *Note sur un fait de thrombose basilaire* (*Arch. de physiol. norm. et path.*, Paris, 1876, sér. 2, t. III, p. 794). — S. RIBARD, *De la thrombose du tronc basilaire*, Paris, 1876. — A. DOLÉRIS, *Oblit. par thrombose de l'artère cérébr. post. et inf.*, etc. (*Bull. de la Soc. anat. de Paris*, 1876, LI, p. 74). — TOLÉDANO, *Mort subite par obst. du tronc basilaire* (*Ibid.*, 1875, p. 668). — S. COUPLAND, *Thrombosis of left vertebral artery at base of brain*, etc. (*Med. Times and Gaz.*, London, 1877, t. I, p. 364). — A. WILLIGK, *Bulbärparalyse in folge von Embolie d. Art. basilar.* (*Vierteljarsch d. f. d. prakt. Heilk.*, Leipzig, 1875, t. CXXVI, p. 39). — DUFFIN, *Thrombosis of vert. and basilar art.* (*Med. Times and Gaz.*, London, 1876, t. II, p. 622). — DUTRAIT, *Aff. du cœur, épanch. pleural, embolie du tronc basil., mort rapide* (*Lyon méd.*, 1876, t. XXII, p. 188). — C. VINAY, *Note sur la thrombose du tronc basilaire* (*Lyon méd.*, 1882, t. XXXIX, p. 221).

## § 5. — KYSTES ENCÉPHALIQUES.

Les lésions ainsi désignées par les auteurs, si l'on en excepte les kystes des méninges dont il a été question ailleurs (voy. *Méninges*) et les kystes congénitaux toujours associés à des malformations, diffèrent encore d'une façon sensible quant à leur origine et à leur nature; aussi, pour les étudier utilement, est-il nécessaire de les grouper sous plusieurs chefs, comme il suit :

1° Les kystes néoplasiques;

2° Les kystes développés à la suite d'une hémorrhagie ou d'un ramollissement cérébral étendu;

3° Les kystes parasitaires;

4° Les kystes séreux simples provenant d'une ectasie des gaines lymphatiques.

Les kystes appartenant aux deux premiers groupes ont été étudiés plus haut (voy. *Néoplasies, hémorrhagies, thromboses et embolies de l'encéphale*). Ceux qui font partie du troisième le seront plus loin; les derniers, ou kystes des gaines lymphatiques, sont les seuls qui arrêteront ici notre attention.

Ces kystes, ordinairement multiples et situés sur le trajet des petits

vaisseaux, siègent tantôt à la périphérie du cerveau ou du cervelet (fig. 169), tantôt dans sa profondeur (fig. 170). Ils sont transparents, arrondis ou ovoïdes, de la grosseur d'un grain de millet à celle d'un noyau de cerise ou d'une petite pomme, isolés ou disséminés, et parfois disposés comme des grains de raisin sur leur tige. Assez semblables à des vésicules transparentes, ils se détachent avec facilité de la substance nerveuse qu'ils refoulent et dans laquelle ils se creusent de véritables loges; aussi, vient-on à les extraire de ces loges, ils restent appendus à un vaisseau dont ils occupent en général l'angle de bifurcation. Très souvent le même vaisseau porte deux kystes d'inégal volume, rapprochés l'un de l'autre et séparés par une sorte de collet (fig. 171). Pourvus dans quelques cas de parois minces, transparentes et d'une finesse excessive, ces kystes consistent d'autres fois en de simples excavations, sans membrane limitante appréciable, en communication directe avec l'espace lymphatique périvasculaire; c'est dans ces cas surtout qu'ils donnent lieu au désordre connu sous le nom d'*état criblé* du cerveau, en raison des loges creusées dans l'épaisseur de la substance nerveuse. Vient-on à sectionner les hémisphères dans différentes directions, on les trouve alors parsemés d'un très grand nombre de cavités de toutes les dimensions, depuis un millimètre jusqu'à un centimètre de diamètre; ces cavités sont remplies de sérosités et se trouvent pour la plupart adossées à la paroi d'un rameau vasculaire. Leur contenu, séreux et transparent, renferme ordinairement quelques cellules arrondies, semblables aux leucocytes, et qui dans certains cas forment, à la limite des kystes, des amas

Fig. 169. — Hémisphères cérébraux offrant à leur convexité de petits kystes transparents, développés sur le trajet des artérioles, dans les gaines lymphatiques.

obstruant partiellement les gaines lymphatiques. Les parois de ces kystes sont fines, transparentes, vraisemblablement constituées par ces gaines distendues. Examinées au microscope dans un cas par M. Grancher et par moi (voy. mon *Atlas d'Anat. pathologique*, texte, p. 443) (1), elles renfermaient des faisceaux entrelacés de tissu conjonctif, quelques

FIG. 170. — Section de la corne occipitale d'un hémisphère cérébral. A la surface de cette section, plusieurs petits kystes attenant aux vaisseaux.

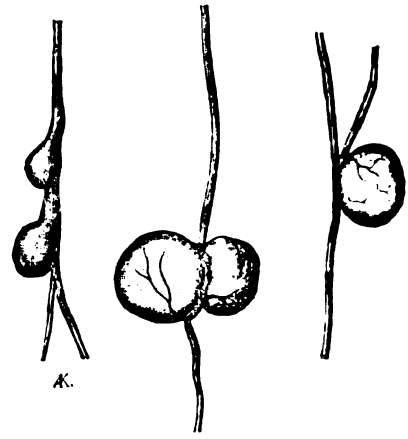


FIG. 171. — Vaisseaux de la pie-mère ayant sur leur trajet de petits kystes développés aux dépens de la gaine lymphatique.

fibres élastiques et de nombreuses granulations pigmentaires (hématosine) qui se retrouvaient jusque dans les tuniques des vaisseaux du voisinage. Ainsi doit-on croire que dans les cas décrits sous le nom d'état

(1) *Épithéliome du cæcum. Pneumonie gauche. Kystes lymphatiques de l'encéphale.* — V... (Adel.), ménagère, âgée de soixante-quatre ans, était atteinte depuis deux ans d'une diarrhée rebelle ; elle avait été envoyée d'un hôpital dans une maison de convalescence, quand elle fut prise tout à coup d'un violent frisson, bientôt suivi d'un point de côté, et trois jours plus tard admise dans notre service, le 4 février 1881.

C'était le début d'une pneumonie gauche qui l'emporta au huitième jour. Il n'y eut pas de désordres cérébraux notables dans le cours de cette maladie ; il fut difficile de savoir ce qui existait antérieurement.

*A l'autopsie*, il existe indépendamment d'une hépatisation grise du lobe supérieur du poumon gauche un épithéliome du cæcum au voisinage de la valvule iléo-cæcale, de l'endartérite, une atrophie des reins, et enfin plusieurs kystes à la périphérie du cerveau.

Les os du crâne sont épaissis et le liquide céphalo-rachidien est abondant. Sur la face convexe de l'hémisphère cérébral droit, se trouve un kyste transparent du volume d'une noisette qui déprime la première circonvolution frontale sans lui adhérer. Un kyste semblable, mais un peu plus petit, est logé entre le pied de la troisième circonvolution frontale et la pariétale ascendante, à l'extrémité inférieure du sillon de Rolando. A gauche, il

riblé de l'encéphale, les parois kystiques avaient été rompues naturellement ou artificiellement. En tout cas, l'enveloppe pas plus que le contenu de ces kystes n'offre la moindre trace d'un parasite, et partant il est impossible de les confondre avec un cysticerque ou une hydatide; ajoutons qu'ils sont communs dans la glande pinéale.

Les kystes en question se limitent généralement à la masse encéphalique: dans quelques cas pourtant on les a vus exister avec semblables lésions dans le pancréas et les reins (Pye-Smith). Était-ce là une simple coïncidence? il est permis de le croire, en présence d'une description qui n'est pas suffisamment détaillée.

Les phénomènes résultant de la présence de ces lésions au sein de l'encéphale varient nécessairement avec leur siège, leur multiplicité et leur étendue, en sorte qu'il est de toute impossibilité de leur assigner des caractères précis. Il y a lieu de reconnaître cependant que ces phéno-

existe un seul kyste à la partie supérieure de la frontale ascendante, vers l'origine de la deuxième circonvolution frontale. La face inférieure du cerveau laisse voir un kyste du même genre à la partie antérieure de la deuxième circonvolution temporo-occipitale; la face interne de l'hémisphère gauche est le siège de deux autres kystes situés, l'un au niveau de la première circonvolution frontale en avant de la scissure calloso-marginale, l'autre sur le lobe carré près du bord supérieur du cerveau (fig. 169).

Tous ces kystes, dont le volume varie depuis la grosseur d'une lentille jusqu'à celle d'une noisette, sont logés surtout dans les plis qui séparent les circonvolutions. Ils n'adhèrent ni à la dure-mère, ni à la substance cérébrale, et peuvent se détacher très facilement. Les vaisseaux de la pie-mère sont leur point de départ, car, ils s'enlèvent avec eux; il semble même que la bifurcation de quelques-uns de ces derniers soit le siège de petits kystes. Ceux-ci, parfois doubles, se trouvent réunis par une artériole; tous sont formés d'une enveloppe et d'un liquide clair ou opalin. L'enveloppe, mince et transparente, offre une structure peu nette, granuleuse, parsemée de gros noyaux colorés en rouge par le picro-carminate d'ammoniaque. Le liquide renferme quelques globules rouges, des leucocytes et une substance concrétée (fibrine) formant de petits grumeaux flottants. Ces grumeaux sont composés de fines granulations, ne se colorant pas par le carmin, et de granulations graisseuses.

Une autre malade âgée de trente-cinq ans, atteinte tout à la fois de tuberculose, de lithiase biliaire, succomba dans notre service le 14 janvier 1883, après avoir présenté des désordres cérébraux divers. *A l'autopsie* on trouve deux petites tumeurs kystiques d'origine lymphatique à la face interne des hémisphères cérébraux tout près de leur bord supérieur.

Une troisième femme enfin, âgée de cinquante ans, atteinte d'abord d'un prolapsus de la paupière supérieure, puis d'une hémiplégie gauche incomplète, succomba à la suite de plusieurs métrorrhagies. L'autopsie révéla l'existence d'un kyste du volume d'un œuf de pigeon, libre pour ainsi dire, dans la corne antérieure du ventricule latéral droit; ce kyste pas plus que les précédents ne renfermait de parasites.

Un malade de quarante ans, atteint depuis quelque temps de convulsions épileptiformes, succomba dans une crise de cette nature à la suite d'une attaque qui dura toute une nuit. *A l'autopsie*, la plupart des vaisseaux méningiens étaient gorgés de sang, un foyer sanguin du volume d'une noisette occupait la zone motrice gauche, à sa périphérie; la glande

mènes se rapprochent beaucoup de ceux qui appartiennent aux tumeurs cérébrales : ils se traduisent en effet par des douleurs peu persistantes dans la tête ou même dans les membres, des contractures passagères avec ou sans troubles de la vision, et encore par des accidents épileptiformes ou apoplectiformes, si leur siège est à la périphérie de l'encéphale; quelquefois enfin ils donnent lieu à une mort rapide ou subite.

Les causes des kystes lymphatiques de l'encéphale restent ignorées; quant à leurs conditions pathogéniques, elles sont à peu près inconnues, si on ne les attribue avec Schlesinger à une obturation partielle des gaines lymphatiques par des amas cellulaires. Or, même dans cette hypothèse, il reste à expliquer l'obstruction lymphatique et à en déterminer l'origine.

Le traumatisme, signalé dans quelques cas, n'est pas une cause nette-

pinéale, doublée de volume, avait l'une de ses moitiés occupée par un kyste qui renfermait un liquide transparent et dont les parois étaient imprégnées de grains miliaires arrondis et très durs.

Un vieillard de soixante-dix ans, atteint depuis longtemps d'une paralysie de la troisième paire gauche et d'une hémiplégie droite, sans hémiplégie faciale bien manifeste, succomba aux suites d'une suppuration des voies urinaires avec gangrène des poumons.

*A l'autopsie*, il existait au niveau de la corne postérieure de l'hémisphère cérébral droit deux foyers hémorrhagiques; mais en outre la cloison transparente se trouvait remplie au point qu'on pouvait la prendre tout d'abord pour le corps strié. Cette tuméfaction était produite par la présence d'un liquide clair, transparent, circonscrit par des parois blanchâtres, et qu'il était possible d'évaluer comme quantité à un petit verre à liqueur. Ce liquide ne présentait pas trace de parasites. Le pédoncule cérébral gauche offrait un léger ramollissement avec infiltration sanguine, le nerf moteur oculaire commun correspondant se trouvait atrophié, les ventricules latéraux n'étaient pas sensiblement modifiés; artères cérébrales athéromateuses.

P..., cordonnier, âgé de soixante-cinq ans, perdait peu à peu ses forces depuis trois ans, quand, en novembre 1869, étant en train de porter un seau d'eau, il fut frappé d'apoplexie avec hémiplégie droite. Trois mois plus tard, ce malade pouvait porter à sa tête son bras droit légèrement contracturé et fléchi, serrer la main, et soulever sa jambe au-dessus du niveau du lit; il marchait d'ailleurs en fauchant, et sa jambe gauche était un peu raide, le bras du même côté tremblotant. C'est alors qu'il fut envoyé en convalescence; mais quelques jours plus tard, le 20 février 1870, il revenait avec une pneumonie de la base du poumon droit et succombait le 24 dans notre service.

Le crâne est aminci. Les méninges molles sont opaques à la convexité des hémisphères; les artères cérébrales antérieures et les sylviennes sont intactes; il en est de même du tronc basilaire, les artères cérébrales postérieures seules offrent des traces d'athérome. Il n'existe aucune lésion de la substance nerveuse, si ce n'est au niveau des noyaux extraventriculaires des corps striés où l'on constate une série de petites lacunes arrondies plus nombreuses à droite qu'à gauche et désignées sous le nom d'*état criblé*. Une de ces lacunes, située à la partie inféro-moyenne du corps strié droit, sur le trajet d'un vaisseau, renferme une sérosité transparente qui s'échappe au moment de la section. Le bulbe et le cervelet sont normaux. La plus grande partie du poumon droit est hépatisée. Le cœur présente un léger rétrécissement mitral; le foie, la rate et la membrane muqueuse de l'estomac sont hypérémiés, la surface libre des reins offre des dépressions multiples.

ment déterminée, et du reste un petit nombre de kystes isolés pourraient seuls lui être rattachés. Avouons donc que des recherches sont nécessaires pour établir le point de départ de ces lésions et nous en faire connaître l'origine.

BIBLIOGRAPHIE. — GRADL, *Cystenbildung im Gehirn* (*Prager Vierteljahrschr.*, 1850, t. II, p. 27). — REID, *London med. Gaz.*, octobre 1851. — BRAMWELL, *Monthly Journ.*, novembre 1851. — OGLE, *Ibid.*, March 1855. — CONTOUR, *Kyste du cervelet* (*Bull. de la Soc. anat.*, t. XV, p. 79). — H. LEBERT, *Traité d'anat. path.*, t. II, p. 80. — BIZZOZERO, *Di alcune alterazioni dei linfatici del cervello e della pia madre* (*Rivista clinica di Bologna*, 1868). — C. GOLGI, *Sulle alterazioni dei vasi linfatici del cervello* (*Ibid.*, 1870). — J. TURNBULL, *Kystes du cervelet, mort subite* (*Gaz. hebd. de méd. et de chirurg.*, 1859, p. 126, tiré de *The Liverpool-med. chir. Journal*, January 1859). — DELIOUX DE SAVIGNAC, *Deux cas de kyste du cerveau* (*Gaz. méd.*, 1861, p. 199). — MARCÉ, *Kyste séreux développé aux dépens des plexus choroïdes du cervelet* (*Bull. de la Soc. anat.*, Paris, 1861, p. 204). — HŒFFT, *Ueber Cysten im Gehirn* (*Hannover Ztschr. f. prakt. Heilkunde*, II, 113, 1865). — JOFFROY, *Kystes symétriques du cerveau* (*Gaz. méd. de Paris*, 1869, p. 570). — SANNÉ, *Bull. de la Soc. anat.*, Paris, 1866, p. 35. — E. LANCEREAUX, *Atlas d'anat. path.*, texte, p. 443, fig. 43. — H. OBERSTEINER, *Ueber Ectasien der Lympgefasse des Gehirnes* (*Archiv fur pathol. An. und Physiol.*, Berlin, 1872, t. LV, p. 318, 324). — WIESINGER, *Ueber Cystenbildung in der Groshirnrinde* (*Archiv f. Psychiatrie*, Berlin, 1875, t. V, p. 379-392, 1 pl.). — R. ATKINS, *Cystiform degen. of the brain* (*Med. Exam.*, London, 1876, 85-88). — JOSIONECK, *Patholog. Verander. in der Lymphraumen des Gehirns* (*Archiv d. Heilkunde*, Leipzig, 1878, t. XIX, p. 222-239). — V. ABBATE et B. SALEMI PACE, *Cisti cerebrali*. Pisani, Palermo, 1878, 1 pl. — H. SCHLESINGER, *Die Cystenformigen Erweiterungen* (*Lymphangiektasien*) *der Hirnrinde*. Berlin, 1879, et *Rev. des sc. méd.*, 1881, t. XVIII, p. 224. — W. EWART, *Ramifying cyst in the brain, associated with a congenital malformation of some of the cerebral vessels* (*Trans. of the path. Soc. of London*, 1880, t. XXXI, p. 1). — JELLINCK, *Eine Cyste im Kleinhirn* (*Mitth. des Vereinsd. nied. Esterr.*, 1879, et *Rev. des sc. méd.*, t. XVI, p. 551). — SEYMOUR J. SHARKEY, *Case of simple cyst in cerebellum* (*Trans. of the path. Soc. of London*, 1882, t. XXXIII, p. 8). — G.-H. SAVAGE et W. HALE WHITE, *On the causes of holes in the brain, together with two cases of universal cystic degeneration* (*Transact. of the path. Soc. of London*, 1883, t. XXXIV, p. 1). — B.-G. MORISON et F. CHARLEWOOD TURNER, *Case of symmetr. cysts in the cerebrum with hydrocephalus*, etc. (*Ibid.*, 1884, t. XXXV, p. 17). — P.-H. PYE-SMITH, *Cyst of the cerebellum with numerous small cysts in the pancreas and the kidneys* (*Transact. of the path. Soc. of London*, 1885, t. XXXVI, p. 17).

## § 6. — Hydropisie ou œdème du cerveau.

L'hydropisie du cerveau consiste dans l'infiltration, par une sérosité abondante, du tissu de l'encéphale qui est ainsi diminué de consistance.

La substance grise est alors quelque peu décolorée, et, de même que la substance blanche, elle laisse suinter sur une coupe un liquide séreux qui lui donne un brillant spécial, rappelant l'éclat de la porcelaine. La matière cérébrale, pour peu que la lésion soit étendue, est molle comme de la pâte et d'un blanc mat, mais en même temps il existe du liquide dans les espaces sous-arachnoïdiens, dans les ventricules, et parfois un ramollissement par imbibition de la voûte à trois piliers. Ajoutons l'augmentation vraisemblable du volume de la masse encéphalique, et l'on comprendra l'importance du désordre fonctionnel pouvant résulter de l'œdème cérébral.

Signalé et admis par Etoc-Demazy qui, d'après des apparences assez significatives, le considérait comme le caractère anatomique de la *stupidité*, ce désordre a été, de la part de Marcé, l'objet de recherches intéressantes consistant à déterminer la proportion de sérosité contenue à l'état normal dans la substance cérébrale et à montrer que cette substance est susceptible d'absorber, sans altération de texture, une nouvelle quantité d'eau. Il résulte de ces recherches faites sur des cerveaux d'homme, de mouton, de veau, de bœuf, de lapin, de faisan, de hibou, que dans toutes les espèces animales la substance grise contient plus d'eau que la substance blanche. Chez l'homme la proportion est de 80 pour 100 dans la première substance et de 70 pour 100 dans la seconde. Or, soit que l'on injecte avec de l'eau pure des cerveaux qu'on dessèche ensuite, soit qu'on laisse tremper dans l'eau pendant vingt-quatre ou quarante-huit heures des fragments de cerveau pesés avant et après leur immersion, l'on constate que la matière cérébrale absorbe 50 pour 100 de poids de liquide, de sorte que des fragments de substance blanche qui ont été immergés fournissent pour 30 parties de matière solide, non plus 70 parties d'eau, comme tout à l'heure, mais bien 140 parties.

Ainsi se trouve établie la possibilité de l'œdème cérébral d'une part, et d'autre part la condition matérielle de son existence ; malheureusement ces expériences, pratiquées sur le cadavre, ne prouvent pas absolument que les choses se passent de même pendant la vie. On peut produire artificiellement l'œdème sur le cerveau mort, et le rencontrer sur le cerveau de cadavre, mais se produit-il sur le cerveau vivant ? Le fait reste

encore à démontrer ; il ne semble pas moins vrai que le cerveau, malgré sa texture serrée, peut faire éponge et devenir œdémateux, et partant l'on peut croire à l'hydropisie de ce centre nerveux dans la thrombose des sinus et dans plusieurs autres affections cérébrales, au nombre desquelles la stupidité peut sans doute prendre place, comme l'avait pensé Etoc-Demazy.

Bibliographie. — G.-F. Etoc-Demazy, *De la stupidité considérée chez les aliénés*, etc. Thèse de Paris, 1833. — A.-J. Poullain-Duboug, *Diss. sur le psoïtis et l'œdème du cerveau*, Paris, 1838. — S. Pinel, *Recherches d'anatomie pathol. sur l'œdème cérébral des aliénés* (*Rapp. de Rochoux*) (*Bull. de l'Acad. de méd.*, Paris, 1841-42, t. VI, p. 89-98). — Marcé, *L'œdème du cerveau* (*Bull. de la Soc. anat.*, Paris, 1859, t. XXXIV, p. 165-167).

## ANOMALIES ACCIDENTELLES

### § 1er. — Parasitisme.

Quoique renfermé dans la boîte crânienne, l'encéphale échappe peu aux parasites. Ceux-ci lui viennent par le sang, ce sont des entozoaires cystiques, échinocoque et cysticerque ladrique (1). Le cœnure, fréquemment observé chez le mouton, aurait encore été rencontré dans le cerveau de l'homme, suivant quelques auteurs, mais les faits produits laissent à désirer, et Davaine, qui en a fait une critique sévère, pense qu'il y a eu confusion entre le cœnure et l'échinocoque.

#### I. — Échinocoques de l'encéphale.

La poche qui renferme ces vers et que l'on désigne sous le nom de kyste hydatique a pour siège les différents points de la substance nerveuse et quelquefois les cavités ventriculaires qu'elle distend. Elle offre un volume variable, atteignant parfois celui d'un gros œuf de poule lorsqu'elle est unique, toujours moindre dans le cas de multiplicité, sans doute à cause du défaut d'extensibilité du crâne qu'elle remplit. Son contenu liquide, dans un cas, ne pesait pas moins de 500 grammes, et dans un autre, la masse d'hydatides atteignait le poids de 1500 grammes. Ce

(1) Voy. t. I, p. 714 et 724.

kyste, qui renferme tantôt une seule hydatide volumineuse, tantôt un grand nombre de ces corps, de volume variable, est compris dans une dépression de la substance nerveuse que revêt une lame de tissu conjonctif sclérosé. Il fait défaut dans quelques cas, c'est lorsque les hydatides occupent la cavité des ventricules ou celle de l'arachnoïde, cas dans lesquels elles paraissent entièrement libres.

Les kystes hydatiques exercent sur la substance cérébrale une action peu différente de celle des tumeurs; par leur développement, ils compriment et atrophient les parties voisines de la masse encéphalique, et finissent quelquefois par les réduire en une mince membrane ou par les ramollir, s'ils viennent à presser sur les vaisseaux. Les nerfs de la base du crâne qui se trouvent en rapport avec ces kystes sont assez généralement comprimés et partant amincis et atrophiés.

Les parois du crâne peuvent éprouver, du fait de l'accroissement des hydatides, un amincissement plus ou moins considérable, au point d'être perforées et de donner issue au contenu kystique, le plus souvent après suppuration. A la compression des tissus il faut joindre celle qui porte sur l'aqueduc de Sylvius, dont l'effet est l'hydropisie des ventricules et celle de l'espace sous-arachnoïdien, puis enfin l'obstruction plus ou moins complète de quelques vaisseaux bientôt suivie d'anémie, de ramollissement, de congestion ou même d'hémorrhagie.

Les kystes hydatiques de l'encéphale, comme la plupart des néoplasies, peuvent exister pendant un certain temps sans produire de désordres fonctionnels appréciables; mais le plus souvent ils s'accompagnent de céphalée, de mouvements convulsifs, d'évanouissements et, plus tard, de paralysie, de troubles des facultés intellectuelles et même de la sensibilité.

La marche de ces kystes est lente, insidieuse; leur durée, subordonnée au siège de la lésion et au degré d'excitabilité cérébrale, est de plusieurs mois ou de plusieurs années. La mort a généralement lieu dans le coma; la guérison est exceptionnelle.

BIBLIOGRAPHIE. — M. MORRAU, *Case of hydatid in the brain, with hemiplegia and loss of sight and smell* (*Med. chir. Trans.*, 1817, t. II, p. 262). — C. RENDTORFF, *De hydatibus in corpore humano, præsertim in cerebro repertis*, *Diss. inaug.*, Berlin, 1822. — CHOISY, *Kyst. hydat. intracrânien, comprimant les nerfs hypoglosse, glosso-pharyngien, pn. gastr. et spinal; atrophie d'une moitié de la langue*, etc. (*Bull. de la Soc. anat.*, Paris, 1833, t. VIII, p. 6-20). — J. STEWART, *Case of hydatids within the cranium*, etc. (*Lancet*, London, 1848, t. II, p. 103). — MARTIN-SOLON, *Observ. d'acéphalocystes du cerveau* (*Gaz. med.*, Paris, 1840, p. 746). — F.-A. ARAN, *Mém. sur les hydat. ou vers vésiculaires*

et l'encéphale (*Archiv. gén. de méd.*, Paris, 1845, sér. 3, t. XII, p. 76). — VERRENNE, *Kyst. hyd. contenu d. le 4e ventr. et dans l'aqueduc de Sylvius, mort subite* Rec. *de mém. de méd. et de ph. milit.*, Paris, 1854, sér. 2, t. XIV, p. 209-213). —FORGET, *Cas d'hydatides intracrâniennes* (*Gaz. méd. de Strasbourg*, 1846, et *Gaz. méd. de Paris*, p. 975). — FATON, *Kyste hydatifère trouvé dans l'hémisphère cérébral droit d'un enfant de onze ans* (*Bull. de la Soc. anat.*, 1848, t. XXIII, p. 344). — G. GREGORY, *Sur les hydatides intracrâniennes* (*Med. Tim. and Gaz.*, 1849, et *Gaz. méd.*, Paris, 1849, p. 665). — L. GRANGER, *Hydat. in the ventricle of the brain* (*Buffalo med. Journ.*, 1849-50, V, p. 80). — GAUDINEAU, *Acéphalocyste du poids de 224 grammes développé dans l'hémisphère droit du cerveau* (*Rec. de mém. de méd. et de pharm. militaires*, Paris, 1853, sér. 2, t. XI, p. 258). — J. BERNCASTLE, *Hydatid cyst in the brain, causing amaurosis and death* (*Transact. of the path. Soc. of London*, 1846, t. II, p. 635). — BARKER, *Case of hydat. in the brain* (*Ibid.*, London, 1858-59, X, 6). — J.-R. BENNETT, *Cysts of echinococcus soliciparlens in the brain* (*Ibid.*, 1862, t. XIII, p. 5-7). — S. WILKS, *Case of hydatids in the brain of a boy æt. 6 1/2 years* (*Guy's hosp. Rep.*, London, 1860, t. VI, 124). — POTAIN, *Ramolliss. superf. des circonv. cérébr.*, 3 *kystes hydatiques du cerveau* (*Bull. de la Soc. anat. de Paris*, 1862, t. XXXVII, p. 374). — V. RASMUSSEN, *Om Echinokokker i Hjernen* (*Hosp. Tidende*, Kjobenh., 1866, IX, 197-201). — CHARCOT et DAVAINE, *Hydatides du cerveau et du cœur* (*Compt. rend. Soc. biolog.*, Paris, 1862, sér. 3, t. III, p. 273). — H. ROGER, *Gaz. des hôpitaux*, 1865, p. 87-88. — J. NUVOLI, *Idatidi del cervello*, etc. (*Giornal. med. di Roma*, 1866, II, 151). — E. FRIEDRICH, *De Echinococcis cerebri*, Halis, 1866. — J. PARROT, *Sur un cas d'hydatide du cerveau observé à l'hospice des enfants assistés* (*Arch. de Physiol. norm. et path.*, Paris, 1868, I, 450). — PICOT, *Tum. kyst. à échinocoq. trouvées dans le cerveau d'une femme* (*Rec. des trav. Soc. de méd. d'Indre-et-Loire*, Tours, 1869, t. LXVIII, p. 51). — P.-E.-M. CLÉMENCEAUX, *Des entozoaires du cerveau humain*, Paris, 1871. — G. MARCKS, *Ueber Echinococcus im Gehirn*, Hall, 1872. — REED, *Observat. d'acéphal. du cerveau* (*Rec. de mém. de méd. et de ph. milit.*, Paris, 1871, sér. 2, t. XXVII, p. 31-45). — J.-S. BRISTOWE, *Hydatid tumour in the brain* (*Transact. of the pathol. Soc. of London*, 1873, t. XXIV, p. 9). — S. J. GEE, *Case of hydatid tumour of the brain* (*St-Bartholomew's hosp. Rep.*, London, 1871, t. VII, p. 146). — G. YATES, *Enormous hydatids cyst of the left ventricle of brain* (*Med. Times and Gaz.*, London, 1870, II, 237). — E. KOTSONOPULOS, *Echinococcus cerebri* (*Archiv f. path. Anat. und Physiol.*, Berlin, 1873, t. LVII, p. 534). — G. ROBUST, *Ueber Entozoen im menschlichen Gehirn* (*Zeitschrift f. ration. Med.*, Leipzig et Heidelb., 1862, XV, 283-307). — P. RUGG, *Case of hydat. of the brain, epileptic. conv., death* (*British med. Journ.*, 1874, II, p. 139). — J. RUSSELL, *Very large hydatid cyst in the left cerebr. hemisph., prod. gradual compression*, etc. (*Med. Times and Gaz.*, London, 1875, I, 197). — G. SÉE, *Kyste hydat. du cerveau n'ayant donné lieu pendant la vie à aucun sympt.* (*Gaz. des hôpitaux*, Paris, 1875, p. 1081). — MIGNOT,

*Kyste hydatique du cervelet* (*Gaz. hebd. de méd. et de chir.*, Paris, 1875, p. 827). — W.-H. Macnamara, *Hydat. of brain, chron. meningitis*, etc. (*British med. Journ.*, London, 1876, II, 616). — Mabille, *Observ. d'un kyste hyd. développé d. les méninges; encéphal. suppurée, altérat. de la moelle lomb.* (*Rev. méd. de l'Est*, Nancy, 1878, X, 176, 233). — E. Desnos, *Kyste hyd. du cerveau* (*Bull. Soc. anat.*, 1880, p. 424). — Goodsall, *Kyste hydatique du cerveau* (*Union méd.*, 1882, t. II, p. 342). — Rubinsky, *Kyste hydatique du cerveau* (*Bull. de la Soc. anat.*, 1883, sér. 4, t. VIII, p. 143). — Letulle, *Fièvre typhoïde ataxique, kyste hydatique du cerveau* (*Ibid.*, 1885, sér. 4, t. X, p. 218). — Widal, *Kyste hydatique du cerveau* (*Ibid.*, p. 332). — V. Odilf, *Des kystes hydatiques de la base du crâne.* Thèse de Paris, 1884, et *Gaz. méd.*, 1885, p. 484. — Harvey Reed, *Hydatid tumours of the brain* (*The Journ. of the Americ. med. Association*, 4 juillet 1885, t. V, n° 1, et *Rev. des sc. méd.*, 1886, t. XXVII, p. 549).

### II. — Cysticerque ladrique de l'encéphale.

Les conditions anatomiques de ce parasite étant différentes de celles de l'échinocoque, ses effets sont également dissemblables. D'un volume qui ne dépasse guère celui d'une cerise ou d'une olive, le cysticerque ladrique de l'encéphale, rarement unique, se distingue en général par sa multiplicité. Il existe quelquefois un grand nombre de ces vers accumulés dans une seule région, ou, plus souvent, disséminés à la circonférence du cerveau, dans la pie-mère ou dans les plexus choroïdes, et fréquemment accompagnés de cysticerques des autres organes. Par leur développement progressif, ces entozoaires refoulent la substance nerveuse et s'y creusent une sorte de loge; d'un autre côté, par leur présence ils irritent le stroma conjonctif de l'encéphale, et, comme pour les hydatides, il se forme à leur circonférence une membrane mince qui les enkyste. La substance nerveuse de leur voisinage est refoulée, comprimée, rarement ramollie, de telle sorte que ses fonctions sont plutôt excitées qu'abolies.

La poche qui renferme la vésicule du cysticerque suppure rarement, mais cette vésicule n'est pas moins modifiée dans un certain nombre de cas. Elle augmente de volume, devient globuleuse, se divise en lobules; la tête et le rostre du parasite s'infiltrent d'une matière noirâtre, pigmentaire, qui recouvre les crochets à leur base; ceux-ci disparaissent, la vésicule, rétrécie ou oblitérée, revient sur elle-même, ne laisse plus sortir le corps dont la tête reste invaginée, en sorte que la présence du cysticerque n'est plus reconnaissable que par la dilacération des parties.

Ces transformations, en somme, ne sont pas rares, elles se rencontrent partout, et nous avons pu les observer chez une femme qui portait plus de cinq cents cysticerques sur le corps, notamment dans le tissu cellulaire sous-cutané et dans les muscles. Il semble donc que ces parasites soient destinés à périr, s'ils ne parviennent à tuer leur hôte.

Par leur présence au sein de l'encéphale, les cysticerques déterminent des phénomènes d'excitation qui varient avec leur siège et leur nombre plus ou moins considérable. Ces phénomènes consistent en céphalée, convulsions diverses, générales ou partielles, attaques épileptiformes, vomissements, agitation, délire, monomanie. A leur suite, on voit souvent apparaître de la prostration et du coma vraisemblablement liés à une compression directe ou par hydropisie ventriculaire qui vient s'ajouter aux lésions produites par les cysticerques. Dans quelques cas, aucun phénomène appréciable ne trahit la présence du cysticerque dans le cerveau, quand surviennent tout à coup des accidents graves et une mort rapide.

BIBLIOGRAPHIE. — CALMEIL, *Observat. de cysticerques dans l'encéphale* (*Journ. hebd. de méd.*, Paris, 1828, t. I, p. 44-49). — J. CRUVEILHIER, *Cysticerque du cerveau*, livr. 39, p. 4, pl. IV. — NIVET, *Observat. de cysticerq. ladriques du cerveau* (*Arch. gén. de méd.*, 1839, t. III, p. 478-483). — BOUVIER, *Cysticerque dans le cerveau* (*Bull. de l'Acad. de méd.*, 1839-40, t. IV-V, p. 556). — D. OTTLEY, *Case of cysticercus cellulosæ of the brain* (*Med. chirurg. Transact.*, 1844, t. XXVII, p. 12). — G. SANGALLI, *Storia di due casi di cisticerchi del cervello nell' uomo*, etc. (*Ann. univ. di med.*, Milano, 1852, CXLIII, p. 449). — A. BRÜNNICKE, *Et Tilfaede of Cysticercus i Menneskets Hjerne* (*Hosp. medd.*, KJOBENH., 1851, t. IV, p. 438-461). — LEUDET, *Cystic. du cerveau et des muscles* (*Bull. de la Soc. anat.*, 1853, p. 91-94). — KRAUSS, *Cysticercus cellulosæ im Hirn einer Selbstmörderin* (*Arch. f. path. Anat. und Physiol.*, 1853, t. X, p. 294). — L. GEMELLI, *Storia di un caso di cisticerchi del cervello*, etc. (*Ann. univ. di med.*, Milano, 1857, CLXII, 390). — BOUCHUT, *Des cysticerques du cerveau chez les enfants* (*Gaz. des hôpitaux*, Paris, 1857, t. XXX, p. 77-81). — E. SCHILLING, *Case of cysticercus cellulosæ* (*New-York med. Journ.*, 1857, sér. 3, t. II, 191-205). — F. BRITTAN, *Entozoon in the brain* (*British med. Journ.*, London, 1859, p. 272, et *Gaz. hebd. de méd. et de chirurg.*, 1859, p. 380). — KÖHLER, *Cysticerque du cerveau* (*Arch. gén. de méd.*, 1859, t. I, p. 342). — JOIRE, *Cysticerques multiples dans le cerveau chez un aliéné* (*Gaz. des hôpitaux*, Paris, 1860, p. 86). — SNELL, *Cysticercus im Gehirn* (*Allgem. Zeitschr. f. Psychiatrie*, etc., Berlin, 1861, t. XVIII, 66-69). — GELMO, *Cysticercus cellulosæ in corpore striato dextro* (*Jahrb. f. Kinderh.*, Wien, 1860-61, IV, 137, 139). — FRANTZ, *Ein Fall von Cysticercus cellulosæ im Gehirn* (*Verhandl. d. Ver. pfäls Aerzte*, 1861, Kaiserslautern, 1863, 27-30). — R.-H. FERBER, *Zur Casuistik d. Parasiten, vorzugsweise der Cysticerken, im menschl. Gehirn* (*Archiv d. Heilkunde*, 1862, t. III,

p. 530-547). — A. Forster, *Cysticercus cellulosæ im vierteln Ventrikel* (*Wurzburg. med. Zeitschr.*, 1862, t. III, p. 193). — A. Visconti, *Storia clinica ed anat. di un caso cysticerchi del cervello* (*Ann. univ. di med.*, Milano, 1862, t. CLXXXI, 570). — Küchenmeister, *Ueber die Cysticerken des Gehirn.* (*Œsterr. Zeitschr. f. prakt. Heilkunde*, Wien, 1865, t. XI, 1043, 1083, 1107, 1121, 1145; 1866, XII, 51, 87, 111, 155, etc., et *Gaz. hebd.*, 1866, p. 445; voy. encore *Gaz. méd.*, 1861, 448). — C. Westphal, *Cysticerken des Gehirns und Rückenmarks* (*Berl. klin. Wochenschr.*, 1865, t. II, p 425-430). — Voigtel, *Cysticerci cellulosæ des Gehirns* (*Ibid.*, 1866, t. III, p. 222). — G. Merkel, *Freier Cysticercus im aditus ad infundibulum* (*Deutsche Archiv f. klin. Med.*, 1867, t. III, p. 294-297). — J. Harley, *Descript. of a cysticercus of the brain* (*Proceed. Roy. med. and chir. Soc. of London*, 1867, t. V, 287). — Lombroso, *Mania epileptica con cisticerchi nel cervello e nel rene* (*Riv. clin. di Bologna*, 1867, VI, 232-234). — Viry, *Essai sur les cysticerques de tænia qu'on observe dans le cerveau de l'homme*, Strasbourg, 1867. — J. Klob, *Cysticercus cellulosæ im Gehirn* (*Wien. med. Wochensch.*, 1867, XVII, 115). — Mesch de, *Cysticerken in der Corticalsubstanz des grossen Gehirns ohne Hirnsymptome* (*Deutsch. Klinik*, Berlin, 1873, t. XXV, p. 295). — Fredet, *Cysticerque de la protubérance annulaire chez un jeune homme de 22 ans, mort subite* (*Union méd.*, Paris, 15 juin 1875). — Ulrich, *Fall von zahlr. Cysticerken im Gehirn und unter d. Haut* (*Allg. Zeitschr. f. Psychiatrie*, etc., Berlin, 1872-73, XXIX, 360-69). — S. Giordani, *Un caso di cisticerchi nel cervello* (*Imparziale*, Firenze, 1874, XXIV, 260). — P. Machiavelli, *Cisticerchi multipli annidati in una anfrattuosit. del cervello*, etc. (*Gazz. med. Ital. Lomb.*, Milano, 1875, ser. 7, t. II, p. 91). — Maschka, *Einen Fall von Cysticercus an der Hirnbasis* (*Aerztl. Corr. Bl. f. Böhmen*, Prag, 1875, III, 153). — L. Mazzotti, *Caso di numerosi cisticerchi del cervello e delle meningi* (*Riv. clin. di Bologna*, 1876, ser. 2, VI, 112-114). — A. Sevestre, *Cysticerque de l'encéphale* (*Bull. de la Soc. anat.*, Paris, 1875, p. 847). — E. Gonsales, *Cisticerchi nel cervello di un alienato*, etc. (*Gazz. med. Ital. Lombard.*, Milano, 1875, t. XXXV, p. 17-20). — Herrmann, *Einige Fälle von Cysticercus cellulosæ im Hirn* (*St-Petersb. med. Zeitschr.*, 1875, t. V, 275). — M. Smoler, *Ein Fall von Cysticerken im Gehirn* (*Memorabilien*, Heilbr., 1878, XXIII, 97 et 151). — Mader, *Cysticercus im 4 Ventrikel*, etc. (*Ber. d. k. k. Krankenanst. Rudolph-Stiftung in Wien*, 1878-1879, p. 325). — R.-S. Smith, *Cysticercus cellulosæ found in the lateral ventricle of the brain* (*Tr. Bristol med. chir. Society*, 1878, t. I, p. 68-70). — E. Frank, *Ein Fall von Cysticerken im Herzen und Gehirne* (*Allg. Wien. med. Zeit.*, 1879, t. XXIV, p. 376). — O. Medin, *Ett Fall at Cysticercus cellulosæ cerebri* (*Hygiea*, Stockholm, 1879, XLI, 359). — J. Grasset, *Cysticerque du cerveau* (*Montpellier méd.*, 1879, t. XLII, p. 453). — Bécoulet et A. Giraud, *Note sur le cysticerque du cerveau* (*Ann. méd. psych.*, Paris, 1879, sér. 5, t. VIII, p. 387). — F. Marchand, *Ein Fall von sogenannten « Cysticercus racemosus » des Gehirns* (*Archiv f. path. Anat. und Physiol.*, Berlin, 1879, t. LXXV, p. 104-112, 1 pl.). — F.-A. Zenker, *Ueber den Cysticercus racemosus*

*d. Gehirns*, Bonn, 1882. — A. Holler, *Cysticercus cellulosæ im Gehirne einer Geiteskrankhen* (*Allg. Wien. med. Zeit.*, 1878, t. XXIII, 40, 150). — Bergkammer, *Un cas de cysticerque celluleux chez l'homme* (*Deutsche medic. Wochenschrift*, 1885, et *Gaz. méd. de Paris*, 1885, p. 484). — Ern. Parona, *Intorno a tre casi di cysticercus cellulosæ Rudolphi nel cervello* (Torino, 1885, et *Rev. des Sc. méd.*, 1886, t. XXVII, p. 549). — D. Bernard, *Note sur un cas de cysticerque celluleux de l'encéphale* (*Archives de Neurologie*, t. VII, p. 218, et *Rev. des Sc. méd.*, 1886, t. XXVII, p. 549). — Harr. Douty, *Cysticerques de tænia dans le cerveau et dans le quatrième ventricule* (*The Lancet*, 1886, t. II, n° 2, et *Gaz. méd.*, Paris, 1887, p. 354).

Belhomme, *Considérat. sur le tournis chez les animaux et chez l'homme, comparé à l'affect. provenant de la lésion du cervelet et des pédoncul. cérébraux* (rapp. de Bouillaud, *Bull. de l'Acad. de méd.*, Paris, 1837-38, II, p. 880; 1838-39, t. III, p. 392). — C. Davaine, *Traité des entozoaires*, etc., 2e édit., Paris, 1878, p. 721. — Simonnin, *Observat. pour servir à l'histoire et au diagn. différentiel du cœnure cérébral* (*Journ. de méd. vétér. et zootechn.*, Lyon, 1879, t. XXX, p. 49).

L'échinocoque et le cysticerque ne sont pas les seuls parasites rencontrés dans le cerveau. Chez une femme atteinte d'une altération du sternum prise pour un *cancer*, de lésions cutanées attribuées tout d'abord à la syphilis, plus tard à la morve, et qui mourut dans le collapsus, Köhler (1) reconnut, à l'autopsie, que tous ces désordres étaient dus à la présence de l'actinomycète dans plusieurs organes, le cerveau, le cœur, la langue, la glande thyroïde, etc. La porte d'entrée du parasite était la mâchoire supérieure, car l'examen des alvéoles de quelques dents cariées permit d'y trouver ce champignon caractéristique. D'un autre côté, W. Jenner (2) a rencontré la sarcine dans un liquide provenant des ventricules cérébraux, et Shüle (3) a décrit un cas de mycose du cerveau.

## § 2. — Traumatisme de l'encéphale.

Les accidents nerveux déterminés par le traumatisme encéphalique offrent des phases successives qui permettent de les distinguer d'après leur ordre d'apparition en primitifs, secondaires et tertiaires.

Les accidents primitifs sont tous ceux que l'on constate au moment

(1) Köhler, *Berlin. klin. Wochenschr.*, 1884, p. 363 et 414.

(2) W. Jenner, *On a case in which the sarcina ventriculi was found in the fluid removed from the ventricles of the humour brain* (*Brit. and foreign med. chir. Rev.*, London, 1853, XII, 530).

(3) H. Schüle, *Zur Mycosis des Gehirns* (*Arch. f. path. Anat. und Physiol.*, Berlin, 1876, t. LXVII, 215-221, 1 pl.).

même de la blessure; ils comprennent : les plaies, la commotion, la compression et la contusion cérébrales.

Les accidents secondaires, dont le point de départ est dans la réaction inflammatoire que détermine la lésion des centres nerveux, ne se rencontrent pas avant le second ou le troisième jour ; ils se manifestent par de l'encéphalite ordinairement suppurative.

Les accidents tertiaires surviennent après des mois ou même des années, ils sont l'effet ordinaire d'un processus phlegmasique prolongé et persistant (encéphalite scléreuse) et se révèlent par des paralysies ou mieux par des contractures, des atrophies musculaires, des attaques épileptiformes, plus rarement par des troubles de la sensibilité. Nous étudierons chacun de ces groupes d'accidents, puis nous dirons quelques mots de l'influence psychique qui, dans quelques circonstances, peut arriver à produire une sorte de traumatisme de l'encéphale.

Bibliographie générale. — J.-B.-S. Hennequin, *Dissert. sur les affect. traumat. du cerveau, ou celles qui dérivent de l'act. subite et imprévue des corps extérieurs sur cet organe*, Paris, 1799. — G.-J. Guthrie, *On injuries of the head affecting the brain*, London, 1842. — Bauchet, *Des lésions traumatiques de l'encéphale*. Thèse d'agrégation, Paris, 1860. — H. Duret, *Études expérimentales sur les traumatismes cérébraux*. Thèse de Paris, 1878. — Le même, *Étude sur l'action du liquide céphalo-rachidien dans les traumatismes cérébraux* (*Archiv. de phys. norm. et path.*, Paris, 1878, sér. 2, t. V, p. 183 et suiv., avec pl.). — Duplay, *Les traumatismes cérébraux* (*Archiv. gén. de méd.*, 1879, t. II, p. 68). — Azam, *Les troubles intellectuels provoqués par les traumatismes cérébraux* (*Archives gén. de méd.*, Paris, 1881, t. I, p. 291). — Bochefontaine, *Expériences sur les lésions traumatiques de l'encéphale* (*Mém. de la Soc. de Biologie*, 16 décembre 1882, p. 741).

### I. — Plaies de l'encéphale.

Ces plaies sont produites par des instruments piquants, tranchants ou contondants; elles donnent lieu à des désordres immédiats ou consécutifs. Les premiers de ces désordres résultent de l'état même de la plaie, les seconds sont l'effet des complications qui peuvent l'accompagner, ils seront étudiés plus loin.

Quel que soit l'instrument qui les produise, les plaies du cerveau ne sont pas rares : les corps effilés, piquants ou tranchants peuvent atteindre le cerveau par l'orbite, les fosses nasales, en traversant les parois de ces cavités ou en pénétrant directement, sans fracture des os, par le trou optique ou par la fente sphénoïdale ; mais la plupart des traumatismes

qui intéressent le cerveau sont localisés à la voûte crânienne et produits par la chute d'un corps pesant, par des projectiles de guerre, etc. Ce sont des désordres dans lesquels la substance nerveuse est toujours plus ou moins contusionnée.

Quelle que soit la nature de la plaie, le crâne est ouvert, les méninges sont rompues et la substance nerveuse présente une solution de continuité. Entre les lèvres de cette solution et souvent aussi à la surface de l'encéphale, ou même dans les ventricules, il se produit un épanchement sanguin parfois peu abondant et rapidement résorbé, d'autres fois plus considérable et comprimant la substance nerveuse. A la suite de l'irritation déterminée par la plaie, les vaisseaux s'injectent, les éléments conjonctifs se multiplient, s'accroissent, s'organisent de façon à amener une cicatrice. L'étude expérimentale qui a été faite chez les animaux, au moyen de corps étrangers et de substances chimiques introduits dans la substance nerveuse, démontre l'apparition, au pourtour des vaisseaux gorgés de sang et colorant la substance nerveuse, de jeunes cellules conjonctives qui, par leur développement, tendent à former un tissu cicatriciel, tandis que les éléments nerveux subissent la transformation graisseuse et sont résorbés. Ainsi se comportent les plaies encéphaliques en l'absence de tout agent microbien ; mais que ces agents interviennent, et il y aura suppuration. Par conséquent, le mode de cicatrisation des plaies simples de la substance nerveuse ne diffère pas de celui des plaies des autres organes.

Les plaies de l'encéphale, celles qui sont contondantes du moins, s'accompagnent presque toujours de commotion et de contusion, quelquefois de compression et, dans certains cas enfin, de l'issue de la matière cérébrale en dehors de la cavité crânienne, ce qui n'est pas un obstacle absolu à la guérison. Celle-ci se fait attendre plus ou moins longtemps suivant l'étendue, la profondeur de la plaie, l'abondance de l'hémorrhagie et de la suppuration qui peuvent compliquer ce genre de traumatisme, lequel, il faut bien le reconnaître, se termine le plus souvent par la mort.

Bibliographie. — J. Yonge, *Wounds of the brain proved curable*, etc., London, 1682. — D.-S.-G. Behrens, *De vulnere cerebri non semper et absolute lethali*, Franckfurti, 1733. — J.-C. Teubeler, *De vulneribus cerebri non semper lethalibus*, Halæ ad Salam, 1750. — Haller, *Disp. ch.*, I, 121. — J.-L. Petit, *Des plaies de la tête*, dans *Traité des maladies chirurgicales*, Paris, 1738, p. 91. — Quesnay, *Remarques sur les plaies du cerveau*, etc. (*Mém. Acad. royale de chirurgie*, Paris, 1743, t. I, p. 310). — W. Beckett, *A coll. of chir. tracts. I. Of wounds of the head and brain*, London, 1740. — Larrey, *Blessure du cerveau avec perte de mém. des noms substantifs* (*Journ. de physiol. expérim.*,

Paris, 1828, t. VIII, p. 1-9). — P. Flourens, *Cicatr. des plaies du cerveau et régénérat. de ses part. tégum.* (*Archiv. gén. de méd.*, Paris, 1825, t. VIII, p. 424). — H. Hertwig, *Experim. quædam de affectibus læsion. in partibus encephali singularibus et de verosimili harum partium functione*, Berolini, 1826. — B.-C. Brodie, *Pathol. and surg. observat. relating to injuries of the brain* (*Med. chir. Transact.*, London, 1828, t. XIV, p. 325-423). — P.-T. Creage, *Case of lacerat. and protrusion of the brain, in fract. of the cranium* (*Ibid.*, p. 206). — Dupuytren, *Leçons de cliniq. chirurgicale*, Paris, 1839, t. V, p. 414, et t. VI. — Gama, *Traité des plaies de la tête et de l'encéphale*, 2e édition, Paris, 1835. — Bouchacourt, *Obs. de fract. du crâne avec déperdit. de subst. cérébrale*, etc. (*Bull. de la Soc. anat.*, 1838, t. XII, p. 13-35). — Baudens, *Clinique des plaies d'armes à feu*, Paris, 1836, p. 139. — Chassaignac, *Des plaies de tête*. Thèse de concours, Paris, 1842. — H. Van Berchem, *Observ. d'une plaie au crâne et au cerveau avec perte de subst. de cet organe*, etc. (*Ann. Soc. de méd. pr. de la province d'Anvers*, Boom, 1846, IV, 79-95). — J. Bouteiller, *Plaie par arme à feu; perforat. du cerveau*, etc. (*France méd.*, Paris, 1868, t. XV, p. 406). — F. Schulte, *Ueber Quetschwunden des Grosshirns*, Greifswald, 1868. — J.-L. Prevost, *Rech. expérim. relatives au sens des mouvements de rotation dus aux lésions encéphal. unilatérales* (*Compt. rend. Soc. de Biol.*, Paris, 1869, sér. 4, t. IV, p. 139-160). — R. Salzmann, *De cerebri læsionibus traumaticis*, Berolini, 1867. — J.-M. Philipeaux et A. Vulpian, *Plaie consid. de l'hémisph. gauche produite sur trois chiens*, etc. (*Archiv. de physiol. norm. et path.*, Paris, 1869, t. II, p. 661). — P.-S. Eve, *Gun-shot wound of the brain; portion of the ball found seven years after wound on the tentorium cerebelli, with a notice of some the more recent cases analogous to it* (*Richmond et Louisville med. J.*, 1870, LX, 1-33). — S. Cooper, *Remarkable case of injury of the brain* (*Boston med. and surg. Journ.*, 1870, LXXXII, 217). — C.-E. Brown-Séquard, *On the prod. of hæmorrhage, anæmia, œdema and emphysema in the lungs by injuries of the brain* (*Lancet*, London, 1871, t. I, p. 6). — G.-W. Callender, *Three cases of injury to the brain, with an appendix of cases* (*Med. chir. Trans.*, London, 1871, LIV, 129-144, 1 pl.). — A. Wernher, *Verletzung des Lobus frontalis d. linken Grosshirnhälfte*, etc. (*Archiv f. path. Anat. und Physiol.*, Berlin, 1872, t. LVI, p. 289). — Hulke, *Fract. of the skull superf. lacerat. of convol. of both cerebr. hemisph.; remarkable gyratory movem. of left arm.; high temperat.* (*Med. Tim. and Gaz.*, London, 1873, II, 35). — H. Nothnagel, *Krampfhafte Bewegungen bei Verletzung der Hirnrinde* (*Centralbl f. d. med. Wissensch.*, Berlin, 1873, XI, 548). — E. Hitzig, *Ueber Erwarmung der Extremitaten nach Grosshirnverletzungen* (*Centralbl. f. d. med. Wissenschaft*, Berlin, 1876, XIV, 323). — E. Sommer, *Zur Casuistik der Gehirnverletzungen*, Berlin, 1874. — J.-P. Gray, *Reparat. of brain-tissue after injury* (*Trans. New-York Acad. med.*, 1876, ser. 2, II, 110). — G. Marchant, *Paralysie cort.; hémipleg. fac. et monopl. brachiale causées par une plaie pénétrante du crâne* (balle de revolver) (*France méd.*, Paris, 1877, XXXIV, p. 809). — Fleury, *Coup de feu à la*

*région temporo-fac. gauche*, etc. (*Bull. et Mém. de Soc. de chirurgie*, 1878, IV, 798). — Barwell, *Wound of right upper yelid from thrust by an umbrella-ferrule*, etc. (*Lancet*, London, 1877, I, 643). — D. Risel, *Ein Fall von Diabetes bei älteren Hirnläsion* (*Deutsch. med. Wochenschr.*, Berlin, 1877, III, 601). — E. Raymondaud, *Plaie du cerveau par une balle de revolver*, etc. (*Journ. Soc. de méd. et de pharm. de la Haute-Vienne*, Limoges, 1877, t. II, p. 50). — Desnos, *Contribution à l'étude des plaies de l'encéphale*. Thèse de Paris, 1880. — M. Hillary, *Remarks on some injuries of the brain* (*Med. Press and Circular*, London, 1879, n. s., t. XXVII, 381). — Doutrelepont, *Beitrag zu den Schussverletzungen des Gehirns* (*Deutsche Zeitschr. f. Chirurgie*, 1883, t. XVIII, p. 365). — G. Fischer, *Ein Ladestork im Gehirn. Heilung* (*Ibid.*, 1883, p. 411).

### II. — Contusion de l'encéphale.

Ce désordre consiste en une altération plus ou moins profonde de la substance encéphalique avec ou sans plaie. Il se manifeste anatomiquement par la déchirure, le ramollissement, le broiement de la substance nerveuse qui est plus ou moins intimement mélangée avec le liquide sanguin épanché, et enfin par des extravasations sanguines dans les gaines vasculaires. La région contusionnée ressemble à un magma, à une bouillie épaisse, rougeâtre, au pourtour de laquelle se produit bientôt un sillon éliminateur; les tubes nerveux qui composent cette bouillie sont cassés, brisés, ou même broyés; les cellules nerveuses sont modifiées dans leur forme, plus rarement déchirées; les vaisseaux sont rompus, les gaines lymphatiques gorgées de sang et parfois aussi rompues, d'où les petites hémorrhagies disséminées dans l'épaisseur et surtout à la circonférence du foyer.

La contusion cérébrale présente différents degrés, fondés sur l'intensité du choc et la destruction plus ou moins complète de la substance nerveuse. Assez ordinairement on distingue quatre degrés dont les deux extrêmes sont caractérisés, le premier par un pointillé sanguin avec ramollissement à peine appréciable de la pulpe nerveuse, le dernier par la destruction d'une portion considérable de l'encéphale avec ou sans épanchement.

La substance nerveuse contusionnée et ramollie, incapable de se nourrir et de vivre, devient un corps étranger qui irrite les parties de son voisinage restées saines, les enflamme et détermine à son pourtour un travail semblable à celui qui se produit à la périphérie d'un foyer de ramollissement par oblitération artérielle, avec cette différence que le processus inflammatoire est presque toujours suppuratif. La méningite

et l'encéphalite suppurées sont une des complications fréquentes de la contusion cérébrale et le mode de terminaison le plus habituel de ce désordre, s'il n'entraîne pas directement la mort. Ces accidents, qui apparaissent peu de temps après la contusion, ont une marche aiguë et le plus souvent fatale, excepté dans les cas légers. Ils peuvent disparaître, en partie ou en totalité, au bout de peu de temps; mais on les a vus reparaître quelquefois après plusieurs années et être suivis d'une mort rapide.

Des lésions crâniennes diverses consistant en ecchymoses périostiques ou méningées, fracture du crâne, avec ou sans pertes de substance, font généralement cortège à la contusion cérébrale. Ces lésions, signes indiscutables d'un traumatisme, peuvent servir au diagnostic différentiel du ramollissement et de la contusion cérébrale, qu'elle soit directe ou indirecte.

Produite par une violence extérieure appliquée sur le crâne ou même sur l'encéphale, la contusion cérébrale siège au niveau du point d'application de l'agent vulnérant ou sur le point diamétralement opposé. Elle occupe le côté correspondant lorsque le traumatisme est assez violent pour produire une fracture du crâne; mais lorsque la boîte crânienne reste intacte ou se trouve simplement fêlée, la contusion peut avoir lieu par contre-coup; ainsi il n'est pas rare de voir des hémiplégies se produire du côté de la chute, et de trouver la lésion cérébrale sur un point diamétralement opposé au point qui a subi le choc; dans certains cas même la contusion cérébrale peut être double, directe et indirecte à la suite d'un simple coup.

Les effets de la contusion cérébrale varient suivant l'intensité du choc et la localisation de la lésion; ils sont immédiats ou éloignés; les effets immédiats sont la perte de connaissance lorsque la contusion est un peu forte, le resserrement des pupilles, des mouvements désordonnés ou convulsifs, de la contracture, des troubles intellectuels divers, et souvent, au bout de quelques jours, de la fièvre, du délire, des paralysies, le coma et la mort. Dans des cas moins graves, ce traumatisme peut être suivi d'accidents épileptiformes, de polyurie, comme dans un cas récemment observé par moi, de glycosurie ou même d'albuminurie.

Bibliographie. — Colquhoun, *De cerebri concussione*, Edinburgi, 1800. — J. Adams, *Clinical lect. on concussion of the brain* (*London med. Gaz.*, 1849, n. s., VIII, 485). — Fano, *Rech. sur la contusion du cerveau*. Thèse de Paris, 1851. — T. Bryant, *Concussion of the brain* (13 *cases*) (*Guy's Hosp. Reports*, London, 1859, sér. 3, V, 13-27). — J. Hilton, *Concussion of brain; depression of bone* (*Ibid.*, London, 1865, t. XI, p. 313). — F. Barnes, *Nerve force and blood changes; effects of concussion and compression of the brain on the circulating fluid* (*New-Orleans Med. and surg. Journ.*, 1866-67, XIX, 609). — Buzzard,

*Sequelar of cerebrospinal concussion* (*Lancet*, London, 1869, II, 158). — B. Yeo, *Case of paralysis of the senses of smell and taste, following concussion of the brain* (*Tr. clin. Soc. of London*, 1872, V, 219). — Hervey, *Contusion cérébr. par contre-coup* (*Bull. de la Soc. anat. de Paris*, 1871, 1873, t. XLVI, p. 135). — M. Laugier et Lépine, *Contusion cérébrale* (*Bull. Soc. anat.*, Paris, 1873, t. XLVIII, p. 799). — Rouse, *Cases of concussion of brain* (57 *cases*) (*Saint-George's hosp. Reports*, 1877-78, London, 1879, IX, 238). — C.-E. Sheppard, *Concussion of brain* (*St-Thomas's Hospit. Reports*, London, 1878, n. s., VIII, 22). — G. Marchand, *Des caract. anat. de la contusion cérébrale*, etc. (*Bull. de la Soc. anat.*, 1882, p. 24).

### III. — Commotion de l'encéphale.

Désordre le plus souvent lié aux plaies ou à la contusion, la commotion cérébrale est l'effet du choc plus ou moins intense qui accompagne ces lésions. Cliniquement, elle est caractérisée par l'arrêt subit de la respiration, le ralentissement du pouls, la perte de connaissance, l'insensibilité, l'impuissance musculaire; anatomiquement, par l'absence de désorganisation cérébrale, ce qui la distingue de la contusion. Dans un certain nombre de cas, cependant, on constate l'existence de petits foyers miliaires sur les différents points où circule le liquide céphalo-rachidien, particulièrement sur le plancher du quatrième ventricule (1), au niveau des noyaux des pneumogastriques et de l'ouverture du canal central, du collet de la moelle ou des sillons des circonvolutions. Des éclatements du bulbe, de faibles déchirures de la substance nerveuse se verraient enfin dans quelques cas. Ainsi les accidents de la commotion cérébrale se rattachent à des lésions matérielles, mais ces lésions sont produites par l'action du liquide céphalo-rachidien à la suite d'un choc sur le crâne et leur siège varie avec le point d'application de la violence exercée sur la surface du crâne (Duret). La prédominance habituelle de ces désordres, au niveau du bulbe, rend compte des troubles respiratoires et circulatoires qui en sont la conséquence, comme aussi de la glycosurie et même de l'albuminurie qui, dans quelques cas, se montrent à leur suite.

La commotion est légère ou forte. Cette distinction n'est pas sans importance si l'on s'en rapporte aux expériences de Quinquaud, montrant que la commotion légère est suivie d'effets très différents de ceux de la commotion forte. A la suite d'une commotion faible l'absorption d'oxygène et l'exhalation d'acide carbonique sont plus considérables qu'à l'état

(1) Voy. Chassaignac, thèse de 1842, p. 10

normal, et il se produit une accélération du pouls, de la respiration et une élévation de la température centrale. Des phénomènes opposés surviennent à la suite d'une commotion forte, et même, si le choc a été violent, la respiration s'arrête, la mort survient par arrêt de la respiration bientôt suivi de la suspension des battements du cœur.

La commotion légère guérit vite, elle est rarement suivie de désordres cérébraux; la commotion forte, de son côté, n'est pas toujours mortelle, malgré des phénomènes en apparence très graves. Pourtant, il serait téméraire de prédire dès l'abord la disparition complète de tous les accidents nerveux, car souvent on voit persister, à la suite de la commotion de l'encéphale, des troubles de l'intelligence, de la mémoire, des névralgies rebelles, etc. Dans quelques cas ce désordre a paru favorable: on cite l'exemple d'un fou qui dut à une violente commotion de revenir à la raison; celui du père Mabillon qui vit son intelligence se développer après une chute violente. Qu'il me soit permis de joindre à ces faits mon propre exemple : c'est à la suite d'un coup reçu sur la tête et qui détermina une violente commotion cérébrale, puisque je restai plusieurs heures sans connaissance, que me vint, à l'âge de vingt ans, l'idée d'étudier la médecine, chose à laquelle je n'avais jamais pensé, et une ardente passion pour cette science.

Le mécanisme de la commotion encéphalique s'explique par la présence, dans les centres nerveux, d'un liquide incompressible, qui est le liquide céphalo-rachidien. Sous l'influence d'un coup sur le crâne, d'une pression considérable subitement exercée à la surface des hémisphères cérébraux, la portion de ce liquide contenue dans les ventricules latéraux est refoulée, puis chassée rapidement à travers l'aqueduc de Sylvius dans le quatrième ventricule, dans le canal central de la moelle et, par l'ouverture de Magendie, sous la pie-mère rachidienne. Or, sur tous ces points la substance nerveuse se trouve comprimée et distendue, car si, comme l'a vu Duret, on met à nu chez un chien, par la section des muscles du cou, la membrane occipito-atloïdienne, on voit cette membrane agitée de battements respiratoires et circulatoires (Salathé), et si, par une ouverture de trépan au crâne, on produit un choc, une pression rapide sur un hémisphère, aussitôt la membrane occipito-atloïdienne se tend, et les battements se suspendent momentanément. Chaque choc est ainsi transmis intégralement selon la loi de Pascal et, fait digne de remarque, pendant tout le temps que la membrane reste fortement tendue, la respiration de l'animal se trouve suspendue, et le cœur bat avec une extrême lenteur; enfin, la tension de la membrane diminuant peu à peu, les mouvements respiratoires reparaissent, d'abord anxieux, pénibles, superficiels, très

rares, puis plus rapides. Cet excès de tension une fois démontré, il est facile de s'expliquer ses effets sur certaines régions de la substance nerveuse et les conséquences nombreuses qui peuvent en résulter, tels que désordres de l'intelligence, du mouvement, de la sensibilité, polyurie, glycosurie, etc. Ces désordres, rencontrés quelquefois à la suite d'accidents de chemin de fer, n'ont sans doute d'autre cause qu'une commotion encéphalique.

BIBLIOGRAPHIE. — C.-V. RÉPIQUET, *Considérat. méd. chirurg. sur la commot. du cerveau*, Paris, 1808. — C.-E. ELLIS, *Essai sur la commotion du cerveau et quelques-unes de ses suites*, Paris, 1816. — J. LAGRANGE, *Sur la commot. du cerveau et quelques-unes de ses suites*, Paris, 1819. — J.-M. RAPATEL, *Sur la commotion du cerveau, les épanch. d le crâne, l'infl. du cerveau et des méninges, à la suite de percussions directes ou indirectes*, Paris, 1819. — T. GUIBERT, *Observations de commot. cérébrale* (*Journ. complém. du Dict. des sc. méd.*, Paris, 1827, t. XXVII, p. 303). — BRANDEIS, *Observ. sur l'infl. de la commot. cérébr. sur la vision* (rapport de M. Graux) (*Bull. Acad. roy. de méd. de Belgique*, Bruxelles, 1847-48, VII, 601). — CHASSAIGNAC, *Rech. hist. cliniq. et expérim. pour servir à l'hist. de la commotion du cerveau* (*Bull. de la Soc. de chirurg.*, Paris, 1852, II, 506, et *Mém. de la Soc. de chirurgie*, Paris, 1853, t. III, p. 200, rapport sur un travail de Fano). — S. FANO, *Mém. sur la commotion du cerveau* (*Mém. de la Soc. de chirurg.*, Paris, 1853, t. III, p. 163). — A. K. HESSELBACH, *Hirnerschütterung und Hindruck* (*Zeitschr. f. d. Staatsarsznk.*, Erlangen, 1855, LXX, 242-292). — LÖWENSTEIN, *Commotio cerebri* (*Med. Zeit. Russlands*, St-Petersburg, 1860, XVII, 65). — A. VULPIAN, *Note sur les effets produits par la commot. des centres nerveux chez la grenouille* (*Compt. rend. Soc. biologie*, 1863, Paris, 1864, sér. 3, t. V, p. 123). — ALQUIÉ, *Étude cliniq. et expérim. de la commot. traumatique ou ébranlement de l'encéphale* (*Gaz. méd. de Paris*, 1865, p. 226, 254, 314, 382, 396 et 500). — G.-W. CALLENDER, *The anatomy of brain shocks* (*with* 99 *cases*) (*St-Bartholomew's hosp. Reports*, London, 1867, III, p. 415; 1869, V, 3-4 pl.). — A. TESTI, *Orina neutra nella commozione cerebrale* (4 cas) (*Rivista clin. di Bologna*, 1872, ser. 2, II, 360-366). — W. KOCH et W. FILEHNE, *Ueber die Commotio cerebri* (*Archiv f. klin. Chirurg.*, Berlin, 1874, XVII, 190). — A. WILLIGK, *Anatom. Befund nach Hirnerschütterung* (*Prag. Vierteljahrschr.*, 1875, IV, 19; anal. d. *Rev. des Sc. méd.*, t. VIII, p. 102). — A. BERGERON, *De la commotion, de la contusion et de la compression du cerveau* (*France méd.*, Paris, 1874, XXI, 761). — A. LABEDA, *Commot. cérébrale* (*Gaz. méd. de Toulouse*, 1875, t. VII, p. 17). — BOUCHUT, *Des signes ophthalmosc. différentiels de la commotion et de la contusion du cerveau* (*Gaz. des hôpit.*, Paris, 1875, XLVIII, 977). — FONTAINE, *Chute de cheval; phén. cérébr. tardifs, autopsie* (*Archiv. méd. belges*, Bruxelles, 1876, sér. 3, t. X, p. 400). — M. BERNHARDT, *Ueber die Folgen der Hirn- und Rückenmarks-Erschütterung nach Eisenbahnungfällen* (*Berlin. kl. Wochenschrift*, 1876, p. 275, et *Rev. des Sc. méd.*, t. XI,

p. 145). — L. Wittowski, *Ueber Gehirnerschütterung* (*Archiv f. path. Anatom. und Physiol.*, Berlin, 1877, LXIX, 498). — Dumenil, *Faits pour servir à l'étude de la commotion cérébrale* (*Bull. et Mém. de la Soc. de chirurgie*, Paris, 1877, n. sér., II, p. 70-79). — J.-D. Patron, *Commocion y compression cerebral* (*Emulacion*, Merida, 1878, t. III, 75). — Guyot, *Fract. de la cuisse avec plaie communiquante ; commot. cérébr., autopsie* (*Arch. méd. belges*, Bruxelles, 1878, sér. 3, t. XIV, p. 272). — Carbonell, *Commocion cerebral en un nino, à consecuencia de una caidu* (*Sentido Catol.*, Barcel., 1879, I, 34). — H. Duret, *Note sur la physiologie pathologique des traumatismes cérébraux* (*Gaz. méd. de Paris*, 8 déc. 1877, p. 599, 612 et 624). — C. Gussenbauer, *Ueber den Mechanismus der Gehirnerschütterung* (*Prag. med. Wochenschr.*, 1880, V, 1, 15, 23). — Oppenheim, *Rech. sur les mal. du syst. nerveux causées par des traumat. de la tête et des commot. en part. prov. des accidents de chemin de fer* (*France méd.*, 1886, p. 1135). — Ch.-E. Quinquaud, *Note sur la commotion et la contusion cérébrales expérim.* (*Compt. rend.* et *Mém. de la Soc. de biologie*, 1887, p. 451).

### IV. — Hémorrhagies traumatiques.

Ces hémorrhagies se présentent avec des caractères variant suivant la nature et le siège du traumatisme. Le plus souvent situées dans les méninges, elles ne déterminent que des accidents de compression ; mais si elles occupent la substance nerveuse, le sang épanché produit un ou plusieurs caillots qui déchirent cette substance et la compriment, ou bien il engendre un simple pointillé hémorrhagique, disséminé sur une plus ou moins grande surface, de telle sorte que nous retrouvons ici toutes les formes de l'hémorrhagie spontanée.

Le sang épanché au sein des méninges se présente sous la forme de caillots étalés et plus ou moins disséminés. Dans l'hémorrhagie intracérébrale, les caillots sanguins, de teinte noirâtre, ont un volume qui varie depuis la grosseur d'une lentille jusqu'à celle d'une olive, la substance qui les entoure est ordinairement ramollie et quelquefois mélangée avec le sang (1).

(1) Le fait qui suit est un exemple d'une hémorrhagie double tout à la fois directe et indirecte.

*Hémorrhagie traumatique des lobes antérieurs du cerveau et du lobe droit du cervelet; fracture de l'occipital.* — Elisabeth Aub., âgée de soixante-quatre ans, est envoyée du Bureau central à la salle Lorain, le 19 juillet 1887, dans un état de profond coma. Le lendemain je trouve cette malade sans connaissance, la tête penchée en arrière, le cou étendu, les yeux à demi fermés, dans l'impossibilité absolue de proférer une seule parole; la face est rouge, un peu bouffie, les lèvres sont pâles, décolorées, les joues se soulèvent à chaque expiration, la malade *fume la pipe*. Les muscles des bras et des jambes, contracturés, retombent à droite quand on vient à les soulever, tandis qu'à gauche ils restent dans la position qu'on leur donne. La respiration est bruyante.

L'hémorrhagie qui se manifeste par un simple pointillé sanguin, ou hémorrhagie capillaire, peut être directe; mais, plus souvent peut-être que les formes précédentes, elle résulte d'un contre-coup, et se trouve éloignée du point contusionné; c'est ainsi que, chez un enfant qui avait reçu un coup de bâton sur la tête, Faure (1) trouva une véritable hémorrhagie capillaire à la partie centrale du corps calleux, tandis que la partie périphérique était le siège d'une induration manifeste.

L'hémorrhagie traumatique de l'encéphale pourrait être confondue avec une hémorrhagie spontanée, mais les ecchymoses du cuir chevelu et les fractures qui l'accompagnent permettront d'éviter l'erreur. D'un autre côté, on évitera de confondre avec une hémorrhagie traumatique une hémorrhagie spontanée, avec contusion du crâne survenue au moment de la perte de connaissance, si l'on sait tenir compte du siège réciproque et des caractères différents de ces hémorrhagies. Dans le traumatisme, en effet, le sang est presque toujours mélangé à la substance nerveuse, ce qui n'a lieu pour ainsi dire jamais dans l'hémorrhagie spontanée.

L'hémorrhagie traumatique constitue une complication toujours grave, tant à cause de la perte de sang que de la compression encéphalique qui, dans certains cas, en est la conséquence. Pour y remédier, la pression sur les carotides est indiquée; l'opération du trépan est quelquefois

non accélérée. Le pouls est lent. Les urines sont involontaires. Quelques grammes de ce produit extraits de la vessie et examinés par les réactifs ordinaires, donnent lieu à un léger précipité albumineux (lavement des peintres). Le lendemain, même état; les urines ont une odeur ammoniacale; mort dans la nuit du 21 au 22 juillet.

Il existe sous les méninges molles, au niveau des lobes frontaux, du gauche surtout, un épanchement sanguin, gelée de groseille, d'une épaisseur de près d'un centimètre; semblable épanchement se rencontre à la partie postérieure du cerveau, au niveau des lobes occipitaux, au-dessous de la tente du cervelet et à la circonférence de cet organe. Le sang pénètre jusqu'au fond des circonvolutions, et partout l'hémorrhagie occupe l'espace sous-arachnoïdien. La substance cérébrale, examinée sur des coupes, n'offre aucune lésion appréciable à l'œil nu, si ce n'est à la partie antérieure de la deuxième frontale gauche, où il existe quelques noyaux hémorrhagiques en rapport avec le foyer extérieur. La cause de ces hémorrhagies réside dans une fracture double qui, du trou occipital, s'étend à chacun des deux rochers. Au niveau de la partie droite de cette fracture, la dure-mère est déchirée, ses bords sont déchiquetés et recouverts de sang. Des ecchymoses du cuir chevelu correspondant indiquent que le coup a porté sur la région postérieure droite du crâne. Le cœur, couvert de graisse à sa base, est libre dans le péricarde et rempli de caillots noirâtres; l'endocarde et les valvules sont peu modifiés; l'aorte est le siège de plaques d'endartérite saillantes, des dimensions d'une pièce de cinquante centimes. Le foie, peu volumineux, contient un kyste pouvant contenir une petite noix et vraisemblablement dû à la transformation d'un angiome. Ce kyste renferme un liquide jaune-citron sans crochet d'échinocoque. La rate est sclérosée. Les reins, diminués de volume, sont légèrement indurés et atrophiés au niveau de leur substance corticale quelque peu adhérente à la capsule fibreuse. Le tube digestif n'offre rien de spécial.

(1) Voy. *Bull. de la Soc. anat.*, Paris, 1866, t. XLI, p. 363.

utile pour combattre la compression. L'hémorrhagie directe est facile à comprendre; quant à l'hémorrhagie par contre-coup, elle s'explique par l'élévation de la tension sanguine, comme Bochefontaine paraît l'avoir démontré.

BIBLIOGRAPHIE. — G. MARCHAND, *Les épanchements sanguins intracrâniens consécutifs au traumatisme*. Thèse de doctorat, Paris, 1887. — M. BOCHEFONTAINE, *Note sur un cas d'hémorrhagie traumatique bulbo-protubérantielle* (*Arch. de phys. norm. et path.*, Paris, 1883, sér. 3, t. I, p. 160).

### V. — Compression de l'encéphale.

La compression du contenu de la boîte crânienne est un accident immédiat ou consécutif, compliquant un grand nombre de lésions traumatiques de l'encéphale et même un certain nombre de lésions spontanées (néoplasmes, hémorrhagies, etc.).

Cet accident se produit au moment même du traumatisme, sinon quelques heures plus tard, ou bien il s'opère lentement et d'une façon progressive, comme à la suite de certaines tumeurs.

La compression immédiate est déterminée par un enfoncement des os du crâne, par des épanchements sanguins, siégeant entre le crâne et la dure-mère, dans la cavité arachnoïdienne, dans l'espace situé entre cette membrane et la pie-mère, enfin par des corps étrangers enclavés dans la boîte osseuse. Ces diverses lésions exercent leur action à la périphérie de l'encéphale, contrairement à ce qui a lieu à la suite d'un vaste épanchement dans la cavité des ventricules ou dans le parenchyme du cerveau; la substance nerveuse est déprimée, plus ou moins fortement refoulée, quelquefois déchirée et ramollie; les vaisseaux qui s'y distribuent sont aplatis, anémiés, souvent dilatés au pourtour des points soumis à la pression.

Tels sont les effets locaux de la compression cérébrale extérieure, mais, à ces effets, s'ajoute une action sur tous les autres points du système nerveux. Pour faire place aux agents de la compression, le liquide céphalo-rachidien fuit, par sa voie d'*échappement*, dans la cavite rachidienne, il met en jeu les ligaments vertébraux et tend à affaisser les sinus veineux (Duret). Les ligaments réagissent à leur tour, et il en résulte une élévation de la tension générale du liquide céphalo-rachidien: celle-ci, n'ayant pas d'action bien manifeste sur la masse nerveuse, agit principalement sur les parois vasculaires. De là lutte entre la tension sanguine et la tension aqueuse et une anémie plus ou moins complète de tout l'encéphale.

Cette anémie, résultat de l'excès de tension du liquide céphalo-rachidien, est la principale cause des désordres engendrés par la compression encéphalique, ainsi que semble bien le démontrer une expérience de Duret. Chez un chien, on injecte de la cire à la surface de l'hémisphère; aussitôt, violent opisthotonos, perte de la connaissance et de la sensibilité, arrêt de la respiration, ralentissement du pouls, puis résolution complète. L'animal peut rester dans cet état pendant une à deux minutes, sans le moindre mouvement respiratoire, avec des battements cardiaques à peine perceptibles et très lents. La membrane occipito-atloïdienne, mise à nu préalablement, est tendue au possible; mais si, avec la pointe d'un bistouri aigu, on perfore doucement cette membrane, un flot de liquide céphalo-rachidien jaillit, le chien se met à respirer, les battements du cœur reviennent, et enfin la connaissance.

Céphalalgie, troubles de la respiration et de la circulation, nystagmus, convulsions, coma, tels sont les principaux symptômes résultant de la compression cérébrale; ajoutons-y la fixité et, dans certains cas, l'inégalité des pupilles, la pâleur du visage et la paralysie. La marche de ces accidents est variable. Tantôt la mort survient en quelques heures ou en quelques jours, par suite des progrès de la compression, tantôt elle peut être instantanée si la lésion siège à la base de l'encéphale. Dans un certain nombre de cas, les accidents, stationnaires pendant quelque temps, disparaissent ensuite, ou bien sont suivis de lésions inflammatoires, méningite ou méningo-encéphalite.

Bibliographie. — A. Campbell, *De cerebri compressione*, Edinburgi, 1806. — Livois, *Bull. de la Soc. anat. de Paris*, 1840, t. XV, p. 170. — *Discussion sur la compression cérébrale* (*Bull. de la Soc. de chirurgie*, Paris, 1858, t. VIII, p. 449). — J.-A. Lidell, *Extravasat. of blood within the cranium occurring in a new born child; compression of the brain, autopsy* (*New-York med. Journ.*, 1867, V, 393). — Jon. Hutchinson, *On compression of the brain* (*London Hospital Reports*, 1867-1868, t. IV, p. 10-52, 2 pl.). — F. Pagenstecher, *Experimente und Studien über Gehirndruck*, Heidelberg, 1871. — A. Burkart, *Zwei Fälle von Gehirndruck* (*Berlin. klin. Wochenschr.*, 1872, IX, 603). — S.-W. Gross, *An examinat. of the causes, diagnosis, and operat. treatment of compression of the brain as met with in army practice* (*Amer. Journ. med. sc.*, Philadelph., 1873, n. s., LXVI, 40-74). — J.-C. Dalton, *Experim. production of anæsthesia by cerebral compression* (*New-York med. Journ.*, 1876, XXIV, 27-34). — A. Adamkiewicz, *Die Lehre von Hirndruck und die Patholog. der Hirncompression, nach Thierversuchen und Krankenbeobachtungen* (*Sitzungsberichte d. kaiser. Akad. d. Wissensch.*, t. LXXXVIII, p. 11; anal. dans *Rev. des Sc. méd.*, 1885, t. XXV, p. 13). — Naunyn, *Contribut. expériment. à l'étude de la compression du cerveau* (*Journ. des Soc. scientifiques*, Paris, 1886, p. 354).

### VI. — Phlegmasies traumatiques.

Les phlegmasies traumatiques de l'encéphale sont, suivant les propriétés de l'agent vulnérant et le point d'application, les unes suppuratives, les autres prolifératives.

Les phlegmasies suppuratives, de beaucoup les plus communes, succèdent ordinairement à une contusion plus ou moins violente du cerveau, à une plaie de ce même organe, à l'introduction d'un corps étranger dans la cavité crânienne, à une fracture des os du crâne, et enfin, dans quelques cas, à une plaie du cuir chevelu par propagation de l'inflammation.

Les méninges de l'encéphale participent en général au processus de suppuration, qui est tantôt diffus, tantôt circonscrit. Dans le premier cas, le pus se trouve répandu entre le crâne et la dure-mère, dans le tissu sous-arachnoïdien, ou encore dans la substance nerveuse, à la circonférence du cerveau. Dans le second cas, il est collecté entre les méninges, sinon plus profondément dans le parenchyme encéphalique où il forme des abcès d'un volume variable, qui s'enkystent et diffèrent assez peu des abcès que nous avons étudiés plus haut. D'autres fois, les enveloppes cérébrales sont simplement épaissies et légèrement colorées, avec ou sans adhérences; la substance nerveuse de la périphérie du cerveau est elle-même peu modifiée, mais, si l'on vient à la presser, on éprouve la sensation d'une sorte de fluctuation, et c'est en sectionnant le cerveau que l'on reconnaît l'abcès qui est plus ou moins profond, comme si l'agent de la suppuration avait été transporté par un vaisseau.

Le contenu de ces abcès est tantôt phlegmoneux, d'un blanc laiteux, tantôt verdâtre ou floconneux, tantôt mélangé de sang ou de matière cérébrale, sanieux et d'une extrême fétidité, quand surtout le foyer est ouvert. Tant que l'abcès est récent, ses parois sont inégales, anfractueuses, ramollies et infiltrées de pus; plus tard, elles se trouvent constituées par une membrane organisée, assez mince, lamelleuse ou tomenteuse, analogue à la couche de granulation qui recouvre une plaie en suppuration. Effet de l'irritation produite par la présence du pus, cette membrane forme une barrière protectrice, localise la suppuration, donne à l'abcès une forme arrondie et le rapproche des tumeurs encéphaliques au point de vue symptomatique.

Les abcès traumatiques du cerveau ont le sort des abcès spontanés, avec cette différence que leur contenu peut, dans certains cas, se faire

our au dehors, à travers les interstices des fragments d'une fracture. Ce mode de terminaison toutefois n'est pas toujours avantageux pour le malade, car il établit souvent des fistules intarissables, et les accidents de compression se renouvellent pour peu que l'écoulement du pus soit gêné ou que celui-ci se trouve retenu ; aussi les abcès de ce genre, d'une gravité réelle, sont-ils rarement suivis de guérison.

L'opération du trépan, très employée autrefois, est utile, du moins dans certains cas où il est possible de localiser la lésion, soit par les symptômes cérébraux, soit par les désordres traumatiques existant au niveau des parties molles du crâne, et surtout par la présence d'une plaie osseuse qui laisse échapper quelques gouttelettes de pus venant de l'intérieur de la cavité crânienne.

Les phénomènes liés aux abcès en question varient non seulement avec le siège, mais encore avec l'étendue de la suppuration et la plus ou moins grande excitabilité de l'encéphale. Une céphalée continue, plus ou moins intense, accompagnée de fièvre, est l'un des phénomènes les plus importants de la suppuration traumatique de l'encéphale. A ce symptôme s'ajoute assez ordinairement de l'hébétude, la perte plus ou moins complète de la mémoire, de la contracture ou de la paralysie. La mort a fréquemment lieu dans le coma, mais quelquefois aussi elle survient tout à coup, sans avoir été précédée de phénomènes nettement appréciables.

La suppuration n'est pas le seul mode phlegmasique de l'encéphale succédant au traumatisme. Celui-ci peut donner naissance à des lésions sclérenses du cerveau. Ces lésions, pour être relativement rares, n'ont pas moins été observées dans quelques cas (1).

Elles consistent dans une multiplication des éléments du tissu interstitiel de l'encéphale (névroglie), qui aboutit à la formation d'un tissu fibrillaire rétractile, suivi parfois de l'atrophie et même de la destruction des éléments nerveux ; de là un changement de coloration et de consistance de la substance cérébrale, qui devient d'abord grisâtre, puis jaunâtre, ferme et résistante. Cette encéphalite, qui n'est pas sans analogie avec la sclérose en plaques dont il a été question plus haut, en diffère cependant par sa localisation au niveau du point contusionné ou dans son voisinage ; elle survient lentement, insidieusement et persiste pendant un long temps. Ajoutons que, sous l'influence d'une cause souvent

(1) Delfau, *De quelques phénomènes immédiats et consécutifs dans les lésions traumatiques du crâne et de l'encéphale*, thèse de Paris, 1868. — Kraft-Ebing, *Ueber die durch Gehirn Erschütterung und Kopfverletz. hervorgeruf. psych. Krankh.* Erlangen, 1868. — T. Simon, *Partielle Hirnsclerose traumat. Ursprung* (*Arch. f. path. Anat. und Physiol.*, 1872, t. LVI, p. 273).

légère, il peut se développer au sein de ce foyer un travail aigu, avec toutes ses conséquences.

BIBLIOGRAPHIE. — SAINT-LAURENT, *Bull. de la Soc. anat.*, t. XVIII, p. 157. — A. ZIEGLER, *Ein Fall von Gehirn Abcess in Folge von Kopfverletzung*, Stuttgard, 1843. — C. HAWKINS, *Abcess of the brain following a scalp wound* (*Trans. of the pathol. Soc. of London*, 1848-50, t. I, p. 181-183). — DETMOLD, *Abcès dans la substance du cerveau; ponct. des ventricules latéraux par une opérat.* (*Gaz. méd. de Paris*. 1851, p. 38). — DUBREUIL, *Des abcès traumatiques du cerveau*, Strasbourg, 1854. — R.-T.-W. LINS, *Ueber den traumatischen Gehirnabcess*, Fritzlar, 1854. — MARSHALL, *Scalp wound, a cerebral abcess evacuated by the trephine* (*The Lancet*, London, 1857, t. II, p. 221). — J.-J. ANDERSON, *Two cases of suppuration of brain after injury to the skull; trephining* (*Brit. m. Journ.*, London, 1865, t. II, p. 466). — E. LEYDEN, *Schadelverletzung rechterseits; Abcess im linken Hirnlappen* (*Berl. klin. Wochenschr.*, 1867, t. IV, p. 66 et 67). — C.-P. CLARK, *Injury of brain, with chronic abscess and softening* (*New-York J. med.*, 1848, X, 217). — ADAMS, *Traumat. abscess in the brain; evacuat. by puncture; apparent recovery, relapses; autopsy* (*Med. Times and Gaz.*, London, 1853, VI, 15). — S. WILKS, *Infl. of brain from injury, with plastic lymph. in the lateral ventricle* (*Trans. of the path. Soc. of London*, 1864, t. XV, p. 5). — LANNELONGUE, *Pénetration du condyle de la mâchoire dans le crâne* (*Bull. de la Soc. anat.*, Paris, 1866, p. 354). — W.-H. PARISH, *A case of unsuspect. punctur. wound of the brain subst., with suppurative encephalitis* (*Philad. med. Times*, 1873, III, 754). — HUGHES, *Corps étrangers dans le cerveau; suppuration; absence de symptômes* (*The Lancet*, sept. 1858, et *Gaz. hebd. de méd. et chirurg.*, Paris, 1859, p. 478). — J. JOLLY, *Abcès de la fosse temporale gauche, accidents cérébraux. Corps étrangers ayant déterminé un abcès du cerveau* (*Bull. de la Soc. anat.*, 1869, t. XLIV, p. 124). — Fr. JOLLY, *Ueber traumatische Encephalitis, Studien aus dem Institut für experim. Pathologie in Wien*, 1869. — RENZ, *Erste Heilung eines traumatischen Gehirn abcesses durch consequente Aspiration des Eiters*, etc., Tubingen, 1867. — LÉGER, *Fracture de la paroi antérieure du sinus frontal, abcès circonscrit du sinus frontal gauche* (*Bull. de la Soc. anat.*, 1848, t. XLIII, p. 157). — HYBORD, *Bull. de la Soc. anat.*, 1869, t. XLIV, p. 36. — GRAEULICH, *Ein Fall von geheiltein traumatischen Hirnabcess*. Greiswald, 1870. — Hermann MAAS, *Zur Casuistik und Therapie der Gehirn-Abscess* (*Berlin. klin. Wochenschr.*, 1869, t. VI, 13 et 14, et *Gaz. hebd. de méd. et de chirurgie*, 1869, p. 768). — A. BERGERON, *Fracture du frontal produite par un éclat de meule; abcès tardif du cerveau* (*Bull. de la Soc. anat.*, 1872, t. XLVII, p. 443-447). — M. DOWEL, *Abcess of the brain consequent on injury of the head* (*Irish Hosp. Gaz.*, Dublin, 1874, t. II, p. 147). — MACLAREN, *Abcès du cerveau se développant sourdement après un coup reçu sur la tête* (*Glascow med. Journ.*, janv. 1875). — EMERY, *Fracture du frontal; abcès communiquant avec la cavité encéphalique* (*Bull. de la Soc. anat.*, 1876, t. LI, p. 36). — GELPKE, *Ein Fall von Hirnabscess* (*Archiv d. Heilkunde*,

1876, t. V, p. 418, et *Rev. des sc. méd.*, t. IX, p. 667). — H. Thomas, *Des abcès encéphaliques*. Thèse de Paris, 1877. — Nauweck, *Abcès du cerveau* (*Deutsche Arch. f. kl. Med.*, 1881, t. XXIX, p. 63, et *Rev. d. sc. méd.*, t. XXI, p. 558). — Duplaix, *Encéphalite traumatique avec hémiplégie croisée* (*Bull. de la Soc. anat.*, Paris, 1882, p. 38).

## Localisations cérébrales.

L'étude que nous venons de faire des désordres pathologiques de l'encéphale resterait incomplète si nous n'indiquions brièvement les troubles qui résultent du siège spécial de ces désordres, c'est-à-dire si nous ne

Fig. 172. — A, centre des images motrices d'articulation des mots (aphémie); B, centre des images motrices graphiques (agraphie); C, surdité verbale; D, cécité verbale; E, facial inférieur et hypoglosse; F, membre supérieur; G, membre inférieur; H, blépharoptose d'origine corticale.

parlions des recherches faites récemment sur les *localisations cérébrales*. Ces recherches ont non seulement un intérêt scientifique, mais encore une importance pratique, en ce sens qu'en permettant de préciser un diagnostic elles mettent le chirurgien à même de pouvoir intervenir utilement dans certaines circonstances, comme, par exemple, lorsqu'il s'agit d'ouvrir un abcès, d'enlever une tumeur des méninges, ou de débarrasser l'encéphale d'un foyer hémorrhagique qui le comprime. Pour être bien faite, cette étude doit tenir compte tout à la fois de l'expérimentation, des données anatomiques et des observations cliniques, qui se contrôlent réciproquement.

Depuis la découverte de Broca, un certain nombre de départements de

l'écorce grise ont été exactement délimités. La localisation de l'aphasie au pied de la troisième circonvolution frontale de l'hémisphère gauche reste un fait acquis. Mais une étude plus attentive des troubles de l'usage des signes du langage a montré qu'une lésion isolée de ce centre abolissait seulement la mémoire de l'articulation des mots et produisait l'*aphémie* ou *aphasie motrice verbale* (fig. 172, A). Les images motrices graphiques paraissent fixées dans un groupe cellulaire distinct du centre précédent, car, bien qu'il n'existe pas encore d'observations d'*agraphie* pure accompagnant une destruction limitée de l'écorce, on admet néanmoins avec Exner que ce symptôme relève d'une altération du pied de la seconde frontale (fig. 172, B).

A côté des aphasies motrices corticales prennent place d'autres désordres désignés sous le nom d'*aphasies sensorielles*, et dont les deux variétés principales sont la surdité et la cécité verbales. L'observation de Giraudeau peut servir de type pour établir la localisation de la *surdité verbale*. Il s'agissait d'un gliôme détruisant la première temporale du côté gauche. La malade pouvait parler, écrire et lire; elle entendait, mais ne comprenait pas les paroles qu'on lui adressait. Les nombreux faits réunis par Nothnagel ont établi définitivement ce siège des images auditives des mots (fig. 172, C). La localisation de la *cécité verbale*, quoique moins bien déterminée, doit être vraisemblablement rapportée au lobule pariétal inférieur, dans le voisinage du pli courbe (fig. 172, D).

Un fait digne de remarque, c'est que ces centres autonomes sont exclusivement cantonnés à l'hémisphère gauche. Serait-ce, comme l'a indiqué Gratiolet, que cet hémisphère se développe plus tôt que son congénère, et s'adapte à la fonction au moment où commence l'apprentissage de la parole? Aussi bien, cette prééminence est dévolue au cerveau droit, chez les gauchers. Du reste, c'est peut-être grâce à la suppléance exercée par cet hémisphère que se rétablit progressivement le langage, à la suite des lésions affectant l'écorce du côté gauche.

A côté de ces groupes cellulaires qui servent à l'emmagasinement et à l'expression des signes du langage, se trouve une autre confédération de centres corticaux, dits psycho-moteurs, symétriquement répartis sur les deux hémisphères. Reliés aux corps striés et à l'axe gris antérieur de la moelle par des systèmes spéciaux de fibres, ils tiennent sous leur dépendance la motilité des membres et de la face. Qu'une lésion détruise la partie supérieure des deux rolandiques, il s'ensuit une abolition des mouvements volontaires dans le membre abdominal du côté opposé. Cette zone psycho-motrice du membre inférieur occupe donc le sommet des deux circonvolutions ascendantes qui bordent le sillon de Rolando (fig. 172, G);

mais elle se rencontre en outre à la face interne de l'hémisphère, en empiétant sur le lobule paracentral. Le centre du membre thoracique est situé au-dessous et en avant du précédent, sur le milieu de la frontale ascendante (fig. 172, F). Plus bas encore, à la partie tout à fait inférieure de la même circonvolution, se place l'origine corticale du facial inférieur et de l'hypoglosse (fig. 172, E). Ces deux derniers centres affectent des rapports homologues de voisinage avec les noyaux de l'aphasie motrice, et ainsi se trouvent rapprochées, dans des localisations contiguës, la main et l'expression graphique, la bouche et l'expression verbale.

Les divers centres moteurs de la face et des membres peuvent être lésés isolément ou simultanément, comme on l'observe par exemple dans le ramollissement, suivant qu'une branche de la sylvienne ou le tronc même de l'artère se trouve oblitéré. Dans ce dernier cas il se produit une hémiplégie motrice, qui respecte constamment l'orbiculaire des paupières. Aussi faut-il admettre pour le facial supérieur une origine distincte, éloignée de la région rolandique, à moins qu'on ne suppose une décussation partielle des fibres de ce nerf.

La paralysie du releveur de la paupière a coïncidé quelquefois avec des altérations du pli courbe (fig. 172, H). Mais une localisation précise du ptosis d'origine corticale en ce point est encore prématurée.

Les résultats positifs actuellement acquis, bien qu'ils soient peu nombreux, permettent de présumer que les études ultérieures fixeront complètement l'origine des différents nerfs crâniens dans l'écorce grise. La classification actuelle de ces nerfs perdra alors de sa valeur, et une nouvelle nomenclature trouvera sa base naturelle dans la connaissance de l'aboutissant cérébral des fibres nerveuses. Il est évident, par exemple, que les muscles des joues et des lèvres reçoivent leur innervation de la même source cérébrale que les muscles de la langue, et le facial inférieur se groupe bien mieux avec l'hypoglosse qu'avec le facial supérieur.

Il ne faut pas oublier que les troubles moteurs dus aux modifications pathologiques de l'écorce ne sont pas toujours du genre des désordres paralytiques. Ceux-ci, en effet, ne relèvent que des altérations destructives. Mais l'irritation simple des zones motrices par une tumeur ou par des productions méningées réalise cliniquement les mêmes effets que leur irritation expérimentale. L'épilepsie jacksonienne reste un symptôme révélateur précieux des excitations périphériques du cerveau, ainsi que je l'ai signalé autrefois dans mon *Atlas d'anatomie pathologique* (Paris, 1871, p. 423).

Il se peut que les centres psycho-moteurs reçoivent une partie des impressions sensitives des membres dont ils gouvernent le mouvement ;

mais la localisation corticale de la sensibilité n'est ni aussi étroite ni aussi limitée que celle du mouvement. Si la sphère sensitive se superpose à la zone motrice, elle la déborde tout au moins. Les sensations paraissent se diffuser largement dans la substance grise et surtout vers les circonvolutions postérieures, comme l'indique une déchirure portant sur le segment postérieur de la capsule interne. Il n'existe pas de preuves suffisantes pour rapporter à l'homme les localisations sensorielles que Ferrier et Munk ont déterminées chez les animaux, pour le goût et l'odorat en particulier. De grandes réserves s'imposent également pour la cécité verbale, précédemment mentionnée, et pour l'hémianopsie, dont la localisation est encore plus hypothétique. Le seul centre sensoriel qui soit bien déterminé est celui de la surdité verbale.

En résumé, le siège d'une lésion corticale ne peut être formellement diagnostiqué que s'il répond à l'étroite zone verticale qui s'étend du milieu de la première temporale au lobule paracentral, suivant les berges du sillon de Rolando. Tout le reste des circonvolutions fait encore partie de ce qu'on appelle la *zone latente*. Quant au siège de l'intelligence, les auteurs s'accordent généralement à le placer dans la partie antérieure des lobes frontaux.

Jusqu'à quel point l'un des hémisphères cérébraux parvient-il à suppléer son congénère? C'est là une question dont la solution ne peut être donnée exactement; néanmoins il faut reconnaître que cette suppléance est en partie possible, du moins pour les facultés intellectuelles. Nous avons vu en effet des malades qui conservaient à peu près toute leur lucidité d'esprit, malgré la destruction du lobe frontal, d'une grande partie du lobe pariétal du côté droit, et chez lesquels, par conséquent, il y avait tout lieu de croire à cette suppléance. Il nous resterait à parler ici des désordres purement dynamiques de l'encéphale, si ces désordres, nombreux et liés à des circonstances diverses, ne se trouvaient trop en dehors de notre cadre pour être l'objet d'une étude suivie. Qu'il nous suffise de dire que les commotions vives, la frayeur engendrent parfois des troubles particuliers non seulement des facultés mentales, mais encore de la sensibilité et du mouvement (1).

BIBLIOGRAPHIE. — BROCA, *Bull. de la Soc. anat.*, 1861 et 1863; *Bull. de la Soc. d'anthropol.*, 1863 et 1865. — BOUILLAUD, *Bull. de l'Acad. de méd.*, 1865. — FRITSCH et HITZIG, *Ueber die elektrische Erregbarkeit des Grosshirns* (*Reichert's*

(1) Pelw, *Contribution à l'histoire clinique des paralysies consécutives à la frayeur* (*Berlin. klin. Wochenschrift*, n° 23, Berlin, 1881).

*und Du Bois Reymond's Archiv*, 1870). — Ferrier, *West riding asylum med. Reports*, 1873; *Proceedings of the roy. Soc.*, 1874; *Les fonctions du cerveau*, trad. franç. de H. de Varigny, Paris, 1878; *De la localisation dans les maladies cérébrales*, trad. franç., Paris, 1880. — S. Huguenin, *Allgemeine Pathologie der Krankheiten des Nervensystems*, Zurich, 1873. — H. Nothnagel, *Experimentelle Untersuchungen über die Functionen des Gehirns* (*Archiv f. path. Anat. und Physiol.*, Berlin, 1873). — Du même, *Traité clinique du diagnostic des maladies de l'encéphale, basé sur l'étude des localisations* (édit. allem. de 1879, trad. franç. par Kéraval, Paris, 1885). — H. Jackson, *On the anatomical investigation of epilelpsy and epieptiform convulsions* (*British med. Journ.*, 1873). — Gromier, *Étude sur les circonvolutions cérébrales chez l'homme et chez les singes*. Thèse, Paris, 1874. — Legroux, *De l'aphasie*. Th. agr., Paris, 1875. — Wernicke, *Die aphatische Symptomen complex*. Breslau, 1874. — Carville et Duret, *Sur les fonctions des hémisphères cérébraux* (*Arch. de phys. norm. et path.*, Paris, 1875). — R. Lépine, *Des localisations dans les maladies cérébrales*. Th. agr., Paris, 1875. — Landouzy, *Contribution à l'étude des paralysies liées aux méningo-encéphalites fronto-pariétales*. Th. Paris, 1876. — J.-M. Charcot, *Leçons sur les localisat. d. les malad. du cerveau*, Paris, 1876. — Charcot et Pitres, *Revue mensuelle de médecine et de chir.*, 1877, 1878, 1879, et *Revue de médecine*, 1883. — Bourdon, *Recherches cliniques sur les centres moteurs des membres* (*Bull. Acad. méd.*, 2e série, t. VI, 1877). — Rosenthal, *Beiträge zur Kenntniss der motorischen Nervencentren des Menschenhirnes* (*Wiener med. Presse*, 1878). — Magnan, *De l'aphasie simple et de l'aphasie avec incohérence* (*Soc. de biologie*, 1878). — Ringrose Atkins, *Pathological illustration of the localisation of the motor functions of the brain* (*Brit. med. Journ.*, mai 1878). — Wallebay, *Des paralysies partielles du membre supérieur d'origine corticale*. Th., Paris, 1878. — Palmerini, *Tre casi di rammollimento cerebrale interressante la circonvoluzione frontale ascendente* (*Riv. di Freniatria e di Med. leg.*, 1878). — Grasset, *Des localisations dans les maladies cérébrales*, Paris et Montpellier, 1878. — Du même, *Traité pratique des maladies du système nerveux*, 3e édit., 1886. — Dario Maragliano, *Le localizzazioni motrici nella corteccia cerebrale studiate specialmente del lato clinica* (*Riv. di Fren. e di Med. leg.*, 1878). — Carlo Morelli, *Casi patologici attinenti alla controversa esistenza dei centri motori della sostanza corticale der cervello* (*Lo Sperimentale*, 1878). — H. Clozel de Boyer, *Études cliniques sur les lésions corticales des hémisphères cérébraux*. Thèse de Paris, 1879. — Neelsen, *Beitrag zur Kentnniss der psychomotorischen Centren im Gehirn des Menschen* (*Deutsches Archiv für klinische Medicin*, 1879). — Decaisne, *Des paralysies corticales du membre supérieur*. Thèse de Paris, 1879. — Tripier, *De l'anesthésie produite par les lésions des circonvolutions cérébrales* (*Rev. mens. méd. et chir.*, 1880). — Amidon, *A contribution to the study of cerebral localisation* (*The Journal of nervous and mental diseases*, janv. 1880). — S. Exner, *Untersuchungen über der Localisations der Functionen der Grosshirnrinde der Menschen*, Vienne, 1881. — Monakow, *Beitrag zur Localisation*

*von Hirnrindentumoren* (*Arch. f. Psych. und Nervenkrankheiten*, 1881). — T. Pétrina, *Ueber sensibilitätstorungen bei Hirnrindenläsionen*, Prague, 1881. — Wannebroucq et Keisch, *Contribution à l'étude des localisations cérébrales* (*Progrès médical*, 1881). — Otto Binswanger, *Ueber die Beziehungen der sogenannten motorischen Rindenzone des Grosshirns zu den Pyramidenbahnen* (*Arch. f. Psych. und Nervenkr.*, 1881, t. XI). — G. Ballet, *Recherches anatomiques et cliniques sur le faisceau sensitif et les troubles de la sensibilité dans les lésions du cerveau.* Thèse, Paris, 1881. — Du même, *Le langage intérieur et les diverses formes de l'aphasie.* Th. agr., Paris, 1886. — Franz Muller, *Zur Jackson'schen Epilepsie und Localisation des Armcentrums* (*Congrès médical de Londres*, 1881). — Weiss, *Ueber corticale Epilepsie* (*Wiener medizin. Jahrb.*, 1882). — Ch. Féré, *Contribution à l'étude des troubles fonctionnels de la vision par lésions cérébrales.* Th., Paris, 1882. — Giraudeau, *Revue de médecine*, 1882, p. 448. — Wernicke, *Lehrbuch der Gehirnkrankheiten*, t. II, 1882. — Blaise, *Contribution à l'étude des localisations cérébrales* (*Gaz. hebd. sc. méd. de Montpellier*, 1882). — Kussmaull, *Les troubles de la parole*, trad. franç. de Rueff, Paris, 1884. — D. Bernard, *De l'aphasie et de ses diverses formes.* Th., Paris, 1885. — Lichtheim, *Ueber Aphasie* (*Deutsche Archiv f. klin. Med.*, 1885, et *Archives de neurologie*, 1885). — J.-M. Charcot, *Leçons sur les maladies du système nerveux*, t. III, Paris, 1886.

# CHAPITRE IV

## GLANDES DITES VASCULAIRES SANGUINES

De l'étude des lésions matérielles de l'encéphale nous rapprochons celle des altérations de plusieurs organes se faisant remarquer par de grandes analogies de composition, et dont les relations avec le système nerveux sont évidentes, quoique peu connues. Ce sont : 1° le corps pituitaire et la glande pinéale, qui ont leur siège dans la cavité crânienne ; 2° le corps thyroïde, placé au-devant de la trachée ; 3° les capsules surrénales, situées dans la partie profonde de la région des hypochondres. Les altérations des deux premiers organes retentissent forcément sur les fonctions du cerveau, celles du troisième coexistent fréquemment avec des désordres encéphaliques, si elles ne les font naître ; celles du quatrième, enfin, sont presque toujours accompagnées de troubles nerveux du grand sympathique (plexus solaire).

### ARTICLE Ier. — CORPS PITUITAIRE OU HYPOPHYSE CÉRÉBRALE

L'organe désigné sous les noms de *glande ou corps pituitaire, appendice cérébral, hypophyse cérébrale,* repose sur la base du crâne, dans l'espace compris entre les apophyses clinoïdes, et se compose de deux parties : une antérieure plus volumineuse, une postérieure plus petite. De couleur gris blanchâtre, cette dernière n'est en réalité que l'extrémité renflée de l'infundibulum ventriculaire ; elle est constituée par des mailles de fibres connectives à l'intérieur desquelles se trouvent des cellules semblables aux cellules ganglionnaires. La partie antérieure, d'un gris rougeâtre, offre une structure qui a la plus grande analogie avec celle du corps thyroïde ; elle est divisée en cinq ou six lobules peu distincts, formés de follicules ronds ou ovales tapissés de cellules parti-

culières, et d'un tissu interstitiel vasculaire. Les cellules, plus grandes en général que celles de la glande thyroïde, se rapprochent des cellules épithéliales ; elles présentent des réactions qui leur sont communes avec la matière colloïde, d'où l'on peut conclure qu'elles ont un rôle actif en rapport avec la sécrétion de cette substance. D'ailleurs, comme les éléments de la portion corticale des capsules surrénales, elles subissent fréquemment la métamorphose graisseuse, d'où, pour le corps pituitaire, un aspect blanchâtre, tacheté, et l'existence d'un suc laiteux à la pression (1).

L'hypophyse cérébrale se développe, ainsi que Rathke l'avait déjà vu, et comme l'ont montré, depuis lors, Luschka, Kölliker et Mihalkovics (2), aux dépens d'un saccule épithélial né de l'angle où le feuillet cutané abandonne la base du crâne pour se continuer avec la membrane pharyngienne. De même que la glande thyroïde, elle prend dans les derniers temps de la vie fœtale un accroissement marqué, pour diminuer plus tard de volume et s'atrophier à un certain moment de l'existence. C'est donc un organe actif pendant le jeune âge, glandulaire par ses éléments épithéliaux, et dont le produit de sécrétion, vraisemblablement de nature colloïde, est résorbé par le sang (3).

Bibliographie générale. — J.-H. Wenzel, *Beobachtungen über den Hirnanhang fallsüchtiger Personen*, Mayence, 1810, p. 99-112. — Le même, *Observ. sur le cervelet et sur les diverses parties du cerveau dans les épileptiques*. Trad. franç. par Breton, Paris, 1811. — Rullier, *Archives gén. de méd.*, octobre 1823. p. 302. — P. Rayer, *Observ. sur les maladies de l'appendice sous-sphénoïdal du cerveau* (*Ibid.*, nov., p. 350). — Bright, *Reports of medical cases*, t. II, p. 696. — Jos. Engel, *Ueber den Hirnanhang u. den Trichter*, *Inaug. Diss.*, Wien, 1839, p. 29. — Schrant, *Gœden Kwoodaardige geeswellen*, p. 284. — H. Lebert, *Traité d'Anat. pathol. gén. et spéciale*, Paris, 1858, t. II, p. 40-69. — Middleton Michel, *On pathology of the pituary body* (*Charleston med. Journal and Review*, March, 1860, p. 165; analyse dans *Gaz. hebd. de méd. et de chirurg.*, 1860, p. 588). — H. Luschka, *Die Hirnanhang und die Steissdrüse des Menschen*, Berlin, 1860. — P. Ladame, *Sympt. und Diagnostik der Hirngeschwülste*, Zurich, 1865, p. 144. — G. Auché, *De la glande pituitaire et de ses maladies*. Thèse de Paris, 1873.

(1) Peremeschko, *Sur la structure de la glande pituitaire* (*Archiv f. path. Anat. und Physiol.*, etc., Berlin, 1869, t. XXXVIII, p. 329, et *Gaz. médic.*, Paris, 1869, p. 171).

(2) V. Mihalkovics, *Ueber die Entwickelung d. Hirnanhange und das vordere Ende der Chorda* (*Centralblatt*, 1874, p. 307, et *Rev. des sciences méd.*, Paris, 1874, t. IV, p. 398). — Le même, *Virbels. und Hirnmanhange* (*Arch. f. mik. Anat.*, t. XI, f. 3, et *Rev. des sc. méd.*, 1877, t. X, p. 10).

(3) Lothringer, *Rev. des sc. méd.*, t. XXIX, p. 1.

## ANOMALIES DE FORMATION

Peu étudiées jusqu'ici, ces anomalies sont fort mal connues. Sans doute le corps pituitaire peut faire défaut, mais son absence n'a pas été nettement constatée, autant que nous sachions. La seule anomalie dont nous aurons à parler se rapproche des kystes dermoïques; elle a son origine dans une invagination des éléments formateurs du pharynx aux dépens desquels se développe le corps pituitaire. Les faits qui permettent d'établir l'existence de ce désordre sont certainement fort rares : les deux suivants attireront tout au moins l'attention des observateurs ; ils ont du reste un grand intérêt, si on les rapproche de faits assez semblables dont il sera question plus loin, à l'occasion de la glande pinéale.

Chez un enfant de douze ans considéré comme atteint d'une tumeur cérébrale avec atrophie consécutive des nerfs optiques, et qui mourut rapidement de méningite, Hale-White décrit, sous le nom de myo-neurome, une tumeur du volume d'une grosse noisette ayant pour point de départ le corps pituitaire. Cette tumeur comprenait une enveloppe et un stroma fibreux renfermant de larges cellules graisseuses, des fibres musculaires striées, dont quelques-unes en voie de dégénération granuleuse, puis des faisceaux blanchâtres de tubes nerveux, les uns granuleux, et les autres à peu près intacts et pourvus d'un cylindre-axe. La présence de tissu musculaire au sein du corps pituitaire conduisit l'auteur à penser qu'une invagination de la portion mésoblastique du pharynx avait dû se produire dans cet organe.

Une lésion assez semblable, occupant le corps de l'os sphénoïde aussi bien peut-être que la glande pituitaire, a été rapportée par G. Lawson : il s'agit d'un enfant de deux jours atteint d'exophthalmie et chez lequel existait une tumeur qui partait du sphénoïde, remplissait la cavité orbitaire du côté droit et en chassait l'œil. Formée de tissus divers à différents degrés de développement, cette tumeur renfermait des fragments de cartilage hyalin circonscrits par des cellules fusiformes, de nombreux kystes tapissés d'un épithélium aplati, ou remplis de matière colloïde, des glandes et du tissu fibreux embryonnaire ou adulte.

H. Beck, cité par Heusser (*Arch. für path. Anat. und Physiol.*, t. CX, p. 17), rapporte enfin le cas d'une femme de soixante-quatorze ans, dans l'hypophyse de laquelle on trouva du cartilage, de l'os, des dents et des cavités remplies de débris d'épithélium.

Bibliographie. — G. Lawson, *Congenital tumour of the orbit*, etc. (*Trans. of the pathol. Soc. of London*, 1885, t. XXXV, p. 379). — W. Hale White, *A myoneuroma of the pituary body* (*Ibid.*, t. XXXVI, p. 37). — H. Beck, *Prager Zeitschr. f. Heilkunde*, Hft. 5.

## ANOMALIES DE NUTRITION

### § 1er. — Atrophie et hypertrophie.

L'atrophie de l'hypophyse est le fait naturel de son évolution, puisque cet organe, de même que les capsules surrénales, diminue de volume à un certain âge de la vie, en raison de la métamorphose graisseuse qu'il subit. Quant à son hypertrophie vraie, elle peut sans doute exister, mais elle est peu connue, si nous évitons de comprendre sous ce nom l'hyperplasie des éléments cellulaires de cet organe, lésion qui trouve sa place parmi les phlegmasies. Cependant, dans un cas dont il est déjà question plus haut (t. III, p. 29), il existait, en même temps qu'une hypertrophie des os du crâne, un corps pituitaire du volume d'un petit œuf de poule, manifestement hypertrophié et laissant échapper un suc blanchâtre sous la pression. La selle turcique, notablement élargie, paraissait communiquer avec le sinus sphénoïdal. Le cerveau, déprimé au niveau de la tige pituitaire, avait ses lobes antérieurs peu volumineux. Le tissu cellulaire du fond de l'orbite et la graisse qui l'infiltre refoulaient les yeux en avant et produisaient une exophthalmie des plus manifestes. Le corps thyroïde et d'autres organes encore étaient hypertrophiés. En présence de ces désordres localisés à la plupart des organes de la tête et du cou, une influence nerveuse nous a paru très vraisemblable.

### § 2. — Phlegmasies.

Les lésions phlegmasiques de la glande pituitaire, comme celles des autres organes, peuvent être groupées sous trois chefs : phlegmasies exsudatives ou parenchymateuses; phlegmasies suppuratives; phlegmasies prolifératives ou scléreuses.

#### I. — Phlegmasies parenchymateuses.

Ces lésions, dans lesquelles l'élément dit glandulaire ou élément celluleux est plus spécialement atteint, ont été peu étudiées, d'une part parce

u'elles guérissent presque toujours, et d'autre part parce que l'on ublie assez ordinairement d'en faire l'examen. D'ailleurs très rares, elles onsistent en une tuméfaction trouble, granuleuse des éléments des ollicules rarement suivie de destruction ou de transformation colloïde. Les pyrexies sont les maladies dans lesquelles cette lésion s'observe le plus communément; mais il est vraisemblable qu'elle se rencontre encore dans d'autres circonstances, car il n'est pas impossible qu'elle se montre, comme le goitre, à l'état épidémique.

II. — Phlegmasies suppuratives.

Par son siège profond et la protection que lui fournit la dure-mère, le corps pituitaire est peu exposé à suppurer; aussi les phlegmasies suppuratives dont il peut être le siège sont-elles le plus souvent consécutives à des suppurations de voisinage, et coexistent presque toujours avec des phlegmasies semblables du cerveau ou de ses enveloppes. Elles sont superficielles plutôt que profondes, et caractérisées par une infiltration de pus au pourtour et dans l'épaisseur de la glande pituitaire, plus rarement par des abcès circonscrits et limités à cette glande. Cependant Heslop a vu un abcès situé au centre de l'hypophyse, et Andral, dans un cas d'endocardite ulcéreuse très vraisemblable, a trouvé à la place de cet organe une collection de pus ressemblant au pus du phlegmon; la pie-mère se trouvait infiltrée du même produit.

La suppuration, dans ce dernier cas, était certainement consécutive, comme dans la plupart des faits de phlegmasie suppurative du corps pituitaire.

Bibliographie. — Littré, *Mém. de l'Acad. roy. des sc. de Paris*, 1707, p. 125. — Lévêque de la Source, *Journ. gén. de méd., de chir. et de pharm.*, Paris, 1810, t. XXXVII, p. 368. — Oppert, *De vitiis nervorum organicis*, Berolini, 1875, p. 16. — Andral, *Cliniq. méd.*, Paris, 1834, t. V, p. 39. — Heslop, *Dublin Quaterly Journ. of med. sc.*, nov. 1848, et *Arch. gén. de méd.*, sér. 4, t. XIX, p. 88.

III. — Phlegmasies proliférative.

Phlegmasies scléreuses. — La sclérose pure et simple du corps pituitaire existe très certainement, mais il y a lieu de croire que jusqu'ici elle a été prise pour une simple atrophie, ou bien est passée inaperçue.

Toutefois, si on remarque que cette forme d'altération, de même que la suppuration, est rare dans cet organe, ainsi que dans le corps thyroïde et les capsules surrénales, on arrive à la conclusion que les glandes vasculaires sanguines ont peu de prédisposition aux inflammations. Pourtant les phlegmasies tuberculeuse et syphilitique, sans être très communes, s'y rencontrent peut-être plus souvent.

Phlegmasies tuberculeuses. — Malgré son siège et son faible volume, le corps pituitaire n'est pas à l'abri du tubercule. E. Wagner rapporte qu'il a trouvé dans cette glande, chez une jeune fille de treize ans, morte dans le coma à la suite de convulsions, une tumeur ferme, de la grosseur d'une demi-cerise, sphérique, jaune, difficile à énucléer, sèche, grisâtre, friable à la coupe. Cette tumeur était composée d'uue substance fondamentale peu abondante, de noyaux de moyenne grosseur non atrophiés et pour la plupart dépourvus de nucléoles appréciables. Le cas en question n'est pas très probant, d'autant plus que les poumons ne présentaient que des lésions de bronchite chronique. Le fait suivant, qui m'est personnel, me paraît plus convaincant.

Une femme de vingt-sept ans, morte phthisique (Lourcine) peu de temps après un accouchement, présenta à l'autopsie, indépendamment d'une tuberculose des poumons et de l'intestin grêle, une augmentation manifeste du corps pituitaire. Cet organe, presque doublé de volume, ferme et induré, était envahi dans une de ses moitiés par des granulations miliaires ou lenticulaires blanchâtres ayant tous les caractères des granulations tuberculeuses des poumons. Les autres organes étaient peu ou pas lésés.

Ce fait ne nous paraît laisser aucun doute sur l'existence d'une tuberculose de l'hypophyse, et, si cette lésion est si peu connue, ne serait-ce pas surtout parce qu'on se donne peu la peine de la chercher? En tout cas, elle se comporte ici comme dans les autres organes.

Bibliographie. — Giraud, Thèse de Paris, 1818. — Mitivié, Thèse de Paris, 1820. — E. Wagner, *Archiv der Heilkunde*, 1862, p. 381.

Phlegmasies syphilitiques. — Les localisations de la syphilis sur le corps pituitaire sont héréditaires ou acquises. Assez ordinairement, dans la syphilis héréditaire, l'hypophyse est tuméfiée et indurée, ainsi que la rate et le thymus. L'altération de cette glande se rencontre dans plusieurs observations de notre *Traité de la syphilis;* le volume de l'organe est manifestement augmenté, sa consistance est ferme et sa coloration jaunâtre par places. L'altération consiste en une multiplication des élé-

ments conjonctifs, avec ou sans métamorphose graisseuse. Au moment de la rédaction de notre traité, nous écrivions que si aucun fait ne donnait l'indication d'un dépôt gommeux au sein de cette glande, c'était sans doute à cause de la négligence avec laquelle on pratique trop souvent les autopsies.

Depuis lors un de nos élèves les plus distingués, aujourd'hui notre collègue, le docteur Troisier, a trouvé chez une femme de vingt-cinq ans, atteinte de périostite du tibia et morte dans le coma, une tumeur qui empiétait sur la tige et le corps pituitaire, faisait saillie dans le troisième ventricule et comprimait les bandelettes optiques. Cette tumeur, d'une largeur de 3 centimètres, était jaunâtre et comme caséeuse à son centre, grisâtre et élastique à la périphérie. Le foie, petit, sillonné de cicatrices, contenait dans son épaisseur une quinzaine de noyaux jaunâtres indurés, qui, à la coupe, montrèrent une partie centrale caséeuse, circonscrite par un tissu homogène grisâtre. Ces dernières lésions rapprochées de la périostite ne laissant aucun doute sur l'existence d'une origine spécifique, on est porté à croire à une semblable origine de la tumeur encéphalique, d'autant plus que les caractères de cette dernière plaident dans ce sens. Un fait moins démonstratif, vu l'absence de renseignements cliniques et de lésions manifestement syphilitiques dans les viscères, a été rapporté par Weigert. Il s'agit d'une femme de soixante-quatre ans, chez laquelle l'hypophyse, du volume d'une noix, était fortement indurée et constituée par une masse grisâtre parsemée de points d'un blanc jaunâtre. Vues au microscope, les parties grisâtres se trouvent formées d'un stroma conjonctif riche en cellules et en noyaux semblables aux éléments lymphatiques. Les taches jaunâtres étaient le siège d'une transformation graisseuse. La substance propre de la glande présentait des alvéoles remplies de détritus cellulaires.

Bibliographie. — E. Lancereaux, *Traité historique et pratique de la syphilis*, 2e édit., Paris, 1873, p. 288, et *Bull. de la Soc. anat.*, 1869, p. 105. — Troisier, *Tum. gommeuses probables du foie et du cerveau* (*Bull. de la Soc. anat.*, 1874, t. XLIX, p. 25). — C. Weigert, *Gummiknoten der hypophysis cerebri* (*Archiv für pathol. Anat. und Physiol.*, Berlin, 1875, t. LXV, p. 223-226).

## § 3. — Néoplasies.

Les néoplasies du corps pituitaire laissent à désirer au point de vue histologique; mais, comme tout porte à penser que leur relation avec la structure de cette glande est intime et qu'elles ont pour point de départ

tantôt le stroma conjonctivo-vasculaire, tantôt les éléments intra-alvéolaires, nous examinerons d'abord les néoplasies conjonctives, ensuite les néoplasies épithéliales de cet organe.

### I. — Néoplasies conjonctives.

Toutes les néoplasies conjonctives peuvent sans aucun doute se rencontrer dans la glande pituitaire, quoique jusqu'ici l'*endothéliome* n'y ait pas été décrit. Weichselbaum prétend avoir observé dans le lobe postérieur de cette glande un *lipome*, chez un soldat de vingt ans mort de méningite, au dix-septième jour d'une fièvre typhoïde. Cette tumeur se composait de deux parties ayant, l'une le volume d'une lentille, l'autre celui d'un haricot; celle-ci présentait un îlot de tissu blanchâtre, fibrillaire, avec infiltration de cellules anguleuses ou étoilées. Heusser a constaté, dans la partie antérieure du corps pituitaire, l'existence d'une tumeur de la grosseur d'une prune (*lymphome* probable), se prolongeant vers le trou optique et comprimant plusieurs des nerfs de la base du cerveau. De petites cellules rondes, égales, renfermant un gros noyau et peu de protoplasma, contenues dans un reticulum riche en vaisseaux entourés de cellules rondes ou fusiformes, composaient cette tumeur qui avait atrophié les épithéliums de la glande et fait disparaître sa partie postérieure. Suivant Auché, deux cas d'*enchondrome* auraient été vus par Neumann dans la glande pituitaire; mais, dans un de ces cas, il ne restait aucune trace de cette glande, et l'on est disposé à croire que la tumeur avait son origine dans le sphénoïde, dans l'autre il s'agissait d'une sorte de cartilaginification de l'hypophyse; malheureusement il n'y a pas eu d'examen microscopique.

Le *fibrome embryonnaire* a été plusieurs fois rencontré dans la glande pituitaire. Hoffmann a vu, chez une femme de vingt-neuf ans, une tumeur arrondie, d'un rouge pâle, ferme, lobulée, dépassant à droite les limites de la selle turcique et dont la composition était celle des fibromes fusocellulaires. Un cas assez semblable a été rapporté par Rosenthal. Une tumeur dont la nature n'est pas nettement déterminée, mais qui semble rentrer dans le groupe du fibrome embryonnaire à cellules rondes (globocellulaires), a été observée par Taylor chez un garçon de vingt-trois ans. Cette production molle et lobulée s'étendait depuis l'ethmoïde jusqu'à la partie inférieure du lobe temporo-sphénoïdal et refoulait la substance nerveuse dans la base du cerveau. Ajoutons qu'une tumeur du corps pituitaire a été rapportée par Petrina et rangée parmi les sarcomes de cet

organe; mais, si l'on tient compte de l'âge de la malade, soixante-six ans, il y a plutôt lieu de la rattacher au cancer.

Bibliographie. — A. Weichselbaum, *Zu den Neubildungen der Hypophysis* (*Arch. f. path. Anat. und Physiol.*, Berlin, 1879, t. LXXV, p. 446) (*Lipome*). — J. Heusser, *Ein Beitrag zur Casuistik der Hypophysistumoren* (*Arch. f. path. Anat. und Physiol.*, Berlin, 1887, t. CX, p. 10) (*Lymphosarcome*). — C.-E. Hoffmann, *Grosser sarcomatöser Tumor in der Pituitargegend* (*Archiv f. path. Anat. und Physiol.*, 1862, t. XXIV, p. 551, 1 pl.). — Rosenthal, *Handb. der Diagnostik und Therapie der Nervenkrankh.*, Erlangen, 1870, p. 66. — E. Breitner, *Zur Casuistik der Hypophysistumoren* (*Archiv f. path. Anat. und Physiol.*, 1883, t. XCIII, p. 367). — Fr. Taylor, *Tumour of pituary body* (*Tr. of the path. Soc. of London*, 1884, t. XXXV, p. 35). — Petrina, *Klin. Beiträge zur Localisation der Hirntumoren* (*Vierteljahrschr. f. die prakt. Heilkunde*, t. 133 et 134). — Voy. en outre la Bibliographie générale.

II. — Néoplasies épithéliales.

Expansion pharyngée, le corps pituitaire renferme des épithéliums, et comme tel, il peut être le point de départ de végétations épithéliales. Celles-ci sont de deux ordres et désignées les unes sous le nom d'adénome, à cause de la ressemblance pour ainsi dire parfaite des follicules qui les composent avec ceux de la glande à l'état normal, puis de l'absence de toute généralisation; les autres sous celui de carcinome (épithéliome) à cause de l'envahissement possible du tissu interstitiel par les éléments épithéliaux, ainsi que Goodhart semble l'avoir vu chez un babouin.

Adénome. — Caractérisée par la multiplication des éléments épithéliaux du corps pituitaire, cette lésion est généralement désignée sous le nom de *goitre pituitaire* (hypertrophie de l'hypophyse). Toujours localisée au lobe antérieur de la glande, elle se manifeste par de la rougeur et une augmentation de volume qui donne lieu au soulèvement de la dure-mère, fait saillie au-dessus de la selle turcique, et acquiert dans quelques cas seulement des dimensions considérables, à cause sans doute des transformations que subissent presque fatalement les cellules hyperplasiées. Accumulées dans les alvéoles et tassées par leur production même, ces cellules s'infiltrent de granulations graisseuses, qui ensuite deviennent libres et sont résorbées; sinon, il s'y dépose une substance colloïde, laquelle, subissant une série de changements, finit par former des kystes semblables à ceux du corps thyroïde.

Abercrombie, Rayer, Rokitansky ont rapporté des faits de ce genre. Dans un cas observé par Zenker, l'hypophyse était transformée en une grosse tumeur kystique à plusieurs loges qui s'élevait à travers le troisième ventricule, jusqu'aux ventricules latéraux. Le contenu de ce kyste, liquide, foncé, d'un rouge brun, renfermait des globules sanguins altérés, des granulations graisseuses et des cristaux de cholestérine.

L'adénome de l'hypophyse en somme ne produit d'augmentation de volume un peu considérable que dans les cas de transformation colloïde et kystique. Dans ce dernier cas, l'infundibulum est refoulé, les apophyses clinoïdes sont quelquefois amincies, les pédoncules cérébraux écartés, les nerfs optiques et souvent aussi les nerfs de la première et de la troisième paire comprimés et atrophiés.

Les conditions étiologiques et pathogéniques de cette lésion nous échappent encore ; car, si Niepce prétend avoir rencontré chez les crétins une hypertrophie fréquente de l'hypophyse cérébrale, Virchow n'a pas trouvé que, dans les crânes de ces individus, la selle turcique eût des dimensions plus que normales, et d'ailleurs il n'a pu constater chez un crétin nouveau-né, pas plus que chez un crétin déjà âgé, l'augmentation du volume du corps pituitaire.

Bibliographie. — Henry, *Bull. de la Soc. anat.*, 1853, p. 82. — F.-A. Zenker, *Enorm Cystenbildung im Gehirn, vom Hirnanhang ausgehend* (*Archiv f. path. Anat. und Physiol.*, 1857, t. XII, p. 454, 466).— C. Rokitansky, *Lehrb. d. pathol. Anat.*, Wien, 1855, t. II, p. 476.— N. Ward, *Tumour of the infundibulum* (*Trans. of the path. Soc. of London*, t. II, p. 19). — Thurnam, *Ibid.*, t. V, p. 21. — L. Hemey, *Observ. de tum. du cervelet* (*Gaz. des hôpitaux*, 1866, p. 285). — E. Gintrac, *Cours de pathologie interne et de thérapie méd.*, Paris, 1868, t. IX, p. 217. — Galezowski, *Union méd.*, 1866, t. XXXI, p. 451. — R. Virchow, *Pathologie des tumeurs*, trad. fr. par P. Aronssohn, Paris, 1871, t. III, p. 277. — C. Weigert, *Struma pituitaria permagna* (*Archiv f. pathol. Anat. und Physiol.*, t. LXV, p. 219, 1875).

Épithéliome. — Ordinairement fermes, arrondies et lobulées, d'un rouge pâle, les néoplasies qui font partie de ce groupe ne sont pas toujours faciles à séparer de la simple inflammation; leur volume varie depuis la grosseur d'un œuf de pigeon jusqu'à celle d'un œuf de poule, leur consistance est ferme. D'abord limitées à la selle turcique, elles s'étendent de là, tantôt en avant du côté de l'orbite, tantôt en arrière, le plus souvent en haut, compriment à sa base l'encéphale et les nerfs qui en émanent. Leur structure ne diffère pas tout d'abord de celle du corps pituitaire à l'état normal, si ce n'est par le nombre des follicules

et par la multiplication des cellules épithéliales qui les remplissent. Ces cellules, la plupart du temps, restent limitées à l'intérieur du follicule, mais cela tient vraisemblablement à ce qu'en pareil cas la mort, relativement rapide, ne donne pas aux éléments cellulaires le temps d'émigrer. Histologiquement, cette lésion est représentée, comme dans un cas dont J. Renaut fit l'examen, par les cavités normales de l'hypophyse, dans lesquelles végète le tissu épithélial qui les remplit et les distend au point de leur faire perdre leur forme ronde et de les rendre stellaires. Ces cavités venant à se rompre, les éléments épithéliaux infiltrent le tissu conjonctif où ils se creusent des alvéoles, et gagnent enfin les parties voisines comme dans un cas de Goodhart. Ces lésions, développées, en somme, dans un organe provenant de l'ectoderme, ont les plus grandes analogies de structure et d'évolution avec les néoplasies épithéliales.

Les causes de ces néoplasies ne sont pas mieux connues que celles de toutes les productions épithéliales de l'organisme, mais il est vraisemblable qu'elles se rencontrent de préférence dans les familles de cancéreux.

Les lésions du corps pituitaire et surtout celles qui produisent l'augmentation de volume de cet organe, comme les tumeurs, donnent lieu à des troubles qui intéressent moins les fonctions méconnues jusqu'ici de cette glande que celles du cerveau. Les rapports du corps pituitaire avec la base de l'encéphale et notamment avec les nerfs optiques peuvent nous rendre compte des troubles qui résultent de son altération et principalement de sa tuméfaction. L'amaurose est l'un des désordres qui font le plus rarement défaut, et cela se conçoit; elle faisait exception cependant dans le cas d'une tumeur assez considérable de l'hypophyse publié par Heslop. Cette amaurose, qui peut se montrer d'abord d'un seul côté, ne tarde pas à envahir les deux yeux; elle est le plus souvent incomplète et susceptible d'amélioration plutôt que de guérison. L'exophthalmie observée dans quelques cas par suite de l'envahissement de l'orbite par la néoplasie hypophysaire est un symptôme moins constant, sans doute parce que les tumeurs du corps pituitaire peuvent se développer dans des directions très différentes; elle est du reste, comme l'amaurose, presque toujours double. Les troubles des fonctions cérébrales consistent en un affaiblissement de la mémoire, un état d'apathie et de somnolence plus ou moins accusé, l'intelligence restant presque toujours intacte.

D'autres nerfs que ceux de l'œil sont quelquefois comprimés et modifiés dans leur fonctionnement. Ainsi, l'abolition de l'olfaction, la paralysie de

quelques-uns des muscles oculaires et même la surdité ont été observées en pareil cas. Les tumeurs de la protubérance et celles de l'orbite sont les lésions qui, symptomatiquement, se rapprochent le plus des altérations du corps pituitaire; pour les distinguer, il faut tenir compte de l'évolution des différents phénomènes présentés par chacune d'elles.

BIBLIOGRAPHIE. — GREDING, *Advers. medico-practica*, Lipsiæ, 1771, t. II, p. 515, et t. III, p. 655. — J.-F. MECKEL, *Handb. d. path. Anat.*, t. I, p. 274. — EDHOLM, *Svenska Lakare Sallskapets Handlingen*, Stockholm, 1813, t. I, p. 41. — MOHR, *Casper's Wochenschrift*, 1840, p. 565, et *Arch. gén. méd.*, 1842, sér. 3, t. XIII, p. 87. — W. MULLER, *Jenaische Zeitsch. f. Med. und Naturwissensch.*, t. VI. — M. LOEB et J. ARNOLD, *Adenom der glandula pituitaria* (*Archiv f. path. Anat. und Physiol.*, 1873, t. LVII, p. 172). — C. WEIGERT, *Struma pituitaria magna* (*Ibid.*, 1875, t. LXV, p. 219). — C. EISENLOHR, *Zur Casuistik der Tumoren der Hypophysis* (*Ibid.*, 1876, t. LXVIII, p. 461). — A. WEICHSELBAUM, *Zu den Neubildungen der Hypophysis* (*Ibid.*, 1879, t. LXXV, p. 444). — HUGO RIBBERT, *Ein Tumor der Hypophysis* (*Ibid.*, Berlin, 1882, t. XC, p. 539) (*Adénome avec calcif.*). — E. BREITNER, *Zur Casuistik der Hypophysistumoren* (*Ibid.*, Berlin, 1883, t. XCIII, p. 368). — Antony A. BOWSBY, *Tumour of pituary body* (*Trans. of the patholog. Soc. of London*, 1885, t. XXVI, p. 35). — J.-F. GOODHART, *Cancer of pituary body in the anubis baboon* (*Ibid.*, p. 36). — J. LECLERC, *Note sur trois cas de tumeurs intracrâniennes* (*Rev. de méd.*, 10 déc. 1887, p. 977).

## § 4. — HYPOPLASIES.

Le corps pituitaire est par son évolution prédisposé aux dégénérescences graisseuse et colloïde communes chez les personnes âgées. Ces dégénérescences, qui constituent un état pour ainsi dire physiologique, se rencontrent encore à l'état pathologique, mais il est vrai de dire qu'elles passent très souvent inaperçues en raison du peu de désordres qu'elles déterminent.

Atteint de dégénérescence graisseuse, le corps pituitaire, de coloration jaune ou grisâtre, peu ou pas augmenté de volume, diminue de consistance et renferme une grande quantité de graisse provenant surtout de la transformation de ses éléments épithéliaux.

La dégénérescence amyloïde ou cireuse a été observée surtout dans la portion postérieure de l'hypophyse; elle se localise particulièrement aux vaisseaux (1).

(1) Hutchinson, *Bronzing of the skin, suprarenal capsules healthy, degeneration of pituary body of the brain* (*Transact. of the pathol. Soc. of London*, t. VIII, p. 341).

La dégénérescence colloïde se montre principalement sur des corps pituitaires déjà lésés et la plupart du temps atteints d'hypertrophie ou mieux de simple hyperplasie. Elle a son siège dans les épithéliums folliculaires qui deviennent vitreux, fortement réfringents, et sont détruits en mettant en liberté des blocs d'une substance transparente analogue à de la gélatine. Par la tuméfaction et les kystes qu'elle détermine, cette dégénérescence produit une augmentation de volume du corps pituitaire qui, dans quelques cas, retentit sur les fonctions de l'encéphale (voy. p. 737). Nous savons déjà que, dans un cas rapporté par Zenker, l'hypophyse se trouvait transformée en une tumeur kystique multiloculaire qui s'étendait jusqu'aux ventricules latéraux, renfermait des globules sanguins transformés, des granulations graisseuses et des cristaux de cholestérine. D'un autre côté, Engel a trouvé, au milieu d'une hypophyse volumineuse, dure et vascularisée, un kyste osseux de la grosseur d'un pois, et rempli d'un liquide gélatineux. La ressemblance de ce kyste avec ceux du corps thyroïde est à noter, ainsi qu'il sera possible d'en juger plus loin.

## ANOMALIES DE CIRCULATION

Les désordres circulatoires du corps pituitaire ont été peu étudiés, ce qui se comprend puisqu'ils ne produisent souvent aucun trouble fonctionnel appréciable. Cependant Rokitansky mentionne, chez les personnes jeunes, la congestion de la partie antérieure de cet organe et l'extravasation sanguine de sa substance; mais il est à peu près le seul auteur qui ait noté l'existence de semblables désordres. Eppinger, plus récemment, a trouvé dans la glande pituitaire une tumeur de la grosseur d'une noisette, parfaitement arrondie, et qui pénétrait à travers la base du cerveau jusque dans le ventricule moyen. Développée dans la moitié postérieure de la glande pituitaire, cette tumeur consistait en un certain nombre de cavités remplies d'un liquide noirâtre et entourées, les unes d'une paroi calcifiée, les autres d'une membrane conjonctive; toutefois, cette hémorrhagie ne s'étant pas développée dans un tissu absolument sain, il y a lieu de la considérer comme secondaire. Le sujet chez lequel existait cet hématome était un homme de vingt-huit ans, qui, dans les trois derniers mois de sa vie, avait présenté des signes de dépression cérébrale se rattachant à une hydrocéphalie chronique, effet de la compression produite par le corps pituitaire.

Bibliographie. — Eppinger, *Hämatom der Hypophysis cerebri* (*Prager Vierteljahrschrift*, 1875, t. II, p. 5, et *Rev. des Sc. méd.*, t. VI, p. 514).

### ANOMALIES ACCIDENTELLES

Les lésions traumatiques de la glande pituitaire sont rarement isolées; elles accompagnent presque toujours le traumatisme du crâne et de l'encéphale, et se confondent ainsi le plus souvent avec ce dernier.

L'échinocoque est le seul parasite rencontré dans le corps pituitaire, et même sa présence y est rare, car il n'a été observé que trois fois jusqu'ici. Sœmmering en a communiqué un cas à Bremser et à Baillie qui en font mention, l'un dans son *Traité des maladies vermineuses*, l'autre dans son *Manuel d'anatomie pathologique*. Guesnard signale la présence, chez un enfant de sept ans, d'un kyste hydatique situé dans le corps pituitaire entre la portion osseuse du corps du sphénoïde et la dure-mère. A ce kyste, dont le volume était le double de celui d'un œuf de poule, se trouvaient accolés une vésicule de même nature, de la grosseur d'une noix, et d'autres kystes du volume d'une lentille, ou même plus petits, au nombre de vingt. Esquirol parle enfin d'hydatides existant dans toute la longueur de la moelle épinière et d'un kyste rempli d'un fluide brun rougeâtre, contenu dans la glande pituitaire.

Bibliographie. — Guesnard, *Observations d'acéphalocystes développés dans les os du crâne* (*Journ. hebd. des progrès des sc. méd.*, 1836, t. I, p. 271). — Esquirol, dans C. Davaine, *Traité des entozoaires et des maladies vermineuses*. 2e édit., Paris, 1878, p. 714.

## ARTICLE II. — GLANDE PINÉALE OU ÉPIPHYSE

Située dans l'épaisseur de la toile choroïdienne, au-dessus des tubercules quadrijumeaux, au-devant du cervelet, en arrière du troisième ventricule, la glande pinéale ou *conarium* est un petit organe qui a la forme d'une pomme de pin dont la grosse extrémité repose en bas et en avant. Cet organe, dans lequel Descartes plaçait le siège de l'âme, ne paraît pas remplir des fonctions bien importantes, du moins si l'on en juge d'après sa structure qui a de grandes analogies avec celle du corps pituitaire. Il comprend en effet, suivant Grandry, deux couches distinctes :

l'une externe ou corticale composée de groupes cellulaires disséminés entre des faisceaux conjonctifs et probablement entourés d'une membrane propre; l'autre, centrale ou médullaire, formée de myélocytes et de cellules multipolaires d'où émanent des cylindres axes, le tout disposé au sein d'une matière granuleuse abondante; mais il nous faut reconnaître que certains auteurs nient l'existence de ces derniers éléments chez l'homme, et que plusieurs attribuent à la glande pinéale une cavité centrale.

La glande pinéale, en somme, est, dans le principe, constituée par des follicules remplis d'un liquide albumineux et tapissés de cellules épithéliales, comme cela se voit chez les mammifères pendant la période embryonnaire; plus tard, ces follicules sont diminués de volume, difficiles à distinguer, les cellules épithéliales s'étant converties en éléments semblables à ceux des follicules lymphatiques. Appuyé de cette donnée, Mihalkovicz pense que cette glande, de même que la pituitaire, provient de l'épithélium de la bouche. Ajoutons que certains auteurs considèrent la glande pinéale comme l'homologue de l'œil médian des pyrosomes, de l'œil pariétal des lézards, et la font provenir d'un diverticule creux communiquant avec le troisième ventricule, et qui aurait son origine dans la vésicule cérébrale primitive.

La glande pinéale n'est pas à l'abri des lésions matérielles, et l'importance de ces lésions assez semblables à celles du corps pituitaire ne résulte pas tant du trouble des fonctions jusqu'ici inconnues de cette glande que de la perturbation fonctionnelle apportée dans les organes de son voisinage.

Bibliographie générale. — A.-V. Otto, *A Compendium of human and compar. anat., translat. by J.-F. South*, London, 1831, p. 393. — Legros, *Étude sur la glande pinéale et ses états pathologiques*. Thèse de Paris, 1873. — Peytoureau, *La glande pinéale est le troisième œil des vertébrés*. Th. Bordeaux, 1887.

## ANOMALIES DE FORMATION

Les malformations de la glande pinéale sont peu connues, pour le motif, sans doute, qu'on néglige le plus souvent de les chercher. Weigert, pourtant, a trouvé dans cet organe, chez un garçon de quatorze ans, une tumeur nodulaire avec kyste, qui envahissait le troisième ventricule et se prolongeait en arrière à travers l'aqueduc de Sylvius jusqu'au quatrième ventricule, refoulant les tubercules quadrijumeaux en haut et en arrière. Cette tumeur, recouverte d'une capsule, contenait des épithéliums,

des glandes sébacées, des follicules pileux, des cheveux, de la graisse, du cartilage, des fibres musculaires lisses, et peut-être aussi des nerfs. Elle ne différait donc pas d'un kyste dermoïde, et, suivant les divisions adoptées dans ce livre, elle rentrerait dans la classe des monstruosités.

De cette production il est possible de rapprocher des formations complexes qui, si elles ne doivent être envisagées comme des anomalies monstrueuses, sont tout au moins des lésions développées à un âge peu avancé de la vie, lorsque la glande pinéale ne s'est pas encore transformée. Des exemples de ces désordres nous sont fournis par les trois observations suivantes. Un garçon de seize ans, vu par Falkson, est emporté par des phénomènes cérébraux. Il offre au niveau du troisième ventricule une tumeur lobulée qui comprime les couches optiques et refoule en arrière les tubercules quadrijumeaux. Histologiquement, cette tumeur renferme une charpente formée de cellules allongées, fusiformes, de groupes de cellules cartilagineuses, et enfin de cellules épithéliales cylindriques tapissant des kystes d'un diamètre de 20 à 25 millimètres. Charlewood Turner a trouvé, exposée dans un musée, une pièce pathologique représentant une tumeur arrondie, lobulée, située dans le troisième ventricule cérébral et comprimant les tubercules quadrijumeaux. Cette tumeur était composée de cloisons fibreuses très vasculaires, d'éléments épithéliaux disposés en forme de glandes, et de cellules encapsulées munies de larges nucléoles et semblables à des cellules nerveuses ganglionnaires. Enfin, chez un enfant de treize ans, observé par Coats, il existait, au-dessous du corps calleux, une tumeur arrondie, lobulée, formée de deux parties adhérentes entre elles, qui comprimait les couches optiques, distendait les ventricules latéraux, refoulait en arrière les tubercules quadrijumeaux et se prolongeait à travers l'aqueduc de Sylvius jusque dans le quatrième ventricule. La composition histologique de cette production était, pour ainsi dire, identique à celle de la tumeur observée par Falkson, car elle contenait, dans un stroma conjonctif, des îlots cartilagineux et des follicules tapissés d'épithéliums cylindriques. Tous ces faits doivent être rapprochés et comparés aux cas de malformation rencontrés dans le corps pituitaire. Les lésions en question sont en effet des anomalies de formation qui se rattachent au développement spécial du corps pituitaire et de la glande pinéale aux dépens de l'ectoderme.

Bibliographie. — C. Weigert, *Teratom der Zirbeldrüse* (*Archiv f. path. Anat. und Physiol.*, Berl., 1875, t. LXV, p. 212, 1 pl.). — Rob. Falkson, *Ein Chondrocystosarcom im dritten Ventrikel* (*Arch. f. pathol. Anat. und Physiol.*, 1879, t. LXXV, p. 550, 1 pl.). — F. Charlewood Turner, *Spindle-cell sarcoma of the pineal body containing glandular and carcinomatous structure*

*Trans. of the pathol. Soc. of London*, 1885, t. XXXVI, p. 27). — Joseph Coats, *An adenoid sarcoma with cartilage originating in the pineal gland* (*Trans. of the Pathol. Soc. of London*, 1887, t. XXXVIII, p. 44).

## ANOMALIES DE NUTRITION

### § 1er. — Phlegmasies et néoplasies.

La glande pinéale n'échappe pas à ces deux genres de lésions. Les phlegmasies qui s'y rencontrent peuvent, sans doute, être primitives; mais il est reconnu que, le plus souvent, elles sont le fait de la propagation d'une inflammation de voisinage. Un cas de suppuration localisée à cette glande, qui avait triplé de volume, se trouve rapporté par Lieutaud; le plus souvent, toutefois, c'est dans les cas de méningite suppurée que l'on est appelé à constater de semblables lésions.

Goitre pinéal. — Si les phlegmasies simplement scléreuses ont été rarement observées dans la glande pinéale, par contre on a constaté plusieurs fois l'hyperplasie totale de cet organe, qui se montre, ainsi que l'a vu Virchow, sous la forme d'une tumeur solide, gris rougeâtre, lobulée ou lisse et globuleuse, pouvant atteindre la grosseur d'une noisette ou d'une noix. Sur une coupe, le tissu gris, humide, richement vascularisé, se reconnaît facilement; il est le plus souvent parsemé de corpuscules calcaires et ne diffère, histologiquement, de l'état normal que par le volume un peu exagéré des éléments cellulaires. Ainsi, à l'instar du corps pituitaire et aussi du corps thyroïde (voyez plus loin), la glande pinéale peut doubler, tripler et même quadrupler de volume, tout en conservant sa structure; c'est donc là une sorte de goitre pinéal.

A côté de cette simple hyperplasie il existe vraisemblablement des néoplasies fibreuse et cancéreuse de la glande pinéale; mais les faits de ce genre sont fort peu nombreux. Friedreich, toutefois, rapporte un exemple de sarcome médullaire combiné à un psammome kystique hémorrhagique de cet organe chez une femme de cinquante-neuf ans.

Les causes des phlegmasies de la glande pinéale sont variables; la suppuration, avons-nous dit, y est presque toujours consécutive. Pour ce qui est de l'hyperplasie de cet organe, il y a lieu de remarquer qu'elle peut bien se produire sous des influences analogues à celles qui donnent lieu au goitre pituitaire. Quant à l'origine des néoplasies, elle reste inconnue.

Tous les désordres matériels, et surtout les tumeurs du *conarium*,

agissent par compression sur les parties situées dans leur voisinage, notamment sur les tubercules quadrijumeaux, les couches optiques, puis enfin sur la grande veine de Galien, dont l'obstruction a pour conséquence ordinaire l'hydrocéphalie. Dans ces conditions, il est facile de comprendre les effets désastreux de ces lésions sur les fonctions de l'encéphale.

BIBLIOGRAPHIE. — DESPORTES, *Histoire des malad. de Saint-Domingue*, Paris, 1770, t. II, p. 209. — MORGAGNI, *De sedibus et causis morborum*, epist. I, art. 2, L. 3. — LIEUTAUD, *Hist. anat. med.*, Parisiis, 1777 et Amst., 1796, p. 177, 210, 381. — Gilb. BLANE, *Trans. of a Soc. for the improvement of med. chirurg. knowledge*, Lond., 1800, t. II, p. 198. — J.-Fr. MECKEL, *Deutsches Archiv für die Physiologie*, 1815, t. I, p. 644. — SCHMIDT, *Berliner med. Zeitschrift*, 1837. — ŒSTERLEN, *Jahrb. für praktische Heilkunde*, 1845, p. 409. — R. VIRCHOW, *Archiv. für pathol. Anat. und Physiol.*, 1857, t. XII, p. 483. — FRIEDREICH, *Psammoma kystomatosum hæmorrhag. der glandula pinealis in Combinat. mit Medullarsarkome* (*Archiv f. path. Anat. und Physiol.*, 1865, t. XXXIII, p. 165).

## § 2. — HYPOPLASIES.

De même que toutes les glandes dites vasculaires sanguines, la glande pinéale se transforme, à un âge peu avancé de l'existence, et subit soit la dégénérescence graisseuse, soit la dégénérescence amyloïde. Dans certains cas, elle se calcifie, du moins partiellement ; aussi n'est-il pas rare d'y trouver, à l'état pathologique surtout, des concrétions formées de sels de chaux et considérées à tort comme des grains de sable (fig. 173). Constituées par des masses irrégulières de 0m,12 à 0m,4 de diamètre, quelquefois aplaties, plus souvent arrondies ou d'aspect bizarre, formées de couches concentriques avec double contour, ces concrétions infiltrent en général les faisceaux de tissu conjonctif, et sont composées de carbonate de chaux mélangé de phosphate de chaux, et d'une substance fondamentale organique.

FIG. 173. — Concrétion calcaire de la glande pinéale.

### ANOMALIES DE CIRCULATION

Les anomalies de circulation ont été peu étudiées dans la glande pinéale, mais elles ne s'y rencontrent pas moins. Virchow rapporte qu'il a observé l'hypérémie de la substance médullaire de la glande pinéale

chez un garçon de six ans, mort après la rougeole avec des symptômes d'arachnitis. L'hémorrhagie de ce même organe n'a pas été signalée que je sache, mais c'est vraisemblablement à cause du peu de soin que l'on apporte généralement à son examen.

L'hydropisie de la glande pinéale a par contre été vue dans un certain nombre de cas. Elle est caractérisée par l'accumulation d'un liquide séreux au sein de la cavité de la glande qui se dilate peu à peu, arrive à former dans certains cas une tumeur plus grosse qu'une noisette et dont les effets se rapprochent de ceux que déterminent les néoplasies du même organe.

Bibliographie. — Angeli, *Osserv. med. prat. et chirurg.*, Imola, 1793, t. I, p. 27. — Nieden, *Hydropisie de la glande pinéale* (*Centralblatt für Nervenkrankh.*, 1879, n° 9, et *Gaz. méd. de Paris*, 1880, p. 205).

### ANOMALIES ACCIDENTELLES

Le traumatisme de la glande pinéale est chose difficile et rare; quant au parasitisme de cet organe, il a été observé dans quelques cas.

Un fait d'hydatide de la glande pinéale est signalé par Otto; la glande tuméfiée était remplie d'échinocoques. Plus récemment Smith en a rapporté un nouveau cas chez un malade qui se trouva atteint tout à coup de coma et de paralysie, puis se rétablit en partie et mourut très rapidement.

Bibliographie. — A.-W. Otto, *A Compendium of human and comparative Anatomy*, trad. angl. par South, London, 1831, p. 393. — H. Smith, *Case of sudden coma and paralysis; partial Recovery of consciousness and power, rapid death; hydatids of pineal glands, liver and peritoneum* (*Lancet*, London, 1878, I, 48).

## ARTICLE III. — CORPS THYROIDE

Situé à la partie antérieure et inférieure du cou, au-devant de la trachée, le corps thyroïde de l'homme est un organe bilobé, dont les deux moitiés sont réunies entre elles par une portion médiane, mince et étroite, appelée *isthme*. Par sa disposition générale et par son aspect, cet organe ressemble aux glandes ordinaires, mais on n'y découvre aucune trace de canaux excréteurs, et les matières sécrétées dans son intérieur ne peuvent en être extraites que par absorption.

La structure du corps thyroïde comprend : une charpente de tissu

conjonctif, des éléments épithéliaux disposés d'une façon particulière et généralement décrits comme des vésicules closes, puis des vaisseaux sanguins, des vaisseaux lymphatiques et des nerfs.

Enveloppée d'une capsule résistante analogue à la capsule de Glisson, la glande thyroïde a sa charpente formée de cloisons partant de cette capsule; les unes, de premier ordre, la divisent en groupes de vésicules, les autres, de second ordre, séparent chaque vésicule des vésicules voisines. D'autant plus épaisses que le sujet est plus âgé, les cloisons sont à peine visibles chez l'embryon, où les vaisseaux remplissent presque complètement les interstices que laissent entre elles les cavités thyroïdiennes. Ces cavités sont tapissées par une membrane épithéliale à une seule couche, qui leur forme une enveloppe continue. Une matière albumineuse s'accumule dans ces cellules et devient libre, soit par la destruction de leur membrane d'enveloppe, soit par exosmose ; et comme il arrive de rencontrer de grandes masses de matière colloïde dans les alvéoles thyroïdiennes, alors que le revêtement épithélial est parfaitement sain, il y a lieu d'admettre avec Boéchat que la destruction de la cellule n'intervient pas comme phénomène nécessaire dans le mécanisme de production de cette matière. En somme, la formation de la matière colloïde à l'intérieur des vésicules thyroïdiennes est un phénomène physiologique, et la lésion décrite sous le nom de *dégénérescence colloïde* du corps thyroïde n'en est que l'exagération. Cette substance, principalement formée de mucine, suivant Eichwald et Kühne, n'est, pour Virchow, qu'une modification particulière de l'albumine ; elle se trouve dans les vésicules thyroïdiennes en même temps que des sels minéraux.

Les vaisseaux sanguins viennent des carotides ; ils se rendent au corps thyroïde par plusieurs troncs flexueux dont les anastomoses forment au sein de cette glande un lacis vasculaire des plus riches, indice de l'importance fonctionnelle de cet organe. Les vaisseaux lymphatiques très nombreux, ont pour origine, comme l'a vu Sappey, la paroi des vésicules ; mais en outre, Boéchat a constaté dans les trabécules du tissu conjonctif interalvéolaire tout un système de cavités formant un vaste réseau caverneux dont l'injection fait doubler ou tripler le volume de la glande. Dans les aréoles laissées libres par ce système sont contenues les vésicules auxquelles se trouve adossée la paroi des fentes lymphatiques. Celles-ci sont tapissées par un endothélium qui non seulement recouvre leur charpente, mais encore les travées et les brides qui, par places, rétrécissent, segmentent ou traversent ces cavités.

Les nerfs de la glande thyroïde, très nombreux, accompagnent les vaisseaux et cheminent isolément entre les lobes et les lobules, pour

se perdre dans la trame lamineuse qui entoure les vésicules. Les plus gros de ces troncs nerveux renferment des cellules ganglionnaires isolées ou groupées au nombre de deux à cinq ; elles appartiennent toutes à la variété dite des fibres de Remak.

Le corps thyroïde apparaît tout d'abord sous la forme d'un renflement situé sur la ligne médiane de la paroi antérieure du pharynx (Remak) ; puis il s'isole et se divise en deux lobes fournissant chacun des bourgeons épithéliaux que vient séparer une trame conjonctivo-vasculaire. Muller a trouvé cette glande composée au deuxième mois de la vie intra-utérine de deux lobes pairs, réunis par un isthme étroit et formés de cordons épithéliaux pleins, mais Kolliker prétend avoir rencontré des vésicules glandulaires chez un embryon humain de 32-40 millimètres. Hermann et Tourneux ont constaté que le corps thyroïde apparaît sous la forme de deux masses glandulaires, disposées en croissant sur les côtés du canal aérien. Ces masses sont composées de cordons de cellules ramifiés, englobés dans une trame conjonctive lâche et vasculaire, lesquels présentent sur leur parcours des renflements sphériques ou ovoïdes creusés d'une cavité centrale, et constitués par de petites cellules polyédriques tassées les unes contre les autres.

Le corps thyroïde, en somme, se développe à la façon des glandes en grappe, il est relativement volumineux chez le nouveau-né, cesse de s'accroître peu de temps après la naissance et se modifie avec l'âge. Une substance homogène transparente, assez molle, due à la transformation colloïde des cellules glandulaires, vient alors encombrer les vésicules, qui d'ailleurs s'infiltrent parfois de granulations graisseuses et s'atrophient.

Les fonctions du corps thyroïde sont peu connues ; tout ce que l'on sait de cet organe, c'est qu'il sert de régulateur à l'irrigation sanguine de la moitié supérieure du corps et du cerveau en particulier ; mais il jouerait de plus, suivant quelques auteurs, le rôle d'un organe hémopoiétique. Ce dernier rôle toutefois n'est pas bien établi, malgré la présence, au sein de la glande thyroïdienne, de leucine, hypoxanthine, acides gras volatils, acides lactique et succinique.

L'ablation du corps thyroïde n'est pas une opération qui puisse nous renseigner exactement sur la fonction de cette glande, mais les résultats qu'elle donne ne méritent pas moins d'être soigneusement notés. Suivant Aug. et J. Reverdin, Kocher, Julliard, Bruns, Baümgartner, Gussenbaüer, etc., les effets de cette opération chez l'homme varient et se manifestent tout d'abord par des désordres nerveux divers. Ces désordres sont de deux ordres : les uns, tels que la manie et la tétanie, sont com-

muns à un certain nombre d'opérations où le système nerveux se trouve intéressé et particulièrement à celles de l'abdomen; les autres appartiennent d'une façon plus spéciale à l'extirpation du goitre. Décrits sous le nom de *cachexie strumiprive*, ces derniers accidents ne se manifestent en général que trois à quatre mois après l'opération; ils débutent par une fatigue avec faiblesse générale, pesanteur dans les membres, décoloration des téguments, gonflement avec refroidissement du visage et des extrémités. A la face, la bouffissure atteint les deux paupières, les joues et épaissit les traits; le nez, plus ou moins épaté, surmonte des lèvres gonflées, renversées en dehors, de telle sorte que l'ensemble du visage revêt l'aspect de la physionomie dans le crétinisme. En même temps, l'activité cérébrale diminue, principalement chez les enfants et les adolescents; il survient de la lenteur de la parole, de la tristesse, de la lourdeur des mouvements, et il se produit, du moins chez les jeunes gens, un certain arrêt de la croissance, suffisant à contre-indiquer l'opération de la thyroïdectomie, tant que le développement n'est pas achevé. Le corps entier devient plus épais, le ventre augmente de volume, la peau est pâle, sèche, écailleuse, le teint du visage blanc, jaunâtre, blafard ou terreux, et, dans quelques cas, à l'épaississement du tégument externe, s'ajoute celui des membranes muqueuses de la langue et du palais. Ces accidents s'améliorent difficilement; ils ont une marche pour ainsi dire fatalement progressive.

L'ablation totale du corps thyroïde est la condition de la genèse de ces accidents, qui, chez les individus opérés avant l'achèvement de la croissance, s'opposent au développement physiologique normal. Or aucune opération pratiquée sur le cou, autre que la thyroïdectomie, ne donnant lieu à cette cachexie, on est conduit à reconnaître que l'origine en est dans la suppression des fonctions de la glande thyroïde.

Le crétinisme, affection qui se rapproche des accidents en question, et dans laquelle le corps thyroïde est généralement lésé, sinon totalement absent, est d'ailleurs un argument favorable à cette manière de voir; nous en dirons autant d'une autre maladie où le corps thyroïde a également été trouvé altéré : le *myxœdeme* des auteurs anglais ou *cachexie pachydermique* de Charcot. Ajoutons encore que dans une maladie (idiotie crétinoïde), assez semblable au myxœdème et à la cachexie strumiprive, Bourneville et Bricon ont constaté l'absence du corps thyroïde.

L'expérimentation sur les animaux vient d'ailleurs appuyer cette opinion : Schiff (1) a vu l'ablation totale du corps thyroïde, chez les chiens,

(1) Schiff, *Rev. de la Suisse romande*, février 1884, et *Revue de méd.*, 1884, p. 608.

être suivie au bout de quelques jours de la mort de ces animaux. Somnolence et indifférence pour tout ce qui entoure l'animal opéré; tels seraient les effets de la thyroïdectomie, suivant cet auteur qui en arrive à considérer comme très probable l'hypothèse de rapports intimes entre la glande thyroïde et la nutrition du système nerveux central. Des effets assez semblables ont été constatés par Albertoni et Tizzoni (1), qui les attribuent à une diminution de l'oxygène dans le sang artériel. D'un autre côté Horsley (2) a noté que des singes auxquels la glande thyroïde avait été extirpée, ne survivent pas plus de trois à quatre mois à l'opération. Ces animaux traversent tout d'abord une période névrosique pendant laquelle il se produit un tremblement rappelant celui de la paralysie agitante et de l'hémiplégie, puis leur état mental s'altère, et ils deviennent idiots. Le myxœdème survient, la température s'abaisse et la mort a lieu. Assez conformes aux résultats constatés chez l'homme à la suite de l'ablation totale du goitre, ces désordres montrent suffisamment la gravité de la thyroïdectomie complète et doivent engager le chirurgien à se contenter d'une opération partielle qui n'a pas ces inconvénients. Effectivement, si dans quelques cas l'ablation du corps thyroïde n'a pas été suivie d'accident, c'est sans doute parce qu'elle était partielle, ou encore parce qu'elle portait sur une glande dont les fonctions graduellement compromises par le goitre, se trouvaient suppléées par d'autres organes.

La glande thyroïde joue en somme un rôle important dans l'organisme et les effets de son ablation retentissent particulièrement sur l'encéphale; mais le rapport qui existe entre cette glande et les centres cérébraux nous est toujours inconnu, car il n'est guère possible de considérer comme certaine l'opinion de Rogowitsch (*Rev. des sc. méd.*, t. XXIX, p. 436), suivant laquelle la fonction du corps thyroïde consisterait à détruire ou à neutraliser certains produits de dénutrition organique dont l'accumulation dans le sang, après la suppression de cette glande, exercerait une action toxique sur les éléments nerveux.

Bibliographie générale. — Lalouette, *Rech. anat. sur la glande thyroïde* (*Mém. Acad. roy. des sc.*, 1750). — Amado (da Silva), *Note sur un point obscur de la glande thyroïde* (*Journ. de l'anat. de l'homme et des animaux*, mai 1870, p. 244). — W. Muller, *Ueber die Entwickel. d. Schildrüse* (*Jenaische Zeitschrift*, 1871, t. VI). — Boéchat, *Recherches sur la structure normale du corps thyroïde*, Paris, 1873. — Le même, *Des sinus lymphatiques du corps thyroïde* (*Gaz.*

(1) Albertoni et Tizzoni, *Rev. des sc. méd.*, 1886, t. XXVII, p. 35.

(2) Horsley, *Comptes rendus de la Soc. de biologie*, 26 décembre 1885, et *Rev. des sc. méd.*, t. XXVIII, p. 44, 1886.

*méd.*, Paris, 1873, p. 282). — A. Wölfler, *Ueber die Entwick. und den Bau d. Schildrüse*, Berlin, 1880, et *Rev. des sc. méd.*, 15 janv. 1882, p. 9. — Stephen Mackenzie, *On the weight of the thyroid body in persons dying from various causes* (*Med. chir. Transact.*, 1884, t. XLVII, p. 277). — P. Meuron, *Développement du thymus et de la glande thyroïde* (*Arch. des sc. phys. et naturelles*, Genève, 1886, t. XV, et *Rev. des sc. méd.*, 1885, t. XXVII, p. 8 et 35). — A. Streckeisen, *Beiträge zur morphologie der Schildrüsse* (*Arch. f. path. Anat. und Physiol.*, Berlin, 1866, t. CIV, p. 215). Voyez les traités de Kölliker, His, Sappey et l'art. Thyrode de Hermann et Le Touaneux (*Dict. encycl. des sc. méd.*, sér. 3, t. XVII, p. 467). — Johann Meuli, *Zur Function der Schildrüse* (*Archiv für die gesammte Physiologie*, t. XXXIII, p. 378, et *Rev. des sc. méd.*, 1884, t. XXIV, p. 420).

Pesme, *De l'extirpation du goitre*. Thèse de Strasbourg, 1868. — Brütz, *Du traitement chirurgical des goitres parenchymateux, et en particulier de leur extirpation*, Lausanne, 1871. — Michel, *De l'extirpation complète de la glande thyroïde dans les cas de goitres suffocants, cystiques ou parenchymateux* (*Gaz. hebd. de méd. et de chir.*, Paris, 1873, p. 699). — A. Boursier, *De l'intervention chirurgicale dans les tumeurs du corps thyroïde*. Thèse d'agrég., Paris, 1880. — Périer et Tillaux, *Extirpation du corps thyroïde; deux observ.* (*Bull. de la Soc. de chirurg.*, 1881, p. 565 et 648). — J.-L. Reverdin, *Soc. de méd. de Genève*, dans *Rev. méd. de la Suisse romande*, 1883, t. III, p. 47. — J.-L. et Aug. Reverdin, *Note sur 22 opér. de goitre* (*Ibid.*, p. 167, 233 et 309). — Th. Kocher, *De l'extirpation du goitre et de ses conséquences* (*Gaz. méd. de Paris*, 1883, p. 200). — Julliard, *Trente et une extirpat. de goitre* (*Rev. méd. de la Suisse romande*, 1883, III, p. 686). — E. Lebec, *De l'extirpation du corps thyroïde* (*Archives de méd.*, 1883, t. II, p. 176 et 310) (*Revue critique*). — Bruns, *Du goitre et de l'extirpation expérimentale du corps thyroïde* (*Wien. Med. Blatt*, 47, et *Un. méd.*, 1885, sér. 3, t. XXXIX, p. 126). — M. Schiff, *Résumé d'une série d'expériences sur les effets de l'ablation du corps thyroïde* (*Rev. méd. de la Suisse romande*, 15 février 1884, et *Rev. des sc. méd.*, t. XXIV, p. 435). — E. Bottini, *L'estirpazione del gozzo e el sue cliniche consequenze* (*La Medicina contimporanea*, 1884, 10-11, et *R. des sc. méd.*, t. XXVII, p. 717). — S. Mikucilz, *Ueber die Resection des Kropfes* (*Centralbl. f. Chirurgic*, 1885, p. 889, n° 51, et *R. des sc. méd.*, t. XXVII, p. 639). — Baumgartner, *Zur Cachexia Strumpriva* (*Archiv f. kl. Chir.*, 1885, XXXI, 119). — Gordon, *Un cas de myxœdème consécutif à l'extirpation du corps thyroïde* (*The Lancet*, 1886, n° 11, et *Gaz. méd.*, 1886, p. 559).

A.-G. Hedenus, *Tractatus de glandula thyreoida tam sana quam morbosa, inprimis de struma ejusque causis atque modela* (*Lips.*, 1822, p. 42, avec bibliographie). — T.-W. King, *On the thyroid gland, with notes on the same subject* (*Guy's hospit. Reports*, London, 1836, p. 429, 653). — H. Lebert, *Die Krankheiten der Schildrüse und ihre Behandlung* (Breslau, 1862). — R. Virchow, *Pathologie des tumeurs*, trad. fr. par P. Aronssohn, Paris, 1871, t. III, p. 195, 275. — P. Berger, *Examen des travaux récents sur l'anat., la physiol. et la*

*pathol. du corps thyroïde* (*Arch. gén. de méd.*, 1874, t. II, p. 73, 207, 422 et *Revue des sciences méd.*, Paris, 1879, t. XXIV, p. 721). — A. Broca, art. Glande thyroïde (*pat. chir.*) (*Dict. encyclopéd.*, sér. 3, t. XVII, p. 460, Paris, 1887, avec bibl., p. 513).

## ANOMALIES DE DÉVELOPPEMENT

### § 1er. — Malformations du corps thyroïde

#### I. — Agénésie.

L'agénésie du corps thyroïde est totale ou partielle. L'absence partielle consiste dans la non-formation ou la disparition de l'isthme ou de l'un des lobes de cette glande, elle est sans importance appréciable sur la santé générale du sujet. Il en est autrement de l'absence totale; celle-ci est une anomalie, à la vérité fort rare, mais qui le serait moins sans doute si on la cherchait avec plus de soin, chez les idiots et les crétins de nos établissements hospitaliers. Dans cinq cas suivis d'autopsie et relevés par nous dans différents recueils, la conformité des symptômes est parfaite. Des enfants dont l'âge variait depuis six mois jusqu'à onze ans, avaient tous les attributs du crétinisme sporadique, à savoir : petite taille, bouche large, langue épaisse, facies idiot, difficulté ou impossibilité à se mouvoir, etc.; aucun d'eux ne présentait de corps thyroïde, mais de chaque côté du cou, il existait, du moins pendant la vie, des tumeurs molles, surtout formées d'amas graisseux. Hilton Fagge a vu quatre faits semblables dans lesquels le corps thyroïde, malgré l'absence d'autopsie, paraissait également faire défaut, et se trouvait en quelque sorte remplacé par des tumeurs situées de chaque côté de la région antérieure du cou. Notons que dans la plupart de ces cas, la santé des ascendants ne laissait rien à désirer, et qu'ainsi aucun antécédent héréditaire ne venait expliquer les désordres observés. Mais, si l'on se demande quelle relation peut exister entre l'absence du corps thyroïde et l'état général de ces malades, on en arrive à la conclusion que l'agénésie de la glande thyroïdienne ou tout au moins celle des nerfs qui s'y distribuent, doit contribuer à cette modification si particulière de l'organisme.

Bibliographie. — T. B. Curling, *Two cases of absence of the thyroid body and symmetrical swellings of fat tissue at the side of the neck, connected with defective cerebral development* (*Med. chir. Transact.*, 1850, t. XXXIII, p. 303). — Langdon down, *Case of arrested development* (*Trans. of the path. Soc.*,

London, 1869, t. XX, p. 419). — C. Hilton Fagge, *On sporadic cretinism, occuring in England* (*Med. chir. Transact.*, London, 1871, t. LIV, p. 155). — Fletcher Beach (*Absence of thyroid gland or body in a cretin* (*Trans. of the pathol. Soc.*, London, 1874, t. XXV, p. 265). — Le même, *Trachea, showing absence of thyroid gland and falty tumours, from a case of sporadic cretinism* (*ibid.*, London, 1876, t. XXVII, p. 316). — Demme, *Die Krankheit d. Schildrüse*, Berne, 1879. — Grüber, *Sur l'absence d'isthme du corps thyroïde chez l'homme*, (*Arch. f. path. Anat., Phys. u. wissensch. Med.*, 1876, p. 208, et *Rev. des sc. méd.*, t. X, p. 21).

### II. — Hypergénésie.

La glande thyroïde, au lieu de former un seul corps ou une seule masse, se trouve quelquefois divisée en plusieurs parties, rapprochées ou disséminées au voisinage de la trachée. Ce sont les glandes thyroïdes accessoires, qui constituent assez souvent des tumeurs indépendantes de la trachée, et passibles comme telles de prêter à de nombreuses confusions. Toutefois ne doivent être envisagées de la sorte que les glandes isolées résultant du développement congénital d'un lobe thyroïdien, de forme, de volume et de siège variables, complètement indépendantes du corps thyroïde ou simplement reliées à lui par un pédicule vasculaire.

Ces glandes accessoires ont été divisées en supérieures, inférieures, latérales, antérieures et postérieures. Les glandes thyroïdes accessoires supérieures sont les plus communes, car Gruber a constaté leur existence 23 fois sur 300 cadavres ; elles siègent entre l'os hyoïde et l'isthme de la thyroïde, plus ou moins haut sur la ligne médiane ou sur les côtés. Toujours sous-aponévrotiques, elles sont recouvertes par le muscle sterno-hyoïdien, et reliées par des productions ligamenteuses, soit au cartilage thyroïde, soit à l'os hyoïde; rarement elles sont situées au-dessus du larynx. Verneuil a disséqué un lobe aberrant de la thyroïde dans l'épaisseur des insertions des muscles qui s'insèrent à l'os hyoïde. Lücke a pratiqué l'extirpation d'un goitre accessoire situé au-devant du menton. Les glandes latérales se rencontrent le plus fréquemment le long des bords du corps thyroïde; mais elles ont été parfois observées dans tout l'espace compris entre le maxillaire inférieur, le bord antérieur du trapèze et la clavicule.

Poland est le seul auteur qui ait observé l'existence d'un lobe aberrant antérieur; la tumeur enkystée était superposée au lobe droit de la thyroïde dont elle était absolument indépendante. Les glandes thyroïdes accessoires inférieures siègent au-dessous de l'isthme, soit sur la ligne

médiane, soit sur les côtés de la trachée. Les glandes postérieures enfin, situées en arrière des lobes latéraux, présentent un intérêt particulier, à cause de la compression qu'elles exercent sur la trachée et sur l'œsophage.

La forme des glandes thyroïdes accessoires est sphérique, ovoïde ou cylindrique et rappelle assez bien celle des ganglions lymphatiques. Leur volume varie depuis celui d'un pois jusqu'à celui d'un gros haricot ; leur tissu rappelle celui du corps thyroïde. Ces glandes sont enveloppées d'un réseau veineux très dilaté, ce qui permet de les reconnaître. Les artères qui les nourrissent sont presque toujours des branches des thyroïdes supérieures et inférieures.

Semblables aux productions analogues de la rate, des capsules surrénales, etc., les glandes accessoires prennent naissance au moment de la formation du corps thyroïde et ne sont que des lobules égarés de cet organe. L'hérédité est sans importance sur leur développement; mais elles sont, de même que le corps thyroïde, sujettes aux inflammations, à l'hypertrophie et à la dégénérescence kystique. Ces altérations, qui constituent des goitres accessoires, apparaissent le plus souvent au moment de la puberté. Les accidents qu'elles déterminent sont en rapport avec leur siège et consistent en des phénomènes de compression et d'atrophie des organes adjacents. Il importe donc de connaître l'existence de ces anomalies, pour arriver à les distinguer à l'état pathologique de toute autre lésion pouvant les simuler.

BIBLIOGRAPHIE. — A.-V. HALLER, *Élém. physiol.*, t. III, Lausanne, 1766, 4e liv., t. X, § 21, p. 196. — W. GRUBER, *Med. Jahrb. d. k. k. Œst. States*, t. LI, Wien, 1845, p. 147. — Le même, *Ueber die Glandula thyreoidea accessoria* (*Archiv f. pathol. Anat. und Physiol.*, t. LXVI, Berlin, 1876, p. 447). — BRUCH, *Bericht in d. Verhandl. d. natürforsch. Gesellschaft*, Basel, 1852, p. 183. — Alf. POLAND, *Tumour of the neck in connexion with thyroid gland* (*Guy's Hosp. Reports*, London, 1871, t. XVI, p. 484). — HOUEL, *Kyste congénital du cou paraissant développé aux dépens du corps thyroïde* (*Bull. de la Soc. anat.*, 1873, t. XLVIII, p. 632). — RENDU, *Kyste du cou*) *Ibid.*, 1871, t. XLVI, p. 171). —ZUKERKANLD, *Ueber eine bisher noch nicht beschrieb. Drüse in der Regio suprahyoidea*, Stuttgart, 1879. — H. KADYL, *Ueber access. Schildrüssenläppchen in der Zungenbeingegend* (*Arch. f. Anat. und Physiol.* [*Physiol. Abth.*], 1879, p. 312). — WÖLFLER, *Die Aortendrüse u. der Aortenkropf* (*Wiener Med. Wochenschrift*, 1879, et *loc. cit.*). — MADELUNG, *Considérations anatomiques et chirurgicales sur les glandes thyroïdes accessoires* (*Arch. f. klin. Chirurg.*, t. XXIV; anal. d. *Arch. gén. de méd.*, Paris, 1880, t. I, p. 232).

### § 2. — Kystes dermoïdes.

Développé aux dépens de l'épithélium pharyngien, le corps thyroïde, de même que les glandes pituitaire et pinéale, est le siège, dans des cas relativement rares, de productions ou tumeurs mixtes dues à une sorte d'invagination embryonnaire, et dans lesquelles se rencontrent simultanément différents tissus de l'économie ou même des organes. Un fait de ce genre a été observé par Zahn, chez un fœtus de sept mois. La tumeur thyroïdienne, du volume d'un poing d'adulte, s'étendait depuis le menton de l'enfant jusqu'au sternum; elle était constituée par des cellules arrondies, entre lesquelles étaient interposés des îlots de cartilage hyalin et ostéoïde, des cellules pigmentaires, des fibres contractiles, striées, ou embryonnaires, des boyaux d'épithéliums plissés. Ainsi, d'après sa structure histologique et eu égard au sujet qui en était porteur, cette production doit être considérée comme congénitale et ne peut s'expliquer que par un vice de formation.

Bibliographie. — W. Zahn, *Contribution à l'étude des tumeurs du corps thyroïde* (*Deutsche Zeitschrift für Chirurgie*, t. XXIII, fasc. 3 et 4, 1886; *Gaz. méd. de Paris*, 1886, 20 nov., p. 559, et *Journ. des Soc. sc.*, 21 octobre 1885, p. 466).

## ANOMALIES DE NUTRITION

### § 1er. — Atrophie et Hypertrophie.

#### I. — Atrophie.

L'atrophie du corps thyroïde, phénomène commun dans la vieillesse, ne diffère pas des modifications imprimées par l'âge dans la plupart des organes; elle consiste en une transformation granulo-graisseuse ou même colloïde des éléments épithéliaux, fréquemment suivie de résorption, en sorte que ces éléments venant à disparaître en partie, le tissu conjonctif interstitiel épaissi constitue presque tout l'organe.

A côté de cette transformation sénile, se place une atrophie purement nerveuse, en ce sens que la diminution de volume des éléments thyroïdiens se trouve sous la dépendance d'un trouble de l'innervation. Hale White a rapporté deux faits qui sont des exemples frappants de cette

seconde forme. Le corps thyroïde, dans ces deux faits, était le siège d'une atrophie excessive, car il ne pesait que 9 grammes; sa structure vésiculeuse avait complètement disparu, et il se trouvait transformé en un tissu fibreux parsemé d'îlots colloïdes. Il existait dans ces deux cas un anévrysme de la crosse de l'aorte, disposé de telle façon que le nerf récurrent gauche était comprimé, atrophié et presque détruit. Aussi l'auteur s'est-il demandé si ce cordon n'était pas le nerf trophique de la glande thyroïde, d'autant plus que des recherches anatomiques sérieuses lui avaient appris qu'un certain nombre de filets nerveux, émanés du récurrent, allaient se perdre dans cette glande.

Il y a sans doute d'autres circonstances pathogéniques propres à déterminer l'atrophie du corps thyroïde; mais elles sont trop peu connues pour que nous ayons à en parler. Citons toutefois l'atrophie résultant de la compression exercée sur le corps thyroïde par des tumeurs de voisinage ou par toute autre lésion.

Bibliographie. — Hale White, *On atrophy of the thyroid body, following pressure on the recurrent laryngeal nerve* (*Brit. med. Journ.*, août 1845, p. 342, et *Rev. des sc. méd.*, t. XXVII, p. 751). — Le même, *Further communicat. on the function of the recurrent laryngeal nerve, with regard to the thyroid body* (*British med. Journ.*, 1885, p. 1014, et *Rev. des sc. méd.*, t. XXVIII, p. 305).

### II. — Hypertrophie.

Sous le nom d'hypertrophie de la glande thyroïde on décrit généralement le goitre ou même d'autres lésions phlegmasiques ou hypérémiques de cette glande; mais, s'il est vrai que ces lésions soient souvent difficiles à différencier, il ne faut pas moins reconnaître qu'un mot auquel on donne une trop large extension perd toute signification. Caractérisée par l'augmentation de volume des éléments constituant le corps thyroïde, l'hypertrophie vraie de cette glande est partielle ou générale.

Hypertrophie partielle. — Cette hypertrophie, relativement rare, se localise à l'isthme ou à un seul lobe. Assez peu rencontrée chez l'homme, si ce n'est à la suite de l'atrophie ou de la destruction d'un des lobes de la glande, elle a été observée chez les animaux par J. Wagner (1) qui, cinq semaines après l'ablation du lobe gauche du corps thyroïde chez un

(1) Voy. Bruns, *Du goitre et de l'extirpation expérimentale de la glande thyroïde* (*Union méd.*, 1885, t. XXXIX, p. 126).

chien, trouva le parenchyme du lobe droit hypertrophié et les vaisseaux notablement dilatés. Semblable modification ayant été vue chez le chat, on peut en conclure que l'absence d'un lobe du corps thyroïde, de même que l'absence d'un rein, a pour effet l'hypertrophie de l'organe congénère.

Hypertrophie générale ou goitre exophthalmique. — Le fait de la coexistence habituelle de cette hypertrophie avec des lésions oculaires lui a valu la dénomination de *goitre exophthalmique*. Caractérisé par l'augmentation de volume de la glande thyroïde, ce goitre, bien que situé au-devant de la trachée, comprime rarement ce canal. Les lobes saillants ont une consistance et une coloration peu distinctes de celles de l'état normal, et ne présentent de dégénérescence colloïde ou kystique que dans un petit nombre de cas. Cette dégénérescence existait dans un fait publié par Wilks, où le lobe gauche du corps thyroïde renfermait un kyste du volume d'une cerise ; mais on sait que ces kystes sont communs même dans les corps thyroïdes les plus normaux. Les vaisseaux thyroïdiens, les veines principalement, sont généralement élargis et le thymus se trouve parfois augmenté de volume. Le cœur est fréquemment hypertrophié, mais sans aucune altération de ses valvules; l'aorte et les gros vaisseaux sont la plupart du temps athéromateux. Histologiquement, le corps thyroïde ne diffère de l'état normal que par l'augmentation de volume avec ou sans hyperplasie des éléments épithéliaux des follicules qui le composent, ainsi que l'ont vu plusieurs auteurs et que nous avons pu le constater nous-même dans deux cas; le tissu interstitiel est abondant et les petits vaisseaux qui le parcourent sont dilatés. Généralement accompagnée de désordres nerveux divers tels que palpitations, exophthalmie, tremblements, vomissements, albuminurie avec ou sans polyurie, vitiligo, etc., cette hypertrophie, de même que les désordres qui lui font cortège, est certainement sous la dépendance d'un trouble de l'innervation vaso-motrice ou trophique et mérite, comme telle, la place que nous lui accordons.

Rare dans les lieux où règne le goitre endémique, l'hypertrophie en question constitue l'une des variétés les plus importantes du goitre sporadique; elle s'observe surtout chez la femme, à l'époque de la puberté et de l'accouchement, ou encore à la suite d'un trouble menstruel. Une de mes malades qui en était atteinte me présenta en même temps la plupart des signes de la chlorose : soumise à un traitement ioduré, elle guérit. Peu de temps après, elle prenait un embonpoint extraordinaire, souffrait au niveau de ses articulations qui étaient gonflées; et bien que

l'examen clinique du cœur ne m'eût relevé aucune lésion matérielle, elle mourait subitement dans cet état. Une jeune fille de vingt-deux ans auprès de laquelle je fus appelé en consultation, présentait, avec un goitre exophthalmique, des vomissements, de la dyspnée et une accélération très grande du pouls; malgré l'emploi de l'iodure de potassium et de la morphine, cette personne succomba aussi tout à coup.

BIBLIOGRAPHIE. — BASEDOW, *Exophthalmos durch Hypertrophie des Zellgewebes in der Augenhöhle* (*Casper's Wochenschrift*, 28 mars, 4 avril 1840, p. 197, 220). — HEUSINGER, *Ibid.*, 1851, n° 4, p. 53. — H. MARSH, *The Dublin quaterly Journ. of med. sc.*, 1842, vol. XX, p. 471. — NAUMANN, *Deutsch. Klinik*, 1853, n° 24, p. 269. — J. BEGBIE, *Anæmia and its conseq.*, etc. (*Edinb. med. and surg. Journ.*, 1855, p. 33, et *Gaz. méd.*, Paris, 1849, p. 843). — G. HIRSCH, *Klin. Fragmente*, Kœnisberg, 1858, p. 224. — MARKHAM, *Affection of the heart, with enlargement of the thyroid and thymus glands, and proeminence of the eyes* (*Trans. of the path. Soc.*, London, 1858, t. IX, p. 163). — L. LAQUEUR, *De morbo Basedowii nonnulla adjecta singulari observatione. Diss. inaug.*, Berol., 1860, p. 12. — TRAUBE et V. RECKLINGHAUSEN, *Deutsch. Klinik*, 1863, p. 286. — TROUSSEAU et PETER, *Gaz. hebd.*, 1864, p. 181. — Arch. REITH, *Exophthalmie et goitre; dégén. du nerf grand sympath. du cou* (*Med. Times and Gaz.*, 11 nov. 1865, et *Gaz. hebd. de méd. et de chirurg.*, Paris, 1866, p. 14). — S. WILKS, *Exophthalmic goitre* (*Guy's Hospital Reports*, 1869-70, sér. 3, t. XV, p. 22). — J.-F. GOODHART, *Exophthalmic goitre with enlargement of thymus* (*Trans. of the path. Soc.*, London, 1874, t. XXV, p. 240). — H.-G. HOWSE, *A case of exophthalmic goitre* (*Ibid.*, 1877, t. XXVIII, p. 115). — HABERSHON, *The Lancet*, 11 avril 1874. — GEIGEL, *La maladie de Basedow, goitre exophthalmique* (*Würzburg. medicin. Zeitschrift*, 1866, t. VII, livr. 2; anal. dans *Gaz. hebd.*, Paris, 1866, p. 780). — RAYNAUD, *Du goitre exophthalmique dans ses rapports avec le vitiligo.* — A. VULPIAN, *Arch. de méd.*, 1875, p. 679. — S. SMITH, *Med. Times and Gaz.*, Jun. 1878, p. 647. — BÉNARD, *Pathogénie et traitement du goitre exophthalmique* (*Journ. des connaiss. médic.*, 1882, n° 43). — O. TAPRET, *Goitre exophthalmique* (*Revue critique*) (*Archiv. gén. de méd.*, 1880, t. II, p. 592, et 1881, t. I, p. 73). — H. RENDU, art. GOITRE EXOPHTHALMIQUE, dans *Dict. encyclopéd. des sc. méd.*, avec bibliographie, Paris, 1883, sér. 4, t. IX, p. 555 et 624.

## § 2. — PHLEGMASIES DU CORPS THYROIDE OU THYROIDITES.

En dépit de sa grande vascularité, le corps thyroïde est un organe peu disposé aux phlegmasies, et ce fait est conforme à notre théorie de l'inflammation, puisqu'il tend à prouver que le processus inflammatoire a son siège dans les éléments des organes plutôt que dans le système vas-

chien, trouva le parenchyme du lobe droit hypertrop' notablement dilatés. Semblable modification ayan' on peut en conclure que l'absence d'un lobe du que l'absence d'un rein, a pour effet l'hyper' nère.

HYPERTROPHIE GÉNÉRALE OU GOITRE EN ... pour ca coexistence habituelle de cette hyr ...res du cor laires lui a valu la dénomination d' ...as tard, dispa par l'augmentation de volume de ' ...iverses venant situé au-devant de la trachée, ' ...ue, elles forment ur saillants ont une consistance ...cipaux tout au moins de l'état normal, et ne préser que dans un petit nombre ...EMIQUE. — Le plus souven fait publié par Wilks, où ...ue, par analogie avec le goitre e kyste du volume d'une ...sion que par son évolution, cet même dans les corps ...tuméfaction rapide de la gland diens, les veines pr ...ues dans les oreillons. Elle est g se trouve parfois ...er, molle et élastique plutôt que trophié, mais sr ...ouverte d'une peau saine. Ces cara vaisseaux sor ...du malade, car, si la mort survien corps thyro ...maladie accidentelle. Chez un sold volume av ...ont l'observation a été rapportée pa qui le cr ...umineux, en partie décoloré et grisât pu le r ...ibreux paraissaient hypertrophiés et o dant ...plus gros qu'un pois et remplis d'un l mer ...ntre. Semblable fait a été vu par Virchow ( ex ...II, p. 44).

r ...ous ou moins complète est la terminaiso ...de cette lésion. La tuméfaction diminue peu ...rement court (quinze jours ou un mois); l'es ...ncomitante disparaissent et tout rentre dans l'o ...a première fois en 1783 par Charmeil et p ...ion n'est pas seulement remarquable pa ...sur son évolution et par son mode de terminais ...rapide et les conditions dans lesqu ...circonstances qui en font une affect ...quelles a été observée cette forme d ...nous devons constater que, dans un gran ...état endémique; ce sont : la Savoie.

Dans les principales villes, telles que
lermont-Ferrand, Colmar, Neufbri-
ont en outre assez semblables.
soldats et aussi chez des
dix-huit à vingt-trois
, au moment des exer-
uite d'un refroidissement,
ite de l'ingestion d'une eau
montagnes. Incriminée dans la
ique, l'eau froide a été dans plu-
e efficiente, du moins la cause occa-
et rapporte que, pendant l'été de 1826,
parmi les élèves du collège de Clermont-
de goitres qu'il attribua à l'habitude qu'avaient
gens de boire à un robinet d'eau froide durant les
-dire pendant qu'ils étaient couverts de sueur. Le
, on mit à la disposition des élèves de l'eau conservée
nes à laquelle on mêlait une faible quantité de vinaigre, et
des goitres diminua sensiblement.

cause n'est pas acceptée de tous les observateurs, car il en est
i le goitre épidémique est contagieux; telle est l'opinion soutenue
docteurs Viry et Richard à propos d'une épidémie qu'ils ont
e à Belfort et qui a sévi tout à la fois sur les collégiens et sur les
; mais cette opinion mérite confirmation.

GRAPHIE. — LARREY, *Soc. de chirurgie*, mars 1853. — CHEVALIER, *Thyiguë* (*Recueil de mém. de méd. et de chirurgie militaires*, Paris, 1854, p. 325-338). — ARTIGUES, *Ibid.*, sér. 2, t. XIII. — V. NIVET, *Note sur estival épidém. et variqueux observ. d. le départ. du Puy-de-Dôme* (*Rev. r.*, Paris, 1852, XII, 328-334). — Le même, *Étude sur le goitre épi-*, Paris, 1873, et *Gaz. hebd. de méd. et de chirurg.*, 1874, p. 55. — UCHET, *De la thyroïdite* (*goitre aigu*) (*Gaz. hebd. de méd. et de chir.*, " 2, 4, 5 et 6). — E. COLLIN, *Rapp. sur le goitre accidentel de la gar-Briançon* (*Mém. de méd. chir. et ph. milit.*, sér. 2, t. XII, 261-274). ême, *Du goitre dans la garnison de Briançon pendant l'année* 1860 (*Ibid.*, . VI, 1-21). — TELLIER, *Note sur qq. cas de goitre aigu observés à Neuf-* etc. (*Ibid.*, sér. 3, III, 369). — FLEURY, *Note sur une épid. de goitre a régné à Clermont*, etc. (*Gaz. méd.*, Paris, 1861, p. 510-512). — *Rapport sur une épidémie de goitre aigu, observée à Colmar en* 1861 *mém. de méd. chir. et pharm. milit.*, Paris, 1862, sér. 3, VII, 289-328). ième, *Rapport sur une épidémie de goitre*, etc. (*Ibid.*, 1863, sér. 3, X, 7). — MORELLE, *Ibid.*, sér. 3, VIII, 438-440. — ROZAN, 343-359. —

culaire. Les phlegmasies de cette glande, ne différant pas de celles des autres organes, seront groupées sous les mêmes chefs.

### I. — Phlegmasies exsudatives ou parenchymateuses.

Ces phlegmasies, dont l'étude laisse à désirer, ont pour caractère essentiel la formation, au sein des éléments folliculaires du corps thyroïde, d'un exsudat granuleux ou colloïde qui, plus tard, disparaît par résorption; subordonnées à l'action de causes diverses venant chacune modifier l'évolution du processus pathologique, elles forment un certain nombre de types distincts dont les principaux tout au moins méritent d'attirer notre attention.

Thyroidite parenchymateuse épidémique. — Le plus souvent décrite sous le nom de goitre épidémique, par analogie avec le goitre endémique dont elle diffère tant par sa lésion que par son évolution, cette phlegmasie est caractérisée par une tuméfaction rapide de la glande thyroïde comparable à celle des parotides dans les oreillons. Elle est générale ou partielle, indolore au toucher, molle et élastique plutôt que ferme et résistante, généralement recouverte d'une peau saine. Ces caractères sont ceux que fournit l'examen du malade, car, si la mort survient en pareil cas, c'est par suite d'une maladie accidentelle. Chez un soldat mort de scarlatine ataxique et dont l'observation a été rapportée par Collin, le corps thyroïde était volumineux, en partie décoloré et grisâtre, dur à la coupe; ses éléments fibreux paraissaient hypertrophiés et on y trouvait deux kystes un peu plus gros qu'un pois et remplis d'un liquide onctueux, jaune brunâtre. Semblable fait a été vu par Virchow (*Die krankhaft. Geschw.*, t. III, p. 44).

Une résolution plus ou moins complète est la terminaison habituelle sinon constante de cette lésion. La tuméfaction diminue peu à peu, après un temps ordinairement court (quinze jours ou un mois); l'essoufflement et l'anémie concomitante disparaissent et tout rentre dans l'ordre.

Signalée pour la première fois en 1783 par Charmeil et plus tard par Percy, cette affection n'est pas seulement remarquable par son début, mais encore par son évolution et par son mode de terminaison qui est la résolution. Sa marche rapide et les conditions dans lesquelles elle se développe sont autant de circonstances qui en font une affection spéciale.

Les contrées dans lesquelles a été observée cette forme de goitre sont diverses, mais nous devons constater que, dans un grand nombre, le goitre se rencontre à l'état endémique; ce sont : la Savoie, les Hautes-

Alpes, l'Alsace et l'Auvergne. Dans les principales villes, telles que Annecy, Briançon, Saint-Étienne, Clermont-Ferrand, Colmar, Neufbrisach et Belfort, les conditions d'hygiène sont en outre assez semblables.

Le goitre épidémique a été observé chez des soldats et aussi chez des collégiens, en somme chez des hommes jeunes, de dix-huit à vingt-trois ans, le plus souvent pendant les grandes chaleurs, au moment des exercices militaires, et presque toujours à la suite d'un refroidissement, le corps étant en sueur, ou encore à la suite de l'ingestion d'une eau très froide, telle que l'eau des pays de montagnes. Incriminée dans la plupart des relations de goitre épidémique, l'eau froide a été dans plusieurs circonstances sinon la cause efficiente, du moins la cause occasionnelle de cette affection. Nivet rapporte que, pendant l'été de 1826, M. Lavort vit se développer parmi les élèves du collège de Clermont-Ferrand un grand nombre de goitres qu'il attribua à l'habitude qu'avaient contractée ces jeunes gens de boire à un robinet d'eau froide durant les récréations, c'est-à-dire pendant qu'ils étaient couverts de sueur. Le robinet fut fermé, on mit à la disposition des élèves de l'eau conservée dans des cruches à laquelle on mêlait une faible quantité de vinaigre, et le nombre des goitres diminua sensiblement.

Cette cause n'est pas acceptée de tous les observateurs, car il en est pour qui le goitre épidémique est contagieux; telle est l'opinion soutenue par les docteurs Viry et Richard à propos d'une épidémie qu'ils ont observée à Belfort et qui a sévi tout à la fois sur les collégiens et sur les soldats; mais cette opinion mérite confirmation.

BIBLIOGRAPHIE. — LARREY, *Soc. de chirurgie*, mars 1853. — CHEVALIER, *Thyroïdite aiguë* (*Recueil de mém. de méd. et de chirurgie militaires*, Paris, 1854, t. XXIX, p. 325-338). — ARTIGUES, *Ibid.*, sér. 2, t. XIII. — V. NIVET, *Note sur le goitre estival épidém. et varigueux observ. d. le départ. du Puy-de-Dôme* (*Rev. méd. chir.*, Paris, 1852, XII, 328-334). — Le même, *Étude sur le goitre épidémique*, Paris, 1873, et *Gaz. hebd. de méd. et de chirurg.*, 1874, p. 55. — L.-J. BAUCHET, *De la thyroïdite* (*goitre aigu*) (*Gaz. hebd. de méd. et de chir.*, 1857, nos 2, 4, 5 et 6). — E. COLLIN, *Rapp. sur le goitre accidentel de la garnison de Briançon* (*Mém. de méd. chir. et ph. milit.*, sér. 2, t. XII, 261-274). — Le même, *Du goitre dans la garnison de Briançon pendant l'année* 1860 (*Ibid.*, sér. 3, t. VI, 1-21). — TELLIER, *Note sur qq. cas de goitre aigu observés à Neuf-Brisach*, etc. (*Ibid.*, sér. 3, III, 369). — FLEURY, *Note sur une épid. de goitre aigu qui a régné à Clermont*, etc. (*Gaz. méd.*, Paris, 1861, p. 510-512). — GOUGET, *Rapport sur une épidémie de goitre aigu, observée à Colmar en* 1861 (*Rec. de mém. de méd. chir. et pharm. milit.*, Paris, 1862, sér. 3, VII, 289-328). — Le même, *Rapport sur une épidémie de goitre*, etc. (*Ibid.*, 1863, sér. 3, X, 180, 217). — MORELLE, *Ibid.*, sér. 3, VIII, 438-440. — ROZAN, 343-359. —

HANSEN, *Ibid.*, sér. 3, XI, 117-128. — HÉDOIN, *Endémo-épidémie de goitre observée sur la garnison d'Embrun, de janvier à mars* 1863 (*Ibid.*, 465-488). — L. HALBRON, *Considér. sur l'étiolog. et le trait. du goitre aigu, à propos d'une épidém. observée d. la garnison de Clermont-Ferrand* (*Ibid.*, 1865, sér. 3, XIII, 99-107). — G. HABERKORN, *Sur le goitre épidémique considéré dans l'armée*. Strasbourg, 1864. — A. SAILLARD, *Essai sur le goitre épidémique*, Paris, 1865. — L. THIBAUD, *Du goitre épidémique*, Paris, 1867. — WORBE, *Épidémie de goitre aigu* (*Recueil de mém. de méd. de chir. et de pharm. militaires*, Paris, 1867, sér. 3, XVIII, 104-108). — Le même, *Relation de l'épidém. de goitre qui a régné d. le 45e régiment d'infant. de ligne en* 1866, etc. (*Ibid.*, 1867, sér. 3, XIX, 273, 369). — MÜLLER, *Du goitre épidém. d. la garnison de Neuf-Brisach*, 1869-70, sér. 3, XXVI, 244-255). — MICHAUD, *Observ. sur le goitre épidémiq. de la garnison de Saint-Étienne*, 1873 (*Gaz. méd.*, Paris, 1874, 17, 67). — MOLLIERI, *Mém. de la Soc. des sc. méd. de Lyon*, 1873, p. 25. — A. SASSOT, *Du goitre dans l'armée*, Paris, 1874. — O.-M. GUÉRIN, *Considérat. sur le goitre aigu*, Montpellier, 1876. — A. GAILLARD, *Réflex. sur une épidém. de goitre survenue à la caserne du palais des papes à Avignon* (1887), Montpellier, 1878. — J.-B. URZICA, *Étude sur le goitre aigu, à propos de l'épidémie survenue au mois de mai* 1878, *d. le* 12e *rég. de ligne, à Lodève*, Montpellier, 1878. — C. VIRY et E. RICHARD, *De la nature du goitre épidém., à propos de l'épidémie qui a sévi sur les troupes de la garnison de Belfort en* 1877 (*Gaz. hebd. de méd. et ch.*, Paris, 1881, 457, 480). — A. CZERNICKI, *De la non-transmissibil. du goitre épidém.* (*Gaz. hebd. de méd. et chirurg.*, Paris, 1881, p. 611). — KRISHABER, *Du goitre épid.* (*Ann. des malad. de l'oreille et du larynx*, Paris, 1882, VIII, 125-133).

THYROÏDITES PYRÉTIQUES. — Les phlegmasies qui rentrent dans ce groupe se montrent à la suite de la plupart des fièvres éruptives ou continues; quoique rares, elles n'ont pas moins une physionomie assez spéciale et se présentent sous deux formes, l'une résolutive, l'autre suppurative. Cette dernière, en raison de sa nature, sera étudiée plus loin; mais la première, qui se rapproche de la thyroïdite épidémique, a sa place ici. Le corps thyroïde, légèrement tuméfié, soit dans une de ses parties, soit dans sa totalité, offre une consistance molle et présente une hypérémie notable ou même de petites ecchymoses. L'étude microscopique très insuffisante qui en a été faite porte à penser que les épithéliums sont tuméfiés et granuleux.

Cette lésion, dont l'évolution est relativement rapide, se termine par résolution. Elle comprend des espèces multiples, en rapport avec chacune des maladies infectieuses, car, malgré une certaine analogie, les thyroïdites pyrétiques ne sont pas absolument identiques. Observées chez des individus jeunes et principalement chez les femmes, elles se montrent d'ordinaire un jour ou deux après la chute de la fièvre, quelquefois plus

tardivement. Leur pathogénie est loin d'être connue; néanmoins, malgré l'absence de preuves, on est assez généralement conduit à les attribuer à la pénétration de ferments microbiens dans le sang, et à leur fixation dans la glande thyroïde, prédisposée à subir leur action par suite d'une modification anatomique préexistante.

BIBLIOGRAPHIE. — LIOUVILLE, *Thyroïdite aiguë dans la variole* (*Comptes rendus de la Soc. biolog.*, Paris, 1870, p. 91). — G. PINCHAUD, *Des thyroïdites dans la convalescence de la fièvre typhoïde*. Thèse de Paris, 1881, et *Rev. des sc. méd.*, 1882, t. XIX, p. 687. — L. STARR, *Spontaneous cure of goitre following an attack of typhoid fever* (*Philad. med. Times*, 1878, VIII, 344). — RICKLIN, *Observ. de thyroïdite aiguë* (*Gaz. méd.*, Paris, 1885, p. 448 et 460).

THYROÏDITES GÉNITALES. — Cette dénomination nous sert à désigner les thyroïdites liées à un état physiologique ou pathologique des organes génitaux. Elle comprend ainsi tous les cas de goitre passager liés à la puberté, à la ménopause, à la menstruation, à la gestation, ou enfin à une maladie de l'appareil génital. Dans tous ces cas, le désordre présenté par le corps thyroïde a une physionomie commune; il est caractérisé par la tuméfaction partielle ou générale, ordinairement rapide et douloureuse de la glande, dont la consistance est élastique, ferme ou un peu molle, et dont les veines superficielles sont dilatées. Dire exactement quelles modifications subissent les éléments du corps thyroïde dans ces conditions n'est pas chose facile, vu l'absence presque constante d'autopsie. Cependant, si l'on tient compte de la rapidité avec laquelle se produit cette altération, de sa terminaison par résolution au bout de quelques semaines ou de quelques mois, on est conduit à la rapprocher des affections épidémiques et pyrétiques de la glande thyroïde, et d'en faire une thyroïdite parenchymateuse.

La puberté et la ménopause sont deux époques de la vie, la première surtout, où l'on voit survenir cette lésion qui, dans les deux cas, dépend d'une irritation ou d'une excitation anormale de l'appareil génital ; c'est ainsi que plus loin nous verrons se produire des mammites, même chez l'homme. La grossesse agit sans doute de la même façon. C'est, en effet, vers le troisième ou le quatrième mois que survient le gonflement du corps thyroïde. Il est d'ordinaire passager et disparaît peu de temps après l'accouchement, ce qui indique sa liaison avec l'état puerpéral. Pourtant, dans quelques cas, le goitre développé au cours d'une grossesse continue de croître, devient permanent, constitue une lésion sérieuse pouvant compromettre la fonction respiratoire (Nathalis Guillot). Ainsi deux formes de goitre peuvent se montrer pendant la grossesse, l'une aiguë,

l'autre chronique, mais la première seulement paraît se rattacher aux phénomènes de la gestation, la seconde en raison de son accroissement et de sa permanence reconnaît sans doute d'autres causes.

Certains désordres pathologiques de l'utérus, métrite, congestion, etc., exercent, sur le corps thyroïde, une influence assez semblable. Jenks rapporte qu'il a eu l'occasion de soigner une famille où plusieurs jeunes filles étaient atteintes de goitre peu de temps avant leur menstruation; cette affection disparaissait spontanément lorsqu'elles devenaient nubiles.

Bibliographie. — Nathalis Guillot, *De l'hypertrophie de la glande thyroïde des femmes enceintes* (*Actes de la Soc. méd. des hôpitaux*, fasc. 5, p. 470, et *Arch. gén. de méd.*, Paris, 1850, sér. 5, t. XVI, p. 583). — J. Roberts, *Acute bronchocele with cardiac hypertrophy, occurring during pregnancy and producing fatal dyspnœ* (*Amer. Journal*, 1876, p. 374, et *Rev. des sc. méd.*, 1877, t. X, p. 283). — Guyon et Chantreuil, *Thyroïdite aiguë d. l'état puerpéral* (*Gaz. des hôpitaux*, 1866, n° 125, p. 493). — Laure, *Soc. méd. de Lyon*, janvier 1873. — E.-W. Jenks, *The relations of goitre to pregnancy and derangements of the generative organs of women* (*Amer. Journ. of obstetr.*, janv. 1882, et *Rev. des sc. méd.*, 1882, t. XIX, p. 687). — A. Ollivier, *Étude sur les mal. chron. d'origine puerpérale* (*Arch. g. de méd.*, Paris, 1873, p. 8). — L. Tait, *Enlargement of the thyroid body in pregnancy* (*Obst. Journ. Gr. Brit.*, London, 1875, III, 203-213). — F. Darses, *Du goitre chez la femme et en part. de l'infl. exercée sur son développem. par les fonct. génitales*, Montpellier, 1875. — J. Pastriot, *Étude sur le goitre dépendant de la grossesse et de l'accouchement*, Paris, 1876. — W. Fréund, *Die Bezieh. der Schildrüse zu den weibl. Geschlechtsorganen* (*Deutsch. Zeitschr. f. Chir.*, 1883, t. XVIII, p. 214, et *Rev. d. sc. méd.*, 1884, t. XXIV, p. 655). — A. de Burine, *Considérat. sur le goitre dépendant de la grossesse et de l'accouchement*. Thèse de Paris, 1886, et *Gaz. méd.*, 1888, p. 7.

### II. — Thyroïdites suppuratives.

Ces phlegmasies ont été rencontrées tantôt au sein de corps thyroïdes normaux, tantôt dans l'épaisseur de corps thyroïdes pathologiques ou goitreux, dont elles n'étaient le plus souvent que des complications.

Subordonnées à des causes spéciales, les thyroïdites suppuratives développées dans un corps thyroïde primitivement sain produisent tout d'abord la tuméfaction de cette glande, l'injection de ses vaisseaux, l'élévation de sa température, la diminution de sa consistance par suite de l'infiltration purulente du tissu interstitiel ou de la formation de foyers limités plus ou moins nombreux. L'infiltration purulente se présente sous l'aspect phlegmoneux : les foyers limités ou abcès revêtent la forme

de tumeurs molles, élastiques et parfois fluctuantes. Tout d'abord en rapport immédiat avec les éléments propres de la glande, ces abcès sont plus tard limités par une membrane d'enveloppe; ils ont un contenu variable, et le plus souvent renferment un pus de bonne nature, aussi les voit-on en général gagner peu à peu vers la peau, s'ouvrir et guérir spontanément. Dans quelques cas pourtant, ils s'étendent vers les parties profondes, du côté des médiastins, ou bien perforent les organes creux avec lesquels ils sont en rapport, et tout particulièrement le larynx. Sur un chiffre de vingt cas analysés par moi, le pus s'était fait jour dans le médiastin une fois, avait perforé le larynx une fois, avait gagné le tissu cellulaire du cou et la cavité pleurale une fois, s'était transformé en un putrilage gangreneux deux fois.

Les conditions étiologiques dans ces cas ont été les suivantes :

| | |
|---|---|
| État puerpéral | 4 |
| Convalescence de fièvre typhoïde | 3 |
| Mal de Bright | 2 |
| Rhumatisme articulaire aigu | 1 |
| Pleuro-pneumonie | 2 |
| Pyémie | 2 |
| Sans cause appréciable | 6 |

De ces faits il résulte que la suppuration du corps thyroïde est le plus souvent un état secondaire spécial aux maladies infectieuses; néanmoins elle peut succéder à une inflammation de voisinage, à un traumatisme, et présenter ainsi des types divers par leurs origines et par leurs caractères.

Les phlegmasies suppuratives du corps thyroïde préalablement lésé ou goitreux ne diffèrent pas de celles dont il vient d'être question, si ce n'est que le traumatisme y joue un plus grand rôle. Ces phlegmasies ont une évolution plus ou moins rapide, suivant leurs causes, qui sont, d'après Lardiley, le froid, le traumatisme, la propagation d'une inflammation de voisinage, certaines maladies fébriles telles que variole, fièvre typhoïde, érysipèle, infection puerpérale, etc.

Bibliographie. — C. Hüpeden, *Dissert. sistens animadversiones de affectionibus inflamm. glandulæ thyroid.*, Heidelbergæ, 1823. — J.-G.-H. Conradi, *Commentation de cynanche thyreoidea ac struma inflammat.*, Gottingen, 1824. — A. Lüdicke, *Metastat. Vereiterung der Schilddrüse* (*Zeitung d. Vereins f. Heilkunde*, Berlin, 1839, n° 42). — Löwenhardt, *Einige Bemerkungen über die Entzundung der Schilddrüse* (*Ibid.*, Berlin, 1843, n° 13). — Bauchet, *De la thyroïdite et du goitre enflammé* (*Gaz. hebd. de méd. et chir.*, 1857, n°s 2, 4, 5, 6, etc.,

Paris, 1857). — B. Koppe, *Akute idiopath. Thyreoïdeitis* (*Petersburger medic. Zeitschrift*, t. XV, fasc. 5-6). — Staudenmayer, *Abcess der Gland thyreoïdea* (*Zeitschrift für Wundärzte und Geburtsh.*, 1870, t. I, p. 26-28). — Rösch, *Entzund. und Eiterung eines Kropfs* (*Med. Corr. Bl. d. Wurttemb. Arztl. Ver.*, Stuttgard, 1848, XVIII, 269). — Thirion, *Observ. d'un goitre volum.; infl. et suppur.* (*Gaz. des hôpitaux*, Paris, 1860, p. 175). — Laure, *Soc. méd. de Lyon*, janvier 1873. — H. Lebert, *Ber. üb. die Kl.-med. Abth. der Züricher Krankenh. in d. Jahr.* 1855-56 (*Archiv f. path. Anat. und Physiol.*). — Le même, *Ueber den Typhus und die Typhus epid. des Jahr.* 1857 (*Wien med. Wochenschr.*, 1858, t. VIII, 25, 26, 28, 30). — Le même, *Die Krankh. d. Schilddrüse*, Breslau, 1862, p. 40-42. — Rees, *The Lancet*, sept. 1863. — Th. Kocher, *Zur Pathologie und Therapie des Kropfes* (*Deutsche Zeitschr. f. Chirurgie*, 1874, t. IV, p. 417; 1878, t. X, 3 et 4). — Griesinger, *Traité des mal. infect.*, trad. fr., Paris, p. 285. — J. Lardiley, *Étude sur le goitre enflammé et sur le goitre suppuré*. Thèse de Paris, 1881; *Gaz. méd.*, déc. 1881, p. 744, et *Arch. gén. de méd.*, mars 1882, p. 383.

### III. — Thyroïdites prolifératives.

Lésions relativement rares, ces thyroïdites ne se montrent pas moins sous des formes diverses; elles revêtent tantôt les caractères d'une simple sclérose, tantôt ceux des phlegmasies syphilitique et tuberculeuse.

Thyroïdite scléreuse. — Confondue le plus souvent avec l'atrophie, la sclérose pure et simple du corps thyroïde se distingue par la formation, au sein du stroma conjonctivo-vasculaire, d'un tissu fibroïde nouveau dont la rétraction a pour effet l'altération graisseuse et l'atrophie des éléments épithéliaux; aussi, pour reconnaître cette lésion, un examen histologique est-il presque toujours nécessaire. Semblable à toutes les scléroses, celle du corps thyroïde évolue lentement et ne détermine aucune réaction, de telle sorte qu'elle peut bien passer inaperçue pendant la vie.

Thyroïdite syphilitique. — Cette lésion, relativement rare, est jusqu'ici peu connue. Tout ce que nous en pouvons dire, c'est que, dans un certain nombre d'observations de syphilis viscérale rapportées dans notre *Traité de la Syphilis*, il est fait mention d'une altération de la glande thyroïde, caractérisée par l'augmentation du volume, une consistance ferme et une coloration jaunâtre sur certains points. Histologiquement, il existe un épaississement irrégulier du stroma conjonctif, et, dans quelques cas, une métamorphose graisseuse des éléments glandulaires.

Aucun fait, à notre connaissance, ne donne l'indication d'un dépôt

gommeux au sein du corps thyroïde; mais, outre que ces dépôts sont susceptibles d'être résorbés et de disparaître, leur absence n'est peut-être que la conséquence de la négligence avec laquelle on pratique généralement les autopsies. Cette altération ne détermine aucun phénomène réactionnel, et les symptômes qui en sont la conséquence sont généralement confondus avec ceux de la syphilis viscérale.

Thyroïdite tuberculeuse. — Cette phlegmasie, contrairement à l'opinion reçue, n'est pas extrêmement rare, car Chiari prétend l'avoir rencontrée sept fois sur cent tuberculeux. Elle se montre tantôt à l'état de granulations miliaires, tantôt à l'état caséeux, et presque toujours consécutivement à la tuberculose d'un autre organe.

La première de ces formes, déjà signalée par Lebert, a encore été vue par d'autres observateurs. Virchow rapporte qu'il a trouvé deux fois une tuberculose miliaire très étendue de la glande thyroïde sans hypertrophie de cette glande; et, dans des cas de tuberculose miliaire générale, Cornil et Chiari ont également constaté la présence de granulations tuberculeuses disséminées au sein du parenchyme thyroïdien. Fraenkel, d'accord en cela avec Cohnheim, prétend avoir observé des tubercules dans la thyroïde de tous les sujets ayant succombé à une tuberculose miliaire aiguë; il ajoute que cette glande, ainsi que l'avait affirmé Chiari, peut être intéressée dans la forme chronique de la tuberculose généralisée.

La seconde forme de la thyroïdite tuberculeuse, ou forme caséeuse, se présente sous l'aspect de masses blanchâtres, friables, occupant une plus ou moins grande étendue de l'organe. Fraenkel a vu des nodosités caséeuses multiples dans le corps thyroïde; Barth a décrit une infiltration caséeuse de cette glande. En somme, la tuberculose du corps thyroïde offre des apparences analogues à celle des autres organes. Les tubercules y ont la même structure que partout ailleurs, ils se distinguent uniquement par leur richesse en cellules géantes et leur pauvreté en bacilles spécifiques (Fraenkel). Ces lésions se développent, d'après Chiari et Fraenkel, dans le tissu conjonctif périacineux et non aux dépens de l'épithélium alvéolaire, comme le veulent Cornil et Ranvier. C'est le tissu conjonctif, en effet, qui est le terrain où germe la tuberculose; mais d'ailleurs, lorsqu'on examine attentivement les cellules épithéliales des vésicules thyroïdiennes dans ces conditions, il est facile de constater que, loin de proliférer, elles subissent la dégénérescence granulo-graisseuse.

Bibliographie. — H. Lebert, *Loc. cit.* — Hamburger, *Goître et tuberculose* (*Gaz. méd.*, Paris, 1853, p. 827-829). — Chiari, *Ueber Tuberculose der Schilddrüse* (*Med. Jahrbucher von Stricker*, 1878, p. 69, et *Rev. des sc. méd.*, 1879,

t. XIII, p. 82). — Barth, *Thyroïdite caséeuse* (*France méd.*, 1884, p. 550). — Cornil et Ranvier, *Man. d'histol. path.*, Paris, 1884, t. I, p. 210. — E. Fraenkel, *Ueber Schildrüsentuberculose* (*Archiv f. path. Anat. und Physiol.*, Berlin, 1886, t. CIV, p. 58, et *Gaz. méd.*, Paris, 1886, p. 465). — Grasset et Estor, *Myélite cervicale, tubercules du corps thyroïde* (*Rev. de méd.*, Paris, 1887, p. 128). — R. Virchow, *Pathol. des tumeurs*, trad. fr. par P. Aronssohn, t. III, p. 255).

## § 3. — Néoplasies.

Ces néoplasies, comme celles de tous les organes, offrent des différences notables, suivant qu'elles ont pour point de départ le stroma conjonctif ou le tissu épithélial et glandulaire du corps thyroïde; elles se groupent ainsi naturellement sous deux chefs : les néoplasies conjonctives et les néoplasies épithéliales. Houel (1) les divisait en tumeurs gazeuses, tumeurs liquides et tumeurs solides; mais cette classification n'est plus en rapport avec l'état actuel de la science.

### I. — Néoplasies conjonctives.

Ces lésions, aussi variées que la série des tissus conjonctifs, peuvent sans aucun doute se développer dans le corps thyroïde. L'*endothéliome* n'y a pas été signalé, mais la cause en est vraisemblablement à ce que la connaissance de cette néoplasie est de date récente. Par contre, le lymphome y a été observé, et d'ailleurs l'augmentation de volume du corps thyroïde est un fait commun dans la leucémie (voy. Isambert, art. Leucémie du *Dict. encyclop. des sc. médicales*).

Lymphome. — Un cas de lymphome des ganglions du cou, des deux tiers supérieurs du lobe gauche du corps thyroïde et du foie a été rapporté par Bourdon. L'altération de la thyroïde ne différait pas de celle des autres organes; le néoplasme offrait un aspect lardacé et donnait à la pression un suc lactescent. L'examen qui en fut fait par Malassez permit de constater qu'il avait pour composition un réticulum mince et fragile dont les aréoles se trouvaient remplies de cellules lymphatiques; le tissu normal du corps thyroïde avait disparu. Braun a observé un lympho-sarcome du lobe gauche d'un corps thyroïde affecté d'hypertrophie depuis plus de vingt ans; cette tumeur comprimait les vaisseaux, les nerfs, la trachée et l'œsophage au point qu'une opération eût été chose impossible.

(1) Ch. Houel, *Des tumeurs du corps thyroïde*, thèse d'agrégation. Paris 1860.

BIBLIOGRAPHIE. — E. BOURDON et MALASSEZ, *Lymphadénome des ganglions, du corps thyroïde et du foie* (*Bull. de la Soc. anat.*, Paris, 1872, t. XLVII, p. 66). — H. BRAUN, *Die topogr.-anat. Verhältnisse bei einen Falle von Lymphosarcom des linker Schildrüsenlappens* (*Archiv f. kl. Chirurgie*, 1879, t. XXIV, fasc. 2, et *Rev. d. sc. méd.*, 1880, t. XV, p. 627).

FIBROME. — Production relativement moins rare, le fibrome du corps thyroïde se montre tantôt sous la forme embryonnaire, tantôt sous la forme adulte. Le fibrome embryonnaire, de beaucoup le plus commun, offre deux variétés bien connues, le fibrome globo-cellulaire et le fibrome fuso-cellulaire. La première variété donne naissance à des tumeurs plus ou moins volumineuses, occupant de préférence l'un des deux lobes ou l'isthme du corps thyroïde. Ces tumeurs, un peu molles, d'apparence lardacée, entourent la trachée qu'elles compriment ainsi que les nerfs du voisinage. Elles respectent ces derniers, mais il n'en est pas de même des parois du canal aérien, car on voit quelquefois la production faire saillie à son intérieur (Förster). Les ganglions voisins participent rarement à l'altération.

Ce fibrome est constitué par des cellules embryonnaires, de petit volume, arrondies, parcourues par des vaisseaux en quelque sorte creusés dans leur épaisseur, et développées entre les vésicules closes. Dans ces conditions, les éléments de ces vésicules finissent par s'altérer et se trouvent profondément modifiés dans le voisinage du néoplasme. Si sur certains points des cellules épithéliales cubiques, colorées par le carmin, et par conséquent peu altérées, tapissent les vésicules, sur d'autres points ces mêmes éléments sont infiltrés de granulations graisseuses ou de masses colloïdes qui en amènent la destruction. Les vésicules, enfin, peuvent être envahies par un bourgeonnement fibromateux, lequel, pour peu qu'il soit abondant, finit par entraîner leur destruction totale.

Le fibrome fuso-cellulaire se présente avec des caractères anatomiques peu différents; il forme des masses d'un accroissement rapide, lardacées, plus ou moins molles, ordinairement volumineuses, qui compriment la trachée et les parties adjacentes, s'étendent du côté de la peau qu'elles envahissent et au-dessus de laquelle elles peuvent bourgeonner (N. Moore). Histologiquement, il est constitué par des éléments cellulaires allongés, fusiformes, accolés les uns aux autres et par des vaisseaux à peine résistants, puis peu à peu il prend la place des éléments propres du corps thyroïde dégénérés et atrophiés. L'abondance des vaisseaux et leur disposition peuvent arriver à créer un fibrome angio-caverneux à cellules fusiformes; ajoutons que Wölfler a trouvé dans le corps thyroïde un fibrome à cellules géantes.

Le fibrome adulte, beaucoup plus rare que les deux variétés précédentes, n'a pas moins été rencontré dans le corps thyroïde; car Bowlby a vu cette glande occupée par une tumeur extrêmement dure, composée de deux lobes d'égal volume, unis par un stroma, et comprimant dans son épaisseur les artères carotides, la veine jugulaire interne, le nerf pneumogastrique, le récurrent laryngé et le sympathique. Différentes parties de cette tumeur, examinées au microscope, étaient entièrement composées de tissu fibreux, sans la moindre trace de tissu épithélial; les ganglions lymphatiques, à part ceux qui se trouvaient contenus dans la tumeur, paraissaient absolument sains.

Les phénomènes liés aux fibromes du thyroïde sont pour la plupart des phénomènes de compression; ils tiennent au rétrécissement de la trachée et de l'œsophage, à l'altération secondaire des nerfs récurrent laryngé, pneumogastrique, des vaisseaux du cou, etc., et se traduisent par du sifflement trachéal, du cornage, de la dyspnée, de la dysphagie, des accès de suffocation, et plus rarement par des désordres pulmonaires, conséquence vraisemblable de l'altération des pneumogastriques. Les causes de ces fibromes nous échappent, mais elles ne diffèrent pas de celles de ces mêmes productions dans d'autres organes et appartiennent au jeune âge plutôt qu'à l'âge avancé de la vie.

Bibliographie. — A. Fœrster, *Ueber die Geschwülste der Schildrüse* (*Würzburg. Med. Zeitschr.*, 1860, t. I, p. 28). — A. Dolèris, *Sarcome primitif du corps thyroïde* (*Bull. de la Soc. anat.*, Paris, 1876, p. 225). — A. Mathieu, *Sarcome du corps thyroïde et des ganglions cervicaux* (*Bull. de la Soc. anat.*, Paris, 1881, p. 370). — Paul Koch, *Contribution à l'étude du sarcome primitif du corps thyroïde* (*France méd.*, 1883, p. 473). — A. Wölfler, *Ueber die Entwickelung und den Bau der Kropfes* (*Archiv f. klin. Chirurgie*, 1883, t. XXIX, p. 1 et 754). — Anth.-A. Bowlby, *Infiltrating fibroma (? sarcoma) of the thyroid gland* (*Trans. of the path. Soc. of London*, 1885, t. XXXVI, p. 420). — Normand Moore, *Primary new growth in thyroid Spindle-celled* (*Trans. of the path. Soc.*, London, 1886, t. XXXVII, p. 513).

### II. — Néoplasies épithéliales.

Essentiellement constituées par la végétation de l'élément épithélial ou glandulaire du corps thyroïde, ces néoplasies forment deux groupes distincts, selon que le tissu de nouvelle formation reste limité aux vésicules de la glande, ou qu'il envahit le tissu interstitiel, le système lymphatique et d'autres organes. Nous appelons *adénome* les productions du premier groupe et *épithéliome* celles du second, bien qu'elles soient

généralement désignées, les premières sous le nom de *goitre endémique*, les secondes sous celui de *goitre cancéreux*.

ADÉNOME DU CORPS THYROIDE. — THYRO-ADÉNOME. — GOITRE ENDÉMIQUE. — Subordonnée à une influence extérieure locale, cette affection, l'une des plus intéressantes de la pathologie, ne présente pas, ainsi que l'ont pensé quelques auteurs, une série d'espèces particulières, indépendantes les unes des autres, mais des formes différentes d'une production identique, quant à son origine, avec des modes divers de transformation et de terminaison.

La glande thyroïde est le siège d'une tuméfaction lente, qui ne donne lieu à aucune réaction; tantôt diffuse, cette tuméfaction atteint la glande tout entière; tantôt partielle, elle se localise soit à un seul lobe, soit aux deux lobes à la fois; tantôt nettement circonscrite, elle donne naissance à des tumeurs logées à l'intérieur de la glande et dont les limites sont bien tranchées. A son début, la tuméfaction glandulaire offre une consistance ferme, assez uniforme, peu différente de celle de l'état normal, et d'ailleurs l'aspect, à l'œil nu, d'une surface de section ne diffère pas sensiblement, tout d'abord, de celui de la glande normale, mais seulement plus tard, sous l'influence de transformations diverses. Celles-ci ont pour effet de modifier la consistance et la forme de la glande thyroïde et de produire, sur un ou plusieurs points, des saillies molles, légèrement fluctuantes, tenant à la présence d'un magma athéromateux ou gélatineux, ou bien encore à des formations kystiques. Le magma, dit athéromateux, est le résultat de la transformation graisseuse des éléments épithéliaux des vésicules et de la formation de cristaux de cholestérine. Le contenu gélatineux, beaucoup plus commun, occupe en général un certain nombre de vésicules parfois fusionnées entre elles; d'abord épais, il se liquéfie peu à peu et arrive à constituer les kystes, dernier terme de la transformation de la substance gélatiniforme. Cette substance jaunâtre, d'un gris pâle ou incolore, filante et visqueuse, se laisse écraser entre les doigts, et se présente, dans quelques cas, sous la forme de granulations petites et claires; tantôt elle se dissout dans une grande quantité d'eau, et se comporte comme une solution albumineuse alcaline; tantôt elle résiste à l'action de l'eau froide, et ne se dissout pas, même par l'ébullition : ainsi elle contient des produits divers, mais répondant tous à des composés d'albumine.

Dans le principe, les follicules glandulaires, agrandis, renferment un plus grand nombre de cellules épithéliales que normalement, et, suivant quelques auteurs, ils envoient des prolongements ou bourgeons latéraux

qui s'étranglent et constituent des follicules nouveaux. Aussi voit-on sous le champ du microscope, à côté de vésicules manifestement élargies et déjà en voie de formation, des vésicules jeunes ne renfermant que des cellules semblables aux vésicules thyroïdiennes du fœtus. Mais au bout d'un certain temps, ces éléments se modifient à leur tour et subissent des transformations diverses, des dégénérescences colloïde et graisseuse notamment.

Si le processus pathologique du goitre a pour siège spécial les vésicules thyroïdiennes, cependant le stroma et les vaisseaux ne sont pas sans jouer un certain rôle dans cette néoplasie. Les modifications qu'ils apportent au sein du goitre ont même servi à classer les diverses formes de cette affection qui reposent sur la prédominance plus ou moins marquée de l'élément folliculaire et du stroma conjonctif.

Le goitre dans lequel l'état folliculaire se trouve prédominant, goitre parenchymateux, est en général bosselé, lobulé à sa surface, d'une consistance peu ferme ou molle, et sur quelques points presque fluctuant. Il se limite à quelques parties, à un ou deux lobes, et y forme des nodosités plus ou moins volumineuses, circonscrites par une couche fibreuse et constituées par des follicules remplis de cellules, un tissu interstitiel lâche et des vaisseaux ordinairement larges. Selon Rokitansky, ces follicules tantôt se développent d'une manière indépendante, tantôt résultent d'un bourgeonnement qui s'opère sur les parois des anciennes vésicules dilatées.

Le goitre fibreux diffère du précédent par une consistance plus ferme, une résistance plus grande, caractères qui tiennent à un épaississement marqué du stroma glandulaire au sein duquel les follicules sont plus ou moins comprimés. En réalité, il s'en éloigne assez peu suivant plusieurs auteurs qui regardent la production de tissu conjonctif comme secondaire et subordonnée à une irritation phlegmasique développée dans un goitre parenchymateux préexistant. Le fait est que cette disposition ne s'observe que dans des goitres anciens. Le tissu fibreux est blanc, bleuâtre ou jaunâtre, et tellement dur et résistant dans certains cas qu'il offre l'aspect du cartilage. Toutefois les éléments de ce dernier tissu ne s'y rencontrent pas, mais on y trouve simplement une trame fibreuse avec noyaux conjonctifs appréciables par addition d'acide acétique; les follicules comprimés par cette trame présentent des cellules en état de dégénérescence graisseuse. Ajoutons que, dans quelques cas, le tissu interstitiel venant à se calcifier, le goitre offre une consistance osseuse (goitre osseux ou pierreux).

Le goitre vasculaire, agité de pulsations pendant la vie, se fait remar-

quer par un développement exagéré et variqueux des différents vaisseaux qui entrent dans sa composition.

Telles sont les formes primitives du goitre; ses modes d'évolution ultérieure sont variables. L'un des plus communs et qui appartient surtout à la forme folliculaire, est la dégénérescence colloïde. Cette dégénérescence est le résultat de l'infiltration des cellules épithéliales par une substance gélatiniforme, transparente, qui augmente leur volume et les rend très réfringentes. A un faible degré les vésicules, peu agrandies, présentent des grains transparents et jaunâtres comparés par Ecker à des grains de sagou cuits et formés de substance colloïde contenue dans les cellules épithéliales ou même déjà libre (fig. 174). A un degré plus avancé, le contenu des cellules devient liquide; les vésicules, par une sorte de fusion, se transforment en kystes dans lesquels se rencontrent encore quelques cellules granulées, remplies de matière colloïde et des noyaux libres. Ces kystes refoulent le stroma et l'étouffent peu à peu, ils deviennent confluents, forment de grandes cavités anfractueuses dont le contenu subit diverses métamorphoses et dans lequel s'épanchent des liquides variés, ou bien se produisent des hémorrhagies abondantes. La métamorphose graisseuse est un autre mode d'évolution définitive par lequel les éléments glandulaires se transforment en matières grasses et finissent par être détruits. Avec les substances grasses des cristaux de cholestérine, des concrétions calcaires et parfois des restes de substance colloïde remplissent les vésicules qui, peu à peu, se rétractent et diminuent de volume. Dans toutes ces conditions les vaisseaux subissent des transformations diverses. Quant aux parois kystiques, elles peuvent s'enflammer et suppurer, donner lieu à des foyers purulents susceptibles, ainsi qu'il a été observé, de s'ouvrir au dehors.

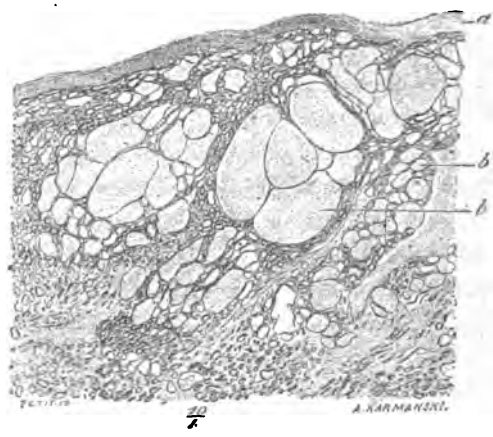


FIG. 174. — Coupe microscopique d'un goitre atteint de transformation colloïde des éléments glandulaires. — *a*, capsule extérieure; *b'*, follicule contenant de la matière gélatiniforme; *f*, plusieurs follicules réunis et dont le contenu est formé de la même substance.

Parallèlement à ces modifications anatomiques donnant lieu à un

accroissement toujours plus ou moins considérable du corps thyroïde, surviennent des désordres variés, résultant de la compression déterminée par cette glande. La trachée est aplatie, les vaisseaux et les nerfs sont parfois refoulés. Tout d'abord ces désordres sont peu appréciables, mais bientôt la respiration est gênée, la déglutition devient difficile si les lobes latéraux acquièrent un développement considérable. Les carotides, les jugulaires, les nerfs du cou sont plus rarement troublés dans leurs fonctions, mais un des dangers les plus sérieux est le développement sous-sternal du goitre, dont le principal effet est de produire de la suffocation.

*Étiologie et pathogénie.* — Lésion endémique par excellence, le goitre se montre dans des contrées diverses, et de plus il est susceptible de se transmettre par hérédité. Les lieux où s'observe généralement cette affection sont les mêmes que ceux où se rencontre le crétinisme; le plus souvent ce sont des localités situées au pied des grandes montagnes ou dans les vallées auxquelles elles donnent lieu, tels sont les monts Himalaya, les Andes, les Alpes, les Pyrénées, etc. Cette maladie par contre est rare dans des endroits non montagneux. Deux circonstances étiologiques paraissent contribuer à sa genèse : la nature de certains terrains et la qualité des eaux. Après avoir accusé l'absence d'iode, les eaux contenant en suspension des sulfates de chaux ou de magnésie, on est arrivé à soupçonner un miasme d'être la cause du goitre.

Il n'entre pas dans notre plan de discuter les opinions diverses émises à cet égard ; reconnaissons toutefois que le goitre endémique est le résultat d'un désordre général produit par une cause spéciale, et que l'idiotisme ou le crétinisme l'accompagnent dans un certain nombre de cas et n'en sont peut-être que les effets. Le goitre sporadique, lésion d'une nature différente, n'est en général qu'une simple dégénérescence colloïde, ou encore un désordre de la nature du goitre exophthalmique.

Le nom de goitre congénital a été donné à des lésions diverses du corps thyroïde. Ces lésions, dans quelques cas, sont bien des adénomes congénitaux (W. Muller), mais dans beaucoup d'autres elles sont de simples hypertrophies, plus souvent des angiomes nés à la période de vascularisation lacunaire du développement de la glande, ou bien encore des dégénérescences kystiques ou colloïdes des vésicules glandulaires (Wölfler). Chacune de ces lésions rentre naturellement dans le type qui lui correspond à l'état adulte; aussi nous semble-t-il inutile d'en donner une description particulière.

Le goitre n'est pas une affection spéciale à l'homme, il se trouve encore

chez les animaux. Quelques auteurs prétendent l'avoir observé chez les solipèdes, d'autres ont nié qu'il se rencontrât dans cette classe animale, mais tous sont d'accord pour reconnaître que cette lésion existe incontestablement chez le chien dans un certain nombre de contrées où l'adénome du corps thyroïde est endémique chez l'homme.

BIBLIOGRAPHIE. — F.-E. FODÉRÉ, *Traité du goitre et du crétinisme*, etc., Paris, an VIII, 1800. — G. SACCHI, *Mém. et observ. sur les diverses altérations du corps thyroïde qui constituent le goitre* (*Archives gén. de méd.*, 1833, 2e sér., t. II, p. 246). — C.-J. BECK, *Ueber den Kropf*, Freiburg, 1833. — DOUGLAS MACLAGAN, *Anal. du fluide extrait d'un kyste du corps thyroïde* (*The Monthly J. of med. sc.*, 1853, et *Gaz. méd.*, 1854, 131). — T.-W. KING, *Observat. on the thyroid gland, with notes on the same subject, by* SIR AST. COOPER (*Guy's hospit. Reports*, n° 3, 429 et 653, London, 1836). — HEIDENREICH, *Des différ. espèces de goitre et de leur méthode curative* (*Gaz. méd.*, Paris, 1836, p. 12). — Le même, *Der Kropf*, Ansbach, 1845. — A. BOUCHACOURT, *Mém. sur le goitre et en particulier sur le traitement du goitre cystique* (*Journ. d. méd. de Lyon*, 1845, VIII, 126-148). — A. ECKER, *Versuch einer Anat. d. primit. Formen des Kropfs gegründ. auf Unters. über d. norm. Bau der Schildrüse* (*Zeitsch. f. rat. Med.*, Heidelberg, 1847, VI, 123-162, 2 pl.). — NIEPCE, *Traité du goitre et du crétinisme*, Paris, 1851. — C. ROKITANSKY, *Zur Anatomie des Kropfes*, Wien, 1849. — B. BECK, *Ueber eingesakt. Drusengewebe-Kropf* (*Archiv f. physiol. Heilkunde*, Stuttgart, 1849, VIII, 133-138, 1 pl.). — L. STROMEYER, *Ueber struma cystica parenchymatosa* (*Ibid.*, Stuttg., 1850, IX, 85-93). — J.-A. BACH, *De l'anat. path. des différentes espèces de goitre*, etc. (*Mém. de l'Acad. de méd.*, Paris, 1855, t. XIX, p. 338-466, 1 pl.). — F.-N.-H. SYLVE, *Quelques considérat. sur le goitre*, Paris, 1856. — L.-J. BAUCHET, *De la thyroïdite (goitre aigu) et du goitre enflammé*, etc. (*Gaz. hebd. de méd. et de chirurg.*, Paris, 1857, t. IV, p. 19, 52, 75, 92). — J.-P.-A. FABRE, *Traité du goitre et du crétinisme et des rapports qui existent entre ces deux affections*, Paris, 1857. — BONNET, *Mém. sur les goitres qui compriment et déforment la trachée-artère* (*Bull. de la Soc. de chirurg.*, Paris, 1852-53, III, 608). — Le même, *Mém. sur les goitres suffocants* (*Ann. Soc. de méd.*, Lyon, 1855, III, 405, et *Gaz. méd.*, Paris, 1855, p. 545-547). — HESCHL, *Zur Entwickelungsgeschichte des Kropfes* (*Wochenbl. d. k. k. Gesellsch. d. Aerzte zu Wien*, 1856, II, 437-443). — BRUNIER, *De l'anat. comparée du goitre* (*Compt. rend. Soc. méd.*, Chambéry, 1859, 69-71). — DEMARQUAY, *Note sur les tumeurs du corps thyroïde* (*Gaz. méd.*, Paris, 1860, p. 450). — A. THELLIEZ, *Essai sur la compression des organes du cou par les tum. de la glande thyroïde*, Paris, 1862. — A. MOREL, *Du goitre et du crétinisme* (*Arch. gén. de méd.*, 1863, t. II, p. 129). — SCHMIT, *Sur quelques formes de goitre* (*Bull. Soc. des sc. méd. du grand-duché de Luxembourg*, 1865, 39-39). — R. VIRCHOW, *Patholog. des tumeurs*, trad. fr. par P. Arronssohn, Paris, 1871, t. III, p. 195-275. — BOUILLY, *Sur les déformat. de la trachée, conséq. par le goitre* (*Bull. Soc. anat.*, Paris, 1873, XLVIII, 850-853). — T. KOCHER, *Zur Pathol. und Therapie des Kropfes*

(*Deutsch. Zeitschr. f. Chir.*, Leipsig, 1873-74, IV, 417, 2 pl.; 1878, X, 191). — J. Cohnheim, *Einfacher Gallertkropf mit Metastasen* (*Arch. f. path. Anat. und Physiol.*, 1876, t. LXVIII, p. 547; *Rev. des sc. méd.*, t. IX, p. 524, et *Gaz. méd.*, 1877, p. 46). — J. Wood, *Specimen of cystic tumour of the thyroid gland successf. remov. from the living subject* (*Trans. of the path. Soc.*, London, 1878, t. XIX, p. 206). — Duplay, *Du goitre suffocant rétro-sternal* (*Gaz. des hôpitaux*, Paris, 1879, p. 410-419). — E. Bottini, *Adenoma della ghiandola tiroide*, etc. (*Osservatore*, Torino, 1880, XVI, 132-134). — M. Mackenzie, *A case of fibroid goitre causing paralysis of both recurrent laryngeal nerves, and giving rise to aphonia and dysphagia* (*Br. med. Journ.*, London, 1881, I, 595). — O. Beselin, *Die Histologie des Struma* (*Arch. f. path. Anat. und Physiol.*, Berlin, 1885, t. XCIX, p. 314 et 419, et *Rev. des sc. méd.*, t. XXIX, p. 458). — A. Wölfler, *Ueber die Entwickelung und den Bau des Kropfes* (*Archiv f. klin. Chirurgie*, 1883, t. XXIX, p. 1 et 754). — J. Seitz, *Ibid.*, p. 140, et *Rev. des sc. méd.*, 1884, t. XXIV, p. 652 et 654. — C. Kauffmann, *Die Struma pharyngo-œsophagea* (*Deutsche Zeitschr. f. Chirurgie*, 1883, t. XVIII, p. 255, et *Rev. des sc. méd.*, t. XXIV, p. 656). — Fr. Guthnecht, *Die Histologie der Struma* (*Archiv f. path. Anat. und Physiol.*, 1885, t. XCIX, p. 314). — Guillet, *Tum. du corps thyroïde* (*Bull. de la Soc. anat.*, Paris, 1886, p. 373). — J. Coats, *A case of simple diffuse goitre, with secondary tumours of the same structure in the bones of the skull* (*Trans. of the path. Soc.*, London, 1887, t. XXXVIII, p. 399).

Humboldt, *Observ. sur quelques phénom. peu connus que le goitre présente sous les tropiques* (*Gaz. méd.*, Paris, 1832, p. 894). — J.-B. Boussingault, *Recherches sur la cause qui produit le goitre dans les Cordillères de la Nouv.-Grenade* (*Ann. de chimie et physiq.*, Paris, 1831, XLVIII, 46 et 69). — Villermé, *Traité du goitre et du crétinisme, suivi de la statist. des goitreux et des crétins dans le bassin de l'Isère, en Savoie, et dans les départements de l'Isère, des Hautes-Alpes et des Basses-Alpes*, par B. Niepce, 2 v. in-8°, Paris, 1850-52; *Ann. d'hygiène publ.*, Paris, 1853, t. II, p. 237. — Grange, *Rapport sur les causes du goitre* (*Arch. gén. de méd.*, Paris, 1850, sér. 4, t. XXIV, 243 et 247). — E. de Beaumont, *Rapport sur les recherches de M. le docteur Grange, relatives aux causes du crétinisme et du goitre, et aux moyens d'en préserver les populations*, Paris, 1851 (*Comptes rendus Ac. des Sc.*, 1851, XXXII). — Gosse, *De l'étiologie du goitre et du crétinisme*, Genève, 1853. — Vingtrinier, *Du goitre endémique, dans Seine-Inférieure, et de l'étiologie de cette maladie*, Rouen, 1854. — Filhol, *Goitre endémiq., rapp. sur le concours de* 1855 (*J. de méd., chir. et ph. de Toulouse*, 1855, n. s., VII, 270, 306, 336). — Mac-Clelland, *Sketch of the topogr. med. of Bengal*, 1859. — Maumené, *Arch. gén. de méd.*, Paris, 1866, t. I, p. 497. — Saint-Lager, *Étude sur les causes du crétinisme et du goitre endémique*, Paris, 1867, et *Gaz. hebd.*, 1867, p. 701. — Garrigou, *L'endémie du goitre et du crétinisme envisagée dans les Pyrénées, au point de vue de ses rap. avec la nature géologique du sol* (*Gaz. hebd. de méd. et de chir.*, 1874, p. 270; *Un. méd.*, 1868, n° 96, et *Gaz. méd.*, 1867, p. 771). — L. Estachi, *Consid. étiol. sur le goitre*

*dans les Hautes-Alpes*, thèse, Paris, 1870. — P. Slipeniez, *Essai sur l'origine du goitre endémique* (*Gaz. hebd.*, 1874, p. 29). — F. Marthe, *Quelques recherches sur le développement du goitre au point de vue statistique et étiologique*, thèse inaug., Berne, 1874. — Livingstone, *Goitre de la vallée du Zambèze* (*Rev. géograph.*, 1872, p. 245). — Baillarger, *De l'endémie du goitre, de l'endémie du crétinisme, des rapports du goitre et du crétinisme* (*Rec. des travaux du comité consult. d'hygiène de France*, t. II, 1873). — C. Lombard, *Étude sur le goitre et le crétin. endémiq. et sur leur cause atmosphér.* (*Bull. de la Soc. méd. de la Suisse romande*, Lausanne, 1874, VIII, p. 6, 55, et *Gaz. méd.*, Paris, 1874, p. 245). — J.-B. Wilson, *Some inquiries into the causes of goitre and circumst. under which cretinism is developped* (*Indian Ann. med. sc.*, Calcutta, 1873-4, XVI, 395-404, et *Med. Tim. and Gaz.*, London, 1874, II, 692). — A. Foville, *Étiologie du goitre* (*Ann. d'hyg. publ. et de méd. légale*, Paris, 1876, t. XLVI, 1). — Le même, *Influence des causes morales sur la production du goitre* (*Gaz. hebd. de méd. et ch.*, 1876, p. 797). — M. Mackensie, *On the etiology of endemic goitre, with spec. reference to its geolog. bearings in Great Britain* (*Med. Examin.*, London, 1877, II, 854-856). — Roque-d'Orbcastel, *De l'étiologie du goitre sporadique* (*Rev. de méd., Paris*, 1879, p. 621). — Seidlitz, *Verbreitung des Kropfes und Cretinismus in Kaukasus* (*Archiv f. path. Anatom. und Physiol.*, 1881, t. LXXXVI, 168).

Malgaigne, *Bronchocèle congénit., accès répétés de suffoc.*, etc. (*Rev. méd. chir.*, Paris, 1851, t. IX, p. 368-370). — O. Spiegelberg, *Drei Fälle von Struma congenita* (*Wurzb. med. Zeitschr.*, 1864, V, 160-163, 1 pl.). — Danyau, *Goitre congénital observé chez un fœtus de cinq mois et demi* (*Gaz. des hôpit.*, Paris, 1861, p. 78). — L. Porta, *Ipertrof. congen. della ghiandola tiroida* (*Giorn. d. anat. e fisiol.*, Milano, 1866, III, 37-44, 1 pl.). — A.-R. Simpson, *Congenital goitre* (*Glascow med.*, 1866-67, sér. 3, I, 181-193). — Fœbelius, *Angeborene Hypertrophie der Schildrüse* (*St-Petersb. med. Zeitschr.*, 1865, IX, 175). — W. Muller, *Zwei Fälle von angeb. Adenom d. Schildrüse* (*Ienaische Zeitschr. f. Med. und Naturwiss.*, Leipzig, 1871, VI, 454-456). — H. Morsh, *Two cases of goitre in young children* (*St-Bartholomew's hospit. Reports*, London, 1874, X, 223). — L. Mayer, *Ueber congenit. Struma* (*Beitr. z. Geburtsh. u. Gynäk.*, Berlin, 1874, III, 86-100).

Vulpian, *Hypertrophie du corps thyroïde chez deux chiens* (*Gaz. méd.*, Paris, 1858, p. 569). — Baillarger, *Goitre des animaux domestiques* (*Gaz. hebd. de méd. et de chirurgie*, Paris, 1862, p. 617-820). — Le même, *Goitre chez les animaux* (*Un. méd.*, 1862, p. 116, t. XVI). — Hilgendorf et A. Pauljcki, *Struma cystica bei einem Korsak* (*canis corsicæ*) (*Arch. f. path. Anat. und Physiol.*, 1869, t. XLVIII, p. 529). — Adam, *Goitre chez les animaux* (*Union méd.*, mars 1882, p. 384).

Épithéliomes. — Les épithéliomes de la glande thyroïde sont de trois espèces : l'épithéliome alvéolaire ou épithéliome primitif, de beaucoup le plus fréquent ; l'épithéliome à cellules cylindriques, et enfin l'épithéliome

à cellules pavimenteuses. Cette dernière forme provenant, suivant Wölfler, de l'inclusion d'une portion du feuillet externe du blastoderme dans la glande, au moment de la soudure des fentes branchiales, rentre, d'après notre division, dans le groupe des malformations. D'autre part, l'épithéliome à cellules cylindriques étant toujours secondaire, la tumeur alvéolaire du corps thyroïde devient le principal objet de notre étude.

L'épithéliome alvéolaire débute par un point de la glande qui se tuméfie et fait saillie, pour s'étendre ensuite à un lobe, et souvent à l'organe tout entier qui conserve sa forme. Dans ce dernier cas, la masse cancéreuse située au-devant de la trachée, depuis le cartilage cricoïde jusqu'à la fourchette sternale sous laquelle elle peut pénétrer, se trouve recouverte latéralement par les muscles sterno-mastoïdiens et par ceux de la région sous-hyoïdienne; elle est ferme, résistante, ligneuse, de forme arrondie, inégale, bosselée, ou même nettement lobulée. Les ganglions du voisinage sont le plus souvent altérés, les vaisseaux et les nerfs englobés dans la tumeur, qui parfois envahit les veines jugulaires (Mathieu). Le degré de consistance de cette tumeur dépend de la plus ou moins grande exubérance du tissu conjonctif par rapport au tissu épithélial et de l'état de dégénérescence plus ou moins avancée de ce dernier; son aspect est encéphaloïde ou lardacé, sclérosé sur quelques points, ramolli sur d'autres avec ou sans extravasats sanguins. Histologiquement, cette production se rapproche de la structure du corps thyroïde à l'état normal. Les points les moins altérés, c'est-à-dire les plus superficiels, ceux où le processus ne fait que commencer, sont formés par les vésicules thyroïdiennes élargies et remplies de cellules, les unes arrondies, allongées, ou même cylindriques, suivant leur degré de pression, avec un ou deux noyaux volumineux et de gros nucléoles, les autres plus ou moins déformées et dégénérées, vitreuses ou graisseuses. Des travées conjonctives épaissies séparent ces vésicules, et leurs espaces lymphatiques sont remplis et distendus par des cellules épithéliales provenant des vésicules dont les parois ont été détruites.

Indépendamment des cellules hypertrophiées et multipliées des alvéoles de la glande thyroïde, s'élèvent parfois de la paroi de ces alvéoles des bourgeons vasculaires recouverts des mêmes éléments (Cornil), disposition qui a fait donner à cette forme le nom de papillome infectant du corps thyroïde (Griffini). Semblable lésion a été vue dans une glande thyroïde accessoire (Bilton Pollard). Déjà antérieurement, Wedl et Rokitansky avaient décrit et même figuré des excroissances dendroïdes appendues à la paroi interne des kystes du corps thyroïde, et constituées par un tissu très vasculaire recouvert de cellules épithéliales; mais ces

végétations, qui généralement subissent la dégénérescence graisseuse, ne sont pas toujours cancéreuses.

La végétation véritablement cancéreuse abandonne la vésicule qu'elle perfore, pour se porter dans le stroma conjonctivo-vasculaire, et cette pénétration est, suivant nous, la caractéristique de la tumeur épithéliale de mauvaise nature ou épithéliome, car celui-ci peut se généraliser, tandis que l'adénome reste toujours localisé à la glande thyroïde.

Le pharynx, l'œsophage, la trachée et le larynx sont les organes le plus souvent envahis par continuité; les ganglions lymphatiques, les médiastins, les poumons et parfois les os sont les parties les plus exposées à l'infection métastatique, laquelle se traduit par des nodosités ou des masses de peu d'étendue, ayant les caractères histologiques de la néoplasie primitivement née dans le corps thyroïde.

Le développement de l'épithéliome du corps thyroïde commence par la tuméfaction et la multiplication des cellules épithéliales des alvéoles de cette glande qui sont, tout d'abord, élargies et distendues; plus tard, les parois de ces vésicules sont détruites et livrent passage aux éléments cellulaires qui se logent dans les espaces lymphatiques, mais, en même temps, le tissu conjonctif irrité végète à son tour, et envoie aux éléments de nouvelle formation des travées conjonctivo-vasculaires destinées à les soutenir et les nourrir. Ce mode de développement ne diffère pas, en somme, de celui de l'épithéliome de tous les viscères : il consiste dans la multiplication pathologique des cellules épithéliales et la formation de bourgeons qui peu à peu remplissent les vésicules closes, les distendent, les détruisent, et envahissent le tissu interstitiel.

L'épithéliome secondaire du corps thyroïde est dû tantôt à une métastase, tantôt à la propagation d'un épithéliome de voisinage. Ce sont les épithéliomes de la trachée et de l'œsophage qui se propagent en général au corps thyroïde, comme dans un cas rapporté par Marcano (*Bull. de la Soc. anat.*, 1873, p. 451). Assez souvent alors, il est difficile de distinguer l'organe primitivement affecté, œsophage, trachée ou corps thyroïde, si l'on n'a recours à l'examen histologique qui vient renseigner sur la nature de l'épithélium affecté. Malgré sa grande vascularité, le corps thyroïde est rarement le siège d'un cancer métastatique. Cette forme est facile à discerner, car elle se manifeste ici, comme partout ailleurs, par la présence de nodules limités, circonscrits et arrondis, disséminés au milieu d'un tissu sain d'ailleurs.

Les désordres symptomatiques engendrés par le cancer du corps thyroïde varient suivant que la tumeur occupe un seul lobe, s'étend simultanément aux deux et même envahit tout l'espace compris entre le

sternum et le maxillaire inférieur. Dans ce de
forcément les nerfs et les vaisseaux du cou, g
et détermine des phénomènes peu différents d
enfin, elle entraîne la perforation de la trach
toutes leurs conséquences, l'obstruction des v
la destruction des parois de l'artère carotide.

L'épithéliome de la glande thyroïde, de mê
tions du même genre, est une lésion de l'âge
constaté que son développement ordinaire av
soixante ans, et cette remarque concorde enti
de nos propres recherches. Les cas de prétend
chez des individus jeunes se rapportent, co
assurer, à des végétations différentes de celles
joue ici, comme dans le cancer en général, le

Bibliographie. — C. Hawkins, *Carcinoma of the th*
London, 1844, t. XXVII, p. 25). — R.-W. Brown,
*body* (*Ibid.*, p. 37). — Gendron, *Cancer de la glande*
*cricoïde et double perforation de l'œsophage, dilatat*
*de la Soc. anat.*, Paris, 1833, t. VIII, p. 34). — F
*de la glande thyroïde, obl. veine jugul. int. gauc*
*ulcérat. et perforat. de l'œsoph. et de l'art. carot.*
Paris, 1837, t. XII, p. 327). — A. Förster, *Canc*
*roïde* (*Wurzb. med. Zeitschr.*, 1860, t. I, p. 8, et *Ga*
— Morell Mackenzie, *Transact. of the pathol. So*
p. 30 (atrophie du récurr.). — Lücke, *Cancroïde*
*Verlauf* (*Arch. f. klin. Chirurg.*, 1867, t. IX, p. 8
p. 1. — Moxon, *Encephaloid cancer of the heart*
*thyroid gland* (*Trans. of the path. Soc. of London*
W. S. Church, *Cancer of the thyroid gland* (*Ibid*
Th. Williams, *Disease of the thyroid gland, with*
*chea* (*Ibid.*, p. 394). — Semple, *Fibroid enlargem*
*enlarged cervical glands* (*Ibid.*, p. 397). — F. Semo
*air passages, in a case of malignant tumour of the*
t. XXXIII, p. 38). — C.-J. Eberth, *Zur Kenntnis*
*drüse* (*Archiv f. path. Anat. und Physiol.*, Berli
Eppinger, *Carcinoma glandulæ thyroideæ* (*Prager*
p. 13, et *Rev. des sc. méd.*, 1876, t. VII, p. 71).
*de l'œsophage, de la trachée et du corps thyroïde* (
1873, p. 451). — Jul. Cohnheim, *Einfacher Gallert*
*für pathol. Anat. und Physiol.*, 1876, t. XXVIII, p
*des sc. méd.*, t. IX, p. 524). — Cornil, *Sur le d*
*du corps thyroïde* (*Arch. de physiol. norm. et p*

t. II, p. 659, pl.). — G. Ballet, *Tum. cancéreuse du corps thyroïde, propagat. au larynx* (*Bull. de la Soc. anat.*, Paris, 1878, p. 116). — M. Krishaber, *Du cancer du corps thyroïde* (*Ann. des maladies de l'oreille et du larynx*, Paris, 1882, p. 239, et 1883, p. 12). — E. Neumann, *Ein Fall metast. Kropfgeschwülst* (*Arch. f. klin. Chir.*, t. XXIII, p. 864). — A. Mathieu, *Cancer du corps thyroïde, du cœur et des poumons* (*Bull. de la Soc. anat.*, 1881, p. 578). — Mayor, *Tumeur carcinomateuse du corps thyroïde avec noyaux secondaires du cerveau et des poumons* (*Ibid.*, p. 723). — Coulon, *Sur le cancer du corps thyroïde*, thèse, Paris, 1883. — C. Giraudeau, *Contribution à l'étude du cancer latent du corps thyroïde* (*Revue de médecine*, Paris, 1884, t. IV, p. 102). — R.-E. Carrington, *Carcinoma of the thyroid gland* (*Trans. of the path. Soc.*, London, 1886, t. XXXVII, p. 508). — G. Gulliver, *Malignant disease of thyroid from a case to myxœdema* (*Ibid.*, p. 511). — Bilton-Pollard, *Intracystic papilloma accessory thyroid gland* (*Ibid.*, London, 1886, t. XXXVII, p. 507). — G. Stoker, *Cancer of the thyroid* (*Ibid.*, 1887, t. XXXVIII, p. 396). — S. Paget, *Ibid.*, p. 397. — G.-N. Pitt, *Ibid.*, p. 398. — E. Rollet, *Note sur deux cas de cancer du corps thyroïde à forme suraiguë* (*Gaz. méd.*, Paris, 1888, p. 234, 247). — G. Hayem, *Soc. méd. des hôpitaux*, séance du 27 juillet 1888, p. 343.

## § 4. — Hypoplasies.

Les dégénérescences du corps thyroïde sont le fait habituel de l'âge, mais souvent aussi elles viennent compliquer certaines lésions de cet organe, notamment le goître endémique, et se rencontrent enfin dans quelques autres circonstances parfois difficiles à déterminer. Les formes sous lesquelles elles se présentent sont diverses.

Stéatose. — La stéatose primitive du corps thyroïde, peu étudiée et mal connue, se traduit par la teinte jaunâtre de cette glande, dont la consistance reste ferme. Histologiquement, les cellules épithéliales sont infiltrées de granulations grisâtres, de granulations fortement réfringentes et graisseuses, plus ou moins déformées et fréquemment atrophiées.

Les effets de cette stéatose sont peu connus, mais il y a lieu de se demander s'ils ne se rapprochent pas, dans une certaine mesure, de ceux que l'on observe à la suite de l'extirpation du corps thyroïde. Indépendamment de la vieillesse et du goitre, l'alcoolisme m'a fourni des altérations graisseuses de cette glande.

Leucomatose. — Cette lésion, qu'il ne faut pas confondre avec la forme gélatineuse ou colloïde du goitre, a son point de départ dans les petits vaisseaux, et la plupart du temps elle vient compliquer le goitre endé-

mique. Friedreich, dans deux cas, a rencontré la dégénérescence des petites artères et des capillaires jointe à un goitre gélatineux récent.

Beckmann, Virchow et Kyber ont vu la glande thyroïde, augmentée de volume, renfermer dans son épaisseur des espèces de nodosités enkystées d'un rouge gris pâle, homogènes à la coupe et d'un aspect cireux. Au microscope, on n'apercevait, dans la plupart de ces nodosités, qu'un lacis de vaisseaux séparés par un tissu finement fibrillaire et dont les parois épaissies et remarquables par leur brillant prenaient, par l'addition de l'iode, une très belle teinte d'un rouge vineux. Au sein de ces lésions il existait des follicules remplis de cellules et de granulations gélatineuses, et par places, une sclérose interstitielle avec disparition des follicules et transformation amyloïde progressive des vaisseaux. J'ai constaté l'existence de cette transformation en dehors du goitre, dans le cours d'une syphilis avancée.

Collose. — La dégénérescence colloïde est une des complications les plus communes du goitre, nous en avons déjà suffisamment parlé pour n'avoir pas à y revenir; contentons-nous de dire que cette lésion peut se produire dans un corps thyroïde sain, qu'elle envahit les cellules normales et les transforme de la même façon que celles du goitre. Cette dégénérescence donne lieu à des tuméfactions parfois considérables, résistantes, un peu pâteuses et d'un développement assez lent, qui présentent, à la coupe, des espaces de dimensions variables, formés par les follicules de la glande remplis d'une gelée grisâtre ou jaunâtre, gélatiniforme, s'enlevant avec la pointe du scalpel. Distendu par la pression de la masse gélatiniforme contenue dans les follicules, le tissu conjonctif intermédiaire s'atrophie et, dans certains cas de goitre, il disparaît avec les vaisseaux, ce qui permet la communication de plusieurs follicules en une cavité commune qui, plus tard, peut devenir kystique (voy. plus haut).

Calciose. — Cette dégénérescence, qui est tantôt un mode de terminaison du goitre, tantôt une lésion survenant dans un corps thyroïde primitivement sain, a pour siège les cloisons conjonctives interfolliculaires. Le tissu de ces cloisons, déjà sclérosé, se charge de sels calcaires (carbonates et phosphates), qui leur donnent une apparence blanchâtre, crayeuse et une consistance ferme, mais friable.

Bibliographie. — M. Friedreich, *Amyloid Entartung d. Schildrüse* (*Archiv f. path. Anat. und Physiol.*, Berlin, 1857, t. XI, p. 389-391). — Beckmann. *Ibid.*, 1858, t. XIII, p. 95. — Neumann, *Deutsche Klinik*, 1860, n° 35. — R. Virchow, *Pathol. des tumeurs*, trad. fr. par Arronsohn, Paris, 1879, t. III, p. 219.

— C.-J. Eberth, *Die amyloide Entartung* (*Archiv für pathol. Anat.*, 1880, t. LXXX, p. 154). — Edw. Kyber, *Die amyloide Degenerat. der Schildrüse* (*Ibid.*, t. LXXXI, p. 421).

## ANOMALIES DE CIRCULATION

### I. — Anémie et hypérémie.

L'anémie du corps thyroïde a été peu étudiée à cause, sans doute, des faibles désordres auxquels elle donne lieu; mais son existence, malgré la grande vascularité de cet organe, n'en est pas moins évidente.

L'hypérémie de cette même glande mérite beaucoup plus notre attention. Tantôt dépendante d'un désordre nerveux, elle finit par amener l'hypertrophie de la glande, comme dans le goitre exophthalmique; tantôt subordonnée à une gêne circulatoire, elle produit l'induration avec épaississement du stroma conjonctivo-vasculaire. De là deux variétés bien distinctes de l'hypérémie thyroïdienne, l'une névropathique ou active, l'autre angiopathique ou passive.

L'*hypérémie névropathique* est caractérisée par la tuméfaction quelquefois rapide et presque brusque du corps thyroïde, et souvent aussi par de la chaleur et des battements artériels. Ce désordre n'est presque jamais constaté *de visu*, à cause de la rareté de la mort en pareil cas; son existence est cependant hors de toute contestation, tant par ses modes d'apparition et de terminaison que par les conditions dans lesquelles il survient. Ces conditions ne sont habituellement que des états physiologiques dans lesquels le système nerveux se trouve plus ou moins ébranlé ou surexcité. Ainsi, l'on voit le corps thyroïde se tuméfier et le cou se gonfler à l'époque de la puberté chez le jeune garçon, et surtout chez la jeune fille au moment de la première apparition des règles. Le coït et, suivant Bach, la masturbation arriveraient à produire le même effet; mesurer le cou des nouvelles mariées pour s'assurer de leur virginité est une ancienne coutume. La grossesse, indépendamment de l'inflammation dont il a été question, détermine, dans certains cas, une congestion du corps thyroïde, et cet état, si l'on en croit Freund, serait relativement commun, puisque cet auteur prétend avoir trouvé l'augmentation de volume du corps thyroïde quarante-cinq fois sur cinquante femmes enceintes. Ajoutons que d'autres influences nerveuses peuvent amener également la congestion et la tuméfaction de cette glande.

L'impaludisme, enfin, est une maladie dans le cours de laquelle il survient parfois (Riebuych, Greco et Zézas) une tuméfaction thyroïdienne

rapide, qui n'est vraisemblablement qu'une fluxion ayant aussi pour origine un trouble de l'innervation.

L'*hypérémie stasique ou angiopathique* du corps thyroïde existe dans tous les cas où il y a gêne de la circulation pulmonaire et cardiaque, et par conséquent dans la plupart des affections du cœur et des poumons, comme aussi toutes les fois qu'une tumeur vient à mettre obstacle au retour du sang veineux par les jugulaires supérieures. Le plexus thyroïdien et les veinules qui rampent dans les interstices celluleux de l'organe sont gorgés de sang, le parenchyme de la glande est injecté, violacé. Semblable phénomène s'observe encore dans la suffocation et dans l'effort; mais, en raison de son peu de durée, cette variété d'hypérémie ne laisse aucune trace dans la glande thyroïde, tandis que la première y détermine, au bout d'un temps plus ou moins long, un certain degré d'induration. C'est à une condition pathogénique de ce genre qu'il convient sans doute d'attribuer le goitre scolaire, puisque ce goitre, suivant les médecins qui en ont parlé, disparaîtrait pendant les vacances.

Bibliographie. — J.-A. Bach, *De l'anat. pathol. des différentes espèces de goitre*, etc. (*Mém. Acad. de méd.*, t. XIX, p. 338-346). — Baillarger, *Congest. sexuell. chez les animaux* (*Gaz. hebd. de méd. et de chir.*, Paris, 1862, p. 617). — Hahn, *Influence de la tension du cou sur la production du goitre* (*Compt. rend. Acad. des sc.*, oct. 1869). — Guyon, *Hypertrophie subite du corps thyroïde* (*Arch. de physiol. norm. et path.*, 1870, p. 167). — Riebuyck, *Recueil de mém. de méd., chir. et ph. militaires*, Paris, 1871, p. 60. — Fr. Greco, *Il Morgagni giornale*, ann. XIV, 1873, p. 658. — Lawson Tait, *Enlargement of the thyroid body in pregnancy* (*Edinb. Med. Journ.*, 1875, t. XX, p. 993). — J. Pastriot, *Étude sur les goitres dépendant de la grossesse et de l'accouchement*, thèse de Paris, 1876. — Lücke, *Ueber strüma puls. acuta* (*Deutsche Zeitschr. f. Chirurgie*, 1877, t. VII, nos 5 et 6, et *Rev. des sc. méd.*, XI, p. 239). — Porcher, *Relat. du goitre avec les fonct. utérines*, thèse, Paris, 1880. — L. Plet, *Infl. de la grossesse sur le corps thyroïde*, thèse, Paris, 1881. — Parnet, *Quelques cas de thyroïdites aiguës à la suite de l'arrêt de la menstruation*, thèse, Bordeaux, 1885-86. — G. Zezas, *Ueber Thyroïdeitis und Strumitis bei Malaria* (*Centralblatt f. Chirurg.*, 1885, t. XII, p. 532).

### II. — Hémorrhagies.

Les hémorrhagies sont des accidents relativement rares dans le corps thyroïde sain, non atteint d'un goitre ou d'un néoplasme quelconque: elles se rencontrent quelquefois, mais uniquement à la suite d'une hypérémie intense, le plus souvent névropathique. Le sang épanché forme

des foyers multiples plutôt qu'un foyer unique, et se présente ordinairement sous forme d'infiltration donnant lieu à des ecchymoses disséminées et noirâtres. Des ecchymoses assez semblables ont encore été vues dans des cas de fièvre typhoïde, de variole grave, et même dans certains empoisonnements.

Les hémorrhagies qui se produisent au sein d'un goitre ont pour siège habituel l'intérieur des follicules. Le sang épanché se présente ou bien sous la forme de caillots plus ou moins irréguliers (Pasturaud), ou bien sous celle d'un magma jaunâtre ou brun noirâtre, résultant de son mélange avec le contenu des follicules. Les modifications subies par le sang extravasé dans ces conditions ont été étudiées par Hoppe-Seyler, qui a pu les reproduire en partie artificiellement, en mettant du sang dans une solution saline saturée. Les globules se rétractent; une partie de l'hématoglobuline se dissout, une autre partie reste insoluble. L'hématoglobuline exosmosée se divise en hématine qui donne au liquide du kyste sa coloration plus ou moins foncée. Les hémorrhagies qui surviennent au sein des néoplasmes du corps thyroïde ne se séparent pas de ces lésions, elles sont l'effet de la rupture des vaisseaux qui les parcourent.

Les thromboses et les embolies de cette glande n'ont pas été décrites; la vascularité spéciale du corps thyroïde doit s'opposer à leur formation.

Bibliographie. — D. Pasturaud, *Note sur un kyste du corps thyroïde (hématocèle du cou)* (*Bull. de la Soc. anatomique*, 1873, p. 86). — Peut, *Étude sur les kystes hématiques du corps thyroïde*, thèse, Paris, 1885.

## ANOMALIES ACCIDENTELLES

### § 1er. — Traumatisme.

Le traumatisme du corps thyroïde offre des dangers sérieux qui résultent tant de la grande vascularité de cette glande que de l'importance des organes avec lesquels elle se trouve en rapport. Telle est sans doute la raison pour laquelle il existe peu de matériaux sur le sujet.

Produites par des instruments piquants ou tranchants, les plaies du corps thyroïde se distinguent par d'abondantes hémorrhagies, comme dans les cas de suicide, et par une prompte cicatrisation, quand les accidents qui en résultent n'entraînent ni la suppuration ni la mort. Les piqûres avec injections interstitielles irritantes (teinture d'iode surtout) ont été quelquefois suivies d'hémorrhagies (Duplay), de suppuration (Luton), et dans certains cas enfin de suffocation et de mort (Lücke, Demme).

Les plaies par armes à feu, moins exposées à l'hémorrhagie primitive, offrent plus souvent des hémorrhagies secondaires : la suppuration y est la règle, et cependant la guérison n'est pas très rare.

Les contusions du corps thyroïde proviennent en général de tentatives d'étranglement, et sont presque toujours compliquées de fracture des cartilages laryngiens. Elles sont ordinairement suivies d'épanchements sanguins abondants, au sein même de la glande, si surtout celle-ci était déjà préalablement lésée, et produisent une tuméfaction considérable. Le mode de résorption du sang épanché ne diffère pas de ce qu'il est partout ailleurs.

BIBLIOGRAPHIE. — GURLT, *Die Kystengeschwülste des Halses*, Berlin, 1855. — H. LEGOUEST, *Traité de chirurgie d'armée*, Paris, 1863, p. 414. — LÜCKE, *Die Krankh. der Schildrüse*, dans PITHA et BILLROTH's *Handb. d. allgem. und speciellen Chirurgie*, Stuttgart, 1866-1873, t. III, p. 10. — GUERLAIN-DUDON, *Cachexie pachydermique consécutive à un traumatisme du cou* (*Bull. et Mém. de la Soc. de chirurgie*, Paris, 1882, n. s., t. VIII, p. 783).

## § 2. — PARASITISME.

Quoique superficiellement placé, le corps thyroïde est peu exposé au parasitisme. L'échinocoque est en effet le seul parasite qui y ait été rencontré, et un examen sérieux des faits publiés conduit à reconnaître la rareté de sa présence, car, dans quelques-uns de ces faits (Lieutaud, Laennec), on paraît avoir pris pour une hydatide du corps thyroïde un kyste développé dans le voisinage de cet organe, et d'autres fois on a confondu avec un kyste parasitaire ce qui n'était qu'un goitre devenu kystique. Plusieurs cas cependant mettent hors de doute l'envahissement possible du corps thyroïde par l'échinocoque, bien que, dans quelques-uns, les vésicules hydatiques soient stériles. Un d'eux, rapporté par Ferrand, est relatif à une femme de quarante-huit ans, qui portait un goitre composé de deux tumeurs arrondies, situées de chaque côté du larynx, et d'un volume qui approchait du poing. Or, de ces deux tumeurs, l'une était formée d'une poche renfermant un contenu composé en partie de matière colloïde, en partie de kystes hydatiques, l'autre contenait un mélange assez semblable qui permit à Luys et Ch. Robin de s'assurer qu'il s'agissait de kystes hydatiques, et cela malgré l'absence de crochets. L'autre fait concerne la fille d'un boucher des environs de Dresde, âgée seulement de huit ans, et dont le corps thyroïde, du volume d'une orange, avait la forme d'une demi-sphère. Une ponction explora-

trice ayant donné issue à un liquide d'une limpidité parfaite, Meinert pensa à un kyste échinocoque; une incision fut pratiquée et l'examen ultérieur démontra qu'on avait affaire à une vésicule-mère stérile. Chez un homme de trente-six ans, observé par Nélaton, une tumeur du volume d'un œuf de poule, située dans le lobe gauche du corps thyroïde et considérée comme un goitre, finit par s'abcéder et une incision donna passage à une grande quantité de pus, mais il restait profondément une induration volumineuse. Six mois plus tard, celle-ci s'enflamma et laissa échapper à la suite d'une incision du pus mélangé à des hydatides nombreuses. Il est à noter que le corps thyroïde, dans ces cas, était à peu près entièrement détruit, et qu'ainsi les kystes hydatiques de cet organe, indépendamment des phénomènes locaux de compression, peuvent déterminer des symptômes analogues à ceux qui apparaissent à la suite de l'extirpation totale du corps thyroïde.

Ces kystes, par leur accroissement progressif, parviennent à atrophier les parties de leur voisinage; ils peuvent ainsi perforer les voies aériennes, s'ouvrir et se faire jour à leur intérieur, comme cela a été vu dans quelques cas suivis de mort subite.

Bibliographie. — Lieutaud, *Hist. de l'Acad. roy. des sc.*, année 1754, Paris, 1759, p. 70, obs. V. — B. Gooch, *Cases a pract. remarks in surgery witch sketches of machiny*, etc., 2e édit., vol. II, Norwich, 1767, p. 99. — C.-E. Boch, *Lehrb. d. path. Anat. und Diagnost.*, 3e édit., t. I, p. 554. — Rullier. *Dict. des sc. méd.*, t. XVIII, Paris, 1817, p. 528, art. Goitre. — E.-A. Naumann, *Handb. d. med. Klin.*, Berlin, 1830, t. II, p. 13, obs. et rapp. — Jobert, *Union méd.*, Paris, 1847, t. I, n° 131, p. 543. — Casp. Albers *Wochenschr.*, 1850, n. s., p. 113 et Gurlt, *Die Cystengeschwülste des Halses*, Berlin, 1855. — Houel, *Des tum. du corps thyroïde*, thèse de Paris, 1860 (Cas de Nélaton). — Meinert, *Centralbl. f. Chirurgie*, 1885. — E. de Cressac, *Un cas de kyste hydatique du corps thyroïde* (*Bull. de la Soc. anatomique*, Paris, 1888, p. 684).

## ARTICLE IV. — CAPSULES SURRÉNALES.

Situées dans la profondeur des hypochondres, à l'extrémité supérieure des reins qu'elles coiffent, les capsules surrénales sont de forme triangulaire ou semi-lunaire, et formées de deux parties, l'une externe ou corticale, l'autre centrale ou médullaire. Surmontées dans quelques cas de lobules isolés ou capsules surrénales accessoires, elles prêtent peu à

l'exploration physique, ce qui, joint au manque de connaissances physiologiques, apporte une difficulté réelle au diagnostic de leurs altérations. Celles-ci n'en ont pas moins la valeur qui s'attache aux désordres des organes richement pourvus de nerfs et de vaisseaux; mais, pour bien saisir leurs différences, il importe de donner un aperçu succinct de l'anatomie normale des capsules surrénales.

Ces organes sont formés d'éléments épithéliaux ou épithélioïdes, plongés dans un stroma conjonctivo-vasculaire qui sert à leur entretien. De la capsule d'enveloppe partent des travées puissantes qui convergent vers le centre; ces travées émettent par toute leur périphérie des faisceaux conjonctifs dont les anastomoses et les entrelacements produisent un réseau à larges mailles. Plus loin, vers la substance médullaire, les faisceaux connectifs se dissocient en filaments très fins qui forment une couche à mailles étroites (zone réticulaire d'Arnold). Les éléments inclus dans ce stroma sont de deux sortes. Sous la capsule et autour des travées qui en émanent, c'est-à-dire dans la couche à larges mailles connectives, ce sont des cellules allongées, disposées en une ou plusieurs rangées entre deux travées voisines, et présentant un aspect épithélial. Les mailles étroites, au contraire, ne renferment guère qu'une cellule, de forme polygonale; mais c'est à leur intérieur, dans la substance médullaire seulement, que se rencontrent des cellules nerveuses distinctes, isolées ou groupées entre elles, ou encore accolées à des nerfs.

Les artères propres aux capsules surrénales y distribuent un sang abondant et témoignent de l'importance fonctionnelle de ces organes. Les nerfs de ces glandes proviennent en majeure partie des ganglions semi-lunaires et du plexus solaire; quelques-unes seulement de leurs branches naissent des nerfs pneumogastriques et phréniques.

Les capsules surrénales se développent en même temps que les reins, mais indépendamment de ces organes et aux dépens d'un amas cellulaire que la plupart des auteurs font provenir du mésoderme. Cependant la nature des éléments compris dans les alvéoles porte à croire que le feuillet interne du blastoderme n'est pas absolument étranger à la formation de ces glandes. Ajoutons que la capsule surrénale, par sa structure et par son évolution, a trop d'analogie avec le corps pituitaire et la glande thyroïde pour n'avoir pas une même provenance. Suivant Brunn, les deux substances des capsules tireraient leur origine de deux blastèmes : celui qui donne naissance à la substance corticale serait en relation avec l'artère, celui qui préside à la formation de la substance médullaire serait relié à la veine cardinale.

Afin d'éclaircir la physiologie des capsules surrénales, Brown-Séquard

extirpa ces organes chez des lapins et d'autres mammifères. L'opération ayant été suivie d'une mort très prompte, il fut conduit à penser que les capsules surrénales avaient une grande importance, et qu'elles étaient chargées, soit d'empêcher la formation de certaines matières toxiques, et surtout du pigment cutané, substances qui tendent toujours à se produire dans l'organisme, soit de détruire ces matières à mesure qu'elles se développent; mais ces opinions ne sont pas justifiées par la pathologie. D'une part, en effet, il se rencontre des malades qui ont la peau bronzée, et dont les capsules surrénales n'offrent aucune trace d'altération, et l'on voit d'autre part, des individus dont la peau a conservé sa teinte ordinaire, et qui manquent complètement de ces organes ou qui les ont profondément lésés. Enfin Philippeaux a constaté que l'extirpation des capsules surrénales pouvait être faite chez des rats et d'autres mammifères albinos sans qu'il se produise le moindre changement dans leur pelage parfaitement blanc.

Suivant Giliberti et Mattei, l'extirpation d'une ou de deux capsules surrénales chez les chiens est compatible avec la vie ; elle détermine une destruction rapide et passagère des globules rouges, une diminution de l'hémoglobine, du chiffre de l'urée, de la quantité journalière de l'urine, et de plus une augmentation de l'urobiline. Les modifications dans le nombre des globules rouges présentent une intensité et une durée à peu près égales, après l'extirpation simultanée d'une seule ou des deux capsules. Le poids de l'animal diminue dans les premiers temps, puis s'accroît en quelques jours, atteint et dépasse même le poids normal; on ne constate néanmoins aucune tache pigmentaire sur la peau et les membranes muqueuses apparentes à l'extérieur, même dix-sept et cinquante-deux jours après l'opération. Ces expériences, en somme, nous renseignent peu sur la physiologie normale des capsules surrénales, et encore moins sur leur physiologie pathologique; elles nous font simplement connaître que l'extirpation de ces organes n'est pas suivie de mélanodermie; mais leurs fonctions réelles restent à déterminer.

BIBLIOGRAPHIE GÉNÉRALE. — J. ARNOLD, *Contribution à la structure intime et à la composition chimique des capsules surrénales* (*Gaz. méd. de Paris*, 1869, p. 88). — GRANDRY, *Mém. sur la struct. de la capsule surrénale de l'homme et de quelques animaux* (*Journ. de l'anat. et de la phys. de l'homme et des animaux*, Paris, 1867, t. IV, p. 225 et 389). — H. STILLING, *Zur Anatom. d. Nebeunieren* (*Archiv f. path. Anat. und Physiol.*, Berlin, 1887, t. CIX, p. 324). — BROWN-SÉQUARD, *Recherches sur la physiolog. et la pathol. des capsules surrénales* (*Archiv. gén. de méd.*, 1856, sér. V, t. VIII, p. 385 et 572). — Le même, *Nouvelles recherches sur l'import. des fonct. des caps. surrénales* (*Journ. de physiol.*, 1858, t. I,

p. 160). — Alb. Brunn, *Ein Beitrag zur Kenntniss der fein Baues und d. Entwicklungsg. der Nebennieren* (*Arch. f. mik. Anatomie*, t. VIII, p. 618, et *Revue des sc. méd.*, 1873, t. I, p. 465). — A. Vulpian, *Influence du système nerveux sur la pigmentation des grenouilles* (*Compt. rend. des séances ann. de la Soc. de biologie*, Paris, 1873, p. 171, et *Gaz. médicale*, 1873). — Bochefontaine, *Note sur les capsules surrénales* (*Journ. des connaissances méd.*, 7 avril 1880, p. 119). — G. Tizzoni, *Sur la physiologie pathologique des capsules surrénales* (*Union méd.*, 6 nov. 1884, p. 759; *France méd.*, 16 sept. 1884, p. 1315; *Revue des sciences méd.*, Paris, 1885, t. XXV, p. 462; *Tribune médicale*, 1886, p. 594). — A. Giliberti et E. di Mattei, *Sull' influenza della extirpaz. delle capsule soprarenali sull' organ. animali* (*Atti d. Soc. di sc. nat. ed econom. di Palermo*, 1885, et *Rev. des sc. méd.*, 1886, t. XXVIII, p. 462).

P. Rayer, *Recherch. anatomico-pathol. sur les capsules surrénales* (*L'Expérience*, 1837, p. 17). — T. Addison, *On the constit. and local effects of disease of the suprarenal capsules*, London, 1855; anal. par Lasègue dans *Archiv. gén. de méd.*, 1856, t. I, p. 257. — Chatelain, *De la peau bronzée ou maladie d'Addison*, Strasbourg, 1859. — J. Hutchinson, *Series illustr. the connexion between bronzed skin and disease of the suprarenal capsules* (*Med. Times and Gaz.*, London, 1855, t. XXXII, p. 593, etc.; 1856, t. XXXIII, p. 60, 188, 233, etc.). — S. Wilks, *On disease of the suprarenal capsules*, extrait de *Guy's Hospital Reports*, London, 1862. — Raph. Mattei, *Rech. sur l'anatom. norm. et pathol. des capsules surrénales*, etc. (*Gaz. hebd. de méd. et de chirurg.*, 1864, p. 588). — M. Meissner, *Schmidt's Jahrb.*, t. CXXVI, p. 883; t. CXLII, p. 97; t. CLIX, p. 29 et 155. — Duclos (de Tours), *De la maladie bronzée d'Addison et des fonctions des capsules surrénales* (*Bull. de thérapeut.*, 15 février 1863, et *Gaz. hebd.*, 1863, p. 199). — Le même, *Étude sur la maladie bronzée d'Addison*. Tours, 1864. — L. Martineau, *De la maladie d'Addison*. Thèse de Paris, 1863. — E. H. Greenhow, *On Addison's disease, and a Report on diseases of the suprarenal capsules*, London, 1866; anal. dans *Gaz. hebd. de méd. et chir.*, 1867, p. 191. — Averbeck, *Die Addison'sche Krankheit*, Erlangen, 1869. — F.-J.-O. Guermonprez, *Contribution à l'étude de la maladie bronzée d'Addison*, Paris, 1875. — J.-F.-L. Demontrand, *Etude sur la mal. d'Addison*, Paris, 1878. — R. Mattei, *Nuove ricerche sull' anatomia patologica delle cassule suprarenali* (*L. Sperimentale*, avril 1883, et *Rev. des sc. méd.*, 1885, t. XXV, p. 62). — C. Burger, *Die Nebennieren und der Morbus Addison*, 1883.

## ANOMALIES DE FORMATION ET DE DÉVELOPPEMENT

Les capsules surrénales, en raison de leur origine et sans doute aussi à cause de leur siège, sont des organes peu prédisposés aux anomalies de formation; par contre, les anomalies de développement n'y sont pas très

rares, mais il est digne de remarque qu'elles ne coexistent jamais avec les vices de conformation des reins, et partant, ces organes, malgré leur voisinage, sont dans un état d'indépendance manifeste.

Les formes sous lesquelles se présentent les anomalies des capsules surrénales sont multiples. Tantôt ces glandes font défaut (agénésie), tantôt elles sont augmentées de nombre (duplicité ou hypergénésie), tantôt enfin elles sont déplacées (ectopie). Chacun de ces états exige une description spéciale.

### I. — Aplasie ou agénésie.

L'état rudimentaire et même l'absence totale des capsules surrénales ont été plusieurs fois observés. Hewson, Vetter, Sömmering, Cooper, Klein et Voigtel ont constaté le faible développement de ces organes chez les acéphales. Meckel fait la même remarque sur six fœtus et tend à croire que l'aplasie des capsules surrénales ne coïncide pas seulement avec des lésions cérébrales, mais encore avec l'arrêt de développement de l'encéphale et particulièrement avec l'hydrocéphalie congénitale. Semblable coexistence a d'ailleurs été constatée récemment avec l'hémicéphalie par Lomer et par Weigert. Ce dernier auteur a fréquemment rencontré, en même temps que cette malformation cérébrale, une aplasie générale plutôt qu'une absence totale des capsules surrénales. Dans un cas qui lui est personnel et dans un autre de Marchand, le ganglion cervical supérieur faisait défaut, et il y avait lieu de se demander si l'hémicéphalie n'était pas la cause de cette absence, laquelle à son tour aurait retenti sur le développement de la capsule surrénale. Toutes ces questions ne peuvent être définitivement résolues à cause du trop petit nombre de faits observés; mais il est certain qu'elles ont un grand intérêt, et que leur solution sera facile le jour où nous aurons une connaissance plus approfondie du développement du système nerveux sympathique et de son influence sur l'accroissement des organes.

Martini, de son côté, a communiqué à l'Académie des sciences le cas d'un homme de quarante ans, mort phthisique, exempt de mélanodermie, chez lequel les deux reins se trouvaient fusionnés en un corps unique et les capsules surrénales faisaient défaut. Kent Spender aurait constaté l'absence complète de ces organes chez une femme de cinquante-trois ans, offrant les principaux symptômes de la maladie d'Addison, entre autres un certain degré de pigmentation de la peau et de plusieurs viscères. Un cas assez semblable, mais douteux quant à l'origine congé-

nitale, a été observé dans le service du professeur Van der Corput, de Bruxelles (*Presse méd. belge*, t. XXII, mai 1870), chez un homme de trente-neuf ans, anciennement atteint de fièvres intermittentes et qui présentait les signes de la maladie d'Addison ; les capsules surrénales se trouvaient remplacées par une abondante couche de graisse.

Ces quelques faits prouvent que les capsules surrénales peuvent manquer ; malheureusement, ils sont incomplets et trop peu nombreux pour qu'il soit possible d'en tirer des déductions pratiques.

BIBLIOGRAPHIE. — HEWSON, *Philosoph. Trans.*, t. XLV, part. 2, p. 315. — VETTER, *Aphor. aus d. path. Anat.*, Wien, 1803. — VOIGTEL, *Handb. der path. Anat.*, Halle, 1804, t. I, p. 555. — MECKEL, *Manuel d'anat. descriptive, patholog. et génér.*, trad. fr., Paris, 1825, t. III, p. 595. — OTTO, *Neue seltene Beobacht.*, p. 121, pl. 2, fig. I. — A. MARTINI, *Archiv. gén. de méd.*, 1857, t. I, p. 3, et *Séance Acad. des sciences*, 1er décembre 1856. — KENT SPENDER, *British med. Journ.*, 11 sept. 1858, et *Gaz. hebd.*, 1858, p. 774. — Eug. SHET, *Presse méd. belge*, mai 1870, t. XXII, p. 33. — Ph. LOMER, *Ueber ein eingenth. Verhalten der Nebennieren bei Hemicephalen* (*Arch. f. path. Anat. und Physiol.*, Berlin, 1884, t. XCVIII, p. 366). — C. WEIGERT, *Hemicephalie und Aplasie der Nebennieren* (*Ibid.*, 1885, t. C, p. 176). — Le même, *Ibid.*, 1886, t. CIII, p. 204.

### II. — Hypergénésie.

Thomas Bartholin a observé quatre capsules surrénales chez un individu dont les deux reins, réunis en fer à cheval au-devant de la colonne vertébrale, étaient pourvus d'uretères trifurqués. Morgagni a rencontré deux capsules surrénales gauches chez une femme ayant une double rate. Duvernay, Sébastian et Huschke signalent l'existence de capsules surrénales accessoires. W. Krause en rapporte deux cas ; H. Wallmann comme d'ailleurs Rokitansky ont observé ces glandes dans l'épaisseur de la capsule fibreuse du rein, et Marchand les a trouvées jusque dans le ligament large. Ces faits méritent l'attention du médecin ; ils permettent de se rendre compte de certaines lésions considérées à tort comme des adénomes, et qui ne sont vraisemblablement que des végétations de noyaux provenant du tissu des capsules surrénales, émigrés dans l'épaisseur des reins ou même du ligament large. La connaissance de ces migrations nous met à l'abri d'erreurs de diagnostic qui paraissent avoir été plusieurs fois commises.

Chez un homme de trente-neuf ans, dont l'autopsie fut pratiquée par Grawitz, il existait, sur l'un des reins, une tache jaune qui paraissait

constituée par des tubes urinifères graisseux, mais qui, en réalité, était due à un fragment de tissu surrénal hétérotopique, à peine gros comme une graine de pavot. En un point symétrique de l'autre rein se trouvait un nodule du volume d'un noyau de cerise, dont la zone la plus supérieure laissait voir distinctement des séries de cellules surrénales. Le contenu graisseux de ces cellules, leur forme, la coloration de leur noyau, tout, suivant l'auteur en question, distinguait ces éléments des épithéliums des tubes urinifères.

### III. — Ectopie.

L'ectopie des capsules surrénales a été notée à plusieurs reprises, mais presque toujours dans des cas où il s'agissait de capsules accessoires. Rarement, en effet, ces organes font entièrement défaut à leur place habituelle, et, s'ils se rencontrent sur un point qui n'est pas leur siège ordinaire, c'est qu'ils sont plus nombreux que normalement, car même dans les cas de luxation des reins, les capsules surrénales ne sont pas déplacées.

La question de savoir comment se produisent la multiplicité et la dissémination de ces glandes n'est pas résolue; toutefois, leur siège sous le péritoine semble bien indiquer un développement local primitif, et quant à leur dissémination, elle s'opère, sans doute, par les vaisseaux qui, en s'allongeant, entraînent avec eux une partie de la substance des capsules surrénales et engendrent ainsi des capsules surrénales accessoires.

Bibliographie. — Th. Bartholin, Cent. II, hist. 77, p. 305. — Morgagni, *De sedibus et causis morborum*, Epistola LXIV, 2, p. 419, Venetiis, 1761. — Duvernay, *De glandul. renal. Eustachii Comment.*, Petropolit., 1751, t. XIII, p. 365. — Sébastian, *De ren. accessor.*, 1837. — Huschke, *Eingeweidelehre*, Leipzig, 1844, p. 364. — H. Wallmann, *Zeitschr. d. Wiener Aerzte*, 1859, p. 17. — W. Krause, *Schmidt's Jahrb.*, t. CXLII, p. 104. — F. Wagner, *Archiv d. Heilkunde*, Leipzig, 1861, p. 471. — Marchand, *Ueber accessorische Nebennieren im Ligamentum latum* (*Archiv f. pathol. Anat. und Physiolog.*, Berlin, 1883, t. XCII, p. 11). — Grawitz, *Demonstration von Præparaten über die Entwickelung von Nierentumoren aus abgesprengten Nebennierengebiete* (*Berliner klinische Wochenschrift*, 1884, 17 novembre, n° 46, p. 740, et *Rev. des sc. méd.*, 1886, t. XXVIII, p. 32). — Chiari, *Zur Kenntniss der accessorischen Nebennieren des Menschen* (*Zeitschr. f. Heilkunde*, t. V, p. 449, et *Rev. des sc. méd.*, 1885, t. XXVI, p. 7).

## ANOMALIES DE NUTRITION

### § 1er. — Atrophie et Hypertrophie.

#### I. — Atrophie.

L'atrophie congénitale des capsules surrénales ayant été traitée dans le précédent chapitre, il sera uniquement question ici des atrophies qui sont le fait de l'âge ou d'un trouble nutritif provenant du système nerveux.

Par le fait même de leur évolution, les capsules surrénales dégénèrent et s'atrophient. Difficiles à trouver chez les vieillards, elles sont ratatinées, la plupart du temps transformées en une masse molle, friable, grisâtre au centre, jaunâtre à la périphérie. Les éléments qui les composent se trouvent infiltrés de granulations graisseuses ou même dissociées. Mais à quelle époque de la vie survient cette dégénérescence, et quels sont ses effets? autant de points qui n'ont pu être élucidés jusqu'ici. L'âge où elle se produit est sans doute variable, car il arrive parfois de rencontrer chez des personnes encore jeunes des capsules surrénales peu différentes de celles que l'on observe chez les vieillards.

A côté de l'atrophie sénile, il y aurait à dire quelques mots de l'atrophie d'origine nerveuse ou atrophie névropathique; mais cette dernière a été trop peu étudiée jusqu'ici pour qu'il nous soit possible d'en parler sciemment. Il n'existe pas moins une atrophie des capsules surrénales distincte de l'atrophie sénile, et que, pour cette raison, les auteurs anglais, qui l'ont plus particulièrement observée, ont désignée sous le nom d'atrophie simple.

Les glandes surrénales, diminuées de volume et de poids, à peine reconnaissables, offrent des aspects divers; elles sont blanchâtres ou jaunâtres, réduites à un amas de graisse ou à un petit corps d'apparence fibreuse, comme dans un cas rapporté par Wickham Legg, ou encore à une simple masse fibreuse avec absence de substance médullaire, sinon avec une faible couche d'une substance brunâtre.

L'examen microscopique, pratiqué dans quelques cas, celui de Goodhart notamment, a permis de constater l'existence de lacunes veineuses centrales et l'arrangement, sous forme de colonnes, des cellules du parenchyme, opaques sans noyaux apparents et en dehors de tout tissu conjonctif de nouvelle formation. La plupart du temps, en effet, c'était

comme une miniature de capsules surrénales avec des cellules granuleuses plus ou moins fortement dégénérées; quant aux éléments des nerfs et aux ganglions du plexus solaire, ils étaient à peu près intacts dans la majorité des cas; mais il reste à se demander si l'examen a été fait avec tout le soin désirable.

BIBLIOGRAPHIE. — J. KENT SPENDER, *Brit. med. Journ.*, 1858, p. 768. — J. WICKHAM LEGG, *St-Bartholomew's hospit. Reports*, London, 1874, t. X, p. 225. — Le même, *The Lancet*, London, 1885, t. I, p. 1027. — J.-F. GOODHART, *Simple atrophy of the suprarenal capsules*, etc. (*Trans. of the path. Soc. of London*, 1882, t. XXXIII, p. 340). — H. DAVY, *Ibid.*, p. 360. — G. EATES, *Ibid.*, p. 366. — R.-G. HEBB, *The Lancet*, London, 1883, t. I, p. 9. — SIDNEY COUPLAND, *Atrophy of adrenals with Addison's disease* (*Transact. of the path. Soc. of London*, 1885, t. XXXVI, p. 423. — Rob. SAUNDBY, *Atrophy of the suprarenal capsules with enlarged spleen and dark-coloured urine* (*Trans. of the path. Soc. of London*, 1885, t. XXXVI, p. 440).

### II. — Hypertrophie.

L'hypertrophie simple des capsules surrénales est peu commune, à cause, sans doute, des modifications que subissent les éléments de ces glandes à un âge peu avancé de l'existence. Néanmoins, comme il est possible de produire expérimentalement ce désordre nutritif, on conçoit qu'il puisse se réaliser cliniquement. Brown-Séquard, en effet, a trouvé les glandes surrénales hypérémiées et hypertrophiées à la suite d'une section de la moelle épinière, et même il a montré aux membres de la Société de biologie une capsule surrénale volumineuse et de teinte chocolat, chez un cochon d'Inde mort à la suite d'une lésion de la moelle épinière. Cet auteur n'hésite pas d'ailleurs à admettre l'existence d'une relation entre l'état morbide des capsules surrénales et la gravité de la lésion médullaire. A ce propos, il signale le fait d'une hypertrophie de ces organes rencontrée chez l'homme dans un cas de fracture de la colonne vertébrale.

Ces faits paraissent bien mettre hors de contestation la subordination de l'hypertrophie vraie des capsules surrénales à une lésion médullaire, ou du moins à une influence nerveuse, et tout porte à croire que des désordres du même genre peuvent se rencontrer chez l'homme. Stilling d'ailleurs prétend avoir observé l'hypertrophie d'une des capsules surrénales à la suite de l'ablation de sa congénère.

Le nom d'hypertrophie, nous devons le reconnaître en terminant, est le plus souvent donné à une lésion caractérisée par la multiplication des

éléments des capsules surrénales sans changement de structure; mais cette lésion comparable aux hypertrophies de la plupart des glandes vasculaires sanguines, à celles du corps thyroïde en particulier, est en réalité une hyperplasie, et comme telle elle doit avoir sa place ailleurs (voy. ADÉNOME).

BIBLIOGRAPHIE. — BROWN-SÉQUARD, *Hypertrophie des caps. surrénales après section de la moelle épinière* (*Gaz. méd.*, 1852, p. 73, et *Comptes rendus de la Soc. de biologie*, Paris, 1870, t. XXII, p. 27). — PFORTNER, *Recherches sur les capsules surrénales*, 1869, p. 254. — H. STILLING, *Note sur l'hypertrophie compensatrice des capsules surrénales* (*Revue de médecine*, Paris, 1888, t. VIII, p. 459).

## § 2. — PHLEGMASIES.

Les capsules surrénales renferment, comme la plupart des organes, deux ordres de tissus : les uns épithéliaux, les autres conjonctifs. Leurs phlegmasies se localisent d'une façon plus spéciale à l'un ou à l'autre de ces tissus ; c'est pourquoi nous étudierons successivement les phlegmasies parenchymateuses qui intéressent particulièrement les épithéliums, les phlegmasies suppuratives caractérisées par l'extravasation de leucocytes, et les phlegmasies prolifératives qui se localisent de préférence au tissu conjonctif et l'indurent.

### I. — Phlegmasies parenchymateuses.

Ces phlegmasies, fort mal connues, sont caractérisées par l'infiltration granuleuse des éléments épithéliaux avec ou sans transformation colloïde ou graisseuse. Les capsules surrénales, tuméfiées, offrent une teinte grisâtre, jaunâtre ou foncée, une consistance normale ou peu modifiée, si ce n'est au bout d'un certain temps, alors qu'il s'est produit des dégénérescences partielles. La tuméfaction trouble des épithéliums, observée dans les maladies infectieuses aiguës, notamment dans la scarlatine et la diphthérie, se termine en général par résolution ; elle est l'analogue des phlegmasies pyrétiques que nous avons étudiées ailleurs.

BIBLIOGRAPHIE. — R. MAY, *Beitr. zur path. Anat. d. Nebennieren* (*Arch. f. path. Anat. und Phys.*, Berlin, 1887, CVIII, 446).

II. — Phlegmasies suppuratives.

Ces lésions, si on s'en rapporte aux faits publiés, se voient à tous les âges, même chez le fœtus, et se présentent tantôt sous la forme d'infiltration purulente diffuse, tantôt sous celle de collections purulentes pouvant acquérir un volume considérable et se faire jour dans le duodénum ou dans le côlon, à moins qu'elles ne s'enkystent et ne se transforment en une masse caséeuse crétacée. Andral a trouvé, à l'autopsie d'une femme morte phthisique au sixième mois de la grossesse, une des capsules surrénales du fœtus enflammée et déjà en suppuration. Rayer a rencontré un dépôt de pus dans une des capsules surrénales d'un nouveau-né, adhérente au rein correspondant; dans ce fait comme dans celui du professeur Andral, il n'est pas question de syphilis héréditaire. Quelques auteurs ont observé des abcès des capsules surrénales produits par des lésions de voisinage. Dans un cas rapporté par Farre (*Med. Times and Gaz.*, March. 1856), les deux capsules surrénales étaient presque entièrement transformées en collections purulentes; un abcès du volume d'une orange existait dans la portion du foie correspondant à la capsule surrénale droite. Le malade, buveur forcené, avait été amené à l'hôpital dans un accès de délire alcoolique. La marche de l'altération avait été très rapide dans ce cas, comme c'est la règle chez les alcooliques; mais, en général, elle est plutôt lente. Le mode de terminaison de ces abcès est variable; la résorption en est rare, mais la caséification du foyer est possible. Ce n'est que par le duodénum ou par le côlon qu'ils parviennent à se faire jour au dehors.

Bibliographie. — Chvostek, *Ein Fall von suppur. Entzündung der linken Nebenniere* (*Wien. med. Presse*, 1880, n° 45, et *Rev. des sc. méd.*, 1882, t. XIX, p. 71).

III. — Phlegmasies proliférative.

Les phlegmasies proliférative des capsules surrénales sont tantôt simplement scléreuses, tantôt accompagnées de nodosités syphilitiques ou de masses tuberculeuses.

Phlegmasie scléreuse. — Ces phlegmasies ont des causes obscures et des caractères qui rendent difficile leur déterminisme, du moins à une certaine phase de leur évolution alors qu'elles sont faciles à confondre avec une simple atrophie. Aussi est-ce sous cette dénomination que ces

lésions ont été généralement décrites. Tel est, par exemple, le cas parfaitement net de sclérose des capsules surrénales observé par Hadden chez une femme de trente ans qui succomba après neuf mois de maladie. L'affection débuta par une violente attaque de vomissements qui dura deux ou trois jours, après quoi on vit apparaître peu à peu de la mélanodermie de la langue, des gencives et de certaines parties de la peau, accompagnée de lassitude, d'évanouissements, d'engourdissements et de traces d'albumine dans l'urine.

Au bout d'un certain temps, les vomissements devinrent incoercibles, le pouls s'affaiblit, la température s'abaissa, et la mort survint tout à coup au milieu d'un vomissement.

Les principaux viscères offraient une intégrité parfaite ; mais les capsules surrénales, bien qu'ayant conservé leur forme, étaient manifestement plus petites que normalement. Sur des coupes microscopiques ces glandes présentaient un épaississement avec infiltration cellulaire du tissu conjonctif et formation d'un tissu nouveau qui, en se rétractant, avait atrophié leur parenchyme; il s'agissait en conséquence d'une sclérose assez semblable à celle que l'on observe dans la plupart des organes et particulièrement dans le foie. Semblable état se rencontrait encore dans les ganglions semi-lunaires, où l'on apercevait des traînées d'éléments arrondis semblables à ceux qui infiltraient le tissu des capsules surrénales; quant aux cellules ganglionnaires, elles étaient circonscrites et étouffées par la présence de ces éléments. Ainsi la sclérose diffuse des capsules surrénales ne peut être contestée, et il importe d'autant plus d'être fixé sur son existence qu'elle est plus difficile à reconnaître; aussi, lorsque apparaissent les symptômes signalés plus haut, il y a lieu de penser à la possibilité d'une lésion de ces capsules, des nerfs qui s'y distribuent, et d'examiner ces organes avec le plus grand soin.

Bibliographie. — W.-B. Hadden, *Atrophy of the suprarenals with Addison's disease* (*Transact. of the path. Soc. of London*, 1885, t. XXXVI, p. 436).

Phlegmasie syphilitique. — Appelées à jouer un rôle important dans le cours de la vie intra-utérine, les capsules surrénales sont exposées, par cela même, aux désordres de la syphilis pendant la vie fœtale et peu de temps après la naissance. Baerensprung les a trouvées fréquemment lésées dans ces conditions, et j'ai eu moi-même plusieurs fois l'occasion de faire la même remarque. L'état de ces glandes, quoique variant avec la forme et la période de l'altération, se fait néanmoins remarquer par un accroissement de volume très manifeste. Baerensprung a trouvé chez des enfants atteints de syphilis congénitale la substance corticale

des capsules surrénales envahie par des amas de noyaux et de jeunes cellules de tissu conjonctif, modification très analogue à l'altération diffuse du foie dans la syphilis héréditaire. Huber (*Arch. f. klin. Med.*, t. V, p. 270) a vu chez un enfant dans les mêmes conditions les capsules surrénales volumineuses, grisâtres, semées de petits foyers jaunâtres constitués par des détritus graisseux. Ajoutons que, dans un cas semblable observé par Hennig (*Jahr. f. Kinderh.*, 5 décembre 1872, p. 109), la capsule surrénale gauche était augmentée de volume, adhérente au diaphragme, et renfermait un contenu gélatiniforme.

Des lésions peu différentes appartiennent encore à la syphilis acquise où, d'après les observations de Virchow, de Moxon et les nôtres, les capsules surrénales sont le plus souvent augmentées de volume. Ces organes, dans un cas rapporté par Virchow, étaient infiltrés de granulations et de cellules graisseuses, indices d'une phase avancée du mal: mais d'autres auteurs les ont trouvés occupés par des tumeurs qui pouvaient bien n'être que des dépôts gommeux.

Bibliographie. — F.-V. Baerensprung, *Die hereditarie Syphilis*, Berlin, 1864. — E. Lancereaux, *Traité historique et pratique de la syphilis*, 2e édit., Paris, 1873, p. 288 et 425. — F.-Ch. Turner, *Syphilitic? and lardaceous disease of the suprarenal body* (*Trans. of the path. Soc. of London*, 1884, t. XXXV, p. 393, et *Compt. rend. des acad. et soc. savantes*, 28 mai 1884, p. 226). — Le même, *Enlarged suprarenal bodies: fatty infiltration, with fibroid degeneration* (*Trans. of the path. Soc.*, t. XXXV, p. 395). — Th. Barlow, *Simple atrophy of the suprarenal capsules and gumma of kidney in a case of Addison's disease* (*Ibid.*, London, 1885, t. XXXVI, p. 433).

Phlegmasie tuberculeuse. — Cette phlegmasie, qui compte parmi les affections les plus fréquentes et les plus graves des capsules surrénales, est désignée sous des noms divers (Dégénérescences scrofuleuse, caséeuse, fibro-caséeuse). Les anciens anatomo-pathologistes (Voigtel, Otto) connaissaient déjà ce désordre dont Baillie a rapporté un cas intéressant et qui, depuis le travail d'Addison sur la maladie bronzée, a été l'objet d'une attention spéciale. Cette inflammation débute, en général, par la substance médullaire; sur une coupe pratiquée à travers la capsule surrénale, on remarque au milieu de cette substance les premiers stades de son développement sous forme de petites granulations grises. Celles-ci deviennent peu à peu plus grandes, se fondent entre elles et donnent lieu à des masses caséeuses. Le processus peut rester partiel, et alors à côté des points altérés, on voit, à la périphérie de la glande surtout, des parties restées saines. Mais d'autres fois de nouvelles granulations

s'ajoutent au noyau primitif, si elles ne forment une masse isolée, et la substance corticale est ainsi totalement envahie. Toute trace du tissu normal disparaît successivement et, finalement, l'organe entier se trouve transformé en une ou plusieurs masses compactes, caséeuses, histologiquement formées par de jeunes éléments arrondis, en voie d'altération granulo-graisseuse. Lorsqu'elles sont multiples, ces masses sont séparées par un tissu conjonctif ou fibroïde, grisâtre, ferme et lardacé, ou renfermées dans la capsule épaissie et cloisonnée par de nombreux tractus fibreux.

Dans ces conditions, les capsules surrénales, tuméfiées et d'un volume qui peut atteindre la grosseur d'une prune ou d'un œuf de poule, ont une forme irrégulière, se rapprochant de celle d'un casque, et présentant un aspect lobulé, tubéreux, une teinte jaunâtre, grisâtre par places, enfin une consistance ferme, mais peu homogène. Lorsque l'altération est ancienne, les parties altérées sont le siège de points de ramollissement qu'on a pu prendre pour des abcès. Quelquefois, enfin, la masse caséeuse se dessèche, s'incruste de sels calcaires, et l'organe revient sur lui-même.

Une seule capsule peut être atteinte, l'autre restant saine; le plus souvent l'affection existe des deux côtés. Une capsule surrénale accessoire offrait, dans un cas, la même altération que la capsule principale. D'ordinaire cette altération n'est que la localisation d'une tuberculose plus générale; mais elle peut être, pendant longtemps, le seul désordre morbide existant. Il en est des capsules surrénales comme de la plupart des organes; elles sont, dans certains cas, le siège primitif de l'altération tuberculeuse, qui peut y rester fixée, et souvent finir par atteindre d'autres organes. Ce point, sur lequel j'ai insisté en plusieurs endroits de mon *Atlas d'anatomie pathologique*, me paraît toujours exact. Il n'y a donc pas lieu d'être surpris si, à l'exemple des méninges, des membranes muqueuses, des voies biliaires et urinaires, des épididymes et des glandes lymphatiques, les capsules surrénales sont frappées de tuberculose indépendamment de toute autre partie, ou du moins avant les organes sur lesquels cette maladie localise habituellement ses effets. La phthisie qui débute par l'altération des capsules surrénales a une évolution généralement lente, et lorsque d'autres organes que ces capsules se trouvent affectés, ce qui est la règle, ce ne sont pas toujours les poumons. Sur quatre cas qui me sont personnels, l'altération tuberculeuse concomitante porte sur les méninges cérébrales une fois, le péricarde et les poumons une fois, les épididymes, la prostate et les poumons deux fois. A s'en rapporter à ces faits, il semblerait que la tendance des cap-

sules surrénales est de devenir tuberculeuses en même temps que l'appareil génital ; mais il n'en est rien, car, sur un relevé de cent douze cas empruntés à différents auteurs, je trouve coïncidant avec l'inflammation tuberculeuse de ces organes :

| | | |
|---|---|---|
| La tuberculose | des poumons | 64 fois |
| — | des intestins | 10 — |
| — | des glandes lymphatiques | 26 — |
| — | du foie | 9 — |
| — | de la rate | 8 — |
| — | des reins | 8 — |
| — | des testicules | 3 — |
| — | du pancréas | 1 — |
| — | du thymus | 1 — |
| — | du péritoine | 9 — |
| — | des plèvres | 6 — |
| — | des méninges | 5 — |
| — | du péricarde | 3 — |
| — | des articulations | 3 — |
| — | de la colonne vertébrale | 6 — |

Deux fois, sur ce total, il n'y avait d'autre lésion tuberculeuse que celle des capsules surrénales. Notons que, dans le plus grand nombre des cas, l'altération des poumons, peu étendue, localisée aux sommets, est décrite sous le nom d'induration (pneumonie interstitielle), de tubercules crétacés et pigmentés, caractères qui indiquent une évolution peu aiguë. Chez deux individus morts, dans mon service, après avoir présenté les symptômes de la maladie bronzée, les capsules surrénales étaient augmentées de volume et parsemées de masses jaunes, sèches, assez fermes, séparées par un tissu vasculaire et grisâtre. Les poumons, adhérents à leurs sommets, étaient, en ces mêmes points, constitués par un tissu scléreux pigmenté, et, dans le voisinage, infiltrés de granulations grises ou noires peu abondantes. Dans ces deux cas, la rate était volumineuse, et la muqueuse gastrique pigmentée ; l'un de mes malades présentait, en outre, une altération de l'épididyme droit et de la prostate. Ainsi, la plupart des cas de tuberculose des capsules surrénales s'observent chez des individus dont les lésions tuberculeuses n'ont qu'une faible tendance à se développer et à s'accroître, et chez qui, à une certaine période, ces lésions peuvent s'arrêter dans leur évolution et s'incruster de sels de chaux. Ce sont les faits de ce genre qui ont conduit à la théorie d'après laquelle la tuberculose des capsules surrénales donnerait lieu à l'en-

semble des symptômes décrits sous le nom de *maladie bronzée* ou *maladie d'Addison*.

Ces symptômes ont, en effet, une physionomie assez particulière. Ils constituent, pour ainsi dire, une forme de phthisie dans laquelle les troubles généraux l'emportent de beaucoup sur les manifestations locales, comme pour nous montrer que celles-ci ne sont jamais qu'un effet plus ou moins marqué de la maladie, et consistent dans une perturbation des fonctions digestives, une faiblesse générale avec anémie, et une coloration spéciale de la peau.

Les troubles digestifs se manifestent par de l'inappétence, du dégoût pour les aliments, quelquefois par des vomissements, ou encore par une diarrhée plus ou moins abondante. L'anémie, qui a une marche progressive, est, en général, accompagnée de douleurs à l'épigastre, aux lombes et sur le trajet des membres. La pigmentation cutanée ou mélanodermie, souvent généralisée, n'offre pas la même intensité sur tous les points du corps. Les parties exposées au contact de l'air, le visage, le cou, etc., sont toujours plus foncées que les autres; de même, les régions où le pigment s'accumule volontiers, l'aréole du mamelon, les parties génitales, etc., sont habituellement le siège d'une teinte plus sombre. La mélanodermie consiste en une coloration d'un brun sale, enfumé, peu uniforme, parsemée çà et là de taches ou de plaques presque noires, donnant à des individus de race caucasique un aspect voisin de celui des races colorées; elle est due à l'existence, dans les couches les plus profondes du réseau de Malpighi, d'un pigment jaunâtre ou jaune brunâtre, le plus souvent diffus.

La question de savoir si le pigment se forme sur place et n'est que le résultat d'une activité métabolique des cellules, ou bien s'il est produit dans un autre organe, puis entraîné par le sang, est loin d'être résolue. La plupart des auteurs ralliés à la première hypothèse admettent que le protoplasma incolore qui existe à l'état normal dans les cellules du réseau de Malpighi se transforme en pigment dans certaines circonstances; ils s'appuient sur ce que ce pigment ne renferme pas de fer. D'autre part, Nothnagel, ayant remarqué que dans la maladie d'Addison les cellules pigmentaires forment toujours les agglomérations les plus nombreuses dans le voisinage immédiat des vaisseaux, est porté à penser que le pigment provient du sang. Quant à la cause de la pigmentation, elle réside manifestement dans une affection du sympathique abdominal.

La tuberculose des capsules surrénales, qu'elle soit accompagnée de lésions des poumons, de l'intestin, du péritoine, ou d'autres parties de l'organisme, est en tout cas le plus souvent primitive, et en raison même

de la constitution de ces glandes, elle est presque toujours associée à une lésion des nerfs du voisinage, des ganglions du plexus solaire, ou tout au moins des nerfs sympathiques. Cette lésion n'est autre que la propagation à ces parties du processus tuberculeux, ainsi qu'on peut le voir par les observations ci-jointes (1).

(1) *Tuberculose des capsules surrénales et névrite concomitante; mélanodermie, dyspepsie avec inappétence et dégoût des aliments. Intégrité presque complète des poumons. Tuberculose du vagin, de l'utérus et des trompes utérines.*

B. (Madeleine), âgée de trente-sept ans, couturière à Paris depuis dix-huit ans, est une femme de constitution moyenne qui, réglée à l'âge de quinze ans, a cessé de l'être un an plus tard. Mariée deux fois, elle n'a pas eu d'enfant; elle est sujette aux migraines, aux hémorrhoïdes, et elle présente des oignons aux deux gros orteils. Atteinte de dyspepsie dès l'année 1883, elle éprouve de temps à autre des crises douloureuses dans l'hypochondre droit. En novembre, elle tombe dans un état de faiblesse tel qu'elle peut à peine se tenir debout. C'est à partir de ce moment que sa peau commence à prendre une teinte jaune foncé, qui s'accentue peu à peu. L'appétit, qui existait encore au début, ne tarde pas à disparaître; il se produit un profond dégoût pour la viande, et souvent des vomissements peu de temps après le repas. Ces vomissements sont alimentaires, muqueux ou biliaires; toutefois, ce n'est que depuis trois mois que la malade est soignée par le docteur Lefèvre (de Montreuil), qui nous l'adresse le 5 février 1885.

12 février. La peau offre dans toute son étendue une teinte bistre presque noire, qui rappelle celle d'une mulâtresse. Les bords libres des lèvres, la face interne des joues sont marbrés de taches noires semblables à celles que l'on observe sur un chien de race. A cette pigmentation s'ajoute une asthénie complète. Étendue sur le lit, cette malade évite tout mouvement, dort une partie du temps, et cependant elle éprouve une fatigue continuelle; elle vomit ses aliments, le vin notamment, presque aussitôt après l'ingestion; elle est constipée. Le pouls est fréquent, le cœur normal; la température, de 36 degrés le matin, s'élève le soir jusqu'à 38 et 39 degrés centigrades. Toux assez rare, sans expectoration; diminution de l'élasticité et de la sonorité au sommet du poumon droit. Le palper au niveau du rein et de la capsule surrénale droite paraît douloureux. Les urines n'ont rien de particulier; leur réaction est acide, leur densité est de 1,020 (gouttes amères de Baumé, 3 grammes de bromure de potassium, bain avec 1 kilogramme de sel gris).

16-20 février. Mêmes phénomènes, facies altéré, grippé, abattement excessif, oppression, voix faible, toux quinteuse, expectoration de crachats épais et muqueux. Pouls petit, difficile à saisir; 96 pulsations. Somnolence par moments; urines peu abondantes (un demi-litre au maximum), précipité albumineux (sulfate de quinine, pilules de cynoglosse).

20-24 février. La toux cesse, mais les vomissements continuent; les matières rendues colorent les draps en vert; elles contiennent plusieurs ascarides lombricoïdes. La malade se plaint fréquemment de douleurs dans la région épigastrique. Le pouls, toujours petit, ne dépasse pas 100, mais la température s'élève, le 21 et le 22 au soir, à 40 degrés. La nuit qui suit, il survient de l'agitation et du délire. Le lendemain, les matières vomies, un peu brunâtres, contiennent de la bile; la pression est douloureuse à l'épigastre, le délire continue, les traits sont altérés, les yeux excavés, la face grippée. Les vomissements continuent durant une grande partie de la nuit, malgré l'application d'un vésicatoire à l'épigastre; la température est de 40°,2. La malade succombe à six heures du matin, le 24 février.

*Autopsie.* — Crâne intact; les artères cérébrales sont opalines sur quelques points; sur les bords de la scissure interhémisphérique, vers la partie moyenne de la première frontale gauche, se trouve un kyste du volume d'une petite noisette, pourvu de parois minces et transparentes. Les poumons adhèrent dans une partie de leur étendue; aux sommets,

Déjà signalée par Lobstein (voy. Andral, *Anat. path.*, t. II, p. 393), la lésion des nerfs ou des ganglions sympathiques dans la tuberculose des capsules surrénales consiste en une dégénérescence des cellules ganglionnaires du plexus solaire et surtout des fibres nerveuses à gaine de myéline contenues dans les nerfs splanchniques (voy. p. 376, observ.). Cette dégénérescence des nerfs splanchniques représente l'altération protopathique de la maladie d'Addison, et, si on l'a vue coexister parfois avec une simple atrophie des capsules surrénales, il ne faut pas moins reconnaître que, le plus souvent, elle est liée à un désordre matériel de ces glandes. Or comme, de toutes les affections propres à ces organes,

il existe quelques granulations tuberculeuses circonscrites par un tissu induré. Le cœur est volumineux, l'aorte, très légèrement athéromateuse. On aperçoit sur le mésentère, à la surface des anses intestinales adhérentes entre elles, des granulations tuberculeuses disséminées, saillantes et circonscrites par une zone sclérosée de la couche péritonéale. Il existe en avant du rein droit un foyer caséeux composé de plusieurs loges répondant à ce que l'on sentait pendant la vie. Semblable lésion se rencontre dans l'hypochondre gauche, où se voit, en avant de la rate et au-dessous du foie, un kyste caséeux aplati ayant près de 12 centimètres dans son plus grand diamètre, circonscrit par des fausses membranes. Ni l'un ni l'autre de ces kystes ne renferment de crochets d'échinocoque. Le foie adhère au diaphragme par des fausses membranes infiltrées de granulations tuberculeuses, il n'est d'ailleurs pas altéré; les reins sont légèrement atrophiés.

Les capsules surrénales sont altérées et manifestement tuméfiées; celle de droite, assez fortement fixée au foie, mesure 7 centimètres dans son plus grand diamètre. L'incision permet d'y voir de nombreuses masses tuberculeuses et même, sur un point, il existe un abcès caséeux s'étendant jusqu'au parenchyme hépatique qui lui sert de paroi. La capsule du côté gauche est à peu près également altérée. La dissection des nerfs conduit à reconnaître que le ganglion semi-lunaire de ce même côté se trouve en contact avec la capsule correspondante et en partie compris dans la coque enflammée qui la revêt. Le trisplanchnique se rend à sa partie postérieure; de sa corne inférieure part un cordon volumineux qui passe au-devant de l'aorte et se rend à la corne inférieure d'un autre renflement ganglionnaire, qui est le ganglion semi-lunaire droit. Ce dernier est beaucoup moindre que le précédent, car il n'a pas plus de 3 millimètres et demi en largeur et en épaisseur, tandis que son congénère mesure 14 millimètres de hauteur sur 7 millimètres de largeur; le nerf trisplanchnique du côté droit gagne la partie postérieure du ganglion correspondant. Entre les deux ganglions, il existe un certain nombre de filets nerveux se rendant dans les régions des capsules surrénales. Notons que tout ce plexus est recouvert par une masse adhérente de huit à dix ganglions volumineux et indurés, situés au-devant de l'aorte, autour du tronc cœliaque. La substance du ganglion semi-lunaire gauche, vue au microscope, est infiltrée d'éléments tuberculeux.

Les reins, à part un léger état congestif, ne sont pas altérés. La vessie renferme un demi-litre d'urine; le foie, du poids de 1050 grammes, n'offre rien de particulier; la vésicule biliaire renferme des graviers et quelques petits calculs. La rate est un peu volumineuse. L'estomac serait intact, s'il n'avait été ramolli par le suc gastrique au niveau de sa grosse tubérosité. L'intestin, d'ailleurs normal, renferme cinq lombrics dans sa portion duodénale et un autre dans le rectum; le plus long de ces parasites mesure 25 centimètres. La tache de pigmentation des joues siège sur le prolongement des deux commissures labiales. La vulve est pigmentée, mais le vagin ne l'est pas. Un magma jaunâtre existe au fond du vagin et au niveau du col de l'utérus. La cavité de cet organe est remplie par une substance caséeuse; des granulations tuberculeuses infiltrent sa membrane

la tuberculose est celle qui s'étend le plus facilement aux cordons nerveux, il en résulte qu'elle est la cause la plus commune de la maladie d'Addison. Ainsi, suivant que les nerfs sympathiques sont ou non altérés, s'explique la présence ou l'absence de la mélanodermie et des autres phénomènes de la maladie d'Addison dans le cours des lésions des capsules surrénales.

Bibliographie. — Addison, *On the constitutional and local effects of diseases of the suprarenal capsules*, London, 1855; analyse dans *Gaz. méd.*, Paris, 1856,

muqueuse, qui est ulcérée sur quelques points. La trompe gauche, d'un diamètre d'environ 8 millimètres, est distendue par un magma caséeux; celle de droite est moins altérée. Les parties supérieure et postérieure du vagin offrent plusieurs ulcérations tuberculeuses irrégulières.

*Tuberculose costale, adhérences pleurales et péricardiques, dilatation de l'aorte, hypertrophie cardiaque, atrophie légère des reins avec dépressions distrophiques. Polyurie et plus tard anurie. Tuberculose de la capsule surrénale du côté droit. — Mélanodermie, vomissements, délire et mort.*

R. (Edouard), cinquante-six ans, potier, est un homme grand, fortement constitué, mais qui s'enrhume facilement et tousse d'une façon presque continue depuis dix ans. Il porte, au niveau des fausses côtes gauches, des cicatrices de tuberculose et deux trajets fistuleux situés l'un au niveau de l'appendice xiphoïde, l'autre au niveau du sixième espace intercostal. Le thorax, d'ailleurs, est légèrement déformé par le rachitisme. Admis dans notre service le 23 septembre 1886, ce malade prétend qu'il a considérablement maigri depuis trois mois, car, au lieu de 65 kilogrammes qu'il pesait à cette époque, il est descendu à 59 kilogrammes. Sa face est pâle, ses yeux sont brillants; la peau du visage est grisâtre, légèrement bronzée; semblable teinte se voit encore sur d'autres points du corps et principalement à la partie inférieure du tronc. Le murmure vésiculaire s'entend dans les deux poumons et aussi quelques râles sibilants; rien de spécial à la percussion. Expectoration peu abondante, formée de crachats blanchâtres homogènes, nageant dans un liquide gommeux. L'appareil de la circulation est normal; rien à noter du côté de la digestion, à part un certain degré d'inappétence; foie et rate normaux. Les urines sont pâles, décolorées, abondantes (2 litres et demi à 3 litres dans les vingt-quatre heures); densité, 1010 à 1012; ni sucre ni albumine. Cet état persiste sans modifications appréciables, à part quelques malaises se produisant de temps à autre. En somme, le malade se nourrit, il tousse fort peu, urine abondamment et semblerait rester dans un état stationnaire, si la coloration de sa peau ne s'accentuait d'une façon sensible.

Le 15 novembre 1887, il est pris de céphalée, d'œdème des jambes et des bourses, d'un léger météorisme abdominal; les urines rendues dans les vingt-quatre heures sont albumineuses et ne dépassent pas 250 grammes (pilules diurétiques).

Le 16 et le 17, la céphalée est intolérable et le malade se trouve en outre atteint d'une dyspnée intense. Les urines ne dépassent pas 250 grammes dans les vingt-quatre heures; l'albumine s'y précipite en flocons; leur coloration est verdâtre et on y trouve de l'indican.

Le 18, les urines étant toujours aussi rares et les pilules n'ayant pas purgé le malade, on prescrit 30 grammes d'eau-de-vie allemande.

Le 19, la céphalée est moins vive, mais le malade se plaint de douleurs de reins; il a quelques vomissements biliaires peu abondants.

22 novembre. Le malade est tombé sans connaissance dans les cabinets d'aisances; transporté sur son lit, on lui donne du sirop d'éther, on lui applique des ventouses, et il revient à lui. Toute la journée il reste en état d'orthopnée; il respire la bouche ouverte

p. 295. — METTENHEIMER, *Cas de peau bronzée observé en* 1853 (*Gaz. hebd. de méd. et de chir.*, 1857, t. IV, p. 23). — TROUSSEAU, *Ibid.*, 1856, p. 621 et 890. — J. HUTCHINSON, *Series illust. the connexion between bronzed skin and dis. of the supraren. capsules* (*Med. Times and Gaz.*, déc. 1855, mars 1856). — CHARCOT et VULPIAN, *Phthisie pulm., albuminurie, coloration bronzée de la peau et altérat. granuleuse des caps. surrénales* (*Compt. rend. de la Soc. de biologie*, sér. 2, 1857, t. IV, p. 146). — BROWN-SÉQUARD, S. WILKS, dans Bibliographie générale. — GULL, *Med. Times and Gaz.*, 1865, t. II, p. 441. — GREENHOW, *Addison's disease of the suprarenal capsule* (*Transact. of the path. Soc. of London*, 1866, t. XVII, p. 304-307). — Le même, *Report on disease of the suprarenal capsules* (*Ibid.*, p. 310, tableaux, p. 331-94). — J. ERICHSEN, *Un cas de maladie d'Addison* (*St-Petersb. Med. Zeitung*, 1863, et *Gaz. méd. de Paris*, 1863, p. 803). — VECCHIETTI, *Archiv. gén. de méd.*, 1867, t. I, p. 230. — G. SAVIOTTI, *Zur Casuistik der Neben-Nieren-Krankheiten*, etc. (*Archiv f. path.*

et, de temps à autre, il est pris de hoquets. Les urines, toujours albumineuses, sont cependant plus claires que celles des derniers jours; le foie est douloureux, les facultés intellectuelles sont un peu obtuses (pilule d'une goutte d'huile de croton, lavement des peintres pour le soir, si le purgatif n'est pas suffisamment énergique).

23 novembre. Amélioration sensible; mais la céphalée, la dyspnée, l'insomnie reparaissent le 28 avec une nouvelle intensité; la voix est faible, le teint pâle; hoquet, secousses convulsives dans les bras et dans les jambes (lavement des peintres, 1 goutte d'huile de croton pour le lendemain). Légère amélioration les jours suivants.

2 décembre. Dyspnée intense; puis, vers six heures du soir, le malade prend l'infirmier pour un boucher qui vient l'assassiner et se met à crier à l'assassin; il a des hallucinations, il essaye de repousser les personnes qui viennent pour le tuer. L'oppression persiste, une piqûre de morphine est pratiquée par l'interne de garde et la nuit est assez calme. Le lendemain matin, orthopnée des plus intenses, la bouche est ouverte, la respiration fréquente, abdominale; les yeux sont saillants et brillants, les pupilles dilatées. Pouls lent, la température, qui les jours précédents était descendue au-dessous de 36 degrés, remonte à 36°,4. Le malade est néanmoins fort mal, il meurt dans le courant de la journée.

*Autopsie.* — Des adhérences anciennes unissent le poumon gauche au thorax; le poumon droit est libre; ces deux organes sont congestionnés à leurs bases; c'est à peine s'il existe quelques traces de tubercules crétifiés au sommet du poumon droit. Quelques adhérences unissent les deux feuillets du péricarde, le cœur est hypertrophié, surtout à gauche. Les valvules sont intactes; l'aorte est large, indurée, athéromateuse, comme, du reste, la plus grande partie du système artériel. Deux plaques calcaires existent à l'origine des deux artères rénales. Ces vaisseaux ont leur calibre large; les reins sont inégaux, atrophiés, la substance corticale, diminuée de volume et indurée, offre à sa surface un grand nombre de dépressions dystrophiques.

La capsule surrénale gauche ne semble pas lésée, mais celle de droite a le volume d'une mandarine; elle est transformée en un tissu dur, parsemé de points caséeux et adhérents aux nerfs du voisinage. Le foie, la rate et les centres nerveux n'offrent pas de lésions appréciables. L'estomac est un peu large; les intestins n'ont rien.

La capsule surrénale droite et les reins sont en somme, avec le système artériel, les seuls organes sérieusement lésés dans ce cas. A la lésion de la capsule se rattache sans doute la teinte bronzée de la peau; à l'altération des reins il faut attribuer certains phénomènes qui avaient la plus grande analogie avec ceux de l'urémie. Quant aux vomissements jaunâtres des derniers temps, plus abondants que ceux que l'on observe dans l'urémie, il y a lieu de penser qu'ils tenaient à une modification des nerfs de la glande surrénale.

*Anat. und Physiologie*, Berlin, 1867, t. XXXIX, p. 524; anal. dans *Gaz. hebd.*, Paris, 1868, p. 80). — SIREDEY, *Un. méd.*, févr. 1869, p. 99-210. — H. AVERBECK, *Die Addison'sche Krankheit*, Erlangen, 1869. — SCHUPPEL, *Sections befund der Addison's Krankh.* (*Archiv d. Heilkunde*, Leipzig, 1878, t. XI, p. 87). — DE MARBOIX, *Presse méd. belge*, 31 juillet 1869. — DE LA PORTE, *Rec. de mém. de méd. et de ph. milit.*, Paris, 1869, sér. 3, t. XXII, p. 409. — J.-M. ROSSBACH, *Addison'sche Krankh. und Sclerodermie* (*Arch. f. path. Anat. und Physiol.*, Berlin, 1870, t. LI, p. 100). — WOLFF, *Maladie d'Addison* (*Berlin. kl. Wochenschrift*, 1869, et *Arch. génér. de méd.*, 1870, t. I, p. 604). — MOORE, *Cas remarquable de maladie bronzée* (*Dublin Quarterly Journ.*, février 1871, et *Gaz. hebd.*, 1871, p. 238). — MEISSNER, *Beiträge zur Lehre von der Addison'schen Krankheit*, etc. (*Schmidt's Jahrb.*, 1872, t. CLIV, p. 155). — J. ROSENSTEIN, *Die Harnbestandtheile bei Morbus Addisonnii* (*Arch. f. path. Anat. und Physiol.*, Berlin, t. LVI, p. 27). — H. M. TUCKWELL, *St-Bartholomew's Hosp. Reports*, London, 1871, t. VII, p. 73. — S. WILKS, *Maladie d'Addison, et lésions des capsules surrénales* (*British med. Journ.*, 26 oct. 1872). — ROCHEFONTAINE, *Augmentation du volume de la rate dans la maladie d'Addison* (*Arch. de physiologie norm. et path.*, Paris, 1873, t. VI, p. 559). — LAVERAN, *Deux observations de maladie d'Addison sans coloration bronzée* (*Gaz. hebd. de méd. et de chirurgie*, Paris, 1873, p. 606). — A. ROBIN, *Lésions des capsules surrénales sans peau bronzée* (*Bull. de la Soc. anatomique*, Paris, 1874, p. 278). — AERTS, *Dégénér. tuberculeuse des capsules surrénales* (*Presse méd. belge*, Bruxelles, 4 janv. 1874). — G. HAYEM, *Malad. d'Addison; altérat. caractér. des capsules surrénales* (*Bull. de la Soc. anat.*, 1875, t. L, p. 577). — FABRE, *Phthisie des capsules surrénales* (*Arch. gén. de méd.*, Paris, 1878, t. I, p. 313). — E. JACQUET, *Note pour servir à l'étude de la maladie d'Addison* (*Arch. de physiolog. norm. et path.*, 1878, p. 679). — Th. B. PEACOCK, *Suprarenal capsular disease, and bronzing of the skin* (*Trans. of the path. Soc. of London*, 1875, t. XXVI, p. 207). — Le même, *Ibid.*, t. XXVII, p. 287. — D.-J. LEECH, *Addison's disease with peculiar pigmentation* (*Ibid.*, 1879, t. XXX, p. 478, 1 pl.). — J.-F. GOODHART, *Ibid.*, p. 486. — NORMAN MOORE, *Ibid.*, p. 350. — BEDFORD FENWICK, *A case of Addison's disease without bronzing* (*Trans. of the path. Soc. of London*, 1882, t. XXXIII, p. 347, tableaux). — Le même, *On Addison's disease* (*British med. Journ.*, 1886, p. 245, et *Rev. des sc. méd.*, 1886, t. XXVIII, p. 168). — H. SAINSBURY, *A case of Addison's disease* (*Ibid.*, 1883, t. XXXVI, p. 445). — SEYMOUR TAYLOR, *Ibid.*, p. 449. — SIDNEY COUPLAND, *Dissection of adrenals, solar plexus, and semilunar ganglia, from a case of Addison's disease* (*Ibid.*, p. 452). — J.-K. FOWLER, *Ibid.*, p. 453. — Alf. POIRIER, *Contrib. à l'étude de la maladie d'Addison*. Thèse de Paris, 1880. — MARCHAND, *Ueber eine eigenth. Erkrankh. des sympathicus, der Nebennieren und der periph. Nerven* (*ohne Bronzehaut*) (*Arch. f. path. Anat. und Physiol.*, Berlin, 1880, t. LXXXI, p. 477). — DE BEURMANN, *Un cas de maladie d'Addison* (*Arch. gén. de méd.*, 1881, t. II, p. 212). — K. HUBER, *Ueber Addison'sche Krankheit* (*Archiv f. path. Anat. und Physiol.*, Berlin, 1882, t. LXXXVIII,

p. 252). — K. Muller, *Maladie d'Addison* (*Journ. de méd. de Paris*, 1882 (?), p. 675). — Grethals, *Contribution à l'étude de la maladie d'Addison sans coloration bronzée*. Thèse de Lille, 1883-84. — Tissier, *Tuberculose pulm. et surrénale, maladie d'Addison* (*Bull. de la Soc. anat.*, 1884, p. 261). — Jardet, *Maladie d'Addison, Tuberc. des capsul. surr. et du corps thyroïde* (*Bull. Soc. nat.*, 1884, p. 592). — W. Krukenberg, *Die farbigen Derivate der Nebennierenchromogene* (*Archiv f. path. Anat. und Physiol.*, 1885, t. CI, p. 542). — Goldenblum, *Tuberkelbacillen in den Nebennieren bei morbus Addisonii* (*Archiv f. path. Anat. und Physiol.*, 1886, t. CIV, p. 393, et *Gaz. méd.*, Paris, 1886, p. 476). — Monti, *Maladie d'Addison chez un garçon de dix ans* (*Arch. der Kinderheilk.*, 1885, et *Arch. gén. de méd.*, 1886, t. I, p. 226). — Demiéville, *Deux cas de maladie d'Addison* (*Rev. méd. de la Suisse romande*, t. IV, p. 489, et *Rev. des sc. méd.*, Paris, 1886, t. XXVIII, p. 168). — Juergens, *Ueber anatomische Veränderungen bei Morbus Addisonii* (*Berlin. klin. Woch.*, déc. 1884, p. 824, avril 1885, p. 222, et *Rev. des sc. méd.*, Paris, 1886, t. XXVIII, p. 168). — Nothnagel, *Zur pathol. des Morbus Addisonii* (*Zeitsch. f. klin. Med.*, t. IX, p. 195, 1885). — Riehl, *Ueber Pigmentzellen bei den Addisonkrankheit* (*Ibid.*, t. X, p. 521-530, et *Rev. des sc. méd.*, t. 29, p. 462). — Huber, *Ein Beitrag zur Symptomatologie des Morbus Addisonii* (*Deutsche med. Woch.*, 1885, n° 38).

## § 3. — Néoplasies.

Les capsules surrénales n'échappent pas à ce genre de lésions qui, bien que rares, ne se présentent pas moins sous les mêmes formes que dans les autres organes, et sont conjonctives ou épithéliales. Toutefois, l'examen histologique faisant défaut dans le plus grand nombre des cas publiés de tumeurs des capsules surrénales, il est difficile de se faire une juste idée de la fréquence relative de ces désordres.

### I. — Néoplasies conjonctives.

L'endothéliome et le myxome ne paraissent pas avoir été observés au sein des capsules surrénales ou, du moins, aucun fait à notre connaissance ne prouve qu'ils y aient été rencontrés. Mattei prétend y avoir trouvé le lipome trois fois. Le lymphome aurait été vu dans ces glandes par Vogel et par Mattei, alors que les reins étaient intacts, et dans un cas de lympho-sarcome de la prostate rapporté par Sidney Coupland, la capsule surrénale du côté droit, deux fois plus volumineuse que normalement, se trouvait atteinte également de ce désordre. J'ai observé, de mon côté, un double lymphome des capsules surrénales coexistant avec des

lymphomes d'un grand nombre de ganglions du cou, des aisselles, des médiastins, de l'abdomen et des reins. De cette même lésion se rapproche, sans doute, un cas décrit par Virchow sous le nom de gliome des capsules surrénales, où les glandes tuméfiées étaient le siège, au niveau de la substance médullaire, de nodosités saillantes du volume d'un pois ou d'une cerise.

Bibliographie. — Vogel, *Schm. Jahrb.*, 1872, t. CLV, p. 318. — Mattei, *loc. cit.*, dans Bibliographie générale. — Sidney Coupland, *Lymphoma of the prostate; secondary nodules in pancreas and suprarenal capsule* (*Trans. of the path. Soc. of London*, 1877, t. XXVIII, p. 179).

Fibrome. — Le fibrome des capsules surrénales est embryonnaire ou adulte. Le fibrome embryonnaire ou sarcome, sans être fréquent, est moins rare qu'on ne serait tenté de le supposer, car il faut reconnaître qu'un certain nombre de faits publiés sous le titre de cancer lui appartiennent. Quant à ses formes, elles ne diffèrent pas de ce qu'elles sont dans les autres organes.

Le fibrome à cellules rondes se présente sous la forme de tumeurs médullaires du volume d'une olive ou d'une petite pomme, affectant, tantôt une seule capsule surrénale (Ogle, Greenhow, West), tantôt les deux à la fois (Turner). Ces tumeurs sont ordinairement grisâtres, arrondies, un peu molles et plus ou moins fortement injectées et piquetées de sang. Dans un cas rapporté par Colcott Fox, il s'était ajouté à un fibrome embryonnaire (sarcome) de la capsule surrénale droite une thrombose de la veine cave. — Le fibrome à cellules fusiformes diffère peu du précédent, si ce n'est par les éléments qui le composent. Il forme comme ce dernier des tumeurs encéphaloïdes plus ou moins molles, fréquemment parsemées d'extravasats sanguins. Tel était le cas d'une tumeur du flanc droit, accompagnée d'un œdème considérable des membres inférieurs et de la dilatation des veines sous-cutanées de la région inférieure de l'abdomen, pour laquelle je portais récemment le diagnostic d'épithéliome du rein, sachant que cette néoplasie a de la tendance à envahir la veine rénale et à se porter jusque dans la veine cave inférieure. Il n'en était rien, la tumeur siégeait dans la capsule surrénale et se propageait par une branche veineuse jusque dans la veine cave où elle formait bouchon (1). La marche de ces tumeurs ressemble à ce qu'elle est partout

(1) *Fibrome embryonnaire de la capsule surrénale droite; obstruction de la veine cave inférieure.*

C. (Laurent), âgé de cinquante-six ans, est admis, le 14 mars 1888, dans mon service de l'hôpital de la Pitié, pour un œdème prononcé des membres inférieurs et une

ailleurs; les dégénérescences graisseuse et colloïde s'y produisent quelquefois avec leurs conséquences, et l'on a vu des kystes se développer à la suite de la dernière de ces dégénérescences.

Le sarcome mélanique ou mélano-sarcome ne fait pas défaut ici. Kussmaull lui a trouvé le volume d'une tête d'homme dans la capsule surrénale du côté droit; une thrombose développée dans la veine cave inférieure amena la mort par embolie. Dœderlin a consigné un fait assez semblable dans sa thèse inaugurale (Erlangen, 1860) : la substance médullaire des capsules surrénales, celle de droite notamment, était infiltrée de masses mélaniques, tandis que la substance corticale était restée saine ; des noyaux de la même altération occupaient le ventre, le foie, le rein gauche, la pie-mère. D'un autre côté, Saviotti et Letulle

faiblesse générale avec anémie. C'est un homme bien constitué, dans la famille duquel il n'y a aucun antécédent pathologique à noter. Sa santé a été bonne, à part une intoxication palustre qu'il aurait contractée pendant sa jeunesse, une pleurésie survenue à l'âge de trente-deux ans, des épistaxis fréquentes et des vomissements de sang, il y a deux ans. L'œdème des jambes, considérable et dur, s'arrête aux plis de l'aine, les veines sous-cutanées abdominales sont légèrement dilatées; il n'y a pas d'ascite, et le foie, quoique débordant un peu, ne paraît pas lésé. A la région du cœur, il n'existe aucun souffle, non plus dans l'aorte. Les poumons offrent simplement des signes d'adhérences pleurales. Les urines, peu abondantes (1 litre environ), sont foncées, acides, d'une densité de 1013, elles ne renferment ni sucre, ni albumine. Au bout d'un certain temps, l'œdème gagne le tronc, fait saillie au niveau des flancs, mais en même temps la dilatation des veines sous-cutanées de la région inférieure de l'abdomen augmente, et cette dilatation se trouvant beaucoup plus prononcée que celle des veines sus-ombilicales me conduit à soupçonner la présence d'un obstacle mécanique à la circulation dans la veine cave, et à rattacher cet obstacle à un épithéliome du rein envahissant la veine rénale, et de là, se portant jusque dans la veine cave. Le palper pratiqué dans cette vue me révèle en effet l'existence dans le flanc droit d'une tumeur légèrement bosselée, ayant pour le moins le volume du poing. Dans ces conditions, le diagnostic prévu me paraît se confirmer.

Le malade, d'ailleurs sans appétit, maigrit de plus en plus; il ne vit que de lait cru, prend quelques pilules de quinquina et un calmant, lorsque cela est nécessaire. De temps à autre surviennent des crises d'oppression, puis les épistaxis reparaissent, l'œdème gagne le bras droit, il se produit une eschare sacrée, les urines offrent tous les caractères des urines hémaphéiques, puis le malade, de plus en plus maigre et oppressé, tombe dans le coma et succombe le 21 mai.

*Autopsie.* — Les organes encéphaliques sont normaux, le cœur est mou; les poumons comprimés adhèrent au thorax. Le foie, refoulé en haut, coiffe la tumeur sur laquelle il se moule; sa face convexe est libre, tandis que sa face concave adhère au néoplasme. La vésicule, petite, contient une bile peu colorée; le parenchyme hépatique a l'aspect du foie noix muscade, avec cette différence que les marbrures rouges n'ont pas exactement les caractères observés dans cette dernière lésion; elles sont larges, irrégulières et répondent à des foyers d'hémorrhagie interstitielle. La rate, petite (170 grammes), offre une surface chagrinée, couverte de plaques fibreuses. Le rein gauche pèse 180 grammes, le droit 125. La diminution de volume de ce dernier résulte sans doute de la compression qu'il a subie; il se trouve englobé dans des fausses membranes faisant corps avec la tumeur, au point qu'on a pu croire tout d'abord que celle-ci n'était

ayant rapporté chacun un cas de fibrome adulte développé dans les capsules surrénales, toutes les variétés de fibrome ont été rencontrées dans ces glandes.

BIBLIOGRAPHIE. — J.-W. OGLE, *Unusually large mass of carcinomatous deposit in one of the suprarenal capsules of a hild* (*Trans. of the path. Soc. of London*, 1865, t. XVI, p. 250). — GREENHOW, *Cancer of one suprarenal capsule* (*Ibid.*, 1867, t. XVIII, p. 260). — G. SAVIOTTI, *Zur Casuistik der Nebennieren-Krankheiten* (*Arch. f. pathol. Anat. und Physiol.*, Berlin, 1867, t. XXXIX, p. 524). — AVERBECK, *Die Addison'sche Krankheit*, 1869, tab. VII. — W. SMITH, *Tumeur de la capsule surrénale* (*The Dublin Journ. of méd. sc.*, et *Gaz. méd.*, Paris, 1878, p. 218). — S. WEST, *Primary sarcoma of the suprarenal capsule, with secondary growth in the lung* (*Tr. of the path. Soc. of London*, 1879, t. XXX, p. 419). — T. COLCOTT FOX, *A case of primary sarcoma of the left suprarenal capsule*

que le rein dégénéré. Il est facile toutefois d'isoler entièrement cet organe et de reconnaître qu'il se trouve refoulé en bas et que ses vaisseaux sont allongés. La veine rénale contient un caillot récent; le bassinet, l'uretère et la vessie sont normaux.

La capsule surrénale gauche n'offre rien de particulier, mais il n'en est pas de même de celle de droite, qui est le siège du néoplasme. Celui-ci, du volume d'une grosse tête d'enfant, se montre sous la forme d'une tumeur bleuâtre, violacée, très molle, irrégulièrement arrondie, ayant 25 centimètres suivant son diamètre vertical et 20 centimètres dans son diamètre transversal; son poids, après qu'elle a été incisée et qu'elle a séjourné dans l'alcool, est de 2kg,200. Elle se trouve composée de masses encéphaloïdes, blanchâtres, molles, parsemées de noyaux sanguins, rouges ou noirs et très abondants, d'un volume qui varie depuis celui d'une noisette jusqu'à celui d'un œuf. Elle donne par le raclage un suc lactescent, abondant.

Examinée au microscope, cette tumeur offre une structure partout assez semblable, qui est celle du fibrome embryonnaire. A sa partie inférieure, les cellules qui la composent sont fusiformes, volumineuses, pourvues de gros noyaux, régulièrement disposées par lits parallèles sur certains points, étoilées et groupées en tourbillons au pourtour des vaisseaux; les fibrilles intercellulaires sont assez abondantes. En plusieurs endroits, l'arrangement cellulaire se trouve détruit par une infiltration de globules rouges qu'il est possible de suivre sur des coupes un peu larges. Tout d'abord on voit des amas de capillaires dilatés dont la paroi se trouve réduite à la simple couche endothéliale, puis tout autour sont épanchés quelques globules, tandis qu'ailleurs le sang forme de grands amas cloisonnés par un réticulum de fibres conjonctives. Vers son milieu la tumeur renferme de nombreux globules de sang décolorés, enserrés dans un réseau fibrineux, le tout cloisonné par des travées conjonctives minces, pauvres en cellules.

Une disposition assez semblable se rencontre dans le caillot de la partie supérieure de la veine cave, lequel communique par une veine surrénale avec la tumeur dont il n'est qu'un prolongement. Les cellules, dispersées par amas peu serrés, sont rondes ou étoilées; les vaisseaux y sont très abondants et beaucoup contiennent du sang coagulé. Plus bas, la veine cave renferme un simple caillot sanguin, au niveau duquel sa paroi se trouve épaissie; des traînées d'un pigment hématique d'un brun jaunâtre se voient çà et là dans la masse. Par suite de l'obstruction de la veine cave, le foie est le siège d'une hypérémie stasique intense avec petits foyers sanguins. Cette lésion ne diffère de celle du foie cardiaque, et cela se comprend, que par son étendue et par la disparition des cellules hépatiques au niveau de l'infiltration sanguine. Les reins sont indurés et légèrement sclérosés; l'estomac est hypérémié.

*with extensive thrombosis of the vena cava infer. in a child* (*Trans. of the path. Soc. of London*, 1885, t. XXXVI, p. 460). — HALE WHITE, *Sarcoma of suprarenal capsule* (*Ibid.*, p. 464). — CH. TURNER, *Medullary sarcoma of both suprarenal bodies* (*Ibid.*, p. 464). — LETULLE, *Bull. de la Soc. anat.*, Paris, 1888.

ANGIOME. — L'angiome ne paraît pas avoir été trouvé dans les capsules surrénales, mais Klebs (*Handb. d. path. Anat.*, Berlin, 1870, p. 585) y a vu un lymphangiome caverneux aux dépens duquel s'était développé un kyste séreux.

NÉVROME. — La présence d'un névrome au sein des capsules surrénales s'explique facilement, étant connue la richesse nerveuse de ces organes. Cependant cette lésion est rare, et jusqu'ici il ne m'est possible d'en citer qu'un seul cas, celui de Weichselbaum, observé chez un homme de soixante-seize ans, mort de pleurésie. Ce névrome de structure ganglionnaire avait son siège dans la substance médullaire de la capsule surrénale gauche, il formait une tumeur grisâtre arrondie, du volume d'une cerise, assez dense et d'apparence fibreuse.

BIBLIOGRAPHIE. — WEICHSELBAUM, *Ein gangliöses Neurom der Nebenniere* (*Archiv f. path. Anat. und Physiol.*, Berlin, 1881, t. LXXXV, p. 554).

### II. — Néoplasies épithéliales.

Les néoplasies épithéliales naissent des éléments propres des capsules surrénales; elles sont les unes bénignes, les autres malignes, c'est-à-dire qu'elles se montrent tantôt sous la forme adénomateuse, tantôt sous la forme épithéliomateuse proprement dite.

ADÉNOME. — Caractérisée par l'hyperplasie du tissu glandulaire des capsules surrénales, cette néoplasie, ordinairement partielle, forme des tumeurs du volume et de la forme d'un pois, d'une olive ou d'une noix.

Histologiquement, ces tumeurs sont composées de follicules allongés, ramifiés et sinueux, à contenu cellulaire, le plus souvent en voie de dégénérescence graisseuse, et d'un stroma conjonctif épais ou même sclérosé. Virchow, dans son *Traité des Tumeurs*, a décrit cette altération, et moi-même j'ai eu l'occasion de l'observer deux fois. Les capsules surrénales étaient, sur un point de leur étendue, le siège de nodosités solides, jaunâtres, arrondies, distinctes des tubercules, mais fort semblables, à l'œil nu, à des tumeurs graisseuses, ce qui explique comment, dans certains cas, elles ont pu être prises pour des lipomes. Tout récem-

ment j'ai rencontré un nouveau fait chez un homme de quarante-six ans, mort de néphrite. La capsule surrénale droite était le siège d'une tumeur, du volume d'une grosse noisette, lisse et blanche, paraissant, à la coupe, se continuer avec la substance corticale dont la séparait une mince capsule. Cette tumeur se trouvait composée de tubes, semblables à ceux de la glande surrénale, plongés dans un tissu conjonctif renfermant de nombreuses fibres élastiques. Ces tubes étaient remplis de cellules tassées ayant la disposition des cellules des tubes de la capsule surrénale et toutes remplies de graisse; d'où l'aspect blanc de la tumeur (1). Dans un fait rapporté par Ch. Turner, les deux capsules surrénales, simultanément lésés, présentaient, l'une à son extrémité un gonflement ovoïde du volume d'une prune de Damas, l'autre, vers sa partie moyenne, une tumeur arrondie d'un volume un peu moindre. Une section de ces tumeurs permettait de constater que la substance corticale en était le siège, et qu'elles consistaient en une hyperplasie de cette substance, dont une partie des éléments cellulaires se trouvaient en voie de dégénérescence graisseuse; le stroma conjonctif présentait un léger épaississement, les capillaires et les petits vaisseaux étaient dilatés. Une sorte de capsule fibreuse séparait cette lésion du reste de l'organe.

Bibliographie. — Cayley, *Tumour of suprarenal capsule* (*Trans. of the patholog. Soc. of London*, 1865, t. XVI, p. 246). — Moxon, *Case of hyperplastic tumour of suprarenal capsule* (*Ibid.*, 1869, t. XX, p. 385). — F. Charlewood Turner, *Circumscribed hyperplasia of both adrenals* (*Trans. of the pathol. Soc. of London*, 1885, t. XXXVI, p. 459).

Épithéliome. — Cette lésion se rencontre au sein des capsules surrénales, tantôt à l'état primitif, tantôt à l'état secondaire. L'épithéliome primitif des capsules surrénales, pour être peu commun, n'a pas moins été observé un certain nombre de fois. Il occupe un seul de ces organes (Greenhow), rarement les deux ensemble (Haussmann), et se montre sous la forme de tumeurs fermes, plus ou moins irrégulières, grisâtres, d'un volume variable, pouvant avoir jusqu'à 6 et 8 centimètres dans leur plus grand diamètre. Situées immédiatement au-dessus des reins, qu'elles compriment et refoulent dans quelques cas, ces tumeurs ont été parfois confondues avec des lésions de ces organes; et, s'il est facile de les différencier après la mort, la chose est plus difficile pendant la vie. Elles ont été rarement soumises à un examen histologique appro-

(1) Cette observation a été publiée par M. Pilliet, mon interne (voy. *Bull. de la Soc. anat.*, 1888, p. 414).

fondi, en sorte que leur structure n'est pas très bien connue; mais tout porte à croire qu'elles sont constituées par les éléments épithéliaux des capsules surrénales envahissant le tissu conjonctif interstitiel et gagnant les ganglions lymphatiques. Dans un cas rapporté par Haussmann, les nodosités, après durcissement dans le liquide de Müller, apparaissaient formées d'innombrables cellules à protoplasma finement granuleux, contenant d'un à trois gros noyaux, très serrées les unes contre les autres, offrant les calibres et les formes les plus variées (ovales, rondes, piriformes, coudées) et séparées par un stroma conjonctif.

L'épithéliome secondaire des capsules surrénales est l'effet d'une métastase, ou le résultat de la propagation par contiguïté d'un carcinome des organes voisins, principalement du foie et des reins. Effectivement, sur un relevé de 22 cas de cancer des capsules surrénales, les reins sont le siège de la même altération 13 fois, la glande hépatique 11, les poumons 9, l'estomac et le pancréas chacun 5 fois.

Les capsules surrénales sont alors isolément affectées, tantôt dans une partie, tantôt dans la totalité de leur substance; elles sont augmentées de volume, bosselées et plus ou moins fermes. Indurées sur certains points, elles sont molles et vasculaires en d'autres endroits, revêtent une apparence médullaire et peuvent être le siège d'extravasations sanguines. A la coupe, ces organes présentent une masse quelquefois uniforme, circonscrite par le tissu resté sain; d'autres fois, ils sont parsemés de noyaux carcinomateux multiples.

Les symptômes constatés dans ces différents cas appartiennent moins à l'altération des capsules surrénales qu'à la maladie générale. Il n'est guère possible, en effet, d'arriver à sentir ces organes à travers la paroi abdominale, malgré l'augmentation de volume produite par la néoplasie. Quant aux phénomènes concomitants, ils ne diffèrent pas de ceux de la cachexie cancéreuse ordinaire auxquels s'ajoutent des troubles résultant des modifications des organes voisins. En général, le malade est amaigri, pâle, manifestement décoloré; il perd ses forces et tombe dans une cachexie de plus en plus profonde à laquelle il finit par succomber. La mélanodermie est un phénomène très rare, exceptionnel, contrairement à ce qui a lieu avec l'affection tuberculeuse; et ce fait, sur lequel nous reviendrons, est des plus importants. Les vomissements observés dans quelques cas se lient à une altération concomitante des organes digestifs. Le pronostic de ce genre d'altération est évidemment des plus graves.

Bibliographie. — Mettenheimer, *Deutsche Klinik*, 1856, p. 483. — Peacock et Bristowe, *Cancer of the suprarenal capsules, associated with cancer in other organs* (*Trans. of the pathol. Soc.*, London, 1857, t. VIII, p. 337). — E. Besnier, *Dégénérescence cancéreuse complète des deux capsules surrénales* (*Bull. de la Soc. anat.*, 1857, p. 85). — Feréol, *Cancers multiples* (*estomac, ganglions mésentériques, pancréas, capsules surrénales*) (*Ibid.*, p. 150). — Ball, *Ibid.*, 1858, p. 423. — Letenneur, *Cancer des deux capsules surrénales sans altérat. de la couleur de la peau* (*Gaz. hebdom. de médecine et de chirurgie* 1858, t. V, p. 618). — Duclos, *Bull. de thérapeutique*, Paris, 1863, t. LXII, p. 97. — Greenhow, *Cancer of one suprarenal capsule* (*Tr. of the path. Soc. of London*, 1867, t. XVIII, p. 260). — S. O. Habershon, *Cancerous disease of both suprarenal capsules simulating disease of the spleen and lumbar glands* (*Guy's hospit. Reports*, London, 1866, ser. 3, t. XII, p. 423). — H. Hertz, *Ein Fall von hochgradiger Degenerat. beider Nebennieren ohne abnorme Hautfarbung* (*Archiv f. pathol. Anat. und Physiol.*, Berlin, 1870, t. XLIX, p. 4). — A. Boissier, *Carcinome développé dans deux myomes attenant à l'utérus et faisant saillie dans la cavité péritonéale; carcinome de la capsule surrénale* (*Bull. de la Soc. anat.*, 1875, t. L, 451). — R. Haussmann, *Cancer primitif des capsules surrénales. Métastase dans presque tous les organes, surtout dans l'estomac et dans l'intestin. Absence de maladie bronzée* (*Berlin. klin. Wochenschrift*, 1876, p. 648; *Arch. méd.*, 1877, p. 229, et *Rev. des sc. méd.*, t. XV, p. 461).

## § 4. — Hypoplasies.

Les capsules surrénales, indépendamment de l'atrophie sénile, sont soumises à des dégénérescences diverses, et surtout aux dégénérescences graisseuse, amyloïde et pigmentaire.

Stéatose. — De teinte brunâtre et relativement volumineuses chez l'enfant, les capsules surrénales changent de coloration chez l'adulte et commencent à subir une infiltration graisseuse qui s'accentue de plus en plus avec l'âge. Cette modification consiste dans le dépôt, au sein des amas celluleux de la substance corticale et même dans les plus grosses cloisons conjonctives, de fines granulations graisseuses dont la présence se traduit par une teinte jaunâtre. On comprend la difficulté qu'il y a dans ces conditions à distinguer l'état physiologique de l'état pathologique. Celui-ci commence à la périphérie de l'organe et s'étend peu à peu dans sa profondeur. La substance médullaire est rarement affectée, et seulement dans des cas de dégénérescence très prononcée. Le parenchyme, mou et aplati, offre une augmentation de volume, déterminée par l'abondante infiltration de graisse.

Cette altération peut se produire à tous les âges, mais il est plus facile de la reconnaître chez le jeune enfant ; elle coexiste d'ordinaire avec une modification semblable du foie et des reins, et se rencontre principalement dans les maladies générales chroniques. On l'observe encore chez les enfants cachectiques soumis à une alimentation insuffisante, sinon disproportionnée aux nécessités et aux besoins de leur âge.

La dégénérescence graisseuse sénile, comme celle qui se lie à un état cachectique, est quelquefois suivie d'une résorption des particules graisseuses qui, des confins de la substance médullaire, gagne la surface de l'organe. Les parties qui sont le siège plus spécial de cette résorption deviennent brunâtres et laissent entre elles des stries jaunâtres ou même des taches arrondies qu'il faut se garder de confondre avec d'autres lésions.

A côté de l'infiltration graisseuse des éléments cellulaires il faut placer la métamorphose colloïde, qui peut aboutir à une formation kystique. Ainsi, chez un cordonnier de vingt-quatre ans, affecté de diabète insipide, Virchow a trouvé les capsules surrénales augmentées de volume, la substance médullaire dense et épaisse, la substance corticale infiltrée de graisse, et, dans la capsule droite, la présence de deux petits kystes arrondis et munis d'un court pédicule. Christie (*Med. Times and Gaz.*, octobre 1886, p. 367) a observé de son côté, chez un phthisique à peau bronzée, des capsules surrénales tuméfiées et remplies d'une série de kystes renfermant un liquide séreux avec flocons brillants. Enfin, des lésions analogues se rencontreraient quelquefois chez les chevaux (Gurtl, *Pathol. Anat. der Haussaügethiere*, part. I, p. 205).

Leucomatose. — Cette dégénérescence coexiste généralement avec une altération semblable des reins et d'autres organes. Tout d'abord les capsules surrénales sont peu modifiées; mais plus tard ces glandes indurées, ont leur substance corticale pigmentée, tandis que leur substance médullaire lardacée, grise et semi-transparente, rougit sous l'action d'une solution aqueuse d'iode. Les cloisons conjonctives, du moins celles qui sont parcourues par des vaisseaux, sont le siège de cette coloration; au contraire, les éléments glandulaires (amas cellulaires) renfermés dans leurs intervalles se font remarquer par une teinte jaunâtre, effet d'une infiltration graisseuse, et tranchent ainsi sur les parties atteintes de leucomatose. Cette dégénérescence reste ainsi le plus souvent limitée aux vaisseaux, qui peuvent être plus ou moins affectés. Les cellules glandulaires sont modifiées seulement dans les zones réticulaires et fasciculées, c'est-à-dire là où les échanges entre le sang et le parenchyme sont

le plus actifs; cette disposition rappelle ce qui se passe en pareil cas dans les canaux droits urinifères.

Chromatose. — La formation de pigment dans les capsules surrénales est admise depuis la découverte de ces glandes par Eustachi.

L'opinion de Bartholin, qui en faisait l'organe de l'atrabile des anciens, et les assertions de Cassan, qui signale leur augmentation de volume chez le nègre, ont été l'objet de discussions scientifiques qui jusqu'ici n'ont abouti à rien de définitif. A la vérité, il existe, à la limite des substances corticale et médullaire, une couche de cellules qui renferment des granules de pigment et forment une zone d'une plus grande étendue chez les individus âgés et quelquefois aussi dans certains états pathologiques. On a voulu trouver une relation entre cet état des capsules surrénales et la pigmentation de la peau; mais il est clair que cette relation n'existe pas, car, d'une part, la pigmentation cutanée se rencontre avec des capsules surrénales altérées et non pigmentées, et d'autre part, on n'observe pas nécessairement la pigmentation des capsules surrénales avec celle de la peau.

Bibliographie. — Charlewood Turner, *Infiltration lardacée (syphilitique) des capsules surrénales* (*Compte rendu gén. des Acad. et Soc. savantes*, Paris, 1884, p. 226).

## ANOMALIES DE CIRCULATION

Les anomalies circulatoires des capsules surrénales ne diffèrent pas de celles des autres organes. L'anémie et l'hypérémie, qui s'y rencontrent certainement, ont été peu étudiées; mais il n'en est pas de même des hémorrhagies, des thromboses et des embolies, dont il existe des faits authentiques.

Anémie et hypérémie. — Le premier de ces désordres a été rarement observé, ce qui s'explique par nos faibles connaissances sur l'importance fonctionnelle des capsules surrénales. Quant à l'hypérémie de ces organes, elle est relativement commune après la naissance, et attribuée par Maffei (*Gaz. hebd.*, 1864, p. 588) à la compression subie par le corps du fœtus pendant l'acte de l'accouchement. Elle se rencontre aussi chez l'enfant, et l'on peut se demander si elle n'est pas surtout le fait de la dilatation relative des vaisseaux, qui, plus tard, diminuent par suite de l'accroissement du parenchyme glandulaire. Cette vascularisation explique d'ailleurs la fréquence des hémorrhagies surrénales à cet âge de

la vie. A côté de ces hypérémies, il existe sans doute des hypérémies actives ou névropathiques, mais elles sont peu connues. Les hypérémies passives le sont mieux ; elles se rencontrent dans le cours des affections du cœur et des poumons, susceptibles d'engendrer des phénomènes de stase dans le système vasculaire de l'abdomen. Les capsules surrénales, comme le foie et les reins, sont d'abord remplies de sang, tuméfiées et plus tard indurées.

Hémorrhagies. — Les hémorrhagies comptent parmi les lésions les plus communes des capsules surrénales, dans le jeune âge, à cause, sans doute, de la richesse de leur vascularisation, dans un âge avancé, par suite de la modificatiou granulo-graisseuse que subissent les éléments de ces organes et les vaisseaux qui s'y distribuent.

Les capsules surrénales de l'enfant nouveau-né renferment assez habituellement, comme j'ai pu m'en assurer, des ecchymoses et quelquefois même des foyers hémorrhagiques. Chez un enfant de deux jours, pesant 8 livres, né d'une mère bien portante, et mort cyanosé, je constatai que la capsule surrénale droite, quadruplée de volume, était le siège d'une infiltration de sang et d'un volumineux caillot hémorrhagique ; à gauche, il y avait une simple infiltration sanguine. Rayer a trouvé, chez un nouveau-né, atteint de hernie ombilicale, la capsule surrénale droite de la grosseur d'une orange renfermant au moins trois onces de sérosité sanguinolente. La capsule gauche, du volume du rein, était également affectée. Fiedler (*Archiv. der Heilkunde*, 1870, XI, p. 301) a observé, chez un enfant de quatre jours, une hémorrhagie de la capsule surrénale droite consécutive à l'altération graisseuse de cette glande. Le foyer sanguin rompu avait fait irruption dans la cavité du péritoine.

Des foyers hémorrhagiques s'observent quelquefois aussi, chez des personnes âgées, et acquièrent un volume considérable. Chez une femme de soixante-quinze ans, Rayer a vu au-dessous du foie qu'elle refoulait en haut, une tumeur volumineuse, réniforme, du poids de 4 livres, faisant saillie du côté des parois abdominales qu'elle touchait. Cette tumeur, bornée en dehors par les fausses côtes, les muscles oblique et transverse, en dedans par la colonne vertébrale, était d'un brun foncé, fluctuante, adhérente au foie en haut et au muscle carré lombaire en arrière. A l'incision, il s'en écoula environ une livre et demie de sang noir et liquide ; c'était un vaste amas de caillots plus ou moins anciens. Dans un autre cas, chez une femme âgée de soixante-huit ans, les deux capsules surrénales étaient le siège de foyers hémorrhagiques étendus, mais beaucoup moins considérables. H. Wallmann a constaté chez un homme de

cinquante ans, un hématome récent de la capsule surrénale droite et une néphrite interstitielle; chez un autre, il existait en même temps une insuffisance mitrale. Un malade de cinquante-neuf ans, que j'ai observé, offrait également un foyer hémorrhagique de l'une des capsules surrénales; il était en même temps atteint d'une cirrhose du foie, d'une néphrite interstitielle et d'une hypertrophie avec dilatation du cœur gauche. Ogle (*Med. Times and Gaz.*, 5 mai 1860) a vu cette même altération chez un épileptique mort d'hépatisation grise du poumon.

Relativement à l'étiologie de cette affection chez l'adulte, il est digne de remarque que, sur cinq cas, trois fois il existait des désordres de la circulation cardiaque ou des poumons, une fois un traumatisme, et une fois des lésions inflammatoires des organes voisins de la capsule surrénale. Une autre cause, sur laquelle insiste le docteur Parrot (*Arch. gén. de méd.*, 1872, t. II, p. 167), est la thrombose de la veine rénale; cette thrombose existait dans trois cas sur quatre observés par cet auteur.

Les symptômes locaux propres à l'hémorrhagie des capsules surrénales sont généralement peu ou pas accusés, du moins chez l'enfant, où leur diagnostic offre la plus grande difficulté. Chez l'adulte, il arrive parfois que l'épanchement de sang prend des proportions telles qu'il est possible de sentir dans le flanc (cas de Rayer) une tumeur indolente molle et plus ou moins fluctuante. Mais il faut savoir qu'il est de la plus grande difficulté de distinguer cette altération d'une tumeur du foie, des reins ou des glandes lymphatiques.

L'influence de l'hémorrhagie des capsules surrénales sur l'état général des individus qui en sont atteints est généralement peu accusée. Dans l'un des faits rapportés par Rayer, il est question d'une teinte jaune verdâtre de la peau, qui n'est pas sans analogie avec la coloration bronzée propre à la maladie d'Addison; dans les autres, il n'existait rien de semblable. Pourtant quelques hémorrhagies des capsules surrénales ont été accompagnées de phénomènes typhoïdes. Virchow aurait rencontré deux fois des inflammations hémorrhagiques des capsules surrénales comme lésion principale sur le cadavre de personnes mortes rapidement dans un état typhoïde. Mattei (*Sperimentale*, 1863, p. 15) décrit un cas analogue, et Kœhler a vu un cas semblable, quoique l'affection n'occupât que l'une des capsules surrénales; il n'existait, dans ces cas, aucun changement de coloration de la peau.

BIBLIOGRAPHIE. — P. RAYER, *Recherches anatom. path. sur les capsules surrénales* (*L'Expérience*, 1837, p. 17). — FIEDLER, *Fettige Degen. d. recht. Nebennieren bei einem 4 Tage alten Kinde. Bluterguss in die Marksubstanz derselben* (*Archiv d. Heilkunde*, Leipzig, 1870, t. XI, p. 301). — PARROT, *Hémorrhagie des cap-*

*sules surrénales*, dans son livre sur l'athrepsie, Paris, 1881, p. 356. — Ed. H. Greenhow, *Addison's disease in a early stage, associated with hæmorrh. into both suprarenal capsules*, etc. (*Tr. of the path. Soc.*, London, 1877, t. XXVIII, p. 231). — R.-E. Carrington, *Blood-Cysts of suprarenal caps.; cirrhosis of the liver with masses of hepatic tissue simulat. secondary growths; pigmentation of the skin* (*Trans. of the path. Soc. of London*, 1885, t. XXXVI, p. 454).

Thrombose et embolie. — La thrombose des veines des capsules surrénales a été constatée dans plusieurs cas. Klebs a observé chez une femme de vingt-six ans une thrombose capillaire avec dégénérescence graisseuse de la substance corticale des capsules surrénales. Hanau, de Zurich, a rapporté trois faits assez semblables. Le premier de ces faits concerne un homme de quarante-trois ans, mort d'une pneumonie fibrineuse, chez lequel on constata une augmentation de volume et de consistance de la capsule surrénale gauche, dont la partie supérieure était transformée en une tumeur du volume d'un haricot, de couleur grisâtre, parsemée de points jaunes. Le reste du parenchyme de la glande était d'un rouge foncé; il existait à droite une lésion peu différente, ayant la même origine. La seconde observation est relative à une femme de vingt-huit ans qui, à la suite d'une couche, avait été prise de fièvre, et avait succombé cinq semaines plus tard avec des signes d'excavations pulmonaires. Les principaux canaux veineux de la capsule surrénale gauche étaient oblitérés par un long caillot blanchâtre et ferme. Dans la troisième observation, il s'agit d'un homme de vingt-sept ans, atteint d'une phthisie avancée avec de vastes cavernes dans les poumons, des ulcérations dans le larynx, la trachée et les intestins. Dans la capsule surrénale gauche, il existait une tache jaunâtre avec auréole rouge à l'extrémité postérieure: sur une surface de section, trois foyers, dont deux, disposés symétriquement, avaient l'aspect de coins de couleur jaune opaque, séparés par des bandes de tissu médullaire d'un rouge foncé.

Dans tous ces cas, les symptômes de la maladie d'Addison faisaient défaut, et l'examen histologique démontra la présence, au sein des capillaires, de thromboses qui se propageaient dans la partie avoisinante des veines, avec nécrose des cellules parenchymateuses là où la thrombose occupait une étendue considérable. Sur d'autres points où un certain nombre de capillaires étaient perméables, il existait des extravasations sanguines comprimant les éléments cellulaires.

Bibliographie. — E. Klebs, *Handbuch der patholog. Anatomie*, Berlin, 1868, p. 576. — Hanau, *De la thrombose des capsules surrénales* (*Journ. des Soc. scient.*, 21 oct. 1885, p. 466).

## ANOMALIES ACCIDENTELLES

Traumatisme et parasitisme. — Ces anomalies sont mal connues. Les capsules surrénales, peu exposées, en raison de leur siège, aux lésions traumatiques, sont quelquefois atteintes de kystes hydatiques. Risdon Bennett a trouvé dans la capsule surrénale gauche un kyste ayant toutes les apparences d'un kyste hydatique, bien qu'il ne renfermât pas d'échinocoques. Dans un cas de tumeur hydatique du petit bassin rapporté par Perrin, il existait un kyste volumineux dans la capsule surrénale droite. Huber, enfin, a rencontré au sein de ce même organe un cas d'échinocoques multiloculaires.

Bibliographie. — Perrin, *Kyste hydatique du petit bassin*, etc. (*Comptes rendus de la Soc. de biologie*, 1853, t. V, p. 155). — Risdon Bennett, *Hydatid cyst occupying the left suprarenal capsule* (*Transact. of the pathol. Soc.*, London, 1864, t. XV, p. 224). — Huber, *Échinocoques multiloculaires des capsules surrénales* (*Arch. f. klin. Med.*, 1868, p. 139).

## RAPPORTS DES LÉSIONS DES CAPSULES SURRÉNALES ET DE LA MALADIE BRONZÉE

Après avoir passé en revue les altérations des capsules surrénales, il n'est pas sans intérêt de rechercher si quelques-unes d'entre elles ne peuvent produire, ainsi que l'ont admis plusieurs observateurs, depuis Addison, la coloration bronzée ou pigmentation de la peau. Or nous voyons que cette pigmentation, très commune avec l'inflammation tuberculeuse, est au contraire exceptionnelle dans toute autre altération, si on considère que plusieurs fois on a confondu avec le cancer des lésions simplement tuberculeuses.

Un premier point nous est donc acquis : la fréquence de la maladie bronzée dans les lésions tuberculeuses des capsules surrénales, sa rareté dans les désordres d'un autre genre. La conséquence à tirer de ce fait est que dans le cas où une relation existerait entre la maladie bronzée et les affections des capsules surrénales, la maladie bronzée se rattacherait surtout, ainsi que Wilks l'a prétendu, à l'inflammation tuberculeuse de ces organes. Mais cette liaison est-elle évidente, nécessaire, et n'a-t-on pas été trompé par une simple coïncidence? Tel est le second point à examiner. Or il est reconnu, d'une part, que, dans certains cas de tuberculose, les symptômes d'une maladie bronzée peuvent exister, sans qu'il y ait altération des capsules surrénales, et, d'autre part, on sait qu'il n'y

a aucun rapport entre l'étendue de la tuberculose de ces organes et l'intensité de la maladie bronzée. Ainsi, on est conduit à douter de la relation établie par Addison, tout en reconnaissant l'exactitude de son observation relativement aux phénomènes qu'il a décrits sous le nom de *maladie bronzée*. Pourtant il est un point que l'on ne peut nier, c'est que la maladie bronzée est commune toutes les fois que la tuberculose vient à se localiser sur les capsules surrénales, et qu'elle est relativement rare quand cette localisation n'a pas lieu ; mais, comme on ne peut rattacher cette maladie au processus tuberculeux des capsules surrénales, il reste à se demander si elle ne doit pas être attribuée aux rapports de ces organes avec d'autres parties, le système nerveux par exemple, d'autant plus qu'une pigmentation de la peau a parfois coïncidé avec des lésions du pancréas et des glandes mésentériques. Certains faits cliniques, dans lesquels des lésions nerveuses ont été accompagnées d'une pigmentation exagérée ou d'une décoloration de la peau, et les expériences de Vulpian montrant que la section des nerfs d'un membre de grenouille est suivie de la coloration sombre de la peau, tandis que l'excitation de ce même nerf fait pâlir la pigmentation, sont de nature à appuyer cette dernière hypothèse, confirmée d'ailleurs par les observations que nous rapportons plus haut. En somme, si les phénomènes de la maladie d'Addison s'observent surtout dans la tuberculose des capsules surrénales, c'est que la lésion tuberculeuse a plus que toute autre de la tendance à envahir les nerfs qui entrent dans la constitution de ces organes et les troncs nerveux de leur voisinage.

---

# CHAPITRE V

## APPAREILS DES SENS

Parmi les appareils sensoriels, les uns, ceux du goût, de l'odorat et de la sensibilité générale, se trouvent annexés à d'autres appareils plus complexes; les autres, comme l'œil et l'oreille, sont spécialement destinés à une fonction déterminée. Les altérations des premiers seront étudiées en même temps que les appareils dont ils dépendent, celles des derniers seulement vont nous arrêter; mais, comme il serait trop long de décrire séparément les désordres afférents aux différentes parties qui les composent, nous nous contenterons d'une étude d'ensemble.

### ARTICLE I^er^. — APPAREIL OCULAIRE.

Cet appareil se compose de deux parties nettement distinctes : l'une de ces parties ou appareil lacrymal est accessoire et a pour fonction de lubrifier la surface externe des yeux, l'autre, ou globe oculaire, a pour objet la perception des impressions lumineuses. Les altérations de chacune de ces parties seront étudiées isolément : d'abord celles de l'appareil lacrymal qui comprend la glande, puis les voies lacrymales, et auquel se rattache la conjonctive, membrane à la surface de laquelle viennent s'étaler les larmes; puis celles du globe de l'œil.

#### GLANDES ET VOIES LACRYMALES

Située à la partie supérieure et externe de l'orbite, la glande lacrymale se compose de deux parties, l'une, *supérieure ou orbitaire*, occupe la fossette lacrymale ou frontale, l'autre, *inférieure ou palpébrale*, continue la portion orbitaire et s'étend jusqu'à la paupière supérieure. D'autres glandules, qui versent le produit de leur sécrétion au niveau des sillons oculo-

palpébraux supérieur et inférieur, ont encore été rattachés à cette glande.

La glande lacrymale est formée, suivant le modèle des glandes en grappe, de lobes et lobules arrondis et serrés les uns contre les autres, lâchement unis et séparés par de minces cloisons de tissu conjonctif, parcourues par des vaisseaux. Chaque lobule se compose d'un plus ou moins grand nombre de culs-de-sac glandulaires ou acini, dont la surface interne est tapissée par une couche de cellules épithéliales arrondies. Tous les culs-de-sac aboutissent à un petit canal excréteur du lobule dont ils font partie, et la réunion d'un certain nombre de canaux lobulaires devient l'origine des *conduits excréteurs définitifs*. Ces conduits perforent au nombre de six à douze le cul-de-sac conjonctival supérieur dans sa partie externe; ce sont des canalicules extrêmement fins, formés de tissu conjonctif avec quelques noyaux de fibrilles élastiques et tapissés d'un épithélium cylindrique.

Ces canalicules déversent à la surface de la conjonctive les larmes qui sont reprises ensuite par deux ouvertures toujours béantes ou points lacrymaux situés sur chaque paupière à la réunion de la portion arrondie avec la portion plane de leur bord libre.

Des points lacrymaux partent les conduits lacrymaux qui aboutissent dans une cavité située à la partie interne et inférieure de l'orbite et désignée sous le nom de sac lacrymal. Le canal nasal fait suite à ce sac, et, après un trajet de 12 à 15 millimètres, il s'ouvre dans le méat inférieur. La structure des canaux excréteurs des larmes n'est pas moins simple que celle des conduits excréteurs des glandes lacrymales. Ils sont formés d'un tissu conjonctif serré parcouru par de nombreux réseaux de fibres élastiques, qui se continue avec la conjonctive et la membrane des fosses nasales. Ce tissu est recouvert par un épithélium pavimenteux et stratifié dans les canaux lacrymaux, vibratile dans le sac lacrymal et le canal nasal, comme aussi dans les fosses nasales.

Bibliographie générale. — W. Mackensie, *An essay on the diseases of the excreting parts of the lachrymal organs*, London, 1819. — Bourjot Saint-Hilaire, *Consid. gén. sur les malad. des voies lacrymales* (*Journ. des conn. méd. chir.*, Paris, 1834-35, II, 173-181). — G. Merkel, *Zur Anatom. Physiol. und Patholog. der Thränenableistungs organe*, Erlangen, 1859. — J.-R. von Hasner, *Beiträge zur Physiol. und Pathol. d. Thränenableistungsorgane*, Prag., 1850. — J. Köning, *Zur Anat. Physiol. und Pathol. d. Thränenableistungsorgane*, Ulm, 1867. — A. Guillaumin, *Consid. sur la dacryocystite*, Paris, 1874. — A. Ferrand, *Sur les affect. oculaires produites par les altérat. des voies lacrymales*, Paris, 1873. — Panas, *Leçons sur les affections de l'appareil lacrymal*, etc., Paris, 1877. — S.-J. Armström, *Maladies des conduits lacrymaux*, Stockholm, 1877.

## ANOMALIES DE FORMATION

Ces anomalies, étant donnée la disposition de la glande et des voies lacrymales, paraissent devoir être relativement fréquentes, et c'est en effet ce qui a lieu. Elles se manifestent par absence ou par excès de formation.

Agénésie. — L'absence de la glande lacrymale est chose rare, si ce n'est chez les anophthalmes. Toutefois Himly et Schmidt, cités par Polaillon, en rapportent un exemple; Seiler l'a observée chez un anencéphale; Wengler et Morton ont noté l'absence de l'appareil lacrymal, et dans quelques cas enfin, on a constaté l'occlusion des canaux excréteurs de cette glande.

Les points et les conduits lacrymaux font plus souvent défaut. Leur absence totale, ou seulement celle de quelques-uns d'entre eux, a été constatée par différents auteurs, notamment par Blanchet, Magnus, Emmert, etc. La sécrétion des larmes n'est pas interrompue dans ce dernier cas où il existe du larmoiement; par contre, la sécheresse de la conjonctive est le fait du premier.

Bibliographie. — Seiler, *Beobacht. ursprüngl. Bildungsfehler und ganslichmangels d. Augen bei Menschen u. Thieren*, Dresden, 1833. — J. Himly, *Die Krankh. und Missbild. d. menschl. Auges*, Berlin, 1843. — Ammon, *Klin. Darstellung d. angeb. Krankh. des Auges*, Berlin, 1844. — Wilde, *Essay upon the malformat. and congen. diseases of the organs of sight*, 1845. — Cornaz, *Des abnormités congénitales des yeux*, Lausanne, 1848. — Wengler, *Fehler der Thränenapparates* (*J. d. Chirurgie und Augenheilk.*, Berlin, 1850, t. XXXIX, p. 82-88). — Polaillon, *Glande lacrymale* (*anatomie*), dans *Dict. encyclopédique des sciences méd.*, Paris, 1868, sér. 2, t. I, p. 23. — A.-S. Morton, *Congenital unilateral absence of lachrymation* (*Trans. ophth. Soc. u. Kingdom*, London, 1883-84, IV, 350). — Blanchet, *Absence congénitale des points lacrymaux* (*Bull. Acad. de méd.*, Paris, 1846-7, t. XII, p. 621). — Magnus, *Beiderseitiger Mangel d. unteren Thränenpunkte* (*Klin. Monatsbl. f. Augenh.*, Stuttgart, 1875, XIII, 199). — E. Emmert, *Angeborenes Fehlen aller vier Thränenpunkte und Thranenröhrchen* (*Archiv f. Augen und Ohrenheilk.*, Wiesbaden, 1876, t. V, 399).

Hypergénésie. — Les points lacrymaux sont quelquefois en excès : Von Graefe, Galezowski, Fitzgerald et d'autres auteurs les ont trouvés doubles ou du moins plus nombreux que normalement; mais, à notre connaissance, aucun fait ne mentionne l'hypergénésie de la glande lacrymale.

Ce sont tantôt les points lacrymaux supérieurs, tantôt les points lacrymaux inférieurs qui sont augmentés de nombre, tantôt les uns et les autres. Le sac lacrymal et le canal nasal, par contre, sont généralement uniques.

BIBLIOGRAPHIE. — A. VON GRAEFE, *Doppelter Thränenpunkte* (*Arch. f. Ophth.*, Berlin, 1854-1855, t. I, p. 288). — J. PONTI, *Annotazione di due casi di punto e condottino lacrimale sopranumerario* (*Gior. d'oftal. ital.*, Torino, 1859, II, p. 97-100). — A. WEBER, *Zwei Fälle von überzähligen Canaliculi lacrymales* (*Archiv f. Ophth.*, Berlin, 1861-1862, VIII, 352-354). — GALEZOWSKI, *Doubles points lacrymaux* (*Journ. de méd. et de chirurg. pratiqnes*, Paris, 1874, XIV, 22). — C.-E. FITZGERALD, *Supernumerary lachrymal puncta* (*Ophth. hosp. Reports*, London, 1874-76, t. VIII, p. 427-429). — J. RAAB, *Doppelter Thränenpunkt* (*Klin. Monatsbl. f. Augenh.*, Stuttg., 1875, t. XIII, p. 331-333).

ECTOPIE. — La glande lacrymale chez les cyclopes et chez les anophthalmes occupe souvent la place du globe de l'œil, mais, à part cette circonstance et celle où elle peut faire saillie au dehors, elle est rarement déplacée; il n'en est pas tout à fait de même des points et des canaux lacrymaux dont la position pour des motifs divers est quelquefois viciée, ce qui a pour effet de rendre difficile l'écoulement des larmes.

BIBLIOGRAPHIE. — H. WALTON, *Malposition of the lachrymal canaliculi*, etc. (*Med. Times and Gaz.*, London, 1858, 165, 398). — L. MAUTHNER, *Glandula lacrymalis prolapsa* (*Wien. med. Presse*, 1878, XIX, 110).

## ANOMALIES DE NUTRITION

### § 1er. — ATROPHIE ET HYPERTROPHIE.

L'atrophie de la glande lacrymale a été si peu observée qu'il est difficile d'en parler sciemment; tout ce que l'on en peut dire, c'est qu'elle se produit dans les mêmes conditions que l'atrophie de tous les organes, par suite d'une gêne circulatoire (lésion artérielle, compression), d'un trouble de l'innervation nutritive, etc.

L'hypertrophie vraie n'a pas été beaucoup mieux étudiée, c'est du reste un état très rare sur lequel il n'existe qu'un petit nombre d'observations fort peu précises. W. Mackensie rapporte qu'il a vu les glandules, conglomérées des deux côtés, former des tumeurs granulées du volume et presque de la forme de pépins d'orange, et donner lieu à la saillie des pau-

pières à leur extrémité temporale; mais en l'absence de tout examen histologique, il est difficile de reconnaître dans ce fait l'existence d'une hypertrophie vraie de la glande lacrymale. Le même auteur donne encore, d'après Gluge, le fait d'un enfant chez lequel on avait observé à partir de la naissance une tumeur au niveau de la glande lacrymale gauche. Cette tumeur, extirpée à l'âge de cinq ans, et du volume d'un petit œuf de poule, se trouvait formée par la substance de la glande et de ses canaux excréteurs tous deux hypertrophiés. La surface interne des vésicules glandulaires était tapissée par des cellules épithéliales; tout dans la structure de l'organe paraissait normal, le volume seul s'était accru. Desmarres a publié, d'autre part, un fait d'hypertrophie de la glande lacrymale droite observée par Chassaignac chez une jeune femme âgée de vingt-six ans et qui était atteinte de cette affection depuis l'âge de vingt ans. La glande, arrondie, saillante, élastique, occupait tout l'angle externe de l'orbite, elle avait environ 35 millimètres de long sur 2 centimètres de large et à peu près autant d'épaisseur. D'une forme qui se rapprochait de celle du testicule, elle était entourée d'une enveloppe fibro-cellulaire peu vasculaire. Lebert qui l'examina au microscope trouva les cæcums glandulaires allongés et hypertrophiés, en possession d'une membrane propre, finement grenue et non altérée.

Bibliographie. — Gluge, *Ann. d'oculist.*, Bruxelles, 1850, t. XXIII, p. 145. — W. Mackensie, *Traité prat. des mal. de l'œil*, trad. franç. par Warlomont et Testelin, Paris, 1856, p. 118. — Desmarres, *Traité théorique et pratique des maladies des yeux*, Paris, 1854, t. I, p. 267.

## § 2. — Phlegmasies de la glande lacrymale et de ses canaux (dacryoadénites et dacryocystites).

Ces phlegmasies portent tantôt sur la glande (dacryoadénite), tantôt sur le sac lacrymal et le canal nasal (dacryocystite), tantôt simultanément sur ces diverses parties. Leurs caractères ne diffèrent pas de ceux de la plupart des inflammations; aussi, contrairement aux auteurs qui les groupent sous deux chefs, suivant qu'elles sont aiguës ou chroniques, nous adopterons pour elles la classification que nous avons établie et suivie jusqu'ici pour toutes les affections phlegmasiques.

### I. — Phlegmasies exsudatives.

La dacryoadénite exsudative ou parenchymateuse est une affection des plus rares ayant pour siège spécial les éléments épithéliaux qui se tuméfient et deviennent granuleux, tandis que les vaisseaux s'injectent et se dilatent. La glande lacrymale, augmentée de volume et douloureuse pendant la vie, fait saillie à l'angle externe de l'œil sous la conjonctive qui est injectée. La portion palpébrale et la portion orbitaire prennent une part égale au processus qui se termine par la résolution au bout d'un temps variable suivant les causes qui l'ont engendré. Ces causes nous sont mal connues, mais il est permis de croire qu'elles ne diffèrent pas de celles qui produisent le même désordre dans les autres glandes de l'organisme.

La dacryocystite exsudative a pour caractères macroscopiques l'injection, la tuméfaction et l'exsudation séro-muqueuse de la membrane qui tapisse les voies lacrymales. L'étude histologique de cette altération, dont la résolution est la terminaison ordinaire, n'a pas été suffisamment faite; mais il est reconnu que non seulement les vaisseaux, mais encore la couche épithéliale, se trouvent modifiés. Les causes de ce désordre sont encore plus nombreuses que celles de la dacryoadénite, ce qui résulte de l'action que peuvent exercer les corps étrangers sur les voies lacrymales.

Bibliographie. — Haynes Walton, *De l'inflam. des glandes lacrymales et dilatation des conduits de cette glande* (*Med. Times and Gaz.*, April 1854, p. 317-318). — F. Horner, *Entzündung beider Thränendrüsen* (*Klin. Monatsbl. f. Augenh.*, Erlangen, 1868, IV, 257-259).

### II. — Phlegmasies suppuratives.

La suppuration de la glande lacrymale ne repose que sur un très petit nombre de faits dont plusieurs même laissent à désirer, relativement au siège du processus pathologique qu'il est souvent difficile d'établir. Cette lésion se localise aux deux portions de la glande lacrymale ou seulement à l'une d'elles; elle a pour caractère la tuméfaction douloureuse de l'organe qui fait saillie, refoule le globe oculaire en avant, et détermine une sorte de chémosis de la conjonctive. Le pus s'infiltre dans le tissu interstitiel, puis il se collecte; la tuméfaction devient fluctuante et l'abcès s'ouvre par un ou plusieurs orifices. Cette suppuration se lie à une lésion de voisinage ou à une cause infectieuse.

La dacryocystite suppurative est caractérisée par la rougeur, la tuméfaction plus ou moins vive de la membrane muqueuse des voies lacrymales, de celle du sac en particulier. D'abord limité au sac lacrymal, le gonflement s'étend aux parties voisines, gagne les paupières, la joue entière, puis le muco-pus finit par distendre le sac lacrymal dont la paroi antérieure se perfore, il s'infiltre dans le tissu cellulaire sous-cutané et se fait jour au dehors. A la suite de cette ouverture, le gonflement diminue et il s'établit un trajet fistuleux qui laisse échapper un liquide d'abord purulent et plus tard transparent, lequel n'est autre que les larmes.

Bibliographie. — Schiess-Gemuseus, *Dacryoadenitis mit Abscessbildung* (*Klin. Monatsbl. f. Augenh.*, Erlangen, 1871, IX, 100-102). — Delacroix, *Abcès de la région de la glande lacrymale* (*Bull. de la Soc. de méd. de Reims*, 1873, p. 114). — J. Gayet, *Inflammat. suppurat. de la glande lacrymale; ouverture de l'abcès dans le cul-de-sac conjonctival supér.* (*Ann. d'oculistique*, Bruxelles, 1874, LXXI, p. 26-30). — E. Nettleship, *Cases of abscess in the oulying lobules of the lachrymal gland* (*St Thomas's hospit. Reports*, 1877, London, 1878, n. s., VIII, 240).

### III. — Phlegmasies prolifératives.

Ces lésions, de même que les précédentes, sont peu connues, du moins histologiquement. Todd, dont l'observation a été confirmée par plusieurs auteurs, décrit une dacryoadénite chronique caractérisée par la tuméfaction de la glande lacrymale qui offre la sensation d'un corps arrondi, élastique, assez ferme, saillant sous la paupière supérieure, à l'angle externe de l'œil. Dire exactement en quoi consiste cette lésion n'est pas chose facile en l'absence de tout examen microscopique, mais vu sa marche lente et l'absence de tout phénomène réactionnel, il y a lieu de croire qu'elle rentre dans le groupe des phlegmasies prolifératives, et consiste en une sclérose de cette glande.

Une autre variété d'altération appartenant sans doute au même groupe a été décrite par Chalons, chez un individu atteint d'accidents syphilitiques secondaires. Les glandes lacrymales tuméfiées formaient de chaque côté une tumeur indolore élastique à la partie supérieure externe de l'orbite qu'elles débordaient. Ces tumeurs cédèrent rapidement à un traitement mercuriel.

Les inflammations prolifératives des voies lacrymales consistent dans l'épaississement et l'induration de la membrane muqueuse qui les tapisse et dont elles rétrécissent le calibre. Elles ont une marche lente, une longue durée et des caractères particuliers subordonnés aux causes qui

les engendrent. Ces causes sont diverses : le virus syphilitique, qui en est une, exerce sur ces parties une action directe ou indirecte suivant qu'il les altère primitivement ou secondairement par suite d'une lésion de voisinage, des os par exemple. Les éruptions spécifiques des muqueuses, en continuité avec les voies lacrymales, peuvent s'étendre au conduit lacrymo-nasal et le rétrécir. Il en est de même des gommes et des exostoses.

BIBLIOGRAPHIE. — TODD, *Dublin hosp. Reports*, Dublin, 1822, t. III, p. 408. — CHALONS, *Adenitis lacrymalis syphilitica* (*Med. Zeitung d. Vereins f. Heilkunde in Preussen*, 1859, n. 42). — P. CARAFOLI, *Sopra un caso di dacrioadenite sifilitica* (*Spallanzani*, Modena, 1884, sér. 2, XIII, 640-646). — G. LAGNEAU, *Malad. syph. consécutives des voies lacrymales* (*Archiv. gén. de médec.*, Paris, 1857, I, p. 536-555). — R.-W. TAYLOR, *On syphil. affections of the lachrymal apparatus, with observat. upon a peculiar syphilit. lesion of the caruncles* (*Amer. J. med. Sc.*, Philadelphia, 1875, n. s. LXIX, 365-375). — P. LAREBIÈRE, *Contribution à l'étude des altérat. syphilit. des voies lacrymales*, Th. Paris, 1881. — C.-S. BULL, *Syphilitic diseases of the lachrymal apparatus* (*New-York med. Journ.*, 1882, XXXV, 360-369). — STREATFIELD, *Syphilis de la glande lacrymale* (*Un. méd.*, 1883, p. 829). — D.-S. REYNOLDS, *Dacryocystitis and ulceration of the soft palate*, etc. (*Philad. med. Times*, 1884-85, XV, 637).

## 3. — NÉOPLASIES.

En raison même de sa structure dans laquelle il entre tout à la fois des acini épithéliaux et un stroma conjonctivo-vasculaire, la glande lacrymale donne naissance à deux ordres de végétations : les unes, ou néoplasies conjonctives, proviennent du stroma conjonctif; les autres, ou néoplasies épithéliales, ont leur point de départ dans l'élément épithélial.

BIBLIOGRAPHIE GÉNÉRALE. — SAUTEREAU, *Étude sur les tumeurs de la glande lacrymale*, Th. Paris, 1870. — H. SALLE, *Étude sur les tumeurs de la glande lacrymale*, Th. Montpellier, 1880.

### I. — Néoplasies conjonctives.

LYMPHOME. — Très rare dans la glande lacrymale, cette néoplasie a été vue par Weinlechner (1) qui, sous le nom de sarcome lymphadénoïde, rapporte un cas de tumeur vraisemblablement lymphomateuse de cette

(1) J. Weinlechner, *Lymphadenoides Sarcom der linken Thränendrüse*, etc. (*Ber. d. k. k. Krankhenanst. Rudolphstiftung in Wien* (1878), 1879, 301-303).

glande, du moins autant qu'il est possible d'en juger par la description qu'il donne de sa structure. L'*endothéliome* et le *lipome* ne paraissent pas avoir été observés dans la glande lacrymale, car, à notre connaissance du moins, aucun fait ne mentionne leur existence.

Chondrome. — Il existe plusieurs observations de chondrome de cette même glande. Busch rapporte avoir opéré de cette lésion une femme de quarante-huit ans qui a guéri. La tumeur, examinée par Reinhard et Wagner, se trouvait en grande partie formée par du tissu cartilagineux; une petite partie de la glande était restée saine. Butlin a vu la même lésion chez un homme de vingt-huit ans et en a donné un dessin histologique. La tumeur, oblongue, aplatie, d'aspect cartilagineux et circonscrite par une capsule résistante, envahissait presque toute la glande lacrymale. Histologiquement elle était composée de cellules cartilagineuses, de forme variable, contenues dans une substance amorphe ou fibroïde; çà et là existaient des détritus glandulaires.

Dans chacun de ces faits la marche du chondrome a été lente, car l'opération n'a été pratiquée que plusieurs années après le début du mal.

Bibliographie. — Busch, *Chirurgische Beobachtung*, Berlin, 1854, p. 1. — H.-T. Butlin, *Chondroma of the lachrymal gland* (*Trans. of the pathol. Soc.*, London, 1874-75, t. XXVI, p. 184, 1 pl.). — S. Figos, *Adeno-enchondroma della ghiandola lacrimale*, Sassari, 1884.

Fibrome. — Cette néoplasie a été trouvée dans la glande lacrymale, sinon à l'état adulte, du moins à l'état embryonnaire, sous ses deux formes globo et fuso-cellulaires.

Le fibrome globo-cellulaire prend naissance au sein du tissu conjonctif inter-acineux ou dans la capsule fibreuse, forme des masses molles rougeâtres ou grisâtres, parcourues par des vaisseaux à parois tellement minces que le sang paraît s'être frayé un passage à travers les éléments cellulaires qui ont une forme arrondie et ressemblent aux cellules embryonnaires des bourgeons charnus.

Le fibrome fuso-cellulaire offre des caractères assez semblables, à part la forme allongée en fuseau des cellules qui le constituent. Cette lésion, comme la précédente, se développe de préférence chez l'enfant ou chez l'adulte et prend assez vite un accroissement considérable au point de refouler le globe oculaire ou même de le chasser de l'orbite. La glande lacrymale peut ainsi présenter toutes les formes du fibrome, excepté peut-être les formes adultes dont nous ne connaissons aucun exemple. Pourtant Mackensie décrit, sous le nom de chloroma, une

tumeur qui pourrait bien être un fibrome adulte. On n'aurait trouvé jusqu'ici dans cette glande, du moins autant que nous le sachions, ni *ostéome*, ni *angiome*.

BIBLIOGRAPHIE. — A. STUNGEL, *Ueber das Sarkom d. Thränendrüse* (Munchen, 1866, et *Intell. Blatt.*, 1866, XIII, p. 430). — W. MACKENSIE, *Trait. pratiq. des malad. de l'œil*, tr. fr. par Testelin et Warlomont, Paris, 1856, p. 122. — P.-D. KEYSER, *Sarcoma of the capsule of the lachrymal gland* (*Trans. pathol. Soc. Philadelph.*, 1881-83, 1884, XI, 236). — G.-C. HARLAU, *Sarcoma of the lachrymal gland* (*Trans. amer. ophth. Soc.*, 1880-84, Boston, 1885, t. III, 402-404). — STELLWAG VON CARION, *Ein Fall von Sarkom der Thränendrüse* (*Wien. med. Presse*, 1883, XXIX, 1039). — A. ARLT, *A case of spindle-cell sarcoma of the lachrymal gland* (*Am. Journ. ophthalm.*, Saint-Louis, 1885, II, 201-203).

### II. — Néoplasies épithéliales.

ADÉNOME. — Caractérisée par la végétation limitée des éléments glandulaires auxquels vient s'interposer un tissu conjonctivo-vasculaire destiné à les faire vivre, cette néoplasie, lorsqu'on sait la distinguer de l'épithéliome, n'est pas aussi fréquente que le pensent certains auteurs. Il existe toutefois dans les recueils scientifiques plusieurs faits se rapportant manifestement à cette lésion, et, si on vient à les comparer, ainsi que l'a fait Polaillon, on ne tarde pas à reconnaître qu'ils offrent entre eux une grande analogie. La tumeur, dont le volume varie depuis la grosseur d'un grain de chènevis jusqu'à celle d'un œuf de poule, circonscrite par une enveloppe fibreuse, est généralement lobulée et présente à la coupe un aspect grenu, rougeâtre, assez semblable à celui du tissu glandulaire à l'état normal.

Histologiquement cette tumeur est formée de culs-de-sac glandulaires tapissés de cellules épithéliales dont un certain nombre sont hypertrophiées et parfois en état de dégénérescence graisseuse. Un stroma conjonctif interposé à ces culs-de-sac ne renferme aucune cellule épithéliale infiltrée, et ne diffère pas de celui de la glande à l'état normal. Cette végétation évolue du reste avec une extrême lenteur; elle a une durée de plusieurs années, dix ans et plus. En somme, circonscription par une membrane d'enveloppe, absence d'infiltration épithéliale dans le stroma conjonctif, tels sont, avec la longue durée et la bénignité de cette lésion, ses principaux caractères distinctifs; ajoutons qu'elle survient à tout âge de la vie contrairement au cancer qui n'apparaît jamais qu'après le complet accroissement de l'organisme.

Bibliographie. — Maslieurat-Lagémard, *Arch. gén. de méd.*, sér. 3, Paris, 840, t. VII, p. 91. — Pemberton, *Dublin Quarterly Journ. of med. Sc.*, 1847, . IV, p. 246. — Warlomont, *Ann. d'oculist.*, Bruxelles, 1862, t. XLVIII, . 53. — Fano, *Gaz. des hôpitaux*, Paris, 1862, n. 133. — Rothmund, *Klinische Monatsbl.*, 1863, p. 264-265. — Polaillon, *Dict. encycl. des sc. méd.*, aris, 1868, sér. 2, t. I, p. 35. — O. Becker, *Ueber das Adenoid d. Thränendrüse* (*Med. Jahrb.* Wien, 1867, XIII, 17-32, 1 pl., et *Gaz. hebd.*, Paris, 867, p. 142). — C. Johnston, *Adenoma of lachrymal gland* (*Maryland med. ourn.*, Baltimore, 1879-80, VI, 329). — A. Arlt, *Un cas d'adénome de la lande lacrymale* (*Arch. f. Augenheilk.*, Wiesbad., 1881, t. X, p. 319-322).

Épithéliome. — Caractérisée par la végétation épithéliale avec envahissement des vaisseaux et des espaces lymphatiques, cette néoplasie a été peu rencontrée dans la glande lacrymale. Elle forme des tumeurs d'abord circonscrites, mais qui, au bout d'un certain temps, détruisent la capsule et s'étendent aux tissus voisins. Le volume de ces tumeurs est variable; leur consistance est ferme, ligneuse, et parfois un peu molle sur certains points; leur aspect est grenu, leur coloration grisâtre ou blanchâtre; la pression en fait sourdre un suc blanc dans lequel le microscope découvre des cellules épithéliales. La rareté de ces productions fait que leur structure a été peu étudiée; on sait néanmoins qu'elles sont constituées par des alvéoles remplies de cellules épithéliales, qu'elles peuvent se généraliser et récidiver (Mackensie).

Bibliographie. — Mackensie, *Ophthalm. Review*, Jan. 1865, n. 4, p. 333. — F. Horner, *Carcinom d. Thränendrüse* (*Klin. Monatsbl. f. Augenheilk.*, Erlangen, 1871, t. IX, p. 11-15). — J.-C. Lyman, *Epithelioma of the lachrymal gland* (*Boston med. and surg. Journ.*, 1877, XCVII, 444). — D. Mollière et A. Chandelux, *Épithéliome colloïde intra-acineux de la glande lacrymale* (*Mém. et Compt. rend. Soc. d. sc. méd. de Lyon*, 1880-1881, t. XX, p. 134, 1 pl., et *Lyon méd.*, 1880, t. XXXV, p. 325-361).

## ANOMALIES ACCIDENTELLES

### I. — Parasitisme.

Parasites animaux. — La glande et les voies lacrymales peuvent se ouver envahies par des parasites divers, les uns animaux, les autres égétaux. Les parasites animaux sont au nombre de deux, l'échinocoque t la filaire. L'échinocoque a été observé dans la glande lacrymale par dam Smith et Jones. Il forme des tumeurs qui refoulent l'œil, altèrent

quelquefois la vision, et d'ailleurs ne se comportent pas autrement que dans tout autre organe superficiellement situé.

Guyot rapporte que les nègres de la côte d'Angola sont sujets à des ophthalmies qui ont pour origine un ver du genre filaire, ayant son siège sous la conjonctive. Lestrille, cité par Davaine, aurait vu ce même ver chez un nègre du Gabon. Gurlt et Goubaux ont enfin rencontré chez le cheval un ver du même genre, le premier dans les conduits excréteurs de la glande lacrymale, le second dans les conduits lacrymaux.

Bibliographie. — A. Schmidt, *Ueber die Krankh. d. Thränenorgans*, Wien, 1803, tab. II, p. 63. — Jones, *British med. Journ.*, London, 1864, p. 675.— C. Davaine, *Traité des entozoaires*, 2e édition, Paris, 1887, p. 840.

Parasites végétaux. — Les parasites végétaux ont pour siège exclusif les voies lacrymales. Deux espèces de microphytes s'y rencontrent : le *leptothrix buccalis* et l'*oïdium albicans*, qui l'un et l'autre s'observent dans la bouche. Ces microphytes restent localisés, tantôt à un seul conduit lacrymal, tantôt aux deux conduits lacrymaux inférieurs, tantôt aux conduits lacrymaux supérieurs, tantôt enfin à tous ces conduits simultanément; ajoutons même que parfois la conjonctive n'est pas épargnée. Ils forment dans la couche sous-épithéliale des taches ou dépôts de teinte blanchâtre ou laiteuse, et même des concrétions d'apparence calcaire, qui obstruent les canaux et s'opposent à l'écoulement des larmes. A l'examen microscopique il est facile de constater l'existence isolée ou simultanée des filaments de leptothrix, des spores et des tubes de l'oïdium albicans, et souvent alors ces deux parasites se retrouvent en même temps dans la bouche. Ch. Robin, l'un des premiers, a reconnu que certaines concrétions du sac lacrymal étaient composées de filaments parasitaires et d'une matière amorphe interposée.

Bibliographie. — A. von Graefe, *Concretionen im unteren Thränenröhrchen durch Pilzbildung* (*Archiv f. Ophthalmol.*, Berlin, 1854-1855, I, 284-288). — Le même, *Ein Fall von Pilzbildung im unteren Thränenröhrchen* (*Ibid.*, 1855-1856, II, 224-227). — Weber, *Leptothrix in den Thranenröhrchen* (*Ibid.*, 1869, XV, 1 Abth., 324-344). — Ch. Robin, *Compt. rend. et Mém. de la Soc. de Biologie*, 1859, p. 112. — Förster, *Pilzmassen im unteren Thränencanalchen* (*Archiv f. Ophth.*, Berlin, 1869, t. XV, 1 Abth., p. 318-323, pl. 1). — G. Haase, *Archiv f. Augenheilk.*, avril 1879. — R. Schirmer, *Leptothrix im oberen Thränenröhrchen* (*Klin. Monatsbl. f. Augenh.*, Erlang., 1871, IX, p. 248-250). — M. del Monte, *Leptotrix del canaletto lacrimale superiore destro* (*Movimento*, Napoli, 1872, IV, p. 73). — Delacroix, *Champignons filiformes du conduit lacrymal supér.* (*Bull. Soc. de méd. de Reims*, 1873, 115-117). — E. Gruning,

*Leptothrix in the upper canaliculus* (*Archiv. Ophth. et Otal.*, N.-Y., 1873-1874, III, pl. 1, 17-19). — C. Higgens, *Mass of fungus in the superior canaliculus* (*Brit. med. J.* Lond., 1879, II, p. 616). — C.-G. Haase, *Leptothrix buccalis im unteren Thränencanal* (*Archiv f. Augenheilk.*, Wiesb., 1879, t. VIII, p. 219). — P.-D. Keyser, *Leptothrix in the upper canalicul.* (3 *cases*) (*Med. and surg. Reporter*, Phil., 1880, XLIII, p. 28-30). — R. Cervera, *Phytoparasitisme conjonctival* (*El Siglo medico*, janvier 1881, et *Réveil médical*, 1881, n. 5). — Camuset, *Les tumeurs à leptothrix des voies lacrymales* (*Rev. clin. d'ocul.*, Bordeaux, 1882, t. II, p. 209-216). — A. von Reuss, *Pilzkonkretionen in den Thränenröhrchen* (*Wien. med. Presse*, 1884, t. XXV, p. 201-237).

## § 4. — Traumatisme.

Cachée dans la fossette du frontal, la portion orbitaire de la glande lacrymale est peu exposée à l'action des corps vulnérants, et du reste les auteurs ne citent qu'un exemple de traumatisme de cette glande emprunté à Larrey. Les conduits lacrymaux sont parfois intéressés dans les plaies de la paupière supérieure ; mais leur cicatrisation est généralement rapide. N'oublions pas que dans certains cas une cicatrice a pu amener le rétrécissement de ces conduits, et à sa suite une *tumeur par rétention des larmes* et une *fistule lacrymale vraie*.

Les plaies pénétrantes de la région orbitaire interne peuvent atteindre le sac lacrymal et le canal nasal, d'où la formation d'une fistule lacrymale externe ou même la communication de ces organes avec les narines ou le sinus maxillaire, si les os ont été fracturés. Ces désordres toutefois ne tardent pas à guérir. Les blessures du canal nasal et les fractures de l'apophyse montante laissent à leur suite des cicatrices qui peuvent entraîner une oblitération complète du canal nasal et une tumeur lacrymale consécutive.

Bibliographie. — D.-J. Larrey, *Mém. de chirurg. milit. et campagnes*, Paris, 1812-1817, t. IV, p. 342. — Ph. Boyer, *Traité des maladies chirurgicales*, Paris, 1847, t. III, p. 124. — Voyez, en outre, les traités modernes de chirurgie.

## CONJONCTIVE

La conjonctive est une membrane muqueuse qui, des bords libres des paupières où elle se continue directement avec la peau, tapisse la face interne de ces voiles, puis se réfléchit sur le globe oculaire pour couvrir la partie antérieure de la sclérotique, ainsi que toute la cornée. La conjonctive palpébrale, très mince et adhérente à la face postérieure des cartilages tarses, se compose d'une couche serrée de tissu conjonctif, renfermant de nombreux corpuscules lymphoïdes dans son épaisseur, et d'un épithélium stratifié formé de cellules allongées dans la profondeur, de cellules polygonales et aplaties à la superficie; elle présente en outre des papilles analogues à celles de la peau et Krause et Sappey ont trouvé de petites glandes muqueuses en grappe dans le fond du cul-de-sac conjonctival.

La conjonctive scléroticale, moins épaisse que celle des paupières, et assez riche en fibres élastiques, se trouve unie à la membrane fibreuse de l'œil par un tissu sous-muqueux abondant et lâche, qui renferme quelques cellules adipeuses, et lui permet des mouvements étendus. L'épithélium qui la recouvre, comme d'ailleurs celui de la conjonctive cornéenne, est très développé; les papilles y font défaut. A l'angle interne de l'œil, la conjonctive scléroticale forme un repli (pli semi-lunaire) en avant duquel existe une légère proéminence, la *caroncule lacrymale*, comprenant une douzaine environ de petits follicules pileux avec autant de glandes sébacées. Cette structure complexe se rapproche de celle de la peau; aussi n'est-il pas étonnant que les altérations pathologiques de la conjonctive aient la plus grande analogie avec celles du tégument externe.

Les vaisseaux artériels de la conjonctive proviennent de l'artère ophthalmique, les veines se rendent dans les veines ophthalmiques faciales et temporales. Les vaisseaux lymphatiques, dont l'existence a été longtemps contestée, se rencontrent en grand nombre près de la cornée, où ils forment des arcs recourbés, désignés par Teichmann sous le nom de cercle lymphatique; vers les angles externe et interne de l'œil, ces lymphatiques gagnent la face et se rendent dans les ganglions sous-maxillaires. Ce rapide exposé suffit à donner une idée des altérations de la conjonctive, car elles se localisent forcément, les unes à la couche épithéliale, les autres au tissu lâche sous-jacent.

Bibliographie générale. — H. de Condé, *Mém. sur l'anatomie de la conjonctive au point de vue de ses altérations pathologiques et de leur traitement* (*Arch. de la méd. belge*, Bruxelles, 1849, t. XXIX, 75, 145). — J.-B.-C. Pourrat, *Considérat. anat. et pathol. sur la conjonctive*. Paris, 1850. — Heymann, *Krankheiten d. Bindehaut* (*Vierteljahrsch. f. d. prakt. Heilkunde*, Prag, 1860, LXVI, 70-76). — C. Macnamara, *Lect. on diseases of the conjunctiva* (*Indian med. Gaz.*, Calcutta, 1867, II, 213-215). — L. Gosselin et O. Lannelongue, article *Conjonctive* (*Nouv. dictionn. de méd. et de chirurg. pratiques*, Paris, 1869, IX, 38-79). — Warlomont, article *Conjonctive* (*Dict. encyclop. des sc. méd.*, Paris, 1876, XIX, p. 586-643). — Coppez, *Maladies de la conjonctive* (*Journ. de méd., ch. et pharmacie*, Bruxelles, 1879, LXIX, 491; 1880, LXX, 13; 130).

## ANOMALIES DE FORMATION ET DE DÉVELOPPEMENT

Les malformations de la conjonctive sont rarement isolées; la plupart du temps elles accompagnent celles de l'œil, comme nous le verrons plus loin. Il en est une, toutefois, qui intéresse plus spécialement cette membrane, c'est la tumeur dermoïde.

### DERMOÏDES DE LA CONJONCTIVE ET DE L'ŒIL

L'œil est dans quelques cas le siège de tumeurs dites dermoïdes. Celles-ci, fort rares dans la profondeur de cet organe, se montrent beaucoup plus souvent à la surface de la conjonctive, et pour ce motif nous croyons devoir les étudier en même temps que les altérations de cette membrane, bien que par suite d'une sorte d'invagination elles aient été quelquefois observées dans la profondeur de l'œil.

Désigné tout d'abord sous le nom de *verrue*, le dermoïde de la conjonctive est une petite tumeur d'apparence verruqueuse constamment située vers le bord de la cornée et siégeant en partie sur cette membrane, ce qui lui a valu d'être décrite parfois comme tumeur de la cornée. Cette lésion offre une teinte gris jaunâtre, une forme semi-lenticulaire, rarement aplatie, une surface lisse, surmontée de petites sinuosités et assez fréquemment garnie de poils qui peuvent irriter l'œil. Sa surface de section offre une coloration blanc bleuâtre ou jaunâtre; sa consistance est ferme, semi-cartilagineuse, son tissu résistant plutôt que friable.

Considéré autrefois, à cause de sa teinte jaunâtre, comme une production graisseuse, et désigné par quelques auteurs sous le nom de *nævus lipomatodes*, *lipoma crinosum*, etc., le dermoïde conjonctival a une structure particulière, étudiée d'abord par Ryba et en tout sem-

blable à celle de la peau; aussi a-t-on été conduit à le comparer à un ilôt de paupière adhérent au globe oculaire. Sur des coupes comprenant toute sa hauteur, le dermoïde laisse voir en effet les trois principales couches de la peau : épiderme, derme, tissu cellulo-graisseux sous-cutané. Cette constitution n'est pas toujours aussi complète, et, dans certains cas, le derme se trouve représenté uniquement par des lamelles conjonctives stratifiées, mélangées à quelques fibres élastiques sans aucune trace de graisse, de follicules pileux ou de glandes sébacées. L'épiderme forme, à la surface de cette production, un revêtement continu, mais qui peut manquer par places. Virchow y a reconnu plusieurs couches de cellules épithéliales; Van Duyse et Vassaux y ont rencontré tous les éléments de l'épiderme normal : couche cornée, couche de Malpighi avec cellules prismatiques adhérentes au derme; cellules polyédriques dentelées, *stratum lucidum* et *stratum granulosum*. Le derme, parfois surmonté de petites papilles, est constitué par des faisceaux de fibrilles conjonctives, des cellules arrondies, et par des fibres élastiques entrecroisées avec les faisceaux conjonctifs. Vassaux a constaté dans ses parties les plus superficielles l'existence de nombreux corps fusiformes ou étoilés, remplis de granulations pigmentaires; de Graefe et Gallenga y ont trouvé un noyau de cartilage, et partant l'analogie de structure entre le dermoïde de la conjonctive et les paupières est des plus complète. Les aréoles de la partie profonde de la tumeur sont fréquemment occupées par des cellules adipeuses dont l'abondance a pu faire croire à la nature lipomateuse de la lésion. Au-dessous de ce panicule, le tissu de la production se continue avec le tissu de la cornée ou de la sclérotique.

Les vaisseaux qui alimentent le dermoïde conjonctival sont peu nombreux et se résolvent rapidement en capillaires; des nerfs y ont été rencontrés, mais ce qui attire surtout l'attention, c'est la présence de follicules pileux et de glandes sébacées. Situées dans les parties superficielles ou moyennes du derme, celles-ci sont généralement petites, formées d'un seul lobule composé de quelques utricules. Exceptionnellement, on y trouve des glandes sudoripares; par contre, Gallenga prétend y avoir vu des acini glandulaires rappelant la disposition des lobules de la glande lacrymale et rangés au pourtour du cartilage qui occupait la base de la tumeur. Les brides cutanées de la conjonctive ont une structure analogue et présentent les mêmes couches successives de tissus, avec cette différence que les glandes sébacées font souvent défaut.

Le dermoïde est un désordre congénital manifestement lié au mode de développement des paupières et du système pileux, aussi est-il assez habituel de constater un accroissement rapide de cette tumeur vers l'âge

de douze à quinze ans. Ce désordre, souvent isolé, est parfois accompagné d'anomalies des parties voisines : bec-de-lièvre, macrostome et tumeur préauriculaire. Son mode pathogénique est diversement interprété par les auteurs, et peut-être n'est-il pas toujours identique, car il est difficile de trouver une théorie convenant à tous les faits connus.

La théorie qui s'accorde le mieux avec eux est celle qui fait provenir le dermoïde de l'œil d'un bourgeon de la paupière que des circonstances spéciales auraient fait adhérer à la cornée, et d'ailleurs l'identité de structure de cette production et de la paupière laisse peu de doute à cet égard. Les causes et le mode de formation de l'adhérence ne sont pas, il est vrai, nettement déterminés jusqu'ici; mais c'est là un point de détail que l'avenir finira par éclaircir. Toutefois, si l'on en croit le Dr Tillaux, le dermoïde de l'œil se développerait aux dépens d'un débris du feuillet cutané de l'embryon qui persiste après la formation du cristallin et du corps vitré, et se trouve emprisonné dans l'épaisseur des membranes extérieures de l'œil.

Bibliographie. — Wardrop, *Morbid anatomy of the human eye*, London, 1819, t. I, p. 32. — De Graefe, *Ueber Trichosis Bulbi* (*Graefe's und Walther's Journ.*, 1822, t. IV, 134-137, tab. III, fig. 1 et 2). — Heyfelder (*Deutsche Klinik*, 13 Jul., 1850). — Arlt, *Die Krankh. d. Auges*, Prag, 1851, t. I, 171. — Ryba, *Ueber Dermoïd Geschwulste der Bindehaut* (*Prager Vierteljahrschrift*, 1853, t. X, p. 3). — R. Virchow, *Das einfache Dermoïd des Auges* (*Arch. f. path. Anat. und Physiol.*, Berlin, 1854, VI, 55). — A. de Graefe, *Angeborene mit zahlreichen Haaren versehen Geschwulst auf der Hornhautgrenze* (*Archiv f. Ophthalmol.*, Berlin, 1857, I, 287). — Le même, *Ibid.*, IV, 269; VII, 6; X, 214; XII, 227. — Linati Carlo et Visconti Achilli, *Giornale d'oftalmologia italiano*, 1866. — Pagenstecher et Gentii, *Atlas d. path. Anat. des Auges*, 1874. — Polaillon, *Gaz. des hôpitaux*, 14 et 17 mars 1874. — Schiess-Gemusseus, *Dermoïde de la caroncule* (*Klin. Monatsbl.*, 1877, p. 135). — De Wecker, *Traité complet d'ophthalmologie*, Paris, 1880, t. I, p. 239 et 417. — Lannelongue, *Bull. Soc. de chirurgie*, 1881. — Van Duyse, *Macrostomes congénit. avec tum. préauricul. et dermoïde de l'œil* (*Ann. de la Soc. de méd. de Gand*, 1882, t. LV, p. 141). — F. Poncet de Cluny, *Rapport sur un cas de dermoïde dû à M. Brière, du Havre* (*Bull. Soc. chirurgie*, 23 avril 1883). — G. Vassaux, *Quatre cas de dermoïde de l'œil* (*Archives d'ophthalm.*, Paris, 1883, t. III, p. 16). — Larbouret, *Contribution à l'étude des dermoïdes de l'œil*. Paris, 1885. — Panas, *Dermoïde de l'œil* (*Un. méd.*, 4 juillet 1885, p. 13). — Tillaux, *Ibid.*, 30 juillet, p. 169. — Gallenga, *Contribut. à l'étude des tum. congénitales de la conjonctive et de la cornée* (*Ann. d'oculistique*, 1885). — L. Picqué, *Anomalies de développement et maladies congénitales du globe de l'œil*, Paris, 1886, p. 356.

## ANOMALIES DE NUTRITION

### § 1er. — Atrophie et hypertrophie de la conjonctive.

#### I. — Atrophie de la conjonctive (Xérophthalmie).

L'atrophie de la conjonctive, généralement décrite sous le nom de *xérophthalmie* à cause d'une sorte de desséchement de cette membrane, est partielle ou générale. Dans le premier cas, elle se manifeste sous forme de taches blanchâtres ou satinées auxquelles les larmes et les mucosités ne peuvent adhérer, comme si elles se trouvaient recouvertes d'un corps gras. Dans le second cas, la conjonctive, dans toute son étendue, est pâle, sèche, d'une couleur blanchâtre, et parfois couverte de petites écailles. Le cul-de-sac est rétréci et plissé et la conjonctive palpébrale ainsi modifiée se continue plus ou moins directement avec la conjonctive bulbaire notablement racornie.

Vue au microscope, cette membrane se trouve privée de son appareil glandulaire, de ses papilles, et souvent ne présente qu'un petit nombre de vaisseaux. Le tissu sous-conjonctival est condensé ou transformé en une sorte de tissu de cicatrice. L'oblitération ordinairement simultanée des conduits lacrymaux est la principale cause de la sécheresse de l'œil.

Le xérosis se manifeste tantôt à la suite d'une ophthalmie grave comme l'ophthalmie purulente ou diphthéritique, tantôt après une lésion éruptive telle que psoriasis ou pemphigus. Mais, dans ces deux circonstances, la dernière surtout, il est évident qu'un désordre nutritif est la condition pathogénique de la lésion conjonctivale, car psoriasis et pemphigus ne sont, le plus souvent, que des conséquences d'un trouble de l'innervation trophique.

Bibliographie. — Duprez, *Essai sur le xérosis de la conjonctive*. Thèse de Paris, 1836. — Weber, *Ueber die Xerosis conjunctivae, inaug. Dissert.* Giessen. 1849. — Taylor, *De la xérophthalmie* (*Edinb. med. and surg. Journ.*, 1854. t. LXXXI, p. 33, et *Annales d'oculistique*, 1854, t. XXXI, p. 81). — Cohn, *Ueber Xerosis conjunctival. Inaug. Dissert.* Breslau, 1868. — Cuignet, *Recueil d'ophthalmol.*, juillet 1875, p. 198. — P. Tixier, *De la xérophthalmie*. Thèse de Paris, 1875. — De Wecker, *Traité complet d'ophthalmologie*, Paris, 1880. p. 389.

### II. — Hypertrophie de la conjonctive.

L'hypertrophie générale de la conjonctive ne paraît pas avoir été observée, mais la plupart des auteurs décrivent, sous le nom de *pterygion*, une lésion circonscrite de cette membrane qu'ils considèrent comme une hypertrophie partielle. Cette lésion a pour siège les parties exposées à l'action de l'air extérieur; elle consiste en un épaississement de la conjonctive qui devient saillante et revêt habituellement la forme d'un triangle dont la base est tournée vers le cul-de-sac conjonctival, tandis que le sommet aboutit à la circonférence de la cornée. Généralement blanchâtre à son sommet, elle est plutôt rosée vers sa base, et présente une épaisseur parfois assez considérable pour faire croire à une tumeur. L'épithélium qui la recouvre est peu ou pas modifié, mais les faisceaux conjonctifs sous-jacents, manifestement épaissis, sont, dans la partie centrale, fibrillaires et dirigés dans le sens du pterygion, tandis que sur les côtés ils présentent dans leur épaisseur une substance homogène d'aspect gélatiniforme ou muqueux (Schreiter). Cette composition ne diffère pas de celle qu'a décrite autrefois Ch. Robin, qui considérait le pterygion comme une hypertrophie partielle cellulo-vasculaire et fibroplastique de la conjonctive oculaire.

Le pterygion est une affection de l'âge mûr et de la vieillesse, relativement fréquente dans certaines contrées, l'Espagne et la Turquie, par exemple, et plus généralement dans les climats chauds. Cette donnée, jointe à ce fait que les maçons, les journaliers, les cochers et les marins y sont particulièrement exposés, conduit à penser que cette manifestation est l'effet d'une irritation conjonctivale circonscrite, produite soit par l'air, soit par des poussières, soit encore par des vapeurs irritantes.

Bibliographie. — Ch. Robin, *Dictionnaire de Nysten*, art. *Pterygion*. — Winter, *Untersuch. über den Bau d. Hornhaut und d. Flügelfelles*, Giessen, 1856, et *Experiment. Studien ueber die Pathologie des Flügelfelles*. Erlangen, 1866. — Schreiter, *Untersuchungen über des Flügelfell. Inaug. Diss.* Leipzig, 1872. — Warlomont, *Dict. encyclopéd. des sc. méd.*, Paris, 1876, t. XIX, p. 612. — De Wecker, *Traité d'ophth.* Paris, 1880, t. I. p. 400.

## § 2. — Phlegmasies de la conjonctive. — Conjonctivites.

En continuité avec le tégument externe auquel elle ressemble assez par sa structure, la conjonctive est sujette à la plupart des lésions de la

peau. Exposée à l'action de l'air extérieur et des germes morbigènes qu'il renferme, cette membrane ne peut échapper aux processus phlegmasiques. Ceux-ci, lésions communes et des plus intéressantes à étudier, pourraient à la rigueur être classés, au point de vue étiologique, sous deux grands chefs, car ils sont des effets, les uns d'un acte traumatique, les autres d'une infection microbienne. Mais nous préférons suivre ici la division générale que nous avons adoptée et classer les conjonctivites comme il suit : *Conjonctivites exsudatives, conjonctivites suppuratives* et *conjonctivites proliferatives.*

### I. — Conjonctivites exsudatives.

Ces conjonctivites composent un genre anatomo-pathologique qui comprend plusieurs sous-genres auxquels se rattachent des espèces diverses et multiples; nous ferons connaître les caractères de chacun des sous-genres, après quoi nous dirons quelques mots des espèces.

Conjonctivites dites catarrhales. — Affections passagères qui n'entraînent pas de désordres notables, ces phlegmasies se manifestent par la tuméfaction, avec infiltration séreuse, de la conjonctive, la saillie des papilles, la diminution de la transparence, et surtout par l'injection des vaisseaux de cette membrane. L'hyperémie, sans être toujours la première manifestation de ces lésions, en est tout au moins l'une des principales; elle se révèle par un changement de coloration de la conjonctive dont la teinte pâle et jaunâtre passe à un rouge plus ou moins intense. Ce changement est l'effet de la réplétion des vaisseaux capillaires qui forment des réseaux dont les mailles varient avec le siège de l'injection.

Des paupières où elle débute habituellement l'injection envahit la conjonctive bulbaire, se porte jusque vers la cornée et même en partie sur l'anneau conjonctival, où elle est, en général, relativement moins intense. Dans quelques cas pourtant l'hyperémie s'accentue de préférence au niveau du bord cornéen et reçoit le nom de péricornéenne. Mais alors il y a souvent, à côté de l'injection des branches superficielles de la conjonctive, celle des vaisseaux ciliaires antérieurs plus profonds.

Le désordre nutritif des éléments de la conjonctive est un caractère non moins important que l'hyperémie. L'épithélium conjonctival dont les cellules sont infiltrées par un exsudat albumineux et granuleux tombe fréquemment. La surface de la conjonctive devient rugueuse, irrégulière, comme granuleuse, à tel point qu'elle a pu donner le

change, et faire croire, dans quelques cas, à une conjonctivite granuleuse.

Les produits exsudés se déversent dans l'épaisseur de la conjonctive ou à sa surface. Les premiers consistent en une infiltration séro-albumineuse du stroma de la conjonctive qui a pour effet la tuméfaction de cette membrane et la production dans certains cas d'un chémosis plus ou moins accentué ; les seconds sont dus à une augmentation de sécrétion formée tout d'abord d'un liquide albumineux, peu consistant, au sein duquel sont dispersés quelques flocons muqueux, et plus tard d'un liquide visqueux renfermant une quantité de cellules épithéliales granuleuses ou graisseuses mêlées à un grand nombre de globules de mucus, et agglutinées de façon à former des filaments qui remplissent les culs-de-sac et voilent parfois la cornée. Chassé par le clignotement dans l'angle interne de l'œil, cet exsudat se dessèche et forme une croûte jaunâtre ou vitreuse qui ne tarde pas à se rompre.

La marche de cette lésion est variable ; tantôt elle évolue en l'espace de huit ou quinze jours, si l'on a pris soin d'éloigner toutes les causes irritantes ; alors la rougeur s'efface, la tuméfaction diminue et cesse totalement ; tantôt ces phénomènes disparaissent au niveau de la conjonctive bulbaire et persistent dans les culs-de-sac palpébraux. L'épithélium, au lieu de se desquamer, s'épaissit parfois, la conjonctive légèrement boursouflée offre un aspect velouté, et pour peu que le bord marginal des paupières irrité par les produits de sécrétion fasse dévier les points lacrymaux, il s'ensuit un larmoiement qui enferme le malade dans un cercle vicieux dont il lui est difficile de sortir.

Tels sont, d'une façon générale, les caractères des conjonctivites exsudatives dites catarrhales. Ces caractères, sans présenter de différences notables, varient néanmoins suivant la nature des causes qui produisent l'irritation de la conjonctive. Malgré leur multiplicité, ces causes peuvent être groupées sous quelques chefs. L'action de l'air froid sur l'œil est parfois suivie d'une conjonctivite dont la durée est relativement courte et dans laquelle prédomine l'hyperémie. Le séjour prolongé dans un air confiné et vicié, comme dans certains pensionnats, les casernes, les hôpitaux, est à son tour une cause d'ophthalmie où l'exsudat inflammatoire est relativement abondant et la durée parfois longue. Il en est de même des conjonctivites dues aux exhalations ammoniacales provenant des fosses d'aisances.

Ajoutons que l'on a observé des conjonctivites exsudatives, à forme intermittente, dans les régions marécageuses (Mannhard, *Klin. Monatsblatt.*, 1864, t. III, p. 18), et reconnaissons l'existence de conjonctivites herpétiques dont la localisation s'opère surtout au niveau des paupières.

Certains corps étrangers, les poussières notamment, peuvent, dans quelques cas, se déposer sur la conjonctive et l'irriter. C'est ainsi que Bouisson a décrit une conjonctivite qu'il attribue au soufrage des vignes et dans laquelle l'examen microscopique fait reconnaître les caractères du soufre trituré ou sublimé.

Il existe une conjonctivite due à l'action locale du sulfate de quinine, et les effets du vert de Schweinfurt sur la conjonctive sont bien connus. A toutes ces variétés il convient d'ajouter enfin une conjontivite qui a son point de départ dans l'altération des voies lacrymales et que, pour ce motif, l'on a désignée sous le nom de conjonctivite lacrymale. Caractérisée par un larmoiement abondant et quelquefois aussi par de la photophobie, cette conjonctivite est subordonnée au rétrécissement des conduits lacrymaux ou du canal nasal et disparaît, en général, avec rapidité lorsqu'on vient à faire cesser l'obstacle qui s'oppose à l'écoulement normal des larmes.

BIBLIOGRAPHIE. — G. FRICK, *Observat. on the various forms of conjunctivitis* (*Amer. med. Recorder*, Philadelphia, 1821, IV, 668-689). — J.-E.-F. FORTUNER, *Essai sur l'inflammation aiguë de la conjonctive ou ophthalmie externe*. Paris, 1828. — G. GASTONNET, *De l'ophthalmie catarrhale*. Paris, 1834. — P.-V.-F. LANGE, *Sur la conjonctivite aiguë simple*. Paris, 1837. — TAVIGNOT, *Leçons cliniques sur les conjonctivites* (*Moniteur des hôpitaux*, Paris, 1856, IV, 393, 401, 409). — L. RIGLER, *Beobach. über die katarrhalisch Formen der Conjunctiva* (*Schmidt's Jahrb.*, Leipzig, 1844, XII, 338-350). — ARLT, *Ophthalmia catarrhalis epidemica* (*Wien. med. Wochenschrift*, 1863). — G. MARINETTI, *Sulla congiuntivite intermittente* (*Ligur. med.*, Genova, 1860, V, 49-60). — H. HANCOCK, *On catarrhal ophthalmia* (*British med. Journ.*, London, 1865, I, 633). — E. DÜRR, *Ueber die Verbindung von Ophthalmia und Angina granulosa*. Hannover, 1867. — GOSSELIN et O. LANNELONGUE, article *Conjonctive* (*Nouv. Dict. de méd. et de chirurg. prat.*, Paris, 1868, t. IX, p. 48). — GOSSELIN, *Mémoire sur l'origine et la contagion des conjonctivites catarrhales* (*Arch. gén. de méd.*, 1869, t. I, p. 385). — DE CAPDEVILLE, *Quelques mots sur les conjonctivites* (*Marseille méd.*, 1872, IX, 117-132). — C. BLAZY, *De la conjonctivite pityriasique* (*Arch. gén. de méd.*, Paris, 1874, I, 301-320). — C. REYMOND, *Contribuzione allo studio delle congiuntivite* (*Ann. di ottal.*, Milano, 1875, IV, 329 356, 2 pl.). — G.-L. FOLL, *De la conjonctivite catarrhale et de ses différentes formes*. Montpellier, 1874. — E. NETTLESHIP, *A contribut. to the natural history of catarrhal ophthalmia* (*British med. Journ.*, London, 1877, I, 705-707). — J.-L. OCANA et M. SANTA-CRUZ, *Monografia sobre las inflamaciones de la conjunctiva*. Madrid. 1878. — C. VACARY, *Des conjonctivites de nature arthritique ou herpétique*. Argenteuil, 1879. — R. HILBERT, *Ein Fall von Conjunctivitis catarrhalis acuta intermittens* (*Centralbl. f. prakt. Augenh.*, Leipzig, 1881, V, 131-133).

DIEUDONNÉ, *Conjonctivite développée sous l'influence de l'administration du sulfate de quinine* (*Ann. d'oculist.*, Bruxelles, 1848, XX, 225). — BOUISSON, *De l'ophthalmie produite par le soufrage des vignes* (*Montpellier méd.*, 1863, X, 124-153, et *Gaz. des hôpitaux*, Paris, 1863, p. 382). — A. KITTEL, *Conjunctivitis erzeugt durch die Einwirkung von Schweinfurtergrün* (*Allg. Wien. med. Zeitung*, 1873, XVIII, 3). — C. NODIER, *Sur une ophthalmie produite par la lumière électrique*. Paris, 1881.

X. GALÉZOWSKI, *Essai sur la conjonctivite lacrymale et son influence sur la vue* (*Gaz. des hôpitaux*, Paris, 1868, p. 430). — P. ETCHECOIN, *De la conjonctivite lacrymale*. Paris, 1868. — H. DRANSART, *Des ophthalmies lacrymales*. Paris, 1873. — BLOC, *De la conjonctivite lacrymale* (*Recueil d'ophthalm.*, Paris, 1875, sér. 2, II, 274-281).

CONJONCTIVITES EXANTHÉMATIQUES. — Ces conjonctivites forment un second groupe qui renferme autant d'espèces qu'il y a de maladies éruptives, elles sont l'effet de l'extension des éruptions cutanées aux paupières. Il se produit de la sorte des conjonctivites dont la nature ne diffère pas de celle des manifestations de la peau. C'est ainsi que la conjonctivite rubéolique se caractérise par une rougeur et un larmoiement intenses; la conjonctivite scarlatineuse par une rougeur beaucoup plus uniforme et un larmoiement moindre; la conjonctivite variolique par une rougeur plus ou moins vive avec léger larmoiement et quelquefois par la présence de petites pustules; l'érysipèle par une tuméfaction uniforme avec chémosis. Toutes ces affections ont en somme des caractères communs : la rougeur, la tuméfaction de la conjonctive et l'exagération des produits de sécrétion; mais en même temps chacune d'elles a une évolution propre et aussi un mode de terminaison spécial; elles résultent, sans aucun doute, de l'action d'un agent microphytique, c'est le lien qui sert à leur rapprochement. Ajoutons que la plupart des éruptions cutanées, qu'elle qu'en soit l'origine, peuvent se propager de la peau à la conjonctive, sans offrir de différence bien manifeste dans cette dernière membrane.

Tels sont, par exemple, le pemphigus, le pityriasis et le psoriasis. White, Cooper et Hardy ont constaté après Alibert l'existence de bulles de pemphigus à la surface de la conjonctive. Cette éruption est généralement suivie d'une destruction de la muqueuse, qui peut entraîner le développement d'un symblépharon ou d'un xérosis plus ou moins étendu.

BIBLIOGRAPHIE. — G. GREGORY, *Med. Gaz.*, London, 1830, t. V, p. 222. — SANSON, *Dict. de méd. et de chirurg. prat.*, art. *Ophthalmie*, Paris, 1834, t. XII, p. 205. — BOWMANN, *Lect. on the parts concerned in the oper. on the eye*, London, 1849, p. 110, et *Ann. d'oculist.*, t. XXX, 1853, p. 13. — RILLIET et BARTHEZ, *Traité clinique et pratique des maladies des enfants*, 2e édit., Paris, 1861,

t. III, p. 273. — A. Trousseau, *Clinique médicale de l'Hôtel-Dieu*, 3e éd., Paris, 1866, t. I, p. 155.

Conjonctivite folliculaire. — Cette conjonctivite se distingue des conjonctivites simplement exsudatives par le développement exagéré du système folliculaire de la conjonctive et par des tendances infectieuses.

La membrane muqueuse, rouge et injectée, produit un exsudat relativement peu abondant ; aussi ce qui caractérise surtout cette lésion, c'est la présence de nombreux follicules qui lui donnent un aspect grenu ou granuleux. Ces follicules, situés principalement dans le cul-de-sac inférieur et près des commissures, forment de petites élevures semi-transparentes, rougeâtres, ou gris rougeâtre, de forme ovalaire à grand axe parallèle au bord palpébral. Disposées en rangées linéaires, suivant les plis conjonctivaux, ces élevures ont une surface lisse et une étendue qui atteint au plus 1 millimètre. Excisées et vues au microscope, elles sont constituées par des amas en plaques de cellules lymphoïdes sans membrane d'enveloppe (fig 175).

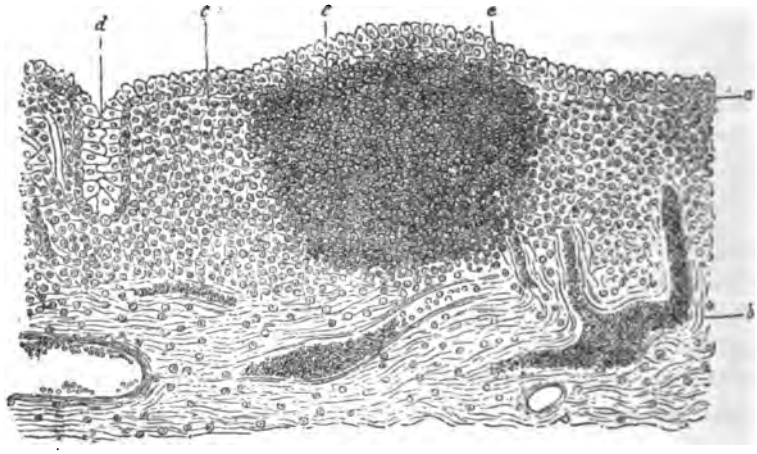


Fig. 175. — Coupe perpendiculaire de la conjonctive. *a*, épithélium ; *b*, stroma conjonctif ; *cc*, accumulation de cellules lymphoïdes sous l'épithélium ; *d*, replis de la membrane (de Wecker).

Le développement de ces follicules est aigu, accompagné d'un état hyperémique intense, de la sécrétion d'un liquide séro-purulent, et parfois suivi d'ulcères superficiels au pourtour de la cornée. La conjonctivite folliculaire guérit le plus ordinairement après une ou plusieurs poussées et sans laisser la moindre trace.

Cette affection est essentiellement infectieuse; les enfants d'une même famille en sont successivement atteints, et il n'y a pas de doute que cette conjonctivite se rencontre d'une façon épidémique dans les écoles, les orphelinats, les casernes, sur les navires, là où il y a agglomération d'individus et cubage d'air insuffisant.

A côté de cette conjonctivite aiguë se voit une autre espèce de conjonctivite folliculaire à marche chronique nullement infectieuse, mais essentiellement constitutionnelle, caractérisée par le développement lent, mais très accusé, du système lymphatique dans les culs-de-sac conjonctivaux, par l'absence d'injection à la surface de la conjonctive bulbaire et par une sécrétion peu abondante, suffisante seulement pour déterminer un léger accolement des paupières pendant le sommeil.

Bibliographie. — Stromeyer, *Beiträge zur Lehre d. granuloesen Augenkrankheiten* (*Deustche Klinik*, 1859, n° 23). — A. Quadri, *De la granulation palpébrale*. Naples, 1863. — N. Lelièvre, *Granulations de la conjonctive*. Paris, 1869. — A. Rémy, *Struct. des granulat. de la conjonctive* (*Bull. Soc. anat.*, Paris, 1874, 746). — L. de Wecker, *Traité complet d'ophthalmol.* Paris, 1880, t. I, p. 353. — Ledeganck, *Sur la conjonctiv. follicul.* (*Bull. Soc. belge de microgr.*, Bruxelles, 1878-79, V, 1 pl.). — J. Lopez-Ocana, *La conjunctivitis catarro-granulosa y la neoplastica* (*Gaceta med. de Cataluna*, Barcel., 1879, II, 449-451).

Conjonctivite phlycténulaire, pustuleuse (*Herpès de la conjonctive*). — Cette conjonctivite est caractérisée par la présence d'exsudats sous-épithéliaux disposés sous forme de petites vésicules à contenu transparent et pauvre en cellules (phlyctènes), ou à contenu trouble renfermant des globules de pus (pustules). Elle tient ainsi une sorte de milieu entre les conjonctivites exsudatives et les conjonctivites suppuratives, ce qui explique la place que nous lui donnons. Le plus souvent partielle, elle a son siège de prédilection sur la conjonctive bulbaire, se propage facilement à la cornée et laisse habituellement la conjonctive palpébrale intacte. Son début a lieu par une injection vasculaire qui occupe tantôt la partie externe, tantôt la partie interne du globe oculaire. Les vaisseaux sont les uns tortueux et superficiels, ils appartiennent à la conjonctive; les autres, plus profonds et plus minces, font partie de la sclérotique; tous en général vont aboutir à la phlyctène. Celle-ci est unique ou multiple et se présente sous la forme de petits boutons d'une couleur grisâtre, ou de vésicules semi-transparentes de la grosseur d'une tête d'épingle. A chacune des vésicules aboutissent des vaisseaux dilatés et injectés, mais si, lorsqu'il existe une seule vésicule, ces vaisseaux affectent la disposition d'un triangle dont la base est au niveau du cul-

de-sac conjonctival, lorsque les phlyctènes sont multiples, la disposition des vaisseaux peut revêtir une forme toute différente.

Le bouton ou la vésicule, après avoir persisté pendant quelque temps, se dérobe complètement sans laisser de traces; mais tandis que les vaisseaux sous-conjonctivaux s'effacent de la périphérie vers l'exsudat vésiculeux, ceux de la conjonctive disparaissent dans un sens inverse. Dans d'autres cas, le contenu de la vésicule est troublé par une extravasation de leucocytes, l'épiderme qui la recouvre se rompt, son contenu s'échappe et il en résulte un petit ulcère à fond grisâtre, à bords irréguliers, un peu élevé au-dessus de la conjonctive et qui anticipe parfois sur la cornée. Cet ulcère ne tarde pas à se recouvrir d'une couche épithéliale et à disparaître. Cela ne suffit pas toujours pour que la guérison ait lieu, car il arrive assez souvent qu'il se produit au moment de la disparition d'une vésicule, ou peu de temps après, une nouvelle éruption de petits boutons ou de vésicules qui s'effacent comme les précédentes. Toutefois, lorsque l'ulcère atteint la cornée, il peut laisser un certain degré d'opalinité de cette membrane ou même, dans des cas particuliers, en amener la perforation.

Dans une seconde variété, dite conjonctivite phlycténulaire miliaire, la lésion, localisée au bord de la cornée et à l'anneau conjonctival, s'accompagne d'une injection de l'œil produite par l'hyperémie des vaisseaux de l'anneau conjonctival qui fait saillie en forme de bandelette bientôt surmontée de petites élevures constituées par des amas de cellules lymphoïdes et qui, en général, disparaissent dans l'espace de quelques jours.

La conjonctivite phlycténulaire est fréquemment accompagnée d'éruptions vésiculeuses ou pustuleuses des paupières ou de la peau environnante. Aussi plusieurs auteurs, dont nous partageons la manière de voir, ont-ils pensé que les nerfs ciliaires devaient jouer dans cette affection un rôle analogue à celui des nerfs intercostaux dans la production du zona. Cette conjonctivite, d'ailleurs, s'observe chez les enfants nerveux, au moment de la dentition; chez les jeunes gens, à l'époque de la puberté, et, dans la plupart des cas, elle paraît être sous la dépendance d'un trouble nerveux. Elle est une des premières manifestations éruptives d'une maladie constitutionnelle liée au fonctionnement du système nerveux, l'*herpétisme*, et c'est à tort qu'on a été conduit à lui attribuer une origine scrofuleuse.

Bibliographie. — A. Gubler, *Mém. sur l'herpès guttural et sur l'ophthalmie due à l'herpès de la conjonctive* (*Un. méd.*, Paris, 1858, XII, 9, 17, 22, 26). —

A. Iwanoff, *Ueber Conjunctivitis und Keratitis phlyctaenularis* (*Klin. Monatsbl. f. Augenheilk.*, Erlangen, 1869, VII, 462-470). — C. Blazy, *Affect. éruptives de la conjonctive*. Paris, 1873. — W. J. Mac-Dowell, *Phlyctenular ophthalmia* (*Virginia med. monthly*, Richmond, 1877, IV, 122-127). — G. Mühlenbach, *Zur Aetiol. und Statistik der phlyctänul. Augenentzundung*. Greifswald. 1878. — H. Romiée, *Menstruation; son influence sur la marche de la conjonctivite phlycténulaire* (*Ann. Soc. méd. chir.*, Liége, 1879, XVIII, 255-258). — F. Cornwall, *Herpes of the conjunctiva, phlyctenular conjunctivitis* (*Californ. med. Journ.*, Oakland, 1881, II, 241-243). — C. Brockhaus, *Ueber den Früjahrskatarrhider Conjunctiva*. Bonn, 1872. — U. Vetsch, *Ueber den Frühjahrskaturr der Conjunctiva*. Zurich, 1879.

### II. — Conjonctivites suppuratives.

Caractérisées par l'infiltration purulente de la conjonctive et quelquefois aussi par la destruction de cette membrane ou même de l'œil tout entier, ces phlegmasies constituent un genre de lésion des plus importants. Elles se distinguent, indépendamment de la suppuration, par l'épaississement de la conjonctive, l'accroissement de ses papilles et même, dans certains cas, par le ramollissement de la cornée, son ulcération ou sa perforation. Néanmoins elles n'entraînent pas forcément la perte de la vision, car la cornée ulcérée et même perforée peut encore se réparer et se cicatriser.

Les conjonctivites purulentes sont pour la plupart des affections inoculables, et tout particulièrement la conjonctivite blennorrhagique et l'ophthalmie purulente des nouveau-nés. Cette propriété met hors de doute la spécificité de ces affections qui souvent, malgré des caractères anatomiques assez peu différents, ne sont pas moins distinctes. Aussi devons-nous les étudier séparément et commencer par celles qni sont le mieux connues, comme la conjonctivite blennorrhagique et la conjonctivite des nouveau-nés qui nous serviront de type.

Conjonctivite blennorrhagique. — Espèce microbienne, des mieux définies, la conjonctivite blennorrhagique est le résultat de l'inoculation la conjonctive du pus blennorrhagique. Cette inoculation, qui a généralement lieu pendant la période chronique de la gonorrhée, s'opère par le transport, avec les doigts ou autrement, du pus virulent. L'explosion est brusque, le mal se manifeste dès l'abord par de la démangeaison et du larmoiement, puis la conjonctive devient d'un rouge cramoisi, surtout au niveau des culs-de-sac; la caroncule et le pli semi-lunaire, boursouflés et saillants, forment une sorte d'excroissance assez spéciale à cette

opththalmie. Les paupières se gonflent ensuite, le globe de l'œil s'injecte; une sécrétion épaisse, jaune ou jaune-verdâtre comme le pus blennorrhagique et en même temps très abondante, s'écoule sur la joue d'une façon continue. La lésion, si elle n'est enrayée, envahit la conjonctive bulbaire tout entière, produit un chémosis considérable au point que la cornée peut se sphacéler. La conjonctive palpébrale est de son côté tuméfiée et parsemée de nombreuses granulations qui forment de véritables excroissances charnues développées surtout au niveau du cul-de-sac conjonctival supérieur.

La marche de cette affection est variable; la conjonctivite blennorrhagique est, en effet, tantôt bénigne, tantôt maligne. Dans la première variété, qui n'est pas dangereuse, la sécrétion morbide est peu abondante, et la tuméfaction des paupières peu considérable; la seconde se fait remarquer par une marche extrêmement rapide, car, dans l'espace de quarante-huit heures, la cornée peut être attaquée. Cette ophthalmie, parfois très grave, est rare et n'atteint qu'un seul œil; c'est là un caractère qui peut servir à la faire reconnaître.

Bibliographie. — C. Remy, *Considérat. sur l'ophthalmie essentielle, gonorrhéique et vénérienne*. Paris, 1805. — W. Lawrence, *Gonorrhœal ophthalmia in a female* (*Lond. med. and surg. Journ.*, 1832, I, 5). — J.-H. Lohmeyer, *De Ophthalmoblennorrhœa gonorrhoica, adnexa morbi historia*. Berolini, 1834. — A.-M. Turpin, *Sur l'ophthalmie blennorrhagique*. Paris, 1834. — J.-E. Léonard, *Quelques considérations sur l'ophthalmie blennorrhagique, l'ophthalmie purulente des nouveau-nés et l'ophthalmie purulente des adultes*. Paris, 1834. — P. Ricord, *Quelques considérations pratiques sur l'ophthalmie blennorrhagique et sur son traitement* (*Bull. de thérapeutique*, Paris, 1841, t. XXI, 347; t. XXII, 27). — L.-J. Bouteilloux, *De l'ophthalmie purulente*. Paris, 1852. — L.-E. Guilbert, *De l'ophthalmie blennorrhagique*. Paris, 1845. — J. Koraus, *De Ophthalmia gonorrhoica*. Monachii, 1838. — F. Hairion, *Mém. sur l'ophthalmie gonorrhéique* (*Archives de la médecine belge*, Bruxelles, 1846, XIX, 366. *Annales d'oculistique*, t. XVI, etc.). — J.-F. France, *Gonorrhœal ophthalmia* (*Guy's hosp. Reports*, London, 1855, sér. 3, t. I, p. 47-49). — D. Guyomar, *Recherches sur les ophthalmies contagieuses*. Paris, 1858. — E. Henrotay, *Sur l'ophthalmie gonorrhéique* (*Arch. de méd. mil.*, Bruxelles, 1848, II, 364-369). — Cullerier, *Des affect. blennorrhagiques*. Paris, 1861. — Gosselin, *Conjonctiv. purulente blennorrh.* (*Gaz. des hôpitaux*, Paris, 1865, XXXVIII, 241). — A. Brunhuber, *Epidemie von Conjunctivalblennorrhoe veranlass durch Conjunctivitis gonorrhoica* (*Klin. Monatsbl. f. Augenheilk*, Stuttgart, 1876, XIV, 44-53). — C.-B. Taylor, *Remarks on gonorrhœal ophthalmia* (*Med. Times and Gaz.*, 1876, I, 360). — F.-T. Porter, *Notes of cases of gonorrhœal ophthalmia in a newly-born infant*, etc. (*Med. Press and Circul.* London, 1877, n. s., XXIII, 284). — Dauphin, *Des*

*blennorophthalmies aiguës simples* (*Presse méd. belge*, Bruxelles, 1876, XXVIII, 337-340). — J.-G. Brooks, *Gonorrhœal ophthalmia* (*Virginia med. monthly*, Richmond, 1878, V, 441-445). — X. Galezowski, *De la blennorrhagie oculaire* (*Rec. d'ophthalmologie*, s. 3e, I, 391). — P. Jacob, *De la conjonctivite d'origine leucorrhéique*. Paris, 1879.

Conjonctivite purulente infantile. — Cette affection, assez semblable à la conjonctivite blennorrhagique et qui parfois même lui est identique, apparaît ordinairement vers le troisième jour après la naissance. Elle débute par la présence de mucus et de petites croûtes verdâtres desséchées au niveau de la fente palpébrale, puis les paupières se gonflent et se boursouflent, la conjonctive injectée offre une teinte rougeâtre, et un liquide clair, jaune-citron, s'échappe de l'œil, lorsqu'on vient à l'entr'ouvrir. Ces voiles membraneux se tuméfient de plus en plus, la rougeur de la conjonctive s'accentue; cette membrane, boursouflée, friable et saignante, permet à peine de voir la cornée; une sécrétion purulente, jaunâtre ou verdâtre, s'échappe des paupières, et parfois se concrète sous forme de fausse membrane, du moins après les cautérisations avec le crayon de nitrate d'argent.

Une étude microbiologique attentive de cette sécrétion permettra de déterminer exactement la nature de la conjonctivite purulente du nouveau-né. Le chémosis chez ce dernier est rarement prononcé, ce qui tient sans doute à l'élasticité et à la faible résistance de la capsule de Tenon. C'est le contraire qui a lieu chez les personnes plus âgées où cette même capsule détermine par son inflammation la compression des nerfs et des vaisseaux qui la traversent.

La sécrétion se modifie avec l'intensité du travail phlegmasique : jaunâtre, séro-purulente et peu abondante dans les premiers jours, elle devient ensuite épaisse et verdâtre. Sa quantité est parfois tellement considérable qu'on est forcé de faire constamment des injections entre les paupières pour tenir les yeux propres. Aussi, la suppuration et la gêne circulatoire, pour peu que l'affection soit abandonnée à elle-même, ont-elles pour effet ordinaire d'altérer la cornée qui souvent finit par le sphacèle. Transparente pendant les premiers jours, cette membrane devient bientôt après opaline vers son centre; l'opacité augmente et gagne les couches profondes, il se produit une élimination des couches superficielles, la perforation et la hernie de l'iris.

A son début, l'ophthalmie des nouveau-nés est habituellement si peu intense que souvent l'on n'y prend pas garde; mais bientôt après elle prend un accroissement rapide, s'étend à toute la surface de la conjonctive,

donne lieu au gonflement des paupières et à une suppuration des plus abondantes. Abandonnée à elle-même, cette affection est presque toujours suivie de la perte de l'œil; bien soignée, elle guérit le plus souvent, et parfois même sans laisser la moindre opacité de la cornée.

L'enfant contracte la conjonctivite purulente au moment de son passage à travers le vagin atteint d'un écoulement blennorrhagique. Ce fait est établi par les observations des auteurs les plus recommandables. C'est, en pareil cas, vers le troisième jour à partir de la naissance que cette affection se déclare. Lorsqu'elle survient plus tardivement, elle est un effet de l'action des lochies devenues purulentes et contagieuses, surtout pendant les épidémies de fièvre puerpérale; aussi est-il indiqué de défendre aux mères de faire coucher leurs enfants à côté d'elles.

Bibliographie. — J.-G. Goetz, *De Ophthalmia infantum recens natorum*. Ienæ, 1791. — J. Ware, *Remarks on the ophthalmy, psorophthalmy, and purulent eyes of new born children*. London, 1814. — W. Frœbelius, *Die Ophthalm. neonatorum in dem Findelhause zu St.-Petersburg* (*Med. Zeit. Russlands*, St.-Petersb., 1849, VI, 355). — Le même, *Ibid.*, 1855, XII, 257. — L. Poincarré, *De l'ophthalmie purulente des nouveau-nés*. Paris, 1852. — H. Marmottan, *De l'ophthalmie purulente des nouveau-nés*. Paris, 1857. — E. Maurice, *De l'ophthalmie purulente des nouveau-nés*. Paris, 1869. — Hulke, *Infantile purulent ophthalm.* (*Med. Times and Gaz.*, London, 1873, II, 629). — Horner, *Ueber die Blennorrhœa neonator.* (*Corresp. Blatt f. Schweiz. Aerzte*, Basel, 1875, p. 33-36). — X. Galezowski, *Sur l'ophthalmie des nouveau-nés* (*Rec. d'ophthalm.*, Paris, 1875, 2e sér., II, 263-267). — L.-F. Chrétien, *Étude sur l'ophthalmie purulente chez les nouveau-nés et l'enfant*. Paris, 1877. — Marjolin, *De la fréquence des ophthalmies purulentes chez les enfants envoyés au dépôt de l'hospice des Enfants-assistés*, etc. (*Congrès universel pour l'amélioration du sort des aveugles et des sourds-muets*, 1878, Paris, 1879, 62-68). — Masse, *Ophthalm. purul. des nouveau-nés* (*Gaz. hebd. des sc. méd. de Bordeaux*, 1880, I, 4, 75). — K. Grossmann, *Ophthalmia neonator and its prevention* (*Liverpool med. chir. Journ.*, 1881, I, 233-235).

Conjonctivite granuleuse ou granulaire. — Cette phlegmasie, inoculable comme celle qui précède, a pour caractère spécial la tuméfaction œdémateuse de la conjonctive, que surmontent de nombreuses élevures ou granulations lui donnant une physionomie particulière.

Ces granulations, de l'étendue d'un demi-millimètre à un millimètre, arrondies, d'un gris jaunâtre ou rosé, se développent sur toute la surface de la membrane muqueuse, même sur le revêtement cornéen; elles se localisent de préférence dans les parties avoisinantes du tarse supérieur et offrent une disposition irrégulière, contrairement à ce qui existe

pour la conjonctivite folliculaire. Leur base est constituée par le stroma conjonctif auquel s'ajoutent peu à peu des amas de cellules arrondies, semblables à celles des bourgeons charnus en suppuration, et d'autant plus abondantes qu'on se rapproche davantage de la couche épithéliale. Un ou plusieurs vaisseaux partent généralement du stroma et se portent dans la granulation, ce qui conduit à penser que ces amas sont l'effet d'une diapédèse (fig. 96). Au bout d'un certain temps, les granulations pâlissent par le fait sans doute de la compression des vaisseaux qui s'y distribuent, puis elles s'altèrent à leur centre par dégénérescence grais-

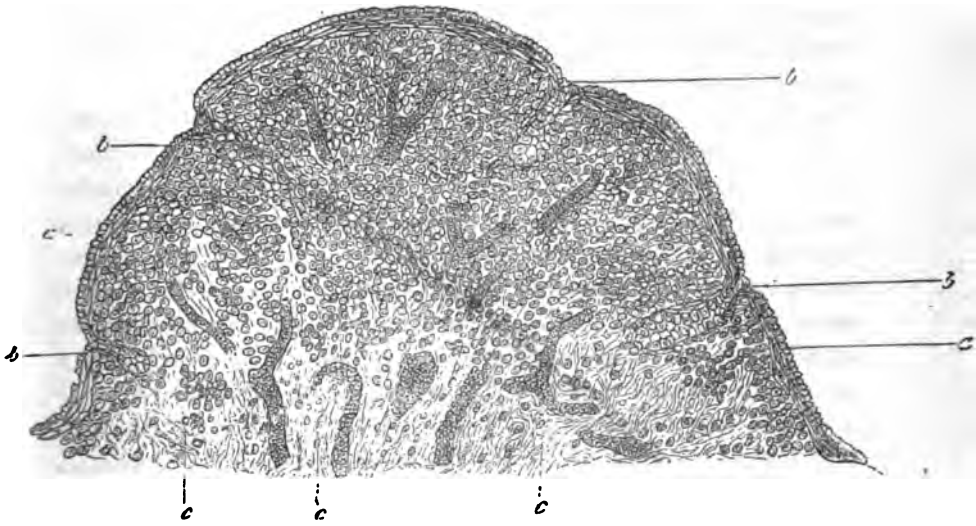


FIG. 176. — Granulation de la conjonctive. *aa*, couche épithéliale; *bb*, plis de la conjonctive; *cc*, stroma connectif infiltré de petites cellules au-dessous de la couche épithéliale (de Wecker.)

seuse ou colloïde, s'affaissent et disparaissent, non par simple résorption comme les élevures de la conjonctivite folliculaire, mais par nécrose et en laissant une cicatrice.

Ces granulations n'ont pas seulement une analogie de structure avec les bourgeons charnus, elles évoluent encore à la façon de ces derniers et non comme des tubercules, ainsi que l'ont prétendu quelques auteurs. Leur forme et leur volume peuvent varier; aussi a-t-on été conduit, dans quelques cas, à les prendre pour des néoplasies.

Au début de la poussée de granulations, la conjonctive présente à peine quelques traces d'un travail phlegmasique, mais bientôt après, elle devient le siège d'un léger œdème; puis, tandis que ses papilles s'hy-

pertrophient et se vascularisent, elle s'injecte jusqu'au limbe conjonctival, et de là partent de fins vaisseaux qui se rendent sous la couche épithéliale pour donner naissance à la complication cornéeune désignée sous le nom de *pannus*.

Cette affection n'est pas toujours facile à reconnaître, mais la présence de granulations à la face interne de la paupière supérieure est un signe des plus importants. Sa marche est chronique, fréquemment interrompue par des poussées inflammatoires avec accroissement du corps papillaire et apparition d'un état purulent plus ou moins accusé, venant masquer en partie les granulations de la paupière supérieure. L'étude microbiologique de ce produit de sécrétion pourra permettre de déterminer sûrement la différence de nature de la conjonctivite granuleuse et de la conjonctivite blennorrhagique.

La conjonctivite granuleuse peut survenir dans la première jeunesse, mais elle est rare avant l'âge de dix ans et ne se rencontre guère après la cinquantaine. Elle s'observe dans la plupart des pays, et principalement dans les contrées chaudes, l'Egypte, l'Inde, l'Algérie, où elle règne endémiquement. Rare en Europe, surtout depuis la disparition des épidémies rapportées d'Égypte ou de toute autre contrée par les armées, elle règne de préférence dans les lieux bas et humides, en Belgique, en Hollande, à l'embouchure du Rhin ; par contre, elle ne se voit plus à une certaine altitude et n'existe pas en Suisse. Ce serait une erreur de croire que toutes les épidémies d'ophthalmie des armées appartiennent à ce type. Il n'en est rien, car ces épidémies peuvent être attribuées encore à des conjonctivites folliculaires ou même à des conjonctivites suppuratives.

La conjonctivite granuleuse est une affection spécifique, essentiellement contagieuse, qui se transmet d'un individu à un autre par l'usage des linges, par les vêtements, par les doigts imprégnés de pus, ou encore par de l'eau malpropre et beaucoup d'autres substances. Elle se propage en somme comme l'ophthalmie purulente : cependant, malgré les granulations que l'on rencontre quelquefois dans cette dernière affection, l'origine en est différente. Ce sont deux affections distinctes, mais il n'est pas toujours facile de déterminer à laquelle des deux se rattachent les épidémies d'ophthalmie contagieuse anciennement décrites.

Bibliographie. — S. Mac-Gregor, *An account of an ophthalm. which prevailed in the royal military asylum in* 1804 (*Trans. Soc. improv. med. and chir. knowledge*, London, 1812, III, 30-48). — L. Fallot et J. Varlez, *Recherches sur les causes de l'ophthalmie qui règne dans quelques garnisons de l'armée des Pays-*

*Bas et sur les moyens d'y remédier*. Bruxelles, 1829. — P. L. B. Caffe, *Ophthalmie des armées. Rapport sur l'ophthalmie régnante en Belgique*, Paris, 1840. — H. P. Gouzée, *De l'ophthalmie qui règne dans l'armée belge*, Bruxelles, 1842. — H. Larrey, *Ophthalmie purulente* (*Bull. Soc. de chirurg.*, Paris, 1848-50, I, 552-555). — J. H. Janin, *De l'ophthalmie épidémique en Algérie*. Paris, 1848. — H. Rollet, *De l'ophthalmie purulente en Algérie*. Strasbourg, 1851. — Arlt, *Du trachome de la conjonctive* (*Ann. d'oculistique*, 1850, t. XXIV, p. 232). — Thiry, *Comptes rend. du Congrès ophthalm.*, Bruxelles, 1857, p. 318. — F. Kirkpatrick, *On the epidemic ophthalmia of the irish workhouses* (*Dublin quart. J. med. sc.*, 1856, XXI, 335-348). — R. G. di Kalb, *Sulla congiuntivite granulosa specifico-contagiosa, ottalmia dominante nell' esercito italiano*, Asti, 1861. — Laveran et Lustreman, *De l'ophthalm. épidém. dans les armées européennes* (*Ann. d'hyg. publ. et de méd. légale*, Paris, 1858, sér. 2, t. X, p. 210-222). — Hairion, *Recherches sur la nature des granulations* (*Bull. de l'Académie royale de méd. de Belgique*, 1863, sér. 2, t. IV, n° 5; *Ann. d'oculistique*, t. LXIX, p. 78). — E. Stephann, *Étude sur l'ophthalmie granuleuse observée en Afrique*. Montpellier, 1868. — Wolfring, *Ein Beitrag zur Histologie des Trachoms* (*Archiv f. Ophthalm.*, 1868, t. XIV, p. 159). — A. Quadri, *De la granulation palpébrale*, Naples, 1868, pl. III et IV. — J. Hutchinson, *Notes on an epidemic ophthalmia in a pauper-school* (*Ophthalm. hosp. Reports*, London, 1866, V, 334). — O. Müller, *Ueber die granulosen Augenkrankh. in den europäischen Armeen*. Berlin, 1869. — J. Gayet, *Conjonctivite granuleuse et fièvre interm. en Algérie* (*Lyon méd.*, 1876, XXI, 643-649). — Le même, *Gaz. des hôpitaux*, Paris, 1877, 901; 908. — F. Cuignet, *Ophthalmie d'Algérie*. Lille, 1872. — E. Parisot, *Relation d'une épidémie très grave d'ophth. purulente observée en 1872 à l'hôpital de Nancy* (*Rev. méd. de l'Est*, 1874, I, 113-121). — E. Wolfring, *Beitrag zur Lehre von den contagiosen Augenentzündungen*. Erlangen, 1874. — Manz, *Eine epid. Bindehautkrankh. in der Schule* (*Berl. klin. Wochenschr.*, 1877, XIV, 521, 542). — L. de Wecker, *Traité complet d'ophthalmologie*, Paris, 1880, t. I, p. 359.

Conjonctivite diphthéritique. — Cette phlegmasie, de même que toutes les manifestations diphthéritiques, a pour caractère principal la présence de fausses membranes grisâtres et sanieuses, plus ou moins adhérentes à la conjonctive. Décrite tout d'abord par Bouisson, Chassaignac et Trousseau, elle a été plus tard étudiée par von Graefe, Pritchard, Giraldès, etc. Tantôt un seul œil est pris, tantôt les deux yeux sains ou déjà lésés sont simultanément atteints. L'affection débute par une tuméfaction cuisante des paupières dont l'écartement devient difficile. En même temps, la conjonctive se tuméfie, s'épaissit, revêt une teinte jaunâtre plutôt que rouge avec des ecchymoses multiples, et se recouvre bientôt de fausses membranes grisâtres et adhérentes, ne se détachant que par petits lambaux et laissant sous elles l'épithélium détruit. Constituées par une exsu-

dation fibrineuse, coagulable, qui pénètre jusque dans l'épaisseur de la muqueuse, ces fausses membranes enveloppent les vaisseaux et gênent la circulation, d'où le gonflement et la couleur pâle de la conjonctive, l'entrave apportée à la diapédèse des leucocytes, la présence d'ecchymoses au niveau du bulbe oculaire.

Les fausses membranes diphthériques renferment dans leur épaisseur des cellules épithéliales en état de dégénérescence graisseuse ou vitreuse, et un grand nombre de bactéries dont le rôle pathogénique laisse peu à désirer depuis les recherches de Roux et Yersin (*Ann. de l'Institut Pasteur*, décembre 1888), qui ont établi la spécifite du bacille de Klebs et montré que l'infection générale est due à un poison élaboré par ce microbe. Au bout d'un certain temps, l'exsudat albumineux et fibrineux d'une part, les cellules épithéliales d'autre part, subissent des transformations dégénératrices qui ont pour effet leur résorption ou leur élimination : c'est la terminaison naturelle la plus favorable. Dans quelques cas, à la suite sans doute de l'obstruction des vaisseaux et peut-être aussi d'une sorte de fermentation des produits inflammatoires et de l'action de ces produits sur les tissus ambiants, il s'établit des foyers de gangrène partielle dont l'élimination entraîne l'ulcération et la suppuration de la conjonctive ou même de la cornée. Telle est la seconde phase, ou phase purulente, de la conjonctivite diphthéritique à laquelle succède forcément une troisième phase, celle de la cicatrisation.

Un retrait plus ou moins accentué du sac conjonctival est la conséquence fatale de ce mode de terminaison, comme aussi, dans quelques cas, la déviation des points lacrymaux. Un phénomène plus sérieux encore est la perforation de la cornée et la fonte de l'œil ; aussi le pronostic de la diphthérie de l'œil doit-il être considéré comme très grave. Il est aujourd'hui reconnu que cette affection, épidémique et contagieuse d'un malade à un autre, est de nature microbienne ; mais le mécanisme de la contagion nous échappe, et l'origine du microbe en dehors de l'organisme humain reste inconnue.

Bibliographie. — Bouisson, *Ophthalm. suraiguë avec produit de fausses membr. à la surface de la conjonct.* (*Ann. d'oculist.*, Bruxelles, 1847, XVII, 100-104). — Le même, *Remarques sur l'ophthalmie membraneuse* (*Montpellier méd.*, 1859, III, 385-404, et *Tribut à la chirurgie*, 1861, t. II). — Chassaignac, *Recherches sur la nature de l'ophthalmie pseudo-membraneuse précédées de quelq. remarq. anat. et physiol. sur les yeux des enfants nouveau-nés* (*Gaz. des hôpitaux*, Paris, 1854, XXVII, 505, 602). — A. v. Graefe, *Ueber die diphtherit. Conjunctivitis*, etc. (*Archiv f. Ophthalm.*, Berlin, 1854, I, 168, 250). — A. Prichard, *Diphtheritic conjunctivitis* (*Assoc. med. Journ.*, London,

1857, II, 981-983). — J. Gibert, *De l'ophthalmie diphthéritique* (*Archiv. gén. de méd.*, Paris, 1857, II, 257-281). — J. G. Hildige, *Diphtheritic conjunctivitis* (*Dubl. hosp. Gaz.*, 1858, n. s. V, 278-280). — W. Mackensie, *On so called diphtheritic ophthalmia* (*Ophthalmic hosp. Reports*, London, 1860, II, 175). — J. A. Magnus, *De diphtheritidis conjunctivæ epidemia Regiomonti æstate anni* 1859 *observata*. Regiomonti, 1859. — J. Lewinski, *De diphtheritidis conjunctivæ epidemia Regiom. anno* MDCCCLX *observata*. Regiomonti, 1860. — É. Hansen, *Der diphtheristike Conjunctivitis* (*Hospital Tidende*, Kjobenk, III, 145-149). — Legros, *De la diphthérie conjonctiv.* (*Archiv. belges de méd. militaire*, Bruxelles, 1860, XXVI, 148-154). — E. H. Martin, *De la diphthérie oculaire principalement chez les enfants*. Paris, 1862. — T. Courcelles, *De l'ophthalmie diphthérique*. Strasbourg, 1864. — Warlomont et Testelin, *Notes addit. à la trad. de la 4e édit. de Mackenzie*, t. I, p. 778. — C. Raynaud, *De l'ophthalmie diphthéritique*. Paris, 1866. — Giraldès, *Malad. chirurg. des enfants*, Paris, 1868, p. 418. — J. Hirschberg, *Ueber die Ætiolog. d. Diphtheritis Conjunctivæ*, etc. (*Berlin. klin. Wochenschrift*, 1869, VI, 20-29). — Le même, *Ueber Conjunctivitis diphtherit.* (*Ibid.*, 1871, VIII, 40, 55, 90). — F. Horner, *Eine kleine Epidemie von diphther. Conjunctivæ* (*Klin. Monatsbl. f. Augenheilk.*, Erlangen, 1869, VII, 129-139). — J. G. de Simas, *Ophthalmia diphtherica* (*Correio med. d. Lisboa*, 1871-72, I, 148, 167). — A. Samelson, *Diphther. ophthalmia in Manchester* (*Reper. int. ophth. Congr.*, London, 1873, IV, 125-130). — Thiry, *Ophthalmie diphthéritique* (*Presse méd. belge*, Bruxelles, 1876, XVIII, 73-75). — F. Pennavaria, *Contribuzione alla casuistica della congiuntiv. difterica* (*Il Morgagni*, Napoli, 1877, XIX, 524-527). — Huidiez, *Observ. d'ophthalm. diphthérit.* (*Bull. méd. du Nord*, Lille, 1877, XVI, 5-12). — E. Nettleship, *Diphtheric ophthalmia* (*Saint-Thomas's hospital Reports*, 1879, London, 1880, n. s., X, 21-36). — R. Fajarnes, *Oftalmia difterica* (*Cron. oftalm.*, Cadiz, 1879-80, IX, 54, 78).

### III. — Phlegmasies proliférative.

Ces phlegmasies, liées à la présence d'un microbe spécial, se localisent d'autant plus fréquemment à la conjonctive, que cette membrane exposée d'une part à l'action des agents extérieurs, offre d'autre part une structure semblable à celle de la peau et se continue avec ce tégument.

Phlegmasies syphilitiques. — L'accident primitif ou chancre atteint la conjonctive par propagation lorsqu'il siège sur la paupière, mais parfois aussi il se développe primitivement à la surface de cette membrane, comme en témoignent plusieurs observations. C'est un ulcère rond ou elliptique à bords indurés, reposant sur un fond élevé, dur, grisâtre ou rosé et suintant, s'il n'est recouvert d'une masse pultacée. Cette lésion fait

corps avec la conjonctive, s'étend au tissu cellulaire sous-jacent, et s'accompagne de l'induration avec indolence du ganglion préauriculaire. La conjonctive, dans le voisinage, est injectée et la paupière fréquemment tuméfiée.

La syphilis secondaire, sans épargner absolument la conjonctive, y est assez rare; elle apparaît sous la forme de taches brunâtres ou jaunâtres, légèrement saillantes, et quelquefois sous celle de papules circulaires, indolentes, de teinte cuivrée.

La syphilis tertiaire de la conjonctive est encore plus rare; cependant divers observateurs en ont signalé l'existence. Les productions gommeuses de cette membrane, semblables à celles de la peau et des membranes muqueuses, se manifestent par de petites tumeurs ordinairement jaunâtres et indolentes, au pourtour desquelles survient une injection plus ou moins vive. Ces tumeurs, au bout d'un certain temps, se ramollissent et s'ulcèrent, le produit gommeux est éliminé et la réparation s'opère. La marche de cette lésion ne permet pas de la confondre avec l'épithéliome dont les bords ont une dureté ligneuse et sont fréquemment renversés.

Bibliographie. — Desmarres, *Traité des maladies des yeux*, Paris, 1864, t. II, p. 213. — Desprès, *Chancre mou de la conjonctive chez une malade atteinte de plaques muqueuses multiples* (*Gaz. des hôpitaux*, 27 janvier 1866, n° 11). — Galezowski, *Journ. d'ophthalmologie*, Paris, 1872, V, 308. — Fano, *Journal d'oculistique et de chirurgie*, 25 mars 1874. — L. Carreras y Arago, *Ulcera sifilitica en el angulo interno de los parpados, etc.* (*Rev. de med. y cirug. pract.*, Madrid, 1878, II, 241-246). — V. Gratia, *Du chancre oculaire considéré au point de vue de son diagnostic, de ses variétés et de ses conséquences* (*Presse méd. belge*, Brux., 1878, XXX, 257, 281). — Boucheron, *Note sur le diagnostic des chancres oculaires; observation de chancre infectant du repli semi-lunaire de la conjonctive* (*Union méd.*, Paris, 1879, 3e s., XXVII, 529-533). — Galezowski, *Chancre des paupières et du globe oculaire* (*Rec. d'ophth.*, Paris, 1882, 3e s., IV, 604-618). — De Wecker, *Traité complet d'ophthalmologie*, Paris, 1886, t. I, p. 409.

E. A. Laforest, *Quelques considérat. sur l'ophthalmie syphilitique* (*Thèse*, Strasbourg, 1836). — A. Smee, *Case of copper colored syphil. erupt. affect. the conjunctiva* (*London med. Gaz.*, 1844, t. I, 347). — J. F. France, *On syphilitic blotch of the conjunctiva* (*Guy's hospit. Reports*, London, 1861, sér. 3, t. VII, 109-112, 1 pl.). — F. Magni, *Kerato-congiuntivite gommosa* (*Clin. di Bologna*, 1863, 140-143, et *Ann. d'oculist.*, Bruxelles, 1864, t. LI, p. 115). — C. Ambrosoli, *Della congiuntiva sifilitica* (*Gazz. med. Ital. Lombard.*, Milano, 1863, sér. 5, II, 225-228). — Barbar, *Sur quelques formes rares d'affect. syphilit. de l'œil*. Zurich, 1873. — E. Lancereaux, *Traité historique et pratique de la syphilis*,

Paris, 1866, p. 509. — W. M. Turner, *Syphilitic affect. of the conjunctiva* (*N.-York med. Record*, 1867, t. II, p. 267). — Brière, *Tumeur gommeuse de la conjonctive bulbaire* (*Ann. d'oculistique*, Bruxelles, 1874, LXXII, 105). — Savy, *Contribut. à l'étude des éruptions de la conjonctive*. Paris, 1876. — A.-M. Berger, *Gummöse Geschwulst der Conjonctiva bulbi* (*Aerztl. Int. Bl.*, XXV, 167, München, 1878, XXV, 167). — C.-S. Bull, *Syphilitic gummata of the conjunctiva* (*Tr. am. ophth. Soc.*, N.-Y., 1878, II, 415-421). — A. Sichel, *Un cas de syphilis conjonctivale* (*Gaz. hebd. de méd. et de chirurgie*, Paris, 1880, 262-265). — J. Galvani, *Syphilis conjonctivale* (*Ibid.*, Paris, 1880, p. 336). — J. Lopez Ocaña, *Tumor sifilitico de la conjunct. ocul.* (*Cron. oftal.*, Cadiz, 1880-81, X, 172-175). — S. J. Fialkowski, *Sluch-papuleznago siphilida Konjounctivi* (*Glasn. jabl. Vrach*, Saint-Pétersbourg, 1881, II, 73-75). — Uhthoff, *Ein seltener Fall von gummöser Neubildung im menschlichen Auge*, Hambourg et Leipzig, 1882. — A. Trousseau, *Des gommes de la conjonctive palpébrale* (*Ann. de dermatologie et de syphiligraphie*, t. IX, 1888, p. 460).

Phlegmasies tuberculeuses. — La conjonctive n'échappe pas aux localisations de la tuberculose. Cette maladie s'y manifeste sous deux formes : le lupus et la granulation miliaire.

Le lupus conjonctival n'est le plus souvent qu'une extension de celui des paupières ; exceptionnellement, il se manifeste au niveau de la conjonctive tarsienne, celle de la paupière inférieure de préférence, par une éruption de boutons qui, réunis en groupes, forment une sorte de champignon végétant. Ces boutons s'étendent parfois à la conjonctive bulbaire ; ils ont une consistance mollasse et une couleur gris rougeâtre ou bien ils ressemblent à des bourgeons charnus et se rapprochent comme aspect des granulations tuberculeuses. De même que les boutons du lupus cutané, ils se cicatrisent sur certains points, tandis qu'ils se développent sur d'autres ; mais, finalement, ils produisent des pertes de substance qui déterminent le renversement de la paupière avec symblépharon.

Les granulations tuberculeuses, relativement rares à la surface de la conjonctive, ont des caractères qui les font ressembler à des tubercules miliaires des membranes muqueuses. Elles forment de légères inégalités grisâtres plus ou moins isolées et entourées d'une injection peu intense, ou encore des masses blanchâtres qui, en se ramollissant, donnent naissance à des ulcères, à fond blanchâtre ou grisâtre, granuleux, sinon caséeux. La substance qui constitue ce fond est peu à peu éliminée, et il reste à sa place une plaie pour ainsi dire simple, qui finit par se cicatriser. En somme, la tuberculose de la conjonctive ne se comporte pas autrement que celle des autres organes, ce qui nous dispense

d'y insister plus longuement. La ressemblance de cette lésion avec celle de la syphilis est quelquefois un embarras pour le médecin; la marche différente des deux maladies sera d'un grand secours pour le diagnostic.

Bibliographie. — H. Sattler, *Tubercular ulceration of the conjunctiva* (*Irish hospital Gaz.*, Dublin, 1874, II, 101). — Herter, *Tuberculöse Geschwüre der Conjunctiva* (*Charité-Annal.*, 1875, Berlin, 1877, II, 523-525). — J. Hoch, *Ueber Tuberculose der Conjunctive* (*Klin. Monatsbl. für Augenheilk.*, Stuttgard, 1875, XIII, 309-312). — H. Walb, *Ueber Tuberculose der Conjunctive* (*Ibid.*, XIII, 257-263, 1 pl.). — T. Troche, *De la tuberculose de la choroïde*. Thèse, Paris, 1875. — L. Baumgarten, *Ein Fall von tuberculösen Geschwüren der Lidconjunctiva* (*Arch. f. Ophth.*, Berlin, 1878, XXIV, 3. Abth., 225-230). — Le même, *Ueber Lupus und Tuberculose, besonders d. Conjunctiva* (*Archiv f. path. Anat. und Physiol.*, Berlin, 1680, LXXXII, 397-437, 1 pl.). — V. Collica-Accordino, *Un caso di tuberculosi della Congiuntiva* (*Movimento*, Napoli, 1879, sér. 2, t. I, 40). — M. del Monte, *Un caso di tuberculosi della Congiuntiva* (*Ann. di Ottal.*, Milano, 1879, VIII, 238-241). — Gerin-Rose, *Blépharite tuberculeuse* (*Soc. méd. des hopitaux*, séance du 10 février 1882. — H. Luc, *De la tuberculose de la conjonctive comparée au lupus de cette muqueuse*, Paris, 1883.

Phlegmasies lépreuses. — Si la lèpre, comme nous le verrons plus loin, n'épargne pas les yeux, il n'est pas moins vrai que cette maladie s'attaque rarement à la conjonctive, car on a souvent pris pour de la conjonctivite lépreuse ce qui n'était dans le principe qu'une simple kératite. Dans quelques cas pourtant, les manifestations de la lèpre, comme celles de la syphilis, peuvent se propager de la peau jusque sur la conjonctive. Les éléments cellulaires de cette membrane se multiplient alors et forment des élevures arrondies, blanchâtres ou jaunâtres, d'aspect luisant et lardacé, venant encadrer la cornée.

Bibliographie. — Bull et Hansen, *Les maladies lépreuses de l'œil*, etc., Christiania, 1873, p. 27, 6 pl. — Petroglia, *Klin. Monats-Blatt*, 1872, p. 65. — Sylvester, *Ann. d'oculistique*, t. LXVI, p. 235.

## § 3. — Néoplasies de la conjonctive.

Formée d'une toile mince, celluleuse, recouverte d'une couche épithéliale pavimenteuse, la conjonctive peut devenir le point de départ de la plupart des néoplasies connues, conjonctives ou épithéliales. Une tumeur

plus complexe lui est propre, comme à la plupart des membranes muqueuses : c'est le papillome ; nous en parlerons tout d'abord, après quoi nous dirons quelques mots des kystes de la conjonctive.

Bibliographie générale. — D. Baiardi, *Sopra alcuni tumori della congiuntiva bulbare e della cornea* (*Ann. di Ottal.*, Milano, 1878, VII, 30-59, 2 pl.). — P. Thou, *Contribution à l'étude de quelques tum. rares de la conjonctive.* Paris, 1879.

Papillome. — Végétation complexe et définie, le papillome de la conjonctive, généralement connu sous le nom de polype, et décrit parfois sous celui d'hypertrophie partielle, est une petite tumeur de teinte pâle ou rosée, isolée ou groupée sur un ou plusieurs points. Cette tumeur, quel que soit son volume, présente un pédicule de peu de largeur qui la rattache au tissu sous-conjonctival, et se rapproche par sa composition histologique des hypertrophies papillaires. Elle est, en effet, constituée par un lacis de fibres de tissu conjonctif entremêlées de fibres cellules et de cellules lymphoïdes, le tout recouvert d'une couche épaisse de cellules épithéliales. La caroncule lacrymale et le pli semi-lunaire sont le siège le plus habituel de ces lésions, qui récidivent quand l'ablation en est incomplète.

Le pinguicola, considéré à tort comme une tumeur graisseuse, est un simple épaississement partiel du tissu de la conjonctive, et principalement de la couche épithéliale ; il se rapproche des polypes et n'est en quelque sorte qu'une variété de ce genre de tumeur.

Kystes. — Les kystes de la conjonctive sont des lésions rares ayant des origines diverses. Les uns ont pour point de départ les voies lacrymales et sont l'effet de la rétention des larmes et de la dilatation des canaux lacrymaux. Les autres prennent naissance au sein des glandes et résultent de la rétention de leurs produits de sécrétion par le fait de l'obstruction de leurs conduits excréteurs (C. de Vicentis). Ces lésions, en somme, ont les rapports les plus intimes avec les voies lacrymales ou avec les glandes de même nom.

Une troisième variété de kyste se montre sous la forme d'un chapelet de perles développées dans l'épaisseur de la conjonctive et provient de la dilatation des vaisseaux lymphatiques, en sorte qu'elle constitue une sorte d'angiome lymphatique de la conjonctive.

Bibliographie. — Lawrence, *Treatise of the diseases of the eye*, London, 1829, t. I, p. 32. — Heidenreich, *Ann. d'oculistique*, 1851, t. XXVI, p. 208.

— Kanka, *Ibid.*, 1854, t. XXXI, p. 105. — A. de Graefe, *Archiv f. Ophthalm.*, t. I, p. 280.

Schoen, *Patholog. Anatom. des Auges*, Hambourg, 1828, I, 66. — Sichel, *Iconographie*, pl. LXXI, fig. 1 et 2, et *Mém. sur les kystes séreux de l'œil et des paupières* (*Arch. gén. de méd.*, août 1846). — Fano, *Kyste muqueux de la conjonct. sclérotícale* (*Journ. d'oculistique et de chirurgie*, 1874, p. 173). — Dixon, *Ophthalm. hospital Reports*, t. VI. — Uhthoff, *Cystenbildung in der Conjunctiva* (*Berlin. klin. Wochenschrift*, 1879. p. 729).

I. — Néoplasies conjonctives.

L'endothéliome et le chondrome n'ont pas été observés, à notre connaissance du moins, dans la membrane extérieure de l'œil.

Le myxome et le lymphome y ont été très peu rencontrés. Toutefois, certains polypes muqueux ou kystiques de la conjonctive paraissent bien se rapporter à la première de ces lésions. Quant à la seconde, elle a été manifestement constatée en Italie par Morano et par d'autres auteurs.

Bibliographie. — Olioli, *Polipo mucoso della congiuntiva* (*Ann. univ. d. medicina*, Milano, 1858, CLXIII, 100). — Fano, *Kyste muqueux de la conjonctive sclérotícale* (*Journ. d'oculistique et de chirurgie*, Paris, 1874, p. 173).

F. Morano, *Del linfoma della congiuntiva oculare* (*Annali di Ottal.*, Milano, 1873-74, III, 243-299, 2 pl.). — J. Imre, *Fälle von Ectasie der Lymphgefässe d. Conjunctiva bulbi* (*Wien. med. Wochenschr.*, 1876, t. XXVI, p. 1272).

*Lipome.* — Cette lésion se présente sous la forme de petites tumeurs aplaties, de 1 à 2 millimètres de hauteur, jaunâtres, recouvertes par la conjonctive saine, ordinairement situées dans l'espace compris entre les muscles droit supérieur et droit externe, comme si elles constituaient une émanation du tissu graisseux du fond de l'orbite. En général assez mobiles, peu adhérentes à la sclérotique, ces tumeurs sont lisses, molles, ou mieux légèrement lobulées, semi-transparentes ou d'un jaune blanchâtre, simulant parfois des kystes.

La présence de ces lésions, à part quelques cas, ne détermine pas de gêne appréciable et ne cause aucune souffrance aux malades. Leur composition histologique ne diffère pas, en général, de celle des lipomes qui sont formées de lobules graisseux disposés au sein d'une charpente conjonctive. Fréquemment congénitales, ces lésions sont ordinairement recouvertes par la conjonctive saine; aussi doit-on essayer de conserver la muqueuse si on vient à les enlever.

Bibliographie. — M. Kanka, *Tum. lipomat. de la conjonctive oculaire* (*Prager Vierteljahrschr.*, 1853, t. IV, et *Annal. d'oculist.*, 1854, t. XXXI, p. 105). —

A. v. Græfe, *Archiv f. Ophthalmol.*, t. VI, p. 6. — Alessi, *Lipome sur l'hémisphère antér. du globe de l'œil produis. un strabisme infér. et interne* (*Ann. d'oculistique*, 1862, t. XLVII, p. 41). — B. Socin, *Lipoma subconjunctivale* (*Arch. f. path. Anat. und Physiol.*, Berlin, 1871, t. LII, p. 553). — Dianoux, *Lipome de la conjonctive* (*Journ. de méd. de l'Ouest*, Nantes, 1876, X, 43 48). — A. Levi, *Un caso di lipoma della congiuntiva*, etc. (*Boll. di ocul.*, Firenze, 1878-79, I, 37-39). — E. Bracchini, *Supra un lipoma congenito della congiuntiva*, etc. (*Ibid.*, Firenze, 1879-80, II, 61-65). — J. Hock, *Zwei Fälle von Lipoma subconjunctivale* (*Prag. med. Wochenschr.*, 1877, II, 193-197). — G. Claeys, *Tum. lipomateuse de l'œil* (*Ann. Soc. de méd. de Gand*, 1880, LVIII, 130-138).

Fibromes. — Ces néoplasies se manifestent le plus souvent à l'état de fibrome embryonnaire et présentent tantôt la variété globo-cellulaire, tantôt la variété fuso-cellulaire, quelquefois enfin ces deux formes réunies, preuve qu'il s'agit bien d'une même lésion à des périodes diverses de développement.

Caractérisé par la présence de petites cellules rondes, sèmblables à celles du bourgeonnement des plaies, et de vaisseaux très minces, le fibrome globo-cellulaire forme à la surface de l'œil des tumeurs vasculaires, molles, charnues, d'aspect encéphaloïde, arrondies ou lobulées et d'un volume qui varie depuis la grosseur d'une lentille jusqu'à celle d'une noisette ou d'une noix.

Le fibrome fuso-cellulaire ne diffère du précédent que par la forme allongée en fuseau des éléments qui le composent. Ces éléments appartiennent à une phase plus avancée du développement du fibrome, mais quelquefois ils coexistent avec des éléments globo-cellulaires, ou encore avec de véritables fibres conjonctives (fibrome adulte). Ajoutons que le fibrome mélanique (sarcome mélanique des auteurs) a quelquefois été observé au sein de la conjonctive, et qu'un certain nombre de papillomes et de petites tumeurs désignées sous le nom vague de verrues conjonctivales doivent également rentrer dans ce genre de lésion.

Bibliographie. — B. Socin, *Sarcoma Conjunctivæ* (*Archiv f. pathol. Anat. und Physiol.*, Berlin, 1871, LII, 552). — F. Horner, *Fibroma papillare der Conjunctiva bulbi* (*Klin. Monatsch. f. Augenheilk.*, Erlangen, 1871, IX, 8-10). — J. Talko, *Sarcoma Conjunctivæ palpebræ superioris* (*Gaz. Lek*, Warszawa, 1872, XIII, 550-552). — Richet, *Sarcome papillaire de la conjonctive ayant envahi tout l'orbite* (*Gaz. des hôpitaux*, Paris, 1879, 905). — Ceppi, *Sarcome primitif de la conjonctive* (*Bull. Soc. anat.*, Paris, 1880, LV, 599-602). — Carré, *Tum. embryoplastiques de la conjonctive et des amygdales* (*Gaz. ophthalm.*, Paris, 1880, II, 33-37). — J.-J. Chisolm, *Round. cell sarcoma growing from conjunctiva of a little girl only five years of age*, etc. (*Virginia med. month.*, Richmond, 1881-82, VIII, 93-98).

Ostéome. — L'ostéome est une lésion rare, dans le tissu sous-conjonctival. Toutefois, de Graefe a publié le cas d'une jeune fille qui depuis longtemps présentait une légère tuméfaction de la paupière, accompagnée de sensation de pesanteur. En renversant la paupière, une tumeur grosse comme la moitié d'une noisette faisait saillie près de la commissure externe. Cette tumeur, de forme ovalaire, dure comme du cartilage, se trouvait composée d'un tissu cellulaire épaissi renfermant un véritable tissu osseux. De Wecker a rapporté un cas assez semblable. Dans ces deux faits, comme dans un autre de Sœmisch, cité par ce dernier auteur, on se demande si l'ostéome est bien primitif ou s'il ne s'est pas greffé sur un fibrome.

Bibliographie. — De Græfe, *Klinisch. Monatsblatt*, 1863, p. 23. — L. de Wecker, *Traité complet d'ophthalmologie*, Paris, 1880, t. I, p. 426.

Angiome. — Cette néoplasie se présente dans la conjonctive sous ses formes habituelles. Le plus souvent congénitale, elle siège de préférence près de la caroncule et se propage des paupières à la muqueuse oculaire. Dans un cas observé par Ammon, l'œil presque tout entier se trouvait recouvert par une tumeur de ce genre.

Les angiomes de la conjonctive forment des tumeurs molles, rougeâtres ou bleuâtres, réductibles, d'un volume variable, qui est ordinairement celui d'une lentille ou d'un pois. Leur structure est tantôt celle de l'angiome télangiectasique, tantôt celle de l'angiome caverneux. Ils ne diffèrent donc pas des angiomes des autres organes et se lient à un désordre dans le développement des vaisseaux. La présence de ces tumeurs à la surface de la conjonctive est, en général, sans inconvénients sérieux, à part la gêne qu'elles déterminent.

Bibliographie. — Ammon, *Klinische Darstellungen*, Berlin, 1838, t. II, pl. IX, fig. 10.— Lawrence, *Vascular excressence of the conjunctiva* (*Lancet*, London, 1850, I, 126). — Dubois, *Nævus maternus conjonctival* (*Ann. d'oculist.*, Bruxelles, 1855, XXXIV, 267). — Blessig, *Eine cavernöse Geschwulst d. Conjunctiva, Scler.*, etc. (*St.-Petersb. med. Zeitschr.*, 1867, XII, 342-351). — J. Talko, *Teleangiectasia conjunctivæ bulbi* (*Kl. Monatsbl. f. Augenh.*, Erlangen, 1873, XI, 326-329). — Fano, *Tum. de la conjonct. palpebrale de la nature des papillomes et présentant l'aspect d'une tum. érectile* (*France méd.*, Paris, 1870, XVII, 476). — M. Reich, *Ein Angiom d. Conjunctiva bulbi*, etc. (*Centr.-Bl. f. prakt. Augenh.*, Leipzig, 1877, I, 176). — F. Ruvioli, *Un caso di angiectasia della congiuntiva* (*Annal. di Ottal.*, Milano, 1877, VI, 187-190).

Lymphangiome. — Cette production, quelquefois rencontrée dans l'épaisseur de la conjonctive, a son point de départ dans le réseau lymphatique

de cette membrane et se manifeste tantôt sous la forme caverneuse, tantôt sous la forme télangiectasique. La première de ces formes a été vue par de Graefe et Steudener chez un enfant d'un an, qui présentait sur la conjonctive, au voisinage de la cornée, une petite tumeur arrondie, lisse et d'un rose pâle, réductible comme un angiome caverneux. Assez semblable histologiquement aux lésions décrites sous les noms de macrochylie et de macroglossie, cette tumeur avait d'ailleurs tous les caractères d'un lymphangiome caverneux. Le lymphangiome télangiectasique se manifeste par de petites tumeurs liquides, ovales, allongées, d'aspect bleuâtre et transparent, ce qui les fait ressembler à des kystes, dénomination sous laquelle elles ont été décrites la plupart du temps : ainsi toutes les variétés de tumeurs vasculaires ont été rencontrées au sein de la conjonctive.

Bibliographie. — F. Steudener, *Cavernöses Lymphangiom der Conjunctiva* (*Archiv f. path. Anat. und Physiol.*, Berlin, 1874, t. LIX, p. 413). — Uhthoff, *Cystenbildung in der Conjunctiva* (*Berlin. klin. Wochenschrift*, 1879, p. 729). — Mackroki, *Ein Fall von Conjunctivalcyste* (*Klin. Monatsbl. f. Augenheilk.*, 1883, et *Rev. d. sc. méd.*, t. XXIV, p. 675).

## II. — Néoplasies épithéliales.

L'adénome de la conjonctive ne paraît pas avoir été observé jusqu'ici ; mais il n'en est pas de même de l'épithéliome. Cette néoplasie est relativement fréquente et comprend le plus grand nombre des tumeurs malignes de la conjonctive. C'est donc bien à tort, selon nous, que les auteurs décrivent, à côté de ce type, un cancer de la conjonctive. Il y a plus de quinze ans que nous avons cherché à démontrer qu'il n'y a pas de cancer en dehors de l'épithéliome, et que toutes les productions dites carcinomateuses doivent être rattachées à cette lésion ou au fibrome embryonnaire. C'est, du reste, ce qui arrive pour le cancer de la conjonctive, car, sous cette dénomination, les auteurs rangent des tumeurs diverses, et tout particulièrement des fibromes embryonnaires et des fibromes mélaniques.

L'épithéliome de la conjonctive offre les caractères de toutes les tumeurs à épithélium pavimenteux. Formé par la végétation des cellules qui tapissent cette membrane, il débute habituellement à l'angle interne de l'œil ou sur la face interne des paupières. Dans le premier cas, il se propage rapidement à la conjonctive bulbaire, et revêt l'aspect d'un bouton

qui rappelle assez bien le bouton de la conjonctivite purulente. Plus tard, ce bouton, en s'accroissant, devient une petite tumeur rougeâtre, bosselée, dont la surface, d'aspect papillaire, s'excorie et laisse suinter une sorte de suc légèrement blanchâtre ou roussâtre. L'ulcère ainsi formé tend à s'élargir peu à peu; son fond est irrégulier, déchiqueté, pultacé; ses bords, festonnés et saillants, sont fortement indurés et parfois légèrement renversés. A leur pourtour, la conjonctive est rougeâtre, vascularisée et vivement injectée. L'épithéliome de la face interne des paupières offre des caractères assez semblables, avec cette différence qu'il s'étend plus spécialement à ces voiles membraneux. Cette lésion est composée de cellules épithéliales serrées les unes contre les autres et contenues dans un tissu cellulaire très peu abondant, parfois agglomérées de façon à former des globes épidermiques.

La marche de l'épithéliome conjonctival varie suivant que cette tumeur débute par la conjonctive bulbaire ou par la conjonctive palpébrale. En tout cas, elle évolue lentement, s'étend à une grande partie de la surface de l'œil, envahit la cornée dont elle finit par amener la perforation. La sclérotique, par contre, résiste beaucoup mieux à l'envahissement de l'épithéliome, car, dans quelques cas, le mal peut s'étendre jusqu'au fond de l'orbite et atteindre les os après avoir détruit les paupières, sans que la sclérotique soit pour cela envahie par la maladie.

L'épithéliome qui débute au niveau ou à la limite de la cornée ne diffère pas sensiblement des formes précédentes, ni de la végétation de la couche épithéliale cornéenne ; il se présente comme un petit bouton qui ne tarde pas à s'étendre en différents sens et surtout en profondeur, et cela sans doute à cause de son infiltration dans les espaces lymphatiques de la cornée, aussi est-il fréquemment suivi de la perforation de l'œil.

Bibliographie. — H. Althof, *Cancroid der Conjunctiva bulbi* (*Archiv f. Ophth.*, Berlin, 1861, VIII, 137-140, 1 pl.). — H. Demme, *Fall von primit. Auftreten eines Cancroides*, etc. (*Schweiz. Zeitsch. f. Heilk.*, Bern, 1862, I, 301-309). — A. Boileau, *Des tumeurs épithéliales de la conjonctive bulbaire*. Paris, 1862. — E. Boult, *Case of epithelioma of the conjunctiva* (*Ophth. hosp. Rep.*, London, 1863-65, IV, 67). — J. Fayrer, *Epithelioma conjunctivæ* (*Ind. Annal. med. Sc.*, Calcutta, 1864-65, IX, 101). — Letiévant, *Cancroïde de la conjonct. oculaire*, etc. (*Mém. et comptes rend. de la Soc. des Sc. méd.*, Lyon, 1863, II, 95-98). — J. Horner, *Cancroid d. Conjunctiva Bulbi an ungewöhnl. Stelle* (*Klin. Monatsch. f. Augenheilk.*, Erlangen, 1871, IX, 6-8). — J. Talko, *Epithelioma conjunctivæ bulbi* (*Gaz. Lek.*, Warszawa, 1872, XIII, 566-568). — A. Quaglino et N. Manfredi, *Epithelioma circonscritto della congiuntiva bulbare*

*e recidive*, etc. (*Ann. di Ottal.*, Milano, 1873-74, III, 87-91). — A. Verdalle, *Cancroïde de la conjonctive* (*Bordeaux méd.*, 1873, II, 14). — J. Chapman et H. Knapp, *A case of epithelial cancer of the conjunctiva* (*Archiv ophth. et otol.*, New-York, 1874-75, IV, 235-240, 1 pl.). — E. G. West, *Epithelioma of the Conjunctiva bulbi* (*Boston med. and chirurg. Journ.*, 1881, CV, 10). — V. Caudron et Duboys de la Vigerie, *Épithéliome du limbe conjonctival ayant envahi la cornée*, etc. (*Gaz. d. hôpit.*, Paris, 1881, p. 251).

Bethune, *Epithelial tumour of the cornea* (*Amer. J. med. sc.*, Philadelphia, 1855, n. s., XXIX, 48). — E. Fritze, *Ueber Carcinom des Augapfels*, Wurzburg, 1863. — A. Classen, *Ueber ein Cancroid d. Cornea und Sclera; ein Beitrag z. Entwickelungsgesch.* (*Archiv f. pathol. Anat. und Physiol.*, Berlin, 1870, L, 56-79, 1 pl.) — Lebrun, *Tumeur épithéliale du globe oculaire* (*Ann. d'oculist.*, Bruxelles, 1870, LXIV, 132-135). — Trapenard, fils, *Epithéliome de l'œil gauche*, etc. (*Soc. des sc. méd. de Gannat, compt. rend.*, Moulins, 1874, XXVIII, 22-26). — A. Alt, *On the origin and developpement of the epithelial tumours of the anterior third of the eye-ball* (*Trans. Canada med. Assoc.*, Montréal, 1877, I, 185-191). — Goldzicher, *Ueber ein Fall von Hornhautcancroid* (*St.-Petersb. Med. Chir. Presse*, 1875, 658). — M. Knies, *Cancroid von der Corneo-sleral-grenze* (*Klin. Monatschr. f. Augenheilk.*, Stuttgart, 1880, XVIII, 178-180). — E. Garcia Duarte, *Epithelioma del ejo*, etc. (*Prensa med. de Granada*, 1881, III, 526-538). — D. N. Dey, *Epithelioma of the right eye* (*Indian med. Gaz.*, Calcutta, 1881, XVI, 25). — Littre, *Epithelioma of conjunctiva*, etc. (*Ophthalm. Rev.*, London, 1881-2, I, 245).

## § 4. — Hypoplasies.

Les tissus qui composent la conjonctive sont peu exposés aux processus hypoplasiques; la seule lésion s'y rapportant est la dégénérescence amyloïde, dont nous allons dire quelques mots.

Dégénérescence amyloïde. — Cette affection envahit en général les tarses, les culs-de-sac et le globe oculaire; elle est caractérisée par l'épaississement de la conjonctive qui se plisse, prend une teinte jaunâtre, diaphane, et revêt une apparence gélatineuse. Dans l'épaisseur de cette membrane, on distingue des élevures ou masses arrondies sous forme de grains, comme s'il s'agissait d'un trachome diffus ou d'une infiltration lymphoïde. Ajoutons à ces caractères la présence, à une certaine période du mal, d'ecchymoses plus ou moins étendues, qui très probablement résultent de la dégénérescence amyloïde des parois vasculaires. Cette dégénérescence est constituée par l'infiltration, au sein des éléments qui

constituent ces parois, d'une substance fondamentale claire, qui renferme des corps arrondis, luisants, donnant avec les réactifs connus les colorations diverses des corpuscules amyloïdes.

Tous ces corps sont entourés, d'après Leber, d'une membrane propre à noyaux qui correspondrait comme structure à la gaîne endothéliale des trabécules du tissu cellulaire. Les fines branches nerveuses, et même les trabécules du tissu conjonctif, peuvent être comme les vaisseaux le siège de cette infiltration. La présence des gaînes décrites par Leber avait fait penser que la dégénérescence amyloïde n'affectait que des conjonctives altérées; mais plusieurs auteurs, et Leber lui-même, ont reconnu qu'elle pouvait apparaître d'emblée dans une conjonctive saine.

Bibliographie. — Œttingen, *Die ophthalm. Klinik Dorpats* (*Dorpater medizinische Zeitschrift*, t. II, p. 49). — Kyber. *Studien über die amyloide Degeneration* (*In. Diss.*, 3 pl., Dorpat, 1871). — Leber, *Ueber amyloide Degeneration der Bindehaut des Auges* (*Archiv f. Ophthalm.*, t. XIX, p. 163; t. XXV, p. 301). — L. Zwingmann, *Die Amyloidtumoren der Conjunctiva*. Dorpat, 1879. — W. Uhthoff, *Ein Fall von ungewöhnlicher Degenerat. d. menschlichen Conjunctiva* (*Arch. f. path. Anat. und Physiol.*, Berlin, 1881, t. LXXXVI, p. 323). — E. Raelmann, *Ueber hyaline und amyloide Degeneration der Conjunctiva des Auges* (*Ibid.*, Berlin, 1882, t. LXXXVII, p. 325).

## ANOMALIES DE CIRCULATION

Les anomalies de circulation de la conjonctive ne diffèrent pas de celles de tous les organes; elles se révèlent tantôt par une diminution du sang, anémie, tantôt par un excès de sang, hyperémie, tantôt enfin par une extravasation sanguine, hémorrhagie.

Anémie et Hyperémie. — L'anémie de la conjonctive est un signe manifeste de l'anémie générale de l'organisme, qui habituellement trahit l'existence d'une maladie sérieuse ou même très grave. L'hyperémie de cette même membrane, caractérisée par l'injection des vaisseaux capillaires, se montre, indépendamment de tout état phlegmasique, dans un certain nombre d'affections cérébrales, et notamment dans la méningite, où elle peut servir d'indication diagnostique et pronostique; elle se manifeste quelquefois enfin dans le cours d'une migraine, et surtout d'une névralgie faciale; son origine, dans ces derniers cas, est purement névropathique, et par conséquent la division des hyperémies de la conjonctive ne peut différer de celle de toutes les autres hyperémies.

Hémorrhagies. — Les hémorrhagies de la conjonctive sont spontanées ou traumatiques. Les premières, relativement communes à cause de la difformité qui en résulte et qui engage à consulter le médecin, ont pour siège plus spécial la conjonctive bulbaire ou mieux le tissu cellulaire sous-jacent; elles se présentent sous formes de taches ou de foyers en général peu étendus, excepté dans quelques cas où elles parviennent à soulever la conjonctive de façon à former autour de la cornée une sorte de disque d'un rouge noirâtre. Enfin, si le sang continue à s'épancher pendant plusieurs jours, il peut imbiber tout le tissu cellulaire sous-conjonctival.

Dans les cas ordinaires, il se produit une extravasation unique, sorte d'ecchymose qui ne tarde pas à subir les modifications du sang extravasé. La conjonctive, d'abord noirâtre, devient jaune, verdâtre, puis reprend peu à peu son aspect normal. Cet accident est habituellement sans importance. Pourtant Schmidt-Rimpler (*Klin. Monatsb. f. Augenheilk.*, octob. 1887) rapporte le cas d'un enfant de neuf mois qui avait un oncle hémoptysique et qui mourut six jours après le début d'une hémorrhagie de la conjonctive.

Ces lésions ont des causes diverses : les unes sont l'effet d'un effort et surviennent à la suite de quintes de toux, d'accès épileptiques, etc.; les autres se rattachent à des maladies générales, scorbut, choléra, etc. Liées, dans quelques cas, à une lésion vasculaire, athérome ou dégénérescence amyloïde, elles se montrent, d'autres fois, sans cause appréciable, et peuvent être alors le signe précurseur d'accidents semblables du côté de l'encéphale; mais parfois aussi elles dépendent de troubles vaso-moteurs.

Hydropisie. — L'œdème de la conjonctive consiste en un boursouflement produit par l'extravasation de la sérosité du sang dans les mailles celluleuses de cette membrane. Manifestation habituelle d'un processus phlegmasique des parties voisines de la conjonctive, il se produit dans l'orgelet, le furoncle, l'érysipèle des paupières, etc., comme aussi lorsque le tissu cellulaire du fond de l'orbite est enflammé. D'ailleurs, il s'observe, sans lésion de voisinage, chez le vieillard, chez les femmes anémiées à la suite de couches et chez les jeunes filles chlorotiques; il accompagne parfois enfin une hémicrânie ou une névralgie frontale, et partant il est tantôt angiopathique et tantôt névropathique comme la plupart des hydropisies.

Emphysème. — L'emphysème de la conjonctive est un état sans importance, mais d'un puissant secours pour le diagnostic de certaines fractures. Il s'observe à la suite des fractures qui mettent le tissu sous-con-

jonctival en communication directe avec les fosses nasales, les sinus frontaux ou les cellules ethmoïdales; il est encore l'effet d'une déchirure des conduits lacrymaux ou du sac lacrymal, déchirure qui permet à l'air de s'échapper dans le tissu sous-conjonctival lorsque le malade vient à se moucher.

## ANOMALIES ACCIDENTELLES

### § 1. — Traumatisme.

Le traumatisme limité à la conjonctive est tout à fait superficiel et ne peut avoir d'importance sérieuse, à moins que des microbes pathogènes ne se trouvent déposés à la surface de cette membrane. L'égratignure du feuillet épithélial au devant de la cornée faite par les ongles des doigts des enfants occasionne à la vérité de la douleur, mais la réparation se produit rapidement, au bout de deux à trois jours; il en est de même de toute autre plaie qui ne s'étend pas au delà de la conjonctive. Le plus souvent, les lésions traumatiques, mécaniques ou chimiques ne restent pas localisées à cette membrane; elles atteignent simultanément d'autres parties de l'œil et trouvent naturellement leur place dans l'étude que nous faisons plus loin du traumatisme de cet organe.

Une conséquence fâcheuse du traumatisme et principalement des brûlures qui intéressent tout à la fois la conjonctive oculaire et palpébrale, mais qui, d'ailleurs, se rencontre encore à la suite des conjonctivites chroniques intempestivement traitées par les caustiques, est l'union de la paupière avec le globe oculaire, soit par des brides plus ou moins allongées, soit par des digitations larges et solides, car cet état, qui s'appelle *symblépharon*, doit être combattu par une opération.

### § 2. — Parasitisme.

Les entozoaires trouvés jusqu'ici, non pas dans la conjonctive, mais dans le tissu cellulaire sous-conjonctival, sont au nombre de trois, la filaire de Médine et le cysticerque ladrique, beaucoup plus rarement l'échinocoque.

#### I. — Filaire de Médine.

La filaire de Médine (*filaria medinensis*) a été observée dans un certain nombre de contrées chaudes, et particulièrement aux Antilles, à la Guyane, sur la côte ouest de l'Afrique.

De la grosseur d'un petit fil à coudre, ce ver logé dans le tissu cellulaire sous-conjonctival est libre, non enkysté, de telle sorte qu'on le voit se mouvoir et se promener pour ainsi dire autour du globe de l'œil, en suivant le contour de la cornée. La conjonctive, en pareil cas, est tantôt intacte, tantôt irritée, rouge, hyperémiée, mais elle est rarement le siège d'un processus phlegmasique.

Bibliographie. — Mongin, *Obs. sur un ver trouvé dans la conjonctive à Mariborou (Ile Saint-Domingue)* (*Journ. de méd., chir. et pharm.*, Paris, 1770, t. XXXII, p 338). — Bajon, *Mém. pour servir à l'histoire de Cayenne et de la Guyane française* Paris, 1777, t. I, p. 325. — Larrey, *Sur une ophthalmie causée par la présence d'un ver introduit dans l'épaisseur de la conjonctive* (*Journ. gén. de méd., chir. et pharm.*, Paris, 1833, t. XXVI, 145-149). — Clot-Bey, *Arch. gén. de médecine*, Paris, 1833, t. XXX, p. 373. — Guyon, *Note sur un ver trouvé dans le tissu cellulaire sous-conjonctival* (*Gaz. méd.*, Paris, 1841, p. 106). — J.-F. Sigaud, *Du climat et des maladies du Brésil*, Paris, 1844, p. 134.

II. — Cysticerque ladrique.

Le plus souvent intra-oculaire, ce parasite a été cependant observé sous la conjonctive scléroticale et à l'angle de l'œil. Il se présente sous la forme d'une tumeur grosse comme un pois, globuleuse ou plutôt elliptique, indolente, élastique, presque transparente avec un point opaque, blanc grisâtre à son centre, correspondant à la tête et au cou de l'animalcule. La conjonctive incisée, cette tumeur est bientôt extraite et il est facile de s'assurer qu'elle est kystique, et d'y trouver le cysticerque pourvu de ses quatre suçoirs et d'une double couronne de crochets.

Le globe de l'œil n'est pas altéré par la présence de ce ver sous la conjonctive, mais cette membrane peut être injectée ou même enflammée.

L'échinocoque, dont nous parlerons plus loin, lorsqu'il sera question du globe oculaire, est fort peu commun sous la conjonctive. Galezowski est l'un des rares auteurs qui en aient fait mention.

Bibliographie. — C. T. von Siebold, *Ein Cysticercus cellulosæ am menschl. Auge* (*Med. Zeitung*, Berlin, 1838, VII, 81). — J. B. Estlin, *Case of cysticercus cellulosæ, between the conjunctiva and sclerotica* (*London med. Gaz.*, 1838, t. I, p. 839-841). — Le même, *Ibid.*, mars, 1840, t. I. p. 35. — Höring, *Gaz. méd.*, Paris, 1839, p. 636. — Fl. Cunier, *Annale d'oculistique*, Mars, 1842, t. VI, p. 271. — Sichel, *Mém. pratique sur le Cysticerque observé dans l'œil humain* (*Journal de chirurgie de Malgaigne*, Paris, 1843, t. I, p. 401; 1844, t. II, 12, 41). — Le même, *Iconographie ophthalmologique*, Paris, 1859, p. 705, pl. LXXII, fig. 2, 3). — Edw. Canton, *Instances of cysticercus cellulosæ in the*

*subconjonctival cellular tissue* (*The Lancet*, London, 1848, II, 91 et *Arch. gén. de méd.*, 1849, sér. 4, t. XIX, p. 218). — Hübsch, *Cysticerque développé sous la conjonct. scléroticale et le pli semi-lunaire de l'œil droit* (*Gaz. méd. d'Orient*, Constantinople, 1861-62, V, 907). — Jules Lemoine, *Des parasites de l'appareil de la vision*, Paris, 1874. — L. Carreras y Arago, *Cisticerco en la conjunctiva* (*Independent med.*, Barcelona, 1877, XIII, 17-21). — E. Fuchs, *Cysticercus sub-conjunctivalis* (*Klin. Monatsbl. f. Augenheilk.*, Rostock, 1877, XV, 396-402). — Fieuzal, *Contribut. à l'étude des entozoaires sous-conjonctivaux* (*Gaz. hebd. de méd. et de chirurg.*, Paris, 1879, sér. 2, XVI, 583-586). — Galezowski, *Des kystes hydatiques sous-conjonctivaux* (*Recueil d'ophthalm.*, Paris, 1877, sér. 2, IV, 133-137).

## GLOBE OCULAIRE

Le globe de l'œil se compose de membranes enveloppantes et de milieux transparents.

Les membranes enveloppantes sont de dehors en dedans : 1° la sclérotique, qui se continue en avant avec la cornée transparente, en arrière avec la dure-mère; 2° la choroïde, qui se confond par sa partie antérieure avec le muscle ciliaire, le corps ciliaire et l'iris, en arrière avec l'arachnoïde et la pie-mère, et présente deux régions : l'une postérieure, ou zone choroïdienne, l'autre antérieure, ou zone irido-ciliaire; 3° la rétine, sorte d'émanation de la substance cérébrale et qui contribue, avec la choroïde, à former le corps ciliaire et l'iris. Comme la choroïde, la rétine offre deux zones : l'une postérieure, ou rétinienne proprement dite, l'autre antérieure, ou zone irido-ciliaire.

La structure de ces membranes est très variable, car si la première est fibreuse, la seconde est surtout vasculaire, et la dernière nerveuse. Ces différences de structure sont de nature à nous expliquer, comme nous le dirons plus loin, les localisations si particulières des lésions morbides du globe de l'œil.

Les milieux transparents sont, en allant d'avant en arrière : 1° l'humeur aqueuse; 2° le cristallin; 3° le corps vitré. Ce dernier est entouré par une membrane, l'hyaloïde, qui tapisse la face profonde de la zone rétinienne, et ensuite la face postérieure du cristallin. Sur la face antérieure et à la périphérie de ce dernier, s'insère la zone de Zinn, membrane qui va s'intercaler entre l'hyaloïde et la partie antérieure de la zone rétinienne. La structure de ces milieux est des plus simples. Qu'il nous suffise de dire que le cristallin se compose d'une membrane amorphe ou capsule cris-

talline, et d'une substance propre formée de fibres prismatiques aplaties dont la direction varie dans les différents points du cristallin. Le corps vitré est également formé de deux parties. La membrane hyaloïde et la substance propre. La membrane hyaloïde enveloppe la substance propre et envoie des cloisons à son intérieur; la substance propre, ou *humeur vitrée*, est une masse homogène dans laquelle persistent quelques cellules, restes de l'état fœtal.

Insister sur la structure de ces différentes parties est en dehors de notre sujet; pourtant il est utile, pour l'intelligence des descriptions qui vont suivre, de dire quelques mots des vaisseaux et des nerfs de l'œil. Le globe de l'œil reçoit ses vaisseaux artériels de l'ophthalmique. Les artères ciliaires postérieures et les artères ciliaires antérieures qui en proviennent se distribuent à la sclérotique, et aux deux zones de la choroïde; d'un autre côté, l'artère centrale de la rétine alimente la membrane de ce nom et le nerf optique. Ce dernier vaisseau s'anastomose avec le réseau capillaire de la zone choroïdienne d'une part, avec le réseau fin et serré du nerf optique d'autre part. Néanmoins, en cas d'oblitération, une circulation collatérale est difficile dans son domaine. Des veines font suite aux artères. Le corps vitré, très vasculaire durant la vie fœtale, est dépourvu de vaisseaux chez le nouveau-né; le cristallin et la cornée manquent entièrement de vaisseaux.

Le système lymphatique du globe de l'œil se compose, d'après Schwalbe, de deux systèmes secondaires : l'un antérieur, communiquant avec les veines ciliaires antérieures, paraît fort contestable; l'autre, postérieur, irait déboucher dans la cavité arachnoïdienne. Les nerfs ont des sources différentes : 1° le nerf de l'artère centrale de la rétine provient du plexus caverneux qui fournit des divisions à l'artère ophthalmique et à ses branches; 2° les nerfs ciliaires ont pour point de départ le ganglion ophthalmique, et, par suite, dérivent du plexus caverneux, de l'oculomoteur commun et du nasal. Ces nerfs traversent la sclérotique, se placent entre elle et la choroïde, puis se distribuent à ces deux membranes, au muscle et au corps ciliaire, à l'iris, à la cornée et à la conjonctive. Le corps vitré et le cristallin sont dépourvus de nerfs.

Le globe de l'œil naît de deux vésicules : la vésicule optique et la vésicule cristalline.

La vésicule optique provient d'un bourgeonnement de la partie de la vésicule cérébrale antérieure, qui répond au cerveau intermédiaire (couche optique). Placée sur la face basilaire ou inférieure du cerveau intermédiaire, la vésicule optique présente deux faces : l'une, plus rapprochée du cerveau, a reçu le nom de face proximale; l'autre, éloi-

gnée, celui de face distale. Cette dernière, sous l'influence d'un accroissement brusque et rapide de ses éléments, s'étale, puis se replie sur elle-même, comme un cornet de papier, de façon à former une sorte de cylindre creux, de calotte sphérique, ou mieux de bonnet de coton à double feuillet distal et proximal. C'est alors la vésicule optique secondaire qui a la forme d'une coupe fendue embrassant le cristallin. On donne le nom de fente optique à l'ouverture qui donne accès dans la vésicule et dans le pédoncule optique secondaire.

Situé au-devant de la vésicule optique primitive, l'épiblaste se déprime, produit une fossette qui devient de plus en plus profonde, et finit par constituer un sac entièrement clos (cristallin) que retient encore un pédicule, lequel ne tarde pas à se rompre. Le cristallin, entouré d'une capsule mésoblastique, entraînée par lui, se trouve ainsi comme enfermé dans l'ouverture antérieure de la vésicule optique secondaire.

Le globe de l'œil, en somme, dérive de l'épiblaste et du mésoblaste. Le premier de ces feuillets fournit la couche superficielle de la cornée, la substance propre du cristallin et les éléments nerveux de la rétine et du nerf optique. Le second donne naissance aux couches profondes de la cornée, à la sclérotique, la choroïde, l'iris et aux gaines du nerf optique. Ces indications, pour être brèves, n'en sont pas moins utiles, puisqu'elles doivent nous aider dans l'étude des anomalies de développement et de nutrition du globe oculaire.

Bibliographie générale. — C.-J. Fahr, *De morbis oculorum*, Vitembergæ. 1698. — A. Maitre-Jan, *Traité des maladies de l'œil, et des remèdes propres pour leur guérison*, Troyes, 1707. — P.-C. de Brabant, *De morbis oculorum*, Gaudensis, 1766. — G. Chandler, *A treatise on the diseases of the eye, and their remedies*, London, 1780. — K. Himly, *Ophthalmologische Beobachtungen und Untersuchungen*, Bremen, 1801. — T.-G.-G. Benedict, *De morbis oculi humani inflammatoriis libri XXII*, Lipsiæ, 1811. — A.-P. Demours, *Traité des maladies des yeux*, avec des planches coloriées, suivi de la description de l'œil humain, Paris, 1818. — J. Wardrop, *On essay on the morbid anatomy of the human eye*, London, 1819. — A.-P. Demours, *Précis théorique et pratique sur les maladies des yeux*, Paris, 1821. — G.-L. Helling, *Praktisches Handbuch der Augenkrankheiten nach alphabetischer Ordnung*, Berlin, 1821-22. — G. Frick, *A treatise on the diseases of the eye ; including the doctrines and practice of the most eminent modern surgeons, and particularly those of Prof. Beer*, Baltimore, 1823. — W. Lawrence, *Traité pratique sur les maladies des yeux, ou leçons données à l'infirmerie ophthalmique de Londres en 1825 et 1826, sur l'anatomie, la physiologie et la pathologie des yeux*, traduit de l'anglais avec des notes, et suivi d'un *Précis de l'anatomie pathologique de l'œil*, par C. Billard, Paris, 1830. — J.-C. Jüngken, *Die Lehre von den Augenkrankheiten*, Berlin, 1832.

— J.-H. Curtis, *A treatise on the physiology and diseases of the eye*, London, 1835. — W. Mackensie, *A practical treatise on the diseases of the eye*, London-Boston, 1838; trad. franç. par Testelin et Warlomont, Paris, 1856. — J. Foote, *Ophthalmie memoranda respecting those diseases of the eye, which are more frequently met with in practice*, London 1838. — J. Morgan, *Lectures on diseases of the eye*, London, 1839. — H. Bressler, *Die Krankheiten des Sehorgans, nach von Ammon*, Berlin, 1840. — S. Furnari, *Traité pratique des maladies des yeux*, Paris, 1841. — M.-J. Chelius, *Handbuch der Augenheilkunde*, Stuttgart, 1839-1843. — W. Jeafferson, *A Practical treatise en diseases of the eye*, London, 1844. — J. von Hasner, *Entwurf einer anatomischen Begründung der Augenkrankheiten*, Prague, 1847. — J. Calvo y Martin, *Tratado completo de las enfermedades de los ojos*, Madrid, 1847. — L.-A. Desmarres, *Traité théorique et pratique des maladies des yeux*, Paris, 1847, 2e édit. — J.-N. Fischer, *Lehrbuch der gesammten Entzündungen und organischen Krankheiten des menschlichen Auges*, Prague, 1846. — G.-T.-C. Fronmüller, *Beobachtungen auf dem Gebiete der Augenheilkunde*, Fürth, 1850. — H. Howard, *The anatomy physiology and pathology of the eye*, London, 1850. — J. Meyer, *Beiträge zur Augenheilkunde*, Wien, 1850. — Le même, *Compendium der Augenheilkunde*, Wien, 1852. — J. Dalrymple, *Pathology of the human eye*, London, 1852. — Denonvilliers et Gosselin, *Traité théorique et pratique des maladies des yeux*, Paris, 1855. — C.-F. Arlt, *Die Krankheiten des Auges*, etc., Prag., 1854-56. — C. Wedl, *Atlas der pathol. Histologie des Auges, unter Mitwirkung des C. Stelwag von Carion herausgegeben*, Leipzig, 1860-61. — J. von Hasner, *Klinische Vorträge über Augenheilkunde*, 3 Abth., Prague, 1860-66. — F.-A. von Ammon, *Illustrirte pathologische Anatomie der menchlichen Cornea, Sclera, Chorioidea, und des optischen Nerven, nach des Verfassers Tode herausgegeben von G. H. Warnatz*, Leipzig, 1862. — R. Förster, *Ophthalmologische Beiträge*, Berlin, 1862. — Fano, *Traité pratique des maladies des yeux*, Paris, 1866. — F. Heymann, *Ophthalmologisches aus dem Jahre* 1867, Leipzig, 1868. — C. Bader, *The natural and morbid changes of the human eye, and their treatment. With an Atlas of* 10 *plates*, London, 1868. — J. Grunfeld, *Compendium der Augenheilkunde, nach Weil*, Wien, 1870. — E. Jæger, *Beiträge zur Pathologie des Auges*, Wien, 1870. — X. Galezowski, *Traité des maladies des yeux*, Paris, 1872. — O. Becker, *Atlas der pathologischen Topographie des Auges*, Wien, 1874-8. — H. Pagenstecher et C. Genth, *Atlas der pathologischen Anatomie des Augapfels*, Wiesbaden, 1875. — C. Abadie, *Traité des maladies des yeux*, Paris, 1876. — F. von Höring, *Mittheilungen aus der Augenheilkunde*, Stuttgart, 1877. — A. Alt, *Lectures on the human eye in its normal and pathological conditions*, New-York, 1880. — L. de Wecker et Landolt, *Traité complet d'ophthalmologie*, Paris, 1886.

## ANOMALIES DE FORMATION ET DE DÉVELOPPEMENT

Ces anomalies, pas plus que les autres altérations de l'œil, ne sont des faits de hasard, mais des désordres matériels intimement liés au développement et à la pathologie de l'œil. La connaissance de ces deux éléments est donc indispensable à leur étude, et comme cette connaissance laisse encore à désirer, il en résulte que la science des anomalies de l'œil est loin d'être achevée. Cependant, il est déjà facile de comprendre que ces anomalies diffèrent forcément suivant qu'elles se produisent à une période plus ou moins avancée du développement des yeux, et que leurs variétés sont très nombreuses. Mais d'ailleurs, comme elles se localisent en général sur plusieurs parties à la fois, il importe, pour en bien saisir le mécanisme, de les étudier dans leur ensemble plutôt que dans leurs détails; c'est ce que nous allons essayer de faire en esquissant rapidement, d'abord les anomalies du globe oculaire et de ses membranes, ensuite celles des milieux transparents de l'œil.

Bibliographie générale. — B.-W. Seiler, *Beobact. ursprünglich. Bildungsfehler und gänzlich. Mangels d. Augen*, Dresden, 1833. — L. Walther, *Ueber menschl. Monopsie und Cyklopie*, Leipsig, 1845. — Fronmüller, *Angeborene Missbildungen d. Augen* (*Journ. d. Chirurg. und Augenheilk.*, Berlin, 1847, XXXVI, 277-280). — C.-A.-E. Cornaz, *Des abnormités congénitales des yeux et de leurs annexes*, Lausanne, 1848. — Stellwag von Carion, *Zur Lehre von d. Hemmungsbild des menschl. Auges* (*Wiener med. Zeitschr.*, sept. 1854). — F.-A. von Ammon, *Zur Lehre von den angebor. Krankh. des menschlich. Auges*, in-4°, 1858. — C. Bader, *Congenital anomalies of the human eye* (*Guy's Hospit. Reports*, London, t. XVII, p. 473. — Galezowski, *Affections congénitales des yeux et de leurs annexes* (*Recueil d'ophthalmologie*, Paris, 1877, sér. 2, t. IV, 289-302; 1878, t. V, 66-79; 1879, ser. 3, t. I, 22-33). — O. Haab, *Beiträge z. d. angebor. Fehlern d. Auges* (*Archiv f. Ophthalm.*, Berlin, 1878, XXIV, 257-284, 2 pl.). — J.-F. Streatfield, *Observat. on some congenital diseases of the eye* (*Lancet*, London, 1882, I, 263, 303). — Le même, *Ophthalm. hosp. Reports*, London, 1871-73, VII, 451-454. — L. Picqué, *Anomalies de développement et maladies congénitales du globe de l'œil*. Thèse d'agrégation, Paris, 1886.

### I. — Anophthalmie.

L'absence congénitale des yeux accompagne fréquemment l'absence du cerveau ou d'une de ses parties tout au moins (voy. *Anencéphalie*, t. I, p. 888), mais, en dehors de cette malformation cérébrale, on voit quel-

quefois un seul œil ou les deux yeux faire défaut, sans que le cerveau soit sensiblement atteint (Anophthalmie). Cette dernière anomalie doit seule nous arrêter.

L'anophthalmie est simple, ou compliquée d'un kyste séreux intra-orbitaire. La première variété a pour caractère l'existence, derrière les paupières atrophiées, d'une fente palpébrale plus petite qu'à l'état normal, d'un sac tapissé par une membrane recouverte elle-même d'une toile fibreuse, sorte de fusion des parties aponévrotiques, sur laquelle viennent s'insérer les muscles de l'orbite. La bulbe oculaire fait défaut, l'orbite est rétréci dans ses diamètres, et la glande lacrymale se trouve arrêtée dans son développement. A ces lésions s'ajoute une atrophie des nerfs optiques, plus rarement du chiasma, des couches optiques, des tubercules quadrijumaux et des corps genouillés. Dans quelques cas, il existe à la place de l'œil une sorte de nodosité formée d'un tissu conjonctif infiltré de graisse, renfermant des traces de pigment choroïdien, puis des vestiges de muscles. Les paupières et l'appareil lacrymal sont assez fréquemment le siège d'anomalies simultanées, l'orbite est d'ordinaire peu développé.

L'anophthalmie vraie est presque toujours double, exceptionnellement unilatérale; c'est tout au moins une anomalie rare que l'on confond fréquemment avec la microphthalmie.

Sur soixante cas d'anophthalmie analysés par Hocquart, l'examen anatomique ayant été fait six fois seulement, quatre fois les globes oculaires existaient réellement. Depuis lors, Magnus a rapporté deux cas d'anophthalmie double avec absence absolue des bulbes oculaires.

La condition pathogénique de l'anophthalmie n'est pas exactement connue; il est difficile, en tous cas, de faire provenir cette malformation de l'absence de la vésicule optique, car cette absence serait forcément accompagnée d'autres désordres incompatibles avec l'existence. On doit donc admettre avec plus de vraisemblance que la vésicule optique a dû exister, et que des circonstances particulières en ont amené la disparition totale ou partielle, plus ou moins précoce. D'ailleurs, il n'est presque pas de cas dans lesquels, à défaut de l'œil, on n'ait pu constater la présence de quelque élément (le pigment choroïdien surtout) propre à déceler la trace d'une vésicule optique. Le plus souvent, du reste, l'anophthalmie coexiste avec des kystes intra-orbitaires, et n'est qu'un effet de la pression exercée par ces lésions sur le globe de l'œil. Ajoutons qu'une phlegmasie suppurative qui détruirait les globes oculaires au moment de la naissance, pourrait à son tour amener la fonte et la disparition de cet organe, aussi, les conditions qui président à la destruction de

l'œil et à la formation de l'anophthalmie sont-elles variables et multiples.

BIBLIOGRAPHIE. — HEYFELDER, *Ueber Bildungsfehler d. Augen und d. Augenlieder* (*Zeitschr. f. d. Ophthalm.*, Dresden, 1830-3, I, 480-485). — J. WALKER, *Case of cong. defiency of both eyes* (*Lancet*, London, 1832, II, 169). — H. DORMAGEN, *De Anophthalm. congenita* (Coloniæ Agrippinaee, 1834). — J.-G. DAVERY, *Absence of the eyes* (*Lancet*, London, 1836, II, 293). — L. WALTHER, *Ueber menschl. Monopsie und Cyklopie*, Leipzig, 1845. — A. SISSA, *Necroscopia di una bambina nata senza occhi.* (*Gaz. med. ital. lombard.*, Milano, 1850, s. 3, I, 317). — ARLT, *Ueber ein. Fall von sogenannt. angebor. Mangel d. Augen* (*Zeitschr. d. k. k. Gesellsch. d. Aerzte z.* Wien, 1858, XIV, 445). — J. HUTCHINSON, *Case of a child born with one eye deficient and the other shrunken* (*Ophtal. hosp. Reports*, London, 1866, V, 326). — A.-B. WILLIMANN, *Cas d'absence congén. des deux yeux* (*Charleston med. J. et Rev.*, 1848, II, 137-140, et *Gaz. méd.*, Paris, 1848, p. 913). — BARTSCHER, *Absence congénitale des deux yeux* (*Gaz. méd.*, Paris, 1857, p. 108). — POLAND, *Anophthalmos* (*Ophthalm. hosp. Reports*, London, 1858, I, 158-160). — A. SAMELSON, *Absence of the right eye ball, and cleft iris in the left eye* (*Brit. med. J.*, London, 1868, I, 401). — HÜBSCH, *Un nouveau-né qui est venu au monde avec absence complète des deux yeux* (*Gaz. méd. d'Orient*, Constantinople, 1872, XV, 13). — A. VON HIPPEL, *Anophthalmia duplex Congenita* (*Arch. f. Ophth.*, Berlin, 1874, XX, 203-206). — VON HASNER, *Sechs Fälle von Anophthalmus congenitus* (*Vierteljahrschr. f. d. prakt. Heilkunde*, Prag, 1876, CXXX, 55-58, et *Rev. des sc. méd.*, t. X, p. 258). — GAURAN, *Anophthalmie bilatérale absolue* (*Un. méd. de la Seine-Infér.*, Rouen, 1878, XVII, 71-73, 1 pl.). — R. DEL CASTILLO, *Anopsia con integridad cerebral* (*Crón. oftal.*, Cadiz, 1878-79, VIII, 170-181). — R. LIEBREICH, *Anophthalm. congenitus* (*St-Thomas's hosp. Rep.*, London, 1873, n. s., IV, 135). — M. LANDESBERG, *Vier Fälle von Anophthalmus congenitus* (*Klin. Monatsbl. f. Augenheilk.*, Rostock, 1877, XV, 141-147). — O. HAAB, *Beiträge zu d. angebor. Fehlern d. Auges* (*Archiv f. Ophthalm.*, Berlin, 1878, XXIV, 257-284, 2 pl.). — F. BAYER, *Congen. Bildungsfehler d. Auges* (*Aerztl. Ber. d. k. k. alleg. Krankenh. zu Prag* (1879), 1881, 225-233). — J. HIRSCHBERG, *Anophthalm. congen. dextra* (*Archiv f. Augenheilk.*, Wiesbaden, 1879, VIII, 189). — A. MEYER, *Anophthalmus Congenitus unilater.* (*Centralb. f. prakt. Augenheilk.*, Leipzig, 1877, I, 221). — L. VON WECKER, *Fall von Anophthalmus mit congenit. Cystenbildung in den unteren Augenliedern* (*Klin. Monatschr. f. Augenheilk.*, Stuttgart, 1876, XIV, 329-333). — J. MICHEL, *Ein Fall von Anophthalm. bilateralis* (*Archiv f. Ophthalm.*, Berlin, 1878, XXIV, 71-83, 1 pl.). — C. SORTINO, *Un caso di anoftalmia congenita* (*Giorn. di med. milit.*, Roma, 1879, XXVII, 1258-1260). — C.-E. SMITH, *Anophthalmus* (*Brit. med. Journ.*, London, 1880, II, 169). — WORDSWORTH, *Congenital absence of both eyes in a baby seven weeks old.* (*Lancet*, London, 1881, II, 875). — DURLACH, *Anophthalmie.* Thèse de Bonn, 1882. — R.-J. GODLEE,

*One-sided anophthalmus in an infant* (*Trans. of the path. Soc. of London*, 1883, XXIV, 230).

II. — Microphthalmie.

L'absence totale des yeux est, nous le savons, une anomalie des plus rares, car si on se livre à un examen sérieux du contenu de la cavité orbitaire, on parvient presque toujours à trouver des rudiments du globe oculaire. Or, c'est à cet état rudimentaire qu'est réservé le nom de microphthalmie; mais comme cet état est très variable, il en résulte que le même nom a encore été appliqué à la désignation de malformations fort voisines du développement normal.

Un seul œil se trouve le plus souvent atteint : il est petit, irrégulier, déformé. Son volume varie depuis la grosseur d'un pois jusqu'à celle d'une lentille ou d'une petite balle. Manz prétend que la grandeur du bulbe oculaire offre alors en moyenne de 20 à 26 millimètres; mais on conçoit facilement toute une série d'états intermédiaires, depuis les cas où l'organe visuel se trouve réduit à l'existence de quelques traces de pigment choroïdien jusqu'à ceux de l'œil hypermétrope, qui n'est en somme que le degré le moins accentué de la microphthalmie.

Les membranes oculaires sont diversement modifiées : la cornée, généralement aplatie, donne à l'œil une forme sphérique, et présente fréquemment une opacité annulaire ou même totale. La chambre antérieure est, dans ces conditions, rétrécie, et l'humeur aqueuse fait souvent défaut. L'iris, modifié dans sa coloration, offre des anomalies diverses : iridérémie, coloboma. La choroïde épaissie est habituellement le siège de semblables malformations. Le cristallin est diminué de volume, sinon opaque en partie ou en totalité, et, dans quelques cas, déplacé (ectopie). Des opacités se rencontrent enfin dans le corps vitré, et le coloboma du nerf optique n'est pas rare.

La microphthalmie a pour origine tantôt une lésion des parties constituantes de l'œil qui s'oppose au développement complet de cet organe, tantôt un désordre anatomique local qui comprime le globe oculaire, et met obstacle à son expansion normale.

L'absence d'occlusion de la fente choroïdienne, les inflammations des membranes de l'œil pendant la vie intra-utérine sont les principales lésions oculaires pathogéniques de la microphthalmie.

Tumeurs et kystes intra-orbitaires sont les causes locales habituelles de cette même anomalie. Les tumeurs, fort rares, appartiennent le plus souvent au genre fibrome embryonnaire; les kystes sont dermoïdes et nés

d'une inclusion du feuillet externe ou bien séreux, et d'origine encore incertaine.

En somme, la microphthalmie est loin d'être une lésion toujours identique à elle-même; ce nom sert à désigner des affections diverses ayant pour caractère commun l'arrêt de développement de l'organe visuel.

BIBLIOGRAPHIE. — A. GESCHEIDT, *Ueber Microphthalmos; ein Beitrag z. Lehre von den Bildungsfehlern d. Auges* (*Zeitschr. f. d. Ophthalm.*, Dresden, 1832, II, 257-278). — PARISE, *Observ. d'une double atrophie congén. du glob. ocul.* (*Bull. de la Soc. anatom.*, Paris, 1837, XII, 111-116). — F. ARNOLD, *Microphthalmie; Fehler d. Sehnerven*, etc. (*Monatschr. f. med. Augenh. und Chirurg.*, Leipzig, 1839, II, 88-90). — STILLING, *Zwei Fälle von angebor. Kleinheit eines Auges*, etc., (*Hannov. Ann. f. d. ges. Heilkunde*, 1836, I, 489-498, 1 pl.). — V. STŒBER, *Nouvelles observat. de microphthalmie* (*Journ. de méd. de Lyon*, 1845, VIII, 110-117; rapport de J.-E. Pétrequin, *Ann. d'oculistique*, Bruxelles, 1845, XIII, 27-30). — H. MÜLLER, *Anatom. Untersuchung eines Microphthalmus* (*Verhand. d. phys.-med. Gesellsch. in Würzburg*, 1860, X, 138). — WILDE, *Essay on the malformations and congenital diseases of the organs of sight*, London, 1862. — H. WILSON, *Microphthalmos* (*Dublin quat. J. méd. Sc.*, 1870, I, 214). — G.-C. HARLAN, *Two cases of congen. microphthalmos* (*Philad. med. Times*, 1871-72, II, 449). — R. LIEBREICH, *Microphthalmie congénitale* (*St-Thomas's hosp. Reports*, London, 1873, n. s., IV, 136). — J. TALKO, *Ein Fall von Mikrophthalmos mit angebor. serösen Cysten unter den unteren Augenliedern* (*Klin. Monatsbl. f. Augenheilk.* Rostock, 1877, XV, 137-141). — BOUCHAGE, *Un cas de microphthalmie* (*Compt. rend. Soc. méd.*, Toulouse, 1878, LXXVIII, 63). — W. MANZ, *Mikrophthalmus congenitus* (*Ber. üb. d. Versamml. d. ophth. Gesellschaft*, Stuttgart, 1879, XII, 211). — J. SAMELSON, *Zur Genese d. angeb. Missbildung., speciell des Microphthalmus congenitus* (*Centralbl. f. d. med. Wissensch.*, Berlin, 1880, XVIII, 305, 332). — MAGNUS, *Anophthalmos und Microphthalmos* (*Arch. f. Augenh.*, 1883). — HOCQUART et MASSON, *Microphthalmie compliquée de glaucome chronique* (*Arch. d'ophthalmologie*, Paris, 1883). — PFLÜGER, *Microcephalie und Microphth.* (*Arch. f. Augenh.*, Wiesbad., 1884-85, t. XIV, 1-11). — KUNDRAT, *Ueber die angebor. Cysten*, etc. *Microphthalmie und Anophthalmie* (*Wien. Med. Bl.*, 1885, VIII, 1557-1561). — DE VINCENTIS, *Microphth. bilat. avec vice de développement du cœur* (*Ann. d'ophth.*, 1885). — FALCHI, *Microphthalmo congenito*, Torino, 1886.

### III. — Hydrophthalmie.

Cette dénomination s'applique aux lésions congénitales de l'œil caractérisées par un développement plus ou moins imparfait, avec accumulation de sérosité à l'intérieur du bulbe oculaire. Comme la plupart des

anomalies, celle-ci est le résultat d'une maladie intra-utérine de l'œil, mais elle se distingue de plusieurs autres malformations par une marche progressive qui aboutit à la perte de la vision.

Le globe de l'œil augmente de volume et acquiert parfois des dimensions considérables; néanmoins, malgré un accroissement en tous sens, c'est ordinairement le segment antérieur qui se distend le plus. L'examen montre que la cornée est allongée, amincie, et présente des opacités; la sclérotique distendue laisse voir par transparence le corps ciliaire; la chambre antérieure est très grande, l'iris aminci, la pupille dilatée et immobile. La chambre postérieure est profonde, le cristallin souvent cataracté et luxé, le corps vitré ramolli et la pupille excavée. Les deux yeux sont en général simultanément atteints.

A côté de cette forme, il en est une autre où le bulbe oculaire subit une véritable dégénérescence cystoïde. Dans un cas rapporté par Manz, ce bulbe bien caractérisé offrait à sa partie inférieure et postérieure une large vésicule logée entre les lamelles sclérotidiennes; dans un autre, il existait un grand kyste intra-orbitaire, tapissé par un épithélium stratifié donnant insertion à un petit corps solide, que l'on pouvait considérer comme un œil rudimentaire, puisqu'il présentait les vestiges d'une cornée et des couches périphériques pigmentées. L'origine de cette dernière lésion diffère de celle qui préside à la génèse de la forme précédente, mais, dans tous les cas, c'est à des poussées phlegmasiques qu'il convient de rattacher la plupart des anomalies de ce genre.

Bibliographie. — Wardrop, *Essays on the morbid anatomy of the human eye*, London, 1808. — Grellois, *Sur l'hydrophthalmie* (*Archiv. gén. de méd.*, 1837). — Z. Laurence, *Ann. d'oculistique*, 1864, p. 14. — S. Sogliano, *Transformazione congenita dell occhio dextro in una cisti organica* (*Bull. d. sc. méd. de Bologna*, 1874, s. 5, t. VIII, 274-278). — W.-V. Muralt, *Ueber Hydrophthalmus congenitus. Dissert.*, Zurich, 1869. — R. Schirmer, *Hydrophth. congenitus* (*Klin. Monatsbl. f. Augenheilk.*, 1871, p. 99). — Haab, *Buphthalmus congenitus* (*Ibid.*, 1876, p. 22). — Manz, *Mégalophthalmie*, dans *Graefe und Sæmish*, *Handb. d. Augenheilk.*, Berlin, 1876, t. II, p. 135. — A. Mayerhausen, *Hydrophth. congénitale* (*Soc. de méd. de Kiew*, 1883). — Dujardin, *Hydrophth. congénitale* (*Journ. d. sc. méd. de Lille*, 1885).

### IV. — Colobome oculaire.

Ce nom sert à désigner une altération résultant de la fermeture tardive de la fente oculaire primitive, et qui se trouve située un peu en dedans du point où le méridien vertical et antéro-postérieur vient toucher la

paroi du bulbe oculaire. Caractérisée le plus souvent par une division de la choroïde, cette anomalie s'accompagne, en général, d'une ectasie du plancher oculaire, par suite d'un défaut de résistance de la sclérotique. Elle atteint d'ordinaire plusieurs des membranes de l'œil, de telle sorte qu'il y a tout à la fois colobome choroïdien et iridien. Le colobome choroïdien est la prolongation habituelle en arrière d'un colobome de l'iris, mais on a pu constater l'existence d'un colobome du fond de l'œil, alors que l'iris et le corps ciliaire étaient normaux, et même, dans quelques cas, il n'existe qu'un petit colobome voisin de la papille du nerf optique, ou encore une simple absence de pigment dans le fond de l'œil.

En conséquence, le colobome de l'œil peut être total ou partiel. Dans le premier cas, la lésion occupe tout l'espace compris entre la papille optique et les procès ciliaires; sa forme est celle d'un ovale à grosse extrémité, dirigée en avant et en rapport avec ces mêmes procès. Fréquemment divisée, sa petite extrémité regarde en arrière et se continue parfois avec le nerf optique. La coloration générale du colobome est d'un blanc bleuâtre, qui varie selon l'épaisseur de la choroïde au niveau de la fente et aussi selon l'ectasie de la sclérotique. Cette membrane, dont les couches externes font souvent défaut, est accusée par des bosselures en escalier. La choroïde manque rarement au niveau de l'ectasie, elle y forme une pellicule plus ou moins mince contenant des cellules peu pigmentées.

L'absence des éléments rétiniens a été constatée dans plusieurs cas, malgré la présence habituelle des vaisseaux de cette membrane sur le fond du staphylome. La disposition des vaisseaux est subordonnée à la distension du colobome. Si cette distension est peu marquée, quelques vaisseaux s'aperçoivent sur le fond blanc de cette anomalie, et leur direction est toujours plus ou moins perpendiculaire à la direction normale des vaisseaux du fond de l'œil. Lorsque le colobome est très prononcé, les vaisseaux font défaut au niveau de la lésion et semblent émerger de la sclérotique. Si, enfin, la fente embryonnaire est largement ouverte, les parois oculaires sont fortement distendues, et, dans ces conditions anormales de nutrition, le globe oculaire reste plus ou moins rudimentaire, souvent réduit à une petite nodosité qui s'insère sur la vésicule plus grande constituée par l'ectasie.

Les divers degrés de colobome de l'œil sont en réalité le résultat d'une occlusion défectueuse ou du défaut d'occlusion de la fente oculaire embryonnaire. On conçoit que la persistance de cette fente puisse retarder ou empêcher le développement de la choroïde et de la sclérotique. Quant à la raison intime du fait, elle nous échappe; mais il y a des raisons sérieuses de croire qu'ici, comme dans la plupart des cas de malforma-

ion, ce sont des lésions inflammatoires anciennes qui engendrent le mal, ainsi que Deutschmann a pu s'en rendre compte.

Rappelons, en finissant, que le colobome de l'œil est une cause relativement commune de microphthalmie; celle-ci n'est alors que l'effet du trouble notable apporté dans le développement de l'œil par la persistance de la fente oculaire.

BIBLIOGRAPHIE. — GESCHEIDT, *De Colobomate Iridis* (*Dissert.*, Dresdæ, 1831). — MEES, *Cas de colobome de l'iris des deux yeux* (*Ann. d'oculistique*, 1842, t. VII, p. 179). — HANNOVER, *Ueber den fœtalen Zustand des Auges bei der Form des Coloboma* (*Archiv f. Anat., Physiol. und wiss. Med.*, Berlin, 1845, 482-500). — HUSCHKE, *Zur Lehre von der Entstehung des Coloboma Iridis* (*Walther's u. von Ammon's Journ.*. t. IV, 1845). — CORNAZ, *Des abnormités congénitales des yeux*, Lausanne, 1848, et *Ann. d'ocul.*, 1850, t. XXIII, p. 31. — V. AMMON, *Neue Beitr. zur Lehre von den angeborenem Fehlern der Iris, des Ciliarkörpers u. d. Choroidea* (*Illustr. med. Zeitung*, 1852, t. II). — FICHTE, *Zur Lehre von den angeb. Missbild. der Iris* (*Zeitschr. f. rat. Med.*, 1852, t. 11, 2). — STELLWAG VON CARION, *Zur Lehre von d. Hemmungsbildungen des menschl. Auges* (*Wiener med. Zeitschr.*, sept. 1854). — A. VON GRÆFE, *Ophthalmosc. Befund bei einem Fall von Microphthalmus congenitus mit. Coloboma* (*Arch. f. Ophth.*, 1855, t. II, p. 237). — STREATFIELD, *Coloboma iridis hereditary and rare cases* (*Ophth. hosp. Rep.*, 1858, p. 153). — LIEBREICH, *Coloboma Iridis, choroideal et vaginal nerv. Opht.* (*Archiv f. Ophth.*, 1859, t. V, p. 241 et 259). — NAGEL, *Angeborenes Colobom. d. Iris u. d. innern Membranen d. Auges* (*Archiv f. Ophth.*, 1860, t. IV, p. 170). — BŒUMLER, *Zur Lehre von Coloboma oculi* (*Würzb. med. Zeit.*, 1862. t. III, p. 72). — HULKE, *Case of coloboma of the iris, choroid, retina and optic nerves.* (*Ophth. Hosp. Rep.*, 1862, p. 335). — SÆMISCH, *Beitrag. z. Lehre von Coloboma oculi* (*Klin. Monatsbl. f. Augenheilk.*, 1867, p. 85). — HAASE, *Zur pathologischen Anatomie des Coloboma Iridis et Chorioid. congenitum* (*Archiv f. Ophth.*, 1870, t. XVI, p. 113). — J. HUTCHINSON, *Coloboma of the iris upwards and outwards* (*Ophth. hosp. Rep.*, 1870, p. 276). — J. TALKO, *Ueber das angeborene, nicht mit Iriscolobom complicirte Colobom der Chorioidea* (*Klin. Monatsbl. f. Augenheilk.*, Erlang., 1870, VIII, 165-167). — TURNBULL, *Clinical report of a case of a double coloboma of the iris and choroid* (*Nagel's Jahresber.*, 1870, p. 213). — V. HOFFMANN, *Ueber ein Colobom der innern Augenhäute*, etc. *Diss.*, Bonn, 1871. — V. OETTINGEN U. KESSLER, *Ueber Coloboma choroidale* (*Dorpat. med. Zeitschr.*, 1871, t. I). — F. PONTI, *Caso di coloboma congenita dell iride con alcune osservazioni* (*Ann. di Ottalm.*, 1871, p. 377). — QUAGLINO, *Doppio coloboma dell iride* (*Ann. di Ottalm.*, 1872, t. II, p. 209). — M. REICH, *Ein Beitrag zur Lehre vom Colobome oculi* (*Klin. Monatsbl. f. Augenheilk.* Erlang., 1872, t. X, 56-64). — DE MONTMÉJA, *Coloboma de la choroïde dans un seul œil; absence de l'iris dans les deux yeux* (*Revue photographique des hôpitaux de Paris*, 1872, t. IV, p. 48). — W. MANZ, *Die Missbildungen d. Auges*, dans Graefe et

Saemisch, *Handb. d. Augenheilk.*, 1874, t. II. — Le même, *Anat. Untersuch. eines Coloboma irid. et chor.* (*Klin. Monatsbl. f. Augenheilk.*, 1876, p. 1). — Hirschberg, *Einige Beobachtungen über angeborene Spaltbildungen im menschl. Auge* (*Arch. f. Ophth.*, 1874, t. XXI, p. 179). — De Luca, *Di alcune anomalie congenite dell' iride e della pupilla* (*Ann. d'Ottalm.*, 1874, t. IV. p. 218). — Litten, *Coloboma choroideæ et retinæ infer. circumscript.* (*Archiv. f. pathol. Anat. und Phys.*, 1876, t. LXVII, p. 616). — V. Becker, *Beitrag zur Casuistik d. Coloboma choroidea ohne Irisspaltung* (*Archiv f. Ophth.*, 1876, t. XXII, p. 221). — Williams, *Double colobome de l'iris et de la choroïde* (*Cincinnati Lancet and Observer*, 1876, p. 62). — Schmit-Rimpler, *Zur Lichtempfindung an d. Stelle des congenitalen choroideal Coloboma* (*Arch. f. Ophth.*, 1877, t. XXIII, p. 176). — H. Pause, *Ueber angeborene Missbildungen des Sehorgans. Anatom. Befund bei Colobom.*, etc. (*Archiv f. Ophth.*, 1878, t. XXIV, p. 84). — O. Haab, *Beitr. zur angeb. Fehlern des Auges* (*Archiv f. Ophth.*, 1878, t. XXIV, p. 257). — H. Marty, *Contribution à l'étude du colobome de la choroïde et de l'iris*, Paris, 1880. — Deutschmann, *Zur pathol. Anatom. d. Iris und Aderhaut-Coloboma als Grundlage eines Erklärungsversuchers der sogenannten Hemmungsbild. überhaupt.* (*Klin. Monatsbl. für Augen*, mars 1881). — Fuchs, *Angebor. Bildung. Anomalie in der Choroidea* (*Archiv f. Augenh.*, Wiesbaden, 1882). — Thalberg, *De l'anatomie pathologique du colobome choroidien et iridien congénital* (*Archiv f. Augenheilkunde*, 1883, t. XIII, p. 10).

### V. — Anomalies du cristallin et du corps vitré.

Les malformations que nous venons d'étudier portent sur le globe oculaire tout entier ou sur l'une de ses membranes constituantes. Celles qui vont suivre ont pour siège plus spécial les milieux de l'œil, c'est-à-dire le cristallin et le corps vitré.

Cristallin. — Le cristallin présente des altérations de transparence, des modifications de siège et de forme.

Les altérations de transparence constituent la cataracte congénitale signalée par Janin de Lyon au siècle dernier, et bien étudiée depuis vingt ans. Cette cataracte offre plusieurs variétés : 1° la *cataracte laiteuse* ou cataracte molle, qui ne s'accompagne d'aucun gonflement de la lentille et peut se laisser traverser par une aiguille sans qu'il y ait le moindre déplacement ; 2° la *cataracte zonulaire* que caractérise l'existence d'une zone intermédiaire opaque, située entre le noyau de la lentille resté transparent, et les couches corticales périphériques entièrement normales, ou parfois atteintes d'opacités ponctuées ou radiées : 3° la *cataracte ponctuée* formée d'opacités multiples qui, pour la plupart,

occupent la partie centrale du champ pupillaire et donnent lieu à des dessins variés; 4° La *cataracte pyramidale* constituée par une opacité limitée qui occupe le centre de la pupille et comprend soit la capsule cristallinienne seule, soit, tout à la fois, cette capsule et les couches antérieures de la lentille.

La pathogénie des cataractes congénitales n'est pas bien connue. Parmi les auteurs qui se sont occupés de cette question, les uns attribuent ces lésions à un arrêt de développement, les autres à des inflammations des membranes voisines du cristallin, de l'iris, de la choroïde, de la cornée, etc. Les opacités cornéennes et les lésions de l'iris assez souvent concomitantes de la cataracte congénitale, viennent à l'appui de cette dernière hypothèse. La cataracte pyramidale résulterait, d'après cette théorie, de la traction exercée sur la cristalloïde par l'adhérence à la cornée du cristallin que repousse en arrière l'humeur aqueuse.

Les déplacements du cristallin, le plus souvent incomplets et bilatéraux, consistent dans une simple décentration de cette lentille. Ils se produisent dans les sens les plus divers, en haut, en bas, en dedans ou en dehors, et quelquefois simultanément dans deux sens, en haut et en dehors ou en haut et en dedans. Enfin ils sont fréquemment accompagnés d'opacités capsulaires ou capsulo-lenticulaires. L'hérédité de ces déplacements a été constatée dans plusieurs circonstances; elle ne peut être mise en doute. Leur pathogénie se rattache, selon toute vraisemblance, à des lésions inflammatoires des parties en rapport avec le cristallin. Il nous resterait à parler des anomalies de forme du cristallin: mais ces anomalies sont très variables, et déjà nous avons signalé l'existence de la principale, le colobome du cristallin, qui dans certains cas se trouve associé au colobome de l'iris et de la choroïde.

Bibliographie. — F.-A.-V. Ammon, *Die angeborne Cataracta* (*Zeitschr. f. d. Ophthalmol.* Dresd., III, 70-90). — A. Morand, *Recherches sur la cataracte congénitale.* Paris, 1858. — G. Crittchett, *Practical observ. upon congenital cataract* (*Ophth. hospit. Reports.* London, 1861, III, 137, 183). — Le même, *Remarques pratiques sur la cataracte congénitale* (*Ann. d'oculistique.* Bruxelles, 1875, t. LXXIV, p. 219, 233). — R. Rück, *Des cataractes congénitales.* Thèse de Paris, 1867. — Kœberlé, *Gaz. méd. de Strasbourg*, 1868. — J. Hutchinson, *Notes cliniques sur la cataracte*, etc. (*Ophth. hosp. Reports.* London, 1869, V, 136). — Le même, *Ibid.*, VII, 431. — A. Stachelin, *De la cataracte congénitale et de son traitement*, Thèse de Montpellier, 1868. — P. Denis, *De la cataracte congénitale.* Paris, 1873. — S. Chauvel, *Note pour servir à l'histoire de la cataracte centrale et pyramidale antér., congénitale et acquise* (*Arch. gén. de méd.*, 1874, t. I, p. 415). — O. Cohnheim, *Ein Fall von congenital. Cataract.* Frei-

conduit à le considérer comme une gaine lymphatique semblable à celle des vaisseaux cérébraux, mais, il n'en résulte pas moins que sa persistance constitue un phénomène anormal.

Cette anomalie, ordinairement double et isolée, accompagne fréquemment la persistance plus ou moins entière de l'artère hyaloïde. Elle se présente sous la forme d'un cordon transparent assez semblable à un tube de verre, et qui traverse le corps vitré dans toute sa longueur.

Bibliographie. — Zehender, *Klin. Monatsbl. f. Augenh.*, 1863, p. 258. — Brailey, *Artère hyaloïde persistante* (*Ophth. hosp. Reports*, 1876, t. VIII, p. 512). — Fournet, *Persistance du cordon hyaloïdien* (*Recueil d'ophth.*, 1880, t. II, p. 125). — Galezowski, *Persistance des vaisseaux hyaloïdiens* (*Ibid.*, 1882, p. 130). — Vassaux, *Persistance de l'artère hyaloïdienne et de la membrane papillaire ayant déterminé des altérations simulant cliniquement un néoplasme* (*Arch. d'ophthalm.* Paris, 1883). — Hirschberg, *Un cas de persistance des vaisseaux du corps vitré* (*Centrbl. f. prakt. Augenheilk.*, VII, p. 325). — Schindelka, *Ueber ein Fall von Persistenz des cloquetisch. Canales* (*Wien. med. Blatt*, 1884, VII, 358-360). — Remak, *Trois cas rares d'artères hyaloïdes persistantes* (*Centralbl. f. prakt. Augenheilk.*, 1885). — Eversbuch, *Klin. Anat. Ber. zur Embryol. und Teratol. des Glaskörpers.* Leipzig, 1885, p. 35.

### VI. — Albinisme et mélanisme.

Ces deux mots servent à désigner : l'un l'état des individus chez lesquels la coloration pigmentaire de l'œil manque plus ou moins complètement ; l'autre, un état entièrement opposé ; ces états sont donc l'effet d'un vice de développement de la pigmentation oculaire. Chez le fœtus en effet, le pigment commençant, vers la quatrième ou cinquième semaine seulement, à se déposer sur la peau et dans les yeux, on conçoit que l'arrêt de son développement puisse engendrer l'albinisme, tandis qu'une accumulation trop grande produira le mélanisme. L'albinisme consiste, comme Manz l'a observé sur le cadavre d'une femme de vingt-sept ans, en l'absence de pigment dans l'épithélium rétinien, et dans le stroma de la tunique vasculaire (choroïde, corps ciliaire et iris). A la couleur noire de la choroïde se trouve substituée une nuance rosée ; quant aux cellules qui à l'état normal renferment le pigment, elles se trouveraient lésées suivant quelques auteurs, tandis que pour d'autres elles seraient simplement incolores.

L'albinisme est limité à l'œil ou généralisé à la plus grande étendue du corps. Dans ce dernier cas, les cheveux, les cils, les sourcils se font

remarquer par une teinte d'un blanc jaune ou simplement blanche. Les chairs sont ordinairement décolorées et la constitution délicate. L'œil offre une coloration d'un blanc jaunâtre, et l'iris est légèrement rosé. Il existe presque toujours en même temps, comme l'a démontré Maurice Raynaud, un nystagmus horizontal, et la possibilité de voir directement le fond de l'œil. L'absence de pigment oculaire rend compte de la photophobie et de l'héliophobie propres aux albinos; la vue est, en outre, généralement très courte dans ces conditions et l'acuité visuelle diminuée.

Le mélanisme est le plus souvent partiel et d'origine congénitale. Il consiste dans une accumulation plus que normale de pigment dans les cellules polygonales de la rétine ou de l'uvée. C'est à ces amas de pigment que sont dûes les taches de rouille de l'iris et de la cornée: ajoutons qu'il s'en rencontre quelquefois sur la conjonctive et sur la sclérotique, sans qu'il y ait le moindre trouble de la vision.

Bibliographie. — C.-T. Tourtual, *Die Chromos. d. Auges* (*Arch. f. Anat. und Physiol.* Leipzig, 1830, V, 120-178, 176). — Maurice Raynaud, art. *Albinisme*, du *Nouveau Dict. de méd. et de chirurg. pratiques*, avec bibliographie. — Mayerhausen, *Klin. Monatsbl. f. Augenheilk.*, 1881. — P. Broca, *Sur un œil d'albinos* (*Bull. de la Soc. d'anthropologie.* Paris, 1864, t. V, p. 141, 145). — U. Trélat, *Albinisme* (*Dict. encyclop. des sc. méd.* Paris, 1869, II, 401). — J. Hutchinson, *Albinism in a broth. and sister, defective vision and oscillation of globes in both; hypermet.* (*London ophtalmique Reports*, 1871-73, t. VII, p. 37). — Liebreich, *Ungewöh. Form von Albinismus* (*Klin. Monatsbl. für Augenh.* Erlang., 1863, I, 516-518). — J. Talho, *Albinismus und leucosis oculorum* (*Klin. Monatsbl. für Augenh.* Stuttg., 1875, XIII, 209).

## ANOMALIES DE NUTRITION

### § 1. — Atrophie et Hypertrophie.

Les auteurs ont décrit sous le nom d'atrophie de l'œil : des altérations complexes de cet organe ayant pour effet la diminution de son volume général, plutôt que celle de ses membranes et des éléments qui la composent. L'atrophie vraie de l'œil est jusqu'ici si peu étudiée qu'il nous est difficile d'en parler sciemment ; nous savons simplement qu'elle peut se produire à la suite de certaines influences nerveuses venant mettre obstacle à la nutrition normale des éléments des yeux.

L'hypertrophie oculaire n'est pas mieux connue ; mais de même que l'atrophie, elle est quelquefois l'effet d'un désordre de l'innervation. Dans

le goitre ophthalmique, par exemple, le globe de l'œil n'est pas seulement proéminent en avant, il semble encore, dans certains cas, être plus ou moins hypertrophié.

## § 2. — Phlegmasies du globe oculaire. — Ophthalmies.

Les phlegmasies des yeux comptent parmi les lésions les plus communes de ces organes, ce qu'expliquent, d'une part, l'abondance des vaisseaux qui s'y distribuent, d'autre part, l'action facile des agents extérieurs sur les tissus qui les composent.

Les caractères des phlegmasies oculaires ne diffèrent pas de ceux des lésions inflammatoires des autres organes ; aussi les classerons-nous, comme ces dernières, en trois grands groupes : *phlegmasies exsudatives ; phlegmasies suppuratives ; phlegmasies proliférative*s.

### I. — Phlegmasies exsudatives de l'œil. — Ophthalmies exsudatives.

Ce genre de phlegmasie comprend des affections multiples qui, malgré des origines diverses, n'ont pas moins des caractères communs et une physionomie assez spéciale. Dans tous les cas, en effet, l'œil est tuméfié, rouge, douloureux, ferme à la pression. Les vaisseaux, vivement injectés, laissent échapper un exsudat séro-fibrineux plus ou moins abondant, sans tendance à la suppuration ou à l'organisation, et qui finit généralement par être résorbé. Ainsi les ophthalmies de ce groupe disparaissent en général sans laisser de traces bien appréciables.

Les membranes vasculaires, la choroïde et l'iris surtout, tantôt isolément, tantôt simultanément, prennent la plus large part à ces désordres. L'œil, tout d'abord injecté au pourtour de la cornée, attire particulièrement l'attention du médecin ; le liquide de la chambre antérieure est trouble, augmenté de quantité, et par suite la profondeur de cette chambre est exagérée. L'iris, injecté, présente parfois de minces adhérences avec les parties voisines, comme la plèvre dans la pleurésie séreuse. La choroïde, hyperémiée, offre au niveau du segment antérieur du corps vitré de fines opacités floconneuses dont le déplacement plus ou moins rapide à l'ophthalmoscope est l'indice d'un certain degré de désorganisation. Dans certains cas, plus spécialement décrits sous le nom d'irido-choroïdite séreuse, il existe une forte tension de l'œil, la surface postérieure de la cornée se couvre de petits points sous forme de poussière, et souvent aussi la rétine présente un trouble et un gonflement œdéma-

teux; quelques auteurs considèrent cette affection comme une lymphangite généralisée, ce qui la rapprocherait de certaines arthrites. Les membranes oculaires sont elles-mêmes le siège d'un exsudat albumino-fibrineux qui écarte leurs éléments anatomiques, produit de petites excroissances, et donne naissance à des formations membraneuses qui peuvent envelopper plus ou moins complètement le cristallin et faire adhérer l'iris et les procès ciliaires entre eux ou aux parties voisines. Simplement fibrineuses, dans certains cas, ces formations renferment d'autres fois des éléments qui parviennent à s'organiser en un tissu nouveau, rétractile, susceptible de décoller les corps ciliaires ou même le corps vitré.

Ces données nous sont fournies par l'examen à l'œil nu et à l'ophthalmoscope. Dans un cas où il a pu examiner les yeux d'une jeune fille atteinte d'ophthalmie exsudative et morte du croup, Kruis trouva la partie antérieure de la cornée de l'œil gauche mate et striée, et sa surface postérieure tapissée de dépôts ponctués, sous forme d'amas de la grosseur d'une tête d'épingle. La sclérotique laissait voir au microscope quelques extravasats cellulaires au pourtour des vaisseaux; semblables extravasats existaient encore dans la cornée. La membrane de Descemet était le siège de dépôts albumino-fibrineux et de jeunes cellules. Dans l'angle iridien se voyaient des amas arrondis analogues aux dépôts cornéens. L'iris, le corps ciliaire, la choroïde se trouvaient légèrement tuméfiés et infiltrés de cellules lymphoïdes, principalement sur le trajet de leurs vaisseaux. La rétine, à peine injectée, était peu altérée et seulement au niveau de la membrane limitante, où elle présentait quelques éléments semblables. Le corps vitré, infiltré de dépôts fibrineux dans sa portion antérieure, offrait peu de consistance dans sa région postérieure. L'œil droit montrait les mêmes altérations, mais à un degré beaucoup moindre.

D'importantes raisons portent à croire que de semblables désordres se rencontrent dans la plupart des cas d'ophthalmie exsudative; mais nous remarquerons qu'en raison de la rareté des autopsies, ils ont été jusqu'ici peu étudiés. Néanmoins, ce que nous savons de ces lésions permet de les rapprocher des pleurésies, des arthrites et surtout des méningites exudatives (voy. la description de ces lésions).

La marche des opthalmies exsudatives n'est pas très aiguë, mais plutôt lente. Leur gravité est due aux complications plutôt qu'au mal lui-même: ce sont les lésions du corps vitré et de la rétine qui entraînent les accidents visuels, et, en effet, la vision revient le plus souvent, pour peu que ces parties ne soient pas profondément touchées.

Expression anatomique d'un certain nombre de maladies générales.

les ophthalmies exsudatives, non traumatiques, s'observent notamment dans le cours de l'état constitutionnel que nous désignons sous le nom d'*herpétisme* (arthritisme de certains auteurs). Elles ne surviennent pas, en effet, dans le rhumatisme articulaire aigu franc, tandis qu'elles sont relativement communes chez les personnes sujettes au rhumatisme chronique et à la goutte.

Les localisations de ces maladies dans l'œil ne diffèrent pas de celles qui se produisent au sein des articulations, car indépendamment de l'ophthalmie exsudative, nous parlerons plus loin d'une ophthalmie sclé-reuse ayant même origine. Certains auteurs s'accordent à reconnaître que les fonctions utérines jouent un rôle important dans la genèse des ophthalmies qui nous occupent; mais ce rôle est, à notre sens, simplement adjuvant, et les désordres menstruels, la puberté comme la ménopause, ne sont que des occasions de troubles du système nerveux qui ont pour effet la phlegmasie oculaire. D'ailleurs, tout dérangement de ce système peut contribuer à produire cette même altération, et alors il devient facile de s'expliquer l'influence de l'hérédité sur la production des ophthalmies rhumatismale et goutteuse.

BIBLIOGRAPHIE. — J. WARDROP, *Account of the rheumatic inflamm. of the eye* (*Med. ch. Transact.*, London, 1819, X, 1-15). — W. MACKENSIE, *Pract. observat. on rheumat. ophthalmia; with cases* (*London med. et phys. Journ.*, 1827, n. 3, II, 37-44 ; *Ibid.*, 292-303, 1 pl.). — T. ADAM, *Rheumatic ophthalmia* (*Glasgow med. Journ.*, 1832, V, 362). — SALOMON, *Rheumat. Augenentzundung* (*Zeitschr. f. d. Ophth.*, Dresden, 1832, II, 327-329). — J. SICHEL, *Propositions générales sur l'ophthalmologie, suivies de l'histoire de l'ophthalmie rhumatismale*, Paris, 1833. — I. PARRISH, *Three cases of rheumatic ophthalm.* (*Ann. J. med. sc.*, Philadelphia, 1836, XVIII, 527-529). — DECONDÉ, *Quelques réflexions sur l'exist. et le diagnostic des ophth. rhumat. et goutteuses* (*Ann. de méd. belge*, Bruxelles, 1838, II, 98-104). — F. KRUIS, *Dissert. sistens observat. circa ophthalmias rheumaticas*, Prague, 1838. — A. JACOB, *On rheumatic inflammat. of the eye* (*Dubl. med. Press*, 1846, XVI, 193, 257). — Le même, *On goutty arthritic imflamm. of the eye-ball* (*Ibid.*, 1847, XIII, 104, 119). — J. ROUSE, *On rheumatic iritis* (*St-George's hosp. Reports*, vol. I, p. 105, 1866). — J. HUTCHINSON, *A report on the forms of eye-disease wich occur in connexion with rheumatism and gout* (*Ophthalmie hosp. Reports*, London, 1871-3, VII, 287, 455). — E. NETTLESHIP, *Rheumatic infl. of the eye* (*Ibid.*, London, 1871-3, VII, 377-381). — L. SRILMANT, *Ophth. catarrho-rhumat.; graves complic.* (*Presse méd. belge*, Bruxelles, 1878, XXX, 49, 57). — CÉLARIER, *Ophthalm. rhumat.* (*Arch. méd. belge*, Bruxelles, 1878, sér. 3, IV, 98-101). — PUECHAGUT, *De la ténosite ou infl. de la bourse séreuse rétro-ocul. d'origine rhumat.* Thèse de Paris, 1884. — BURUCUA, *Du rhumatisme oculaire et en particulier de quelques manifestations peu connues.*

Thèse de Paris, 1884. — Alb. Boquin, *Du rhumat. oculaire et de ses principales manifestations*. Thèse de Paris, 1884. — Parinaud, *Sur les affections rhumat. de l'œil* (*Bull. de la Soc. fr. d'ophthalmologie*, Paris, 1884.)

II. — Ophthalmies suppuratives.

Ces ophthalmies sont l'effet, ou bien de l'action d'un agent infectieux venu du dehors, ou bien de celle d'un microbe, provenant d'un point quelconque de l'organisme. Il sera question des premières à l'article Traumatisme; mais les secondes nous arrêteront dès maintenant, et seront examinées successivement dans la choroïde, dans la cornée et dans la sclérotique.

Les ophthalmies suppuratives choroïdiennes apparaissent tout d'abord sous la forme d'un petit infarctus, bientôt suivi d'une accumulation de globules de pus, ou mieux d'amas de leucocytes qui s'étalent entre la choroïde et la rétine, gagnent cette dernière, puis le corps vitré, et peuvent même empiéter sur le cristallin. Au milieu de ces amas se rencontrent parfois des épanchement sanguins, considérés à tort comme liés à une obstruction vasculaire, et qui, à l'instar des leucocytes, proviennent d'une extravasation à travers les vaisseaux. Ces lésions, tantôt partielles, tantôt généralisées (panophthalmie), produisent l'augmentation du volume de l'œil qui est rouge, injecté, tendu et douloureux. Les éléments des membranes en rapport avec le pus sont tout à la fois irrités et compromis; ils deviennent granuleux et s'atrophient. La suppuration continuant à s'étendre, la sclérotique peut elle-même participer au processus suppuratif, et sa destruction, survenant dans quelques cas, est suivie de l'évacuation du pus contenu dans l'œil. C'est au voisinage du point d'intersection d'un des muscles droits (le droit supérieur principalement) que s'effectue généralement la perforation. La conjonctive résiste assez longtemps et reste soulevée au-devant de l'abcès qui s'étale: aussi l'évacuation du pus est-elle difficile tant que cette membrane n'a pas été ouverte.

La marche des ophthalmies suppuratives est quelquefois très rapide, en ce sens que la fonte de l'œil peut s'opérer en quelques jours; d'autres fois elle est plus lente, mais l'œil n'est pas moins compromis, car la transformation et la résorption du pus dans ces affections est un mode de terminaison des plus rares.

Les ophthalmies suppuratives se rencontrent dans l'état puerpéral chez les femmes récemment accouchées et atteintes de métrite, chez les enfants

nouveau-nés ayant de la suppuration du cordon, dans le cours d'une méningite cérébro-spinale, d'une pyémie quelconque et plus rarement à la suite d'une maladie fébrile, scarlatine, variole, fièvre typhoïde, érysipèle phlegmoneux, etc. Le mécanisme suivant lequel surviennent ces ophthalmies est des plus simples : des éléments infectieux, vraisemblablement microbiens, entraînés dans la circulation et transportés jusque dans le feuillet chorio-capillaire où ils sont arrêtés, déterminent des extravasations de leucocytes ou même de globules sanguins, des foyers purulents, et en fin de compte, une panophthalmie avec ses conséquences fâcheuses, la perforation ou l'atrophie de l'œil. Nous voyons par là que l'œil comme le cerveau, à part les cas de traumatisme, suppure presque toujours secondairement. Pourtant, dans les cas de méningite cérébro-spinale, l'ophthalmie purulente si commune n'est pas le fait d'une métastase, mais bien de l'infiltration du pus des méninges jusque dans l'œil, par l'intermédiaire des vaisseaux lymphatiques.

La sclérotique et la cornée, peu ou pas vasculaires, ne sont pas pour cela absolument exemptes d'inflammations suppuratives. Celles-ci existent dans la cornée, comme nous le savons déjà, par propagation d'un processus suppuratif de la conjonctivite; mais, en outre, elles s'y rencontrent parfois à la fin d'une maladie générale ou à la suite d'une affection locale de la cinquième paire, et sont l'effet habituel d'une infection bactérienne. La suppuration due à la présence de bactéries débute d'ordinaire au centre de la cornée et se montre sous la forme d'une perte de substance ovalaire, sphérique, à fond grisâtre, à bords infiltrés de pus. Cet ulcère s'agrandit dans le sens de l'infiltration purulente, et pendant ce temps, l'humeur aqueuse, légèrement trouble, paraît se coaguler vers la face postérieure de la cornée correspondant à l'ulcère. Il se forme ainsi dans la chambre antérieure des dépôts purulents ou hypopyons, que l'on prend souvent à tort, pour des abcès de la cornée. L'ulcère enfin gagne en profondeur, et il vient un moment où il ne reste du tissu cornéen qu'une bandelette grisâtre, laquelle pressée par le contenu de la chambre antérieure peut se rompre et amener la perforation de l'œil avec toutes ses conséquences.

Les conditions étiologiques de cette kératite sont multiples. Il faut, en effet, le concours d'une lésion de la cornée et la présence d'une substance infectante. Aussi l'a-t-on vue se produire à la suite des blessures les plus légères, et pour ce motif on lui a donné dans quelques cas le nom d'ulcère des moissonneurs, des vendangeurs, etc. Eberth, Leber et Stromeyer sont arrivés à prouver expérimentalement la nature infectante de l'ulcère dit rongeant, en démontrant qu'il suffisait d'introduire dans les

*of suppurative inflammation on the brain, attended with deposit of pus in right eye* (*N.-York m. J.*, 1853, ser. 2°, X, 200-202). — MECKEL, *Die pyämische Ophthalmie in Beziehung zur feinsten Organisation des Entzündungs-Produkts und zu der eigenthümlichen Struktur des Glaskörpers* (*Ann. d. Char. Krankenh. zu Berlin*, 1854, V, 276, 289). — SANTLUS, *Ophthalmia* (*conjunctivitis*) *puerperalis* (*Deutsche Klinik*, 1855, VII, 111). — C.-H. HAWKINS, *Compound fracture of the lower jaw; pyœmia; pus in the anterior chamber of the eye* (*Assoc. m. J.*, London, 1857, 660). — H.-W. WILLIAMS, *Early diagnosis of puerperal inflammation of the eye-ball* (*Boston M. et s. J.*, 1865, t. XXI, 69. — B. POPE, *Purulent iritis, occuring in a case of gun-shot wound of the arm, with pyœmic symptoms* (*New-Orléans m. et S. J.*, 1867, XX, 86-88). — O.-F. WORDSWORTH, *Inflammation of the globe of the eye and ocular capsule, following accouchement* (*Boston m. et S. J.*, 1868, 56). — WARLOMONT, *Cas d'ophthalmitis phlébitique* (*Ann. d'ocul.*, Bruxelles, 1871, p. 229-235). — H. HEILBERG, *Ein Fall von Panophthalmitis puerperalis bedingt durch Micrococcos* (*Centralbl. f. d. med. Wissensch.*, Berlin, 1874, p. 561-564). — M. LANDSBERG, *Ueber metastatische Augenentzündungen* (*Verhandl. d. berl. med. Gesellsch.*, 1876-77, 161-172; et *Berlin. klin. Wochensch.*, 1877, 556-560). — J.-W. MOORE, *A case of pyœmia attended by sudden destruction of the eye* (*Dublin j. m. Sc.*, 1876, 158, 169). — B. BECK, *Beobachtungen über metastatische, septische Augenentzündung, Chorioiditis metastatica pyœmica* (*Memorabilien*, Heilbr., 1877, 433-463). — J. MICHEL, *Pyœmische Metastasen im Opticus* (*Arch. f. Ophthal.*, Berl., 1877, XXXIII, 213-216). — D.-B.-St.-J. ROOSA et E.-T. ELY, *Metastatic choroiditis* (*Cases*) (*Med. Rec.*, N.-Y., 1878, p. 144). — J. HIRSCHBERG, *Ein Fall von metastatischer Ophthalmie* (*Centralbl. f. prakt. Augenh.*, Leipz., 1880, p. 188). — F. HOSCH, *Ueber embolische Panophthalmitis in Puerperium* (*Arch. f. Ophthal.*, Berlin, 1880, XXVI, 1, Abth., 177, 201). — M. LANDSBERG, *Ueber metastatische Panophthalmitis* (*Centralbl. f. prakt. Augenh.*, Leipz., 1880, IV, 344-346). — C. DEL TORO Y CUARTIELLIERS, *La septicemia ocular* (*Rev. esp. de oftal., sif*, etc., Madrid, 1881, ano IV, p. 25; et *Cron. oftal.*, Cadiz, 1880-81, X, 25, 61). — F. FALCHI, *Effets du pus injecté dans l'œil, spécialement sur la rétine et la choroïde* (*Cong. périod. intern. d'ophthalmie, Compt. rend.*, 1880, Milan, 1881, VI, 327-333). — N. FEUER, *Attéti szemlob* (*Ophthalmia métatastica*) (*Szemészet*, Budapest, 1881, 8-10). — L. MANDELSTAMM, *Zwei Fälle von metastatischer Augenentzündung im Puerperium* (*Klin. Monatsbl. f. Augenh.*, Stuttg., 1881, XIX, 285-287). — PONCET, *Recherches d'anat. pathol. oculaire sur un cas de choroïdite purulente*, Paris, 1875. — JACOBI, *Erkrank. des Augapfels bei Meningitis cerebrospinalis epidemica* (*Archiv f. Ophth.*, XI, 157). — KNAPP, *Beitrag zur Kenntniss metast. Irido-choroiditis* (*Ibid.*, XVIII, 18). — TOURNEUX, *Contribut. à l'étude des affections oculaires causées par la variole*. Thèse de Paris, 1884. — Aguilar BLANCHE, *De la kératite neuro-paralyt. du choléra* (*Medica Valentia*, fèvr. 1886).

L.-A. STICHL, *Kurze Darstellung exanthematischer Augen-Entzündungen*, Augsburg, 1840. — A. ANDERSON, *On the post-febrile ophthalmitis* (*Month. J. m.*

Sc., London et Edimb., 1845, p. 729, 773). — B. Frank, *Eine todtverkund. Augenaffection in chronischen Brust.- und Unterleibskrankheiten* (*Wochenschr. f. d. ges. Heilk.*, Berlin, 1846, 691, 696). — A. Jacob, *On Inflammation of the eye following fever* (*Dublin M. Presse*, 1846, 17, 21). — M. Charteris, *Post-febrile ophthalmia* (*Glasgow M. J.*, 1870, 1871, 4 s., III, 347, 354).

Guthrie, *On abscess of the cornea* (*Med. Times and Gaz.*, London, 1843-44, IX, 46-48). — Desmarres, *Des abcès de la cornée* (*Gaz. des hôpitaux*, Paris, 1844, p. 279). — Laugier, *Abcès de la cornée ouvert d. la chambre antér. de l'œil* (*Gaz. des hôpit.*, Paris, 1850, p. 577). — Stricker et Norris, *Versuche über Hornhautvereiterung* (*Studien aus dem Instit. f. experim. Path.*, Wien, 1870. p. 1). — F. Arlt, *Zur Lehre von Hornhautabscess* (*Arch. f. Ophthalm.*, 1870, XVI, 26). — J.-M. Purser, *On suppuration in the cornea* (*Dubl. Journ. med. scient.*, 1872, LIV, 372-379). — T. Thielmann, *Ueber Hypopyon-Keratitis*, Greifswald, 1879. — F. Thilo, *Die Hypopyum-Keratitis, eine klin. exper. Stud.*, Strasbourg, 1877. — Gayet, *Abcès superficiel de la cornée*, etc. (*Lyon méd.*, avril 1879). — Albitos, *De los abscessos de la cornea* (*Rev. esp. de oftalm., sif.*, etc., Madrid, 1879-80, II, 54-62). — Vagnat, *De la kératite suppurative*. Thèse, Paris, 1879. — Valude, *Des ulcères de la cornée avec hypopyon chez les enfants*. Thèse, Paris, 1879. — Baghner, *Étude sur la kératite à hypopyon*. Thèse de Paris, 1881. — G.-H. Burnhano, *Infiltration of the cornea with hypophion* (*Ophth. hosp. Reports*, 1881, t. X, 219).

A. de Græfe, *Zur neuro-paral. Ophth.* (*Archiv f. Ophthalm.*, Berlin, 1857, III, 426-441). — Heymann, *Neuro-paralyt. Augenentzünd.* (*Klin. Monatsbl. f. Augenheilk.*, Erlang., 1863, I, 204-214). — X. Galezowski, *Sur les affect. ocul. provenant de la lésion de la 5e paire* (*Rec. d'ophth.*, Paris, 1875, ser. 2, II, 353-364). — Laborde, *Lésions oculaires après la sect. de la branche ophth. de la 5e paire* (*Progrès méd.*, Paris, 1880, VIII, 370).

### III. — Phlegmasies prolifératives.

Le produit inflammatoire a ici de la tendance vers une organisation définitive; mais, le plus souvent, une partie de ce produit dégénère, se transforme en graisse, puis est résorbé.

Tel est le caractère général de ces phlegmasies, mais des différences symptomatiques et évolutives existent entre elles, suivant les conditions pathologiques dans lesquelles elles se développent; aussi doit-on y distinguer des espèces multiples, c'est pourquoi nous décrirons des ophthalmies prolifératives simplement scléreuses, puis des ophthalmies syphilitique, tuberculeuse et lépreuse.

Ophthalmies scléreuses. — Les scléroses oculaires se localisent quelquefois aux membranes fibreuses, la sclérotique et la cornée, malgré leur faible vascularité, et n'épargnent guère les membranes vasculaires cho-

roïde et iris. Nous les examinerons successivement dans chacune de ces membranes.

*Épisclérite.* — Formées de fibres conjonctives réunies par un ciment, et dans l'intervalle desquelles existent des lacunes tapissées de cellules endothéliales fixes, la sclérotique et la cornée sont de plus parcourues par des cellules migratrices dont l'augmentation et l'organisation constituent l'élément principal de la sclérose de ces membranes. Localisée à la tunique fibreuse de l'œil, cette sclérose, désignée sous les noms de sclérotite ou épisclérite, débute au voisinage des vaisseaux qui la traversent. Elle se montre habituellement sur la partie externe du globe de l'œil et à peu de distance de la cornée, sous forme d'une tache rougeâtre qui s'étend en même temps qu'elle devient plus foncée, puis proémine de façon à former un bouton plat, de la grandeur d'une demi-lentille ou d'un petit haricot. Ce bouton, généralement unique, semble, au premier abord, n'être que le résultat du soulèvement de la sclérotique par un exsudat, tandis qu'il est dû, en réalité, au boursoufflement du tissu épiscléral dans lequel on distingue parfois de petites nodosités jaunâtres.

Les cellules migratrices accumulées dans les espaces lymphatiques déterminent un certain degré d'épaississement, puis s'organisent en un tissu jeune au sein duquel se développent des vaisseaux nouveaux. De la sorte il se constitue une espèce de tissu dur, condensé, analogue à un tissu de cicatrice, lequel peut être résorbé si son organisation est incomplète, mais qui, dans le cas d'un entier développement, amène le retrait de la membrane fibreuse.

Lésion souvent isolée, la sclérotite située dans le voisinage de la cornée peut s'étendre jusqu'à cette membrane, et la rendre opaque, du moins à sa circonférence ou même à son centre. Elle ne s'accompagne d'aucun phénomène réactionnel et son évolution, lente comme toutes les inflammations scléreuses, dure plusieurs mois et même des années, cesse souvent sur un point pour reparaître sur un autre. A sa place, il reste en général une tache foncée, de couleur ardoisée, produite par l'augmentation du nombre des cellules pigmentées. La sclérose de la sclérotique, comme celles de la plupart des membranes de l'œil, est l'effet habituel, sinon constant, de la maladie que nous désignons sous le nom d'*herpétisme* (arthritisme de plusieurs auteurs); et en effet, elle accompagne le plus souvent les manifestations de cette maladie, si elle ne leur succède. Plus commune chez la femme que chez l'homme, elle survient habituellement à l'époque de la ménopause, en tout cas, à un âge avancé de la vie, de même que les déterminations anatomiques des articulations et de l'aponévrose palmaire.

*Kératite.* — La sclérose de la cornée affecte les couches profondes de cette membrane et se manifeste sous forme de foyers opaques arrondis, isolés ou réunis, peu ou pas saillants, au niveau desquels la couche épithéliale est ferme et plus ou moins irrégulière. Constituée tout d'abord par des amas cellulaires qui tendent vers une organisation définitive plutôt que vers la destruction et la résorption, cette kératite se dissipe rarement en entier et laisse à sa suite des taies d'aspect tendineux, même dans les cas où la résolution est la plus complète. Elle ne donne lieu à aucun phénomène réactionnel appréciable, et, contrairement aux kératites superficielles, ne détermine pas de photophobie; sa marche est des plus lentes, sa gravité consiste uniquement dans l'opacité qu'elle laisse à sa suite.

De même que la sclérotite qu'elle accompagne parfois, la sclérose de la cornée, plus fréquente chez la femme que chez l'homme, se montre à un âge avancé de la vie, et chez des personnes atteintes des manifestations du rhumatisme chronique ou de la goutte.

Bibliographie. — J. Neustadtl, *De Scleritide rheumatica.* Pragæ, 1831. — W.-S. Jones, *Rheumatic infilt. of the tunica vaginalis oculi* (*South. Journ. med. et pharm.* Charleston, 1847, II, 638-641). — J.-E. Taylor, *Rheumat. inflamm. of the tunica vaginalis oculi* (*New-York med. Tim.*, 1852, I, 257-263). — J.-B.-C. Joussaume, *De l'ophthalmie rhumatismale, ou de la sclérotico-iritis idiopathique.* Paris, 1858. — A.-E. Renaud, *Sur la sclérotite rhumatismale.* Paris, 1876. — Gayet, *Sur quelques points de l'anatomie et de la pathologie de la sclérotique* (*Gaz. hebd. de med. et de chirurg.* Paris, 1876, p. 584). — H.-D. Moyes, *Sclerotitis depending on gouty or rheumatic diathesis* (*Tr. am. ophth. Soc. N.-York*, 1873, II, 34-42). — H. Privé, *De la sclérotite rhumatismale, et en général du rhumatisme des membranes externes de l'œil.* Paris, 1881. — Campart, *De l'épisclérite.* Thèse de Paris, 1884.

J.-A. Widra, *De Keratoiditide rheumatica.* Pragæ, 1831. — W.-S. Watson, *A case of double interst. keratitis, associated with rheumatic synovitis of the knee-joints and elbow* (*Brit. med. Journ.* London, 1869, I, 491). — Le même, *Four cases of parenchymat. keratitis assoc. with acute rheumatism* (*Trans. clin. Soc. London*, 1871, IV, 1-7). — Schiess Gemuseus, *Sclerosirende Keratitis*, etc. (*Monatsbl. f. Augenheilk.*, 1871, p. 220). — P. Baumgarten, *Fall von sklerosirender Keratitis* (*Archiv f. Ophth.*, 1876, XXII, 185).

*Choroïdite.* — Cette affection qui peut s'étendre à l'iris et aux corps ciliaires, est disséminée plutôt que diffuse, et consiste en des foyers isolés, plus ou moins nombreux et confluents, laissant à leur suite une sorte de cicatrice avec adhérence du pigment choroïdien à la rétine peu ou pas altérée.

Au sein même du stroma de la membrane vasculaire, apparaissent le plus souvent vers l'équateur de l'œil des saillies disséminées qui s'étendent ensuite, d'une part, vers le pôle postérieur de l'œil, d'autre part, vers sa région antérieure. Développées au sein du stroma choroïdien, ces saillies sont formées par des amas de cellules embryonnaires rondes ou allongées, assez semblables aux éléments des gommes et des tubercules; aussi les auteurs ont-ils souvent confondu ces lésions qui en réalité ne se distinguent guère que par leur évolution. Ces saillies s'effacent peu à peu, et ne laissent d'autres traces dans la choroïde qu'une cicatrice dont la rétraction entraîne la rétine et altère ses éléments (bâtonnets et cônes). L'altération est telle que parfois il n'existe plus dans la membrane nerveuse que les fibres conductrices, dans la choroïde qu'un petit nombre de cellules du stroma et quelques gros troncs vasculaires restés libres. Mais en même temps les cellules pigmentaires de la rétine s'amassent dans les parties avoisinantes, de telle sorte que, vue à l'ophthalmoscope, la choroïde semble parsemée de taches blanches circonscrites par un pigment noir, et comme les parties sclérosées sont en même temps rétractées, il en résulte qu'elles ont été considérées comme atrophiées, d'où le nom de *choroïdite atrophique*, circonscrite ou généralisée, suivant son étendue, donné à cette lésion par plusieurs auteurs.

La marche de cette sclérose plus spécialement localisée à la choroïde est ordinairement lente et ne s'accompagne d'aucun phénomène réactionnel. Elle offre des moments d'arrêt bientôt suivis de rechutes et n'est pas uniformément continue.

Cette affection s'observe en général chez des personnes âgées, arthritiques ou herpétiques, assez ordinairement à l'époque de la ménopause, et se lie à l'altération du système circulatoire; on la rencontre encore chez des personnes jeunes, filles ou femmes mal réglées.

Il existe une autre forme de choroïdite dans laquelle la sclérotique prend part au processus scléreux de la choroïde et lui adhère. Cette altération est remarquable par la régularité à peu près constante de son développement au pourtour du nerf optique, par la déformation rapide à son niveau de la sphère oculaire et la formation d'une ectasie ou tumeur staphylomateuse qui a pour effet de modifier l'état dioptrique de l'œil et de produire la myopie. La genèse de cette lésion, généralement désignée sous le nom de *staphylôme postérieur*, est facile à concevoir; les membranes oculaires, n'étant plus assez résistantes, se trouvent distendues par le liquide intra-oculaire pour peu que la quantité en soit exagérée.

A côté de cette forme, il en est une dernière dans laquelle la sclérotique, altérée simultanément avec la choroïde, se laisse distendre par

une abondance exagérée de la sérosité oculaire. Peu différente est l'origine de l'affection désignée sous le nom de staphylôme de l'œil.

BIBLIOGRAPHIE. — J.-W. HULKE, *Morbid anatomy of the choroid and retina* (*Ophth. Hospit. Reports*, n° 2, p. 67). — FOERSTER, *Choroiditis areolaris* (*Ophthalm. Beiträge*. Berlin, 1862). — CHAVERNAC, *Diagnostic différentiel des inflammations du tissu irido-choroïdien*. Thèse de Montpellier, 1868. — X. GALEZOWSKI, *Traité des maladies des yeux*, Paris, 1872, p. 651. — M. PERRIN, art. *Choroïde*, *Dict. encyclop. des sc. méd.*, p. 56. — L. DE WECKER et E. LANDOLT, *Traité complet d'ophthalm.*, Paris, 1886, t. II, p. 435, bibliographie, p. 748.

OPHTHALMIES SYPHILITIQUES. — Ces lésions, comme toutes celles qui ont trait à la syphilis, sont acquises ou héréditaires.

*Syphilis acquise.* — Les manifestations de la syphilis acquise sont de deux ordres : secondaires ou tertiaires ; les premières, beaucoup moins graves, guérissent généralement sans laisser de traces, tandis que les secondes entraînent presque toujours des désordres de la vision à leur suite.

Les phlegmasies syphilitiques secondaires, comme toutes les manifestations de la même période, sont généralement étendues, disséminées et peu différentes des inflammations non spécifiques des membranes de l'œil. Elles affectent le plus souvent les deux yeux et se localisent de préférence à l'iris et à la choroïde. L'iris se distingue par un cercle cuivre ou jaune foncé, au niveau de son bord papillaire boursouflé et infiltré par des filaments brunâtres disséminés à sa surface, et souvent même par une teinte jaune brunâtre de toute son étendue.

La choroïdite, ou mieux la chorio-rétinite secondaire, peut accompagner l'iritis ou en être indépendante ; mais, de même que cette dernière, elle est ordinairement disséminée, caractérisée surtout par des changements de coloration avec des opacités sous forme d'une fine poussière du corps vitré, et un léger trouble de la rétine. Ces lésions, comme les précédentes, n'ont été vues qu'à l'ophthalmoscope, tant est rare l'occasion d'en faire l'examen histologique.

Les lésions tertiaires de la syphilis oculaire ont le même siège que les précédentes ; mais nous devons ajouter qu'elles se localisent quelquefois aussi à la sclérotique. De Wecker rapporte qu'à la suite de deux incisions pratiquées latéralement le long du muscle droit supérieur, il a vu une masse gélatineuse, étalée en arrière dans la capsule de Tenon, disparaître sous l'influence d'un traitement mercuriel énergique, et laisser une vaste pigmentation de la sclérotique. Chez deux malades de quarante ans, atteintes de syphilide tuberculeuse, j'ai récemment observé plusieurs

gommes miliaires du bord externe de la cornée, qui se sont ulcérées et cicatrisées sous nos yeux. Chez l'une de nos malades, les deux cornées furent successivement atteintes de la même façon.

Les désordres de l'iris, connus sous le nom d'*iritis gommeuse*, se distinguent par leur délimitation ordinairement très nette. Une partie de la membrane irienne change de couleur, devient sombre, se gonfle et s'entoure de vaisseaux facilement distincts à la loupe, puis revêt une teinte jaunâtre. Elle atteint bientôt les dimensions d'un grain de millet, ou même une plus grande étendue, le quart ou la moitié de l'iris. Ainsi se constituent de petites tumeurs désignées par les auteurs sous les noms de *végétations*, *condylomes*, *pustules*, dont le nombre est variable et qui ont pour siège plus habituel la portion supérieure interne de l'iris. Aussi les anciens auteurs, et Beer en particulier, ont-ils considéré comme un caractère de l'iritis syphilitique le déplacement de la pupille en haut et en dedans.

Formées tout d'abord à leur centre de petites cellules rondes, dites cellules embryonnaires de tissu conjonctif, ces tumeurs sont composées à leur circonférence de cellules fusiformes et d'un tissu fibroïde. Les éléments de la partie centrale, au bout d'un certain temps, deviennent granuleux, s'infiltrent de gouttelettes graisseuses, se dissocient, forment une sorte d'émulsion et sont résorbés, tandis que ceux de la périphérie parviennent à s'organiser, et constituent un tissu de cicatrice qui atrophie et rétracte le tissu de l'iris.

L'évolution de ces petites tumeurs, toujours lente, ne diffère donc pas de celle des mêmes produits dans les autres organes, puisque au bout d'un certain temps elles subissent la dégénérescence graisseuse et sont résorbées. Leur coloration, de plus en plus accusée au fur et à mesure de leur évolution, a, dans quelques cas, fait songer à un abcès, d'autant plus que, pendant leur période de résorption, on a pu voir se produire un hypopyon.

L'iritis gommeuse ou iritis tertiaire est en somme une affection grave par elle-même, car, pour peu qu'elle soit étendue et que les parties voisines de la choroïde participent à l'altération, elle peut compromettre sérieusement la vision. Ajoutons que cette iritis, se manifestant en général peu de temps après les accidents secondaires, est l'indice d'une syphilis à marche rapide et conséquemment d'une syphilis grave.

Les lésions tertiaires de la choroïde restent quelquefois localisées à un seul œil, mais, le plus souvent, elles affectent les deux yeux successivement. Elles se limitent rarement du reste à cette seule membrane, et si elles ne coexistent avec des désordres iriens, elles s'accompagnent le plus souvent d'altérations rétiniennes ; aussi quelques auteurs décrivent-ils

cette affection sous le nom de chorio-rétinite. L'examen ophthalmoscopique, à défaut d'examen nécroscopique, permet de constater que la papille du nerf optique est généralement voilée, comme si un halo, une toile grisâtre se trouvait en avant d'elle, au niveau principalement de l'émergence des troncs vasculaires.

Les artères ont leur calibre diminué, tandis que les veines sont ordinairement larges. L'atrophie des artères ne se montre toutefois qu'à une phase déjà avancée du mal, à une époque où la rétine s'altère et s'imprègne du pigment choroïdien. Les modifications de la choroïde consistent en des taches blanchâtres ou grisâtres disposées en groupe sur un fond pâle et dépigmenté. Ce sont des taches arrondies, à contours bien tranchés, saillantes ou déprimées et produites par la sclérose plus ou moins avancée du tissu choroïdien et la résorption d'une partie des cellules pigmentaires; mais quelquefois aussi on observe dans l'épaisseur de la choroïde, comme l'a vu Zambaco, des dépôts gommeux de la grosseur d'une tête d'épingle; puis, dans quelques cas, il existe autour de la *macula* des saillies blanchâtres en forme de couronne. Le corps vitré enfin est parsemé de filaments blanchâtres, très fins, formant une sorte de toile d'araignée ou de membrane qui se déplace dans tous les sens, et la membrane hyaloïdienne elle-même n'échappe pas toujours à l'exsudat syphilitique.

La marche de la chorio-rétinite spécifique est lente et semble procéder par poussées successives, comme d'ailleurs la plupart des manifestations syphilitiques. Chacune de ces poussées donne naissance à une formation embryonnaire au voisinage ou dans l'épaisseur des vaisseaux artériels qui s'épaississent, s'oblitèrent et s'atrophient, comme du reste le tissu choroïdien, à la suite de la résorption des éléments de nouvelle formation. Ces éléments sont identiques à ceux qui constituent l'iritis syphilitique, et par conséquent il n'y a pas lieu d'être surpris s'ils se comportent de la même façon et laissent à leur suite des cicatrices et des rétractions vasculaires qui, la plupart du temps, entraînent des troubles permanents de la vision. Ainsi, il devient manifeste que les lésions syphilitiques de l'œil exigent un traitement prompt et énergique.

BIBLIOGRAPHIE. — L.-H.-J. PIGOU, *Sur l'ophthalmie syphilitique*, in-4°. Paris, 1806. — B. BANNERTH, *De ophthalmia syphilitica*, in-4°. Vratislaviæ, 1814. — T. HEWSON, *Observations on the history and treatment of the ophthalmia accompanying the secondary forms of lues venerea*, in-8°. London, 1824. — Le même, *Practical observations on the history and treatment of the veneral diseases of the eye*, in-8°. London, 1836. — F.-G.-E. CLAUSSEN, *De ophthalmia syphilitica*, in-8°. Kiliæ, 1828. — W. LAWRENCE, *A treatise on the veneral diseases of the*

*eye*, in-8°. London, 1830. — F.-W.-G. Schœffer, *De ophthalmia syphilitica*, in-8°. Altorfii, 1835. — M. Michelis, *De ophthalmia syphilitica*, in-8°. Berolini, 1835. — F.-H. Drechsler, *De morbis oculorum syphiliticis*, in-8°. Halæ, 1839. — C. Deval, *Note sur les affections vénériennes de l'œil et sur une forme insidieuse de l'ophthalmie syphilitique* (*Gaz. méd. de Paris*, 1848, 3e s., III, 2-7). — Puig, *De l'ophthalmie vénérienne* (*Rev. de thérap. du Midi*, Montpellier, 1850, I, 420, 449, 481, 521, 547). — A. Duphé, *Des affections syphilitiques du globe oculaire*, in-4°. Paris, 1857. — J. Jacquery, *Des affections syphilitiques du fond de l'œil*, in-4°. Paris, 1870. — E. Nettleship, *Eyes lost by syphilis* (*Ophth. Hosp. Rep.*, Lond., 1871-3, VII, 204). — C. Bader, *On ophth. appearances of secondary* (*Ophth. Hosp. Report*, London, 1871, s. 3, XVI, 463-466, 2 pl.). — A. Fournier, *Des affections oculaires d'origine syphilitique* (*J. d'ophth.*, Paris, 1872, I, 493, 543). — Le même, *Des ophthalmies profondes de la syphilis dans la période secondaire* (*Ann. de dermat. et syph.*, Paris, 1872-3, IV, 249-267). — C. Bader, *On ophthalmoscopic appearances of secondary syphilis* (*Ophth. Hosp. Rep.*, London, 1857-59, I, 215-251). — Von Hippel, *Fall von gummöser Neubildung in sarcoml. Hauten d. Auges* (*Archiv f. Ophthalm.*, Berlin, 1867, XIII, 65-74, 1 pl.). — J.-A. Estlander, *Gummöse Geschwulst unter der Conjunctiva bulbi* (*Klin. Monatschr. f. Augenheilk.*, Erlang., 1870, VIII, 258, 263). — E. Lancereaux, *Traité historique et pratique de la syphilis*, avec bibliographie. Paris, 1866; 2e édit., 1873, p. 161. — Boncour, *Quelques observations d'affections oculaires d'origine syphilitique* (*Journ. d'ophthalm.*, Paris, 1872, I, 563-574). — V. Grima, *Contribution to the history of ocular syphilis* (*N. Orl. M. et S. J.*, 1873-4, n. s., I, 65-67). — G. Rossigneux, *Des affections oculaires qui dépendent de la syphilis*. Paris, 1873. — H.-D. Noyes, *Syphilis of the eye*. New-York, 1874. — E.-A. Browne, *Detached notes on some syphilitic affections of the eye* (*Liverpool and Manchester M. and S. Rep.*, Liverp., 1874, III, 55-60, 1 pl.). — Alexander, *Ueber syphil. Augenkrankh.* (*Corresp. Bl. d. Gesamtl. Ver. d. Rhein. Prov.*, Bonn, 1874, 14-28). — F.-R. Sturgis, *Clinical records of syphilitic affections of the eye* (*Arch. Dermat.*, N.-Y., 1874-5, I, 57-60). — Schott, *Periostitis syphilitica mit gummös. Wucherung. in beiden Augenhöhlen und dadurch bedingt. rechtsseitig. Exophthalmus* (*Arch. f. Augen u. Ohrenheilk.*, Wiesb., 1878, VII, 94-98). — C.-S. Bull, *Observations on three unusual cases of syphilitic gummata of the eye* (*St-Louis Cour. med.*, 1879, II, 97-103). — L. Drouin, *Étude sur les lésions syphilitiques des membranes profondes de l'œil*. Paris, 1875. — H. Dietlen, *Casuistiche Beiträge für Syphilidologie des Auges*, in-8°. Rostock, 1876. — L. Lalanne, *Syphilis et traumatisme en pathologie oculaire*. Paris, 1880. — Badal, *Contribution à l'histoire des manifestations oculaires de la syphilis* (*Journ. de méd.*, Bordeaux, 1879-1880, IX, 324-326). — P. Schubert, *Ueber syphilitische Augenkrankheiten*, in-8°. Berlin, 1881. — Schuabel, *Ueber syphilitische Augenerkrankungen* (*Wien. med. Bl.*, 1882, V, 1015, 1048). — Masselon, *Chorio-rétinite spécifique*. Paris, 1883, avec pl. — J. Baratoux, *De la syphilis de l'œil*, Paris, 1886, et *Union médicale*, 1886,

*d'ophth.*, Paris, 1879, 3e s., I, 118-120). — P. Schubert, *Zur Casuistik der Retinites syphilitica* (*Centralbl. f. prakt. Augenh.*, Leipzig, 1881, V, 329-332).

*Syphilis héréditaire.* — Les manifestations oculaires de la syphilis héréditaire peuvent bien se localiser aux différentes parties de l'œil, mais elles se fixent de préférence sur l'iris, sur la choroïde et la cornée, et, dans quelques cas seulement, elles entraînent à leur suite l'opacité du cristallin.

L'iritis, l'une des premières manifestations héréditaires de la syphilis oculaire, affecte les deux yeux dans près de la moitié des cas, et détermine quelquefois l'occlusion pupillaire, tant le produit syphilitique est abondant. Les modifications de la choroïde, non moins fréquentes que celles de l'iris, consistent dans l'existence à la surface de cette membrane de dépôts blanchâtres sous forme de taches légèrement saillantes, recouvertes par les vaisseaux rétiniens, ou bien de cicatrices qui ne sont que la suite de ces mêmes dépôts ayant leur siège sur le trajet des vaisseaux diminués de calibre.

La rétine est, sur plusieurs points, infiltrée d'un pigment disposé en cercle ou en demi-cercle au pourtour des taches blanches; aussi a-t-on décrit cette lésion sous le nom de *rétinite pigmentaire:* la papille est moyenne, parfois atrophiée, le corps vitré est trouble.

La cataracte accompagne parfois la choroïdite dont elle n'est qu'un effet, et, comme elle, se développe plusieurs années après la naissance. Dans ces conditions la gravité de la syphilis héréditaire de l'œil est incontestable.

La cornée est de son côté le siège d'un processus inflammatoire assez spécial, diffus pour les uns, interstitiel pour les autres, qui se montre d'ordinaire vers l'âge de dix ans et se manifeste tout d'abord par un trouble diffus finement moucheté au centre de la cornée de l'un des deux yeux. Dans l'espace de quelques semaines, cette membrane, ainsi que sa zone périphérique, devient opaque par l'extension et la confluence des dépôts interstitiels, de telle sorte qu'elle finit par revêtir l'aspect d'un verre dépoli; la cornée du côté opposé peut s'altérer de la même façon. Cette lésion est l'une de celles qui mettent le plus souvent sur la voie de la syphilis héréditaire.

Bibliographie. — J. Hutchinson, *On the different forms of inflammation of the eye consequent on inherited syphilis* (*Ophth. Hosp. Rep.*, Lond., 1857-59, I, 191, 226; 1859-60, II, 54, 258). — Watson, *On the interst. keratitis of inheredited syphilis* (*Ibid.*, 1864, n° 3, 291). — Galligo, *Sur la kératite provenant de la syphilis héréditaire* (*Annales d'oculistique*, 1866, p. 185). —

portant à connaître, car il constitue un signe différentiel important entre le tubercule et la gomme qu'entoure généralement un tissu sclérosé.

Les éléments constitutifs de la tuberculose de l'œil ne diffèrent pas de ceux des tubercules des autres organes (voy. t. I, p. 262); ils consistent en des cellules de petit volume, arrondies, pourvues d'un ou plusieurs noyaux, souvent granuleuses, assez semblables aux éléments de la lymphe (fig. 177), à tel point que, suivant Cohnheim, le tubercule de la choroïde serait dû à une accumulation de cellules lymphoïdes, extravasées des canaux vasculaires. Les vaisseaux au pourtour desquels se développent ces granulations sont généralement oblitérés, et cette oblitération est sans doute la cause de leur ramollissement; c'est dans leur voisinage que se rencontre le bacille de Koch.

La tuberculose de l'œil, presque toujours secondaire, coexiste habituellement avec une tuberculose miliaire généralisée; elle n'est que rarement primitive. En rapport comme marche avec la maladie générale qui la tient sous sa dépendance, elle peut, dans quelques cas, venir en aide au diagnostic de la méningite tuberculeuse. Son pronostic est des plus graves.

Les tubercules de l'iris et des procès ciliaires, beaucoup moins fréquents que ceux de la choroïde, n'offrent pas de différences sensibles avec ces derniers; mais, suivant Perls, ils déterminent, lorsqu'ils viennent à se ramollir, la suppuration de l'iris et même l'ulcération de la cornée.

La rétine, dans les cas de choroïdite tuberculeuse, peut être le siège de quelques granulations, plus souvent de petits foyers inflammatoires résultant de la présence de tubercules en voie de ramollissement au sein de la choroïde.

La cornée n'a présenté jusqu'ici de tubercules qu'à la suite d'inoculations expérimentales, pourtant Panas en aurait observé un cas très net dans sa clientèle.

Le nerf optique et la rétine même sont quelquefois, comme je l'ai vu dans le cours de la méningite tuberculeuse, infiltrés d'éléments tuberculeux.

Bibliographie. — Wordsworth, *Tuberculous deposit in the eye: supervention of tubercular meningitis; autopsy* (*Med. Times and Gaz.*, Lond., 1860, II, 481). — Fraenkel, *Zwei Fälle von Geschwulstbild. im Augenhintergrunde* (*Arch. f. path. Anat. und Physiol.*, Berlin, 1866, t. XXXVI, 448). — R.-J. Vernon, *On tubercle in the eye* (*St-Barth. Hosp. Rep.*, Lond., 1871, VII, 181-185). — M. Perls, *Zur Kenntniss der Tuberculose des Auges*, etc. (*Arch. Ophth.*, Berlin, 1873, XIX, 221-249, 1 pl.). — N. Manfredi, *Riassunto preventivo di uno studio clinico istologico di un caso a contribuzione della tuberculosi oculare* (*Ann. di Ottal.*, Milano, 1874, III, 439-446). — Le même, *Contribuzione clinica ed ana-*

*tomo-pathologica alla tuberculosi oculare* (*Ibid.*, 1875, IV, 265-314, 2 pl., et *Rev. des sc. méd.*, t. IX, p. 293). — SATTLER, *Tuberkulose des Auges* (*Ber. ü. d. Versamml. d. ophth. Gesellsch.*, Heidelb., 1877, X, 64-72). — W.-W. SEELY, *Tuberculosis of the eye* (*Clinic. Cincin.*, 1877, XIII, 37-39). — WALB, *Ueber Tuberkulose des Auges* (*Klin. Monatsbl. f. Augenh.*, Rostock, 1877, XV, 285-291). — L. WEISS, *Ueber die Tuberkulose des Auges* (*Arch. f. Ophth.*, Berl., 1877, XXIII, 57-158, 3 pl.). — Le même, *Ueber das Vorkommen von Tuberkel am Auge* (*Ber. ü. d. Versamml. d. ophth. Gesellsch.*, Heidelb., 1877, X, 121-131). — P. BAUMGARTEN, *Ein Fall von Tuberculose der Conjonctiva, Cornea und Iris, nebst Bemerkungen über Tuberculose des Auges und Tuberculose überhaupt* (*Arch. f. Ophth.*, Berlin, 1878, XXIV, 185-224, 1 pl.). — T. ANGER, *Tuberculose primitive de l'œil* (*Bull. et mém. de la Soc. de chir.*, Paris, 1879, n. s., V, 602-611). — O. HAAB, *Die Tuberculose des Auges* (*Arch. f. Ophth.*, Berlin, 1879, XXV, 163-236, 2 pl.). — HIRSCHBERG, *Ueber ein. selt. Fall von Tuberculose*, etc. (*Berlin. Klin. Wochenschr.*, 1879, p. 678). — SAMELSOHN, *Ibid.*, 21 avril et 21 oct. 1879, et *Revue des sc. méd.*, Paris, 1880, t. XVI, p. 659. — MANFREDI et LOFLER, *Contribution à l'étude clinique et anatomique de la tuberculose oculaire* (*Arch. d'ophth.*, Paris, 1880-1881, I, 44-48). — W. MANZ, *Zwei Fälle von Tuberkulose des menschlichen Auges* (*Klin. Monatsbl. f. Augenh.*, Stuttg., 1881, XIX, 3-28). — F. FALCHI, *Tuberculosis dell' occhio con glaucoma consecutivo* (*Gazz. d. Osp.*, Milano, 1882, III, 91). — Le même, *Contribuzioni cliniche e anatomiche alla tuberculosi umana dell' occhio* (*Ibid.*, 259-342, 2 pl.). — REMY, *Étude sur la tuberculose oculaire*. Thèse de Paris, 1883. — PANAS, *La tuberculose expérimentale de la cornée* (*Journal des Soc. scientifiques*, février 1885, p. 89). — GRADENIGO, *Sur quelques formes rares de maladies oculaires* (*Giornale d'oftalmologia italiano*, 1869, 2e fasc., et *Gaz. hebd.*, 1871, p. 490).

E. JAEGER, *Ueber Chorioidealtuberkel* (*Oesterr. Ztschr f. prakt. Heilk.*, Wien, 1855, p. 9). — W. MANZ, *Tuberculose der Chorioidea* (*Arch. f. Ophth.*, Berlin, 1858, IV, p. 120, et 1863, p. 133). — J. COHNHEIM, *Ueber Tuberculose der Chorioidea* (*Arch. f. path. Anat. und Physiol.*, etc., Berlin, 1867). — L. CORAZZA, *Cenni sulla tuberculosi della coroide* (*Riv. clin. di Bologna*, 1867, p. 207-209). — F. DELAFIELD, *Tuberculosis of the choroid* (*N.-York m. J.*, 1867-68, p. 323-326). — B. FRÄNKEL, *Weitere Beobachtungen von Aderhauttuberkeln* (*Verhandl. d. Berl. Med. Gesellsch.*, 1867-68 et 1871-73). — A. VON GRAEFE et T. LEBER, *Ueber Aderhauttuberkeln* (*Arch. f. Ophth.*, Berlin, 1868, et *Union médicale*, septembre 1868, 435). — S. WELLS, *Tubercle of the choroid diagnosed by the ophthalmoscope during life* (*Trans. path. Soc.*, London, 1868, XXX, 359-361). — BOUCHUT, *Des tubercules de la choroïde et de la rétine pouvant servir au diagnostic de la tuberculose cérébrale* (*Gaz. d. hôp.*, Paris, 1868, XII, 601). — Le même, *Méningites tuberculeuses avec tubercules de la choroïde* (*cérébroscopie*) (*Ibid.*, 1870, n° 61). — KELP, *Choroidaltuberkulose* (*Arch. d. deutsch. Gesellsch. f. Psychiat.*, Neuweid, 1869, 324). — F. DAHL, *Tuberklernes Forekomst i chorioidea ved miliartuberkulosen og deres diagnostiske Betydning for denne Sygdom*

(*Nord. med. Ark.*, Stockholm, 1870, II, 1-24, 1 pl.). — Hirschberg, *Ueber Choroiditis tuberculosa* (*Zeitschrift f. prakt. Med.*, 1877, et *Rev. des sc. méd.*, 1878, t. XI, p. 661). — O.-F. Wordsworth, *Tubercle of the choroid in acute miliary tuberculosis* (*Boston m. and surg. J.*, 1871, t. XXXIV, 22). — Pasquier, *Tubercules de la choroïde* (*J. d'ophth.*, Paris, 1872, p. 560). — S. Coupland, *Tuberculosis of the choroid* (*Tr. path. Soc.*, Lond., 1873-74, p. 348). — Dubrisay, *Tuberculose généralisée. Tuberculose de la choroïde* (*Gaz. des hôp.*, Paris, 1875, p. 850-852). — Fr. Poncet, *Choroïdite tuberculeuse* (*Mém. de la Soc. de Biologie*, Paris, 1874, sér. 6, t. I, p. 131, 1 pl.). — Bouchut, *Carie vertébrale; paraplégie; ophthalmoscopie; névro-rétinite et tubercules de la choroïde sans méningite granuleuse; autopsie* (*Gaz. des hôp. de Paris*, 1876, p. 561, 563). — E. Mazzei, *Tuberculosis coroidea consecutiva a una tuberculosis intestinal aguda* (*Rev. med. de Chile*, Santiago, 1877, p. 303, 306). — Th. Anger, *Tubercule de la choroïde s'étant généralisé aux viscères de l'abdomen* (*Bull. et mém. de la Soc. de chir. de Paris*, 1878, n. s., IV, 755-767). — A. Angelucci, *Tuberculose des Augapfels, ausgegangen von dem Fontanaschen Lymphraum* (*Klin. Monatsbl. f. Augenh.*, Cassel, 1878, XVI, 521-529). — Le même, *Su di un caso di tubercolosi dell' occhio originata nella tessitura trabecolare del canale del Fontana* (*Gazz. med. di Roma*, 1881, VII, 273-275).

X. Galezowski, *Sur les altérations de la rétine, du nerf optique et de la choroïde dans la diathèse tuberculeuse* (*Cong. méd. internat. de Paris* (1867), 1868, I, 450-454). — A. Brüchner, *Doppelseitige disseminirte Tuberkulose der Choroidea mit gleichzeitiger Papilloretinitis* (*Arch. f. Ophthal.*, Berlin, 1880, XXVI, 154, 173). — E. von Millingen, *Tubercule de la choroïde; névrite optique; méningite primaire tuberculeuse; mort et autopsie* (*Gaz. méd. d'Orient*, Constantinople, 1880-81, p. 11-13). — Em. Bock, *Ueber die miliare Tuberculose der Urea* (*Archiv f. path. Anat. und Phys.*, Berlin, 1883, XCI, 434, avec bibliog., 1 pl.).

Parinaud et Anger, *Iritis tuberculeuse* (*France médicale*, 12 juillet 1879, p. 445). — Poncet, *De la tuberculose primitive de l'iris et du corps vitré* (*Union médicale*, juin 1882, p. 1010). — J.-K. Wolfe, *A case of tubercle of the iris and ciliary body* (*Glasgow med. Journ.*, 1882, XVII, 293-297, et *Presse méd. belge*, Brux., 1882, XXXIV, 137-139). — Wojtasiewicz, *Essai sur les rapports de la tuberculose oculaire avec la tuberculose générale*. Thèse de Paris, 1886, et *Gaz. méd.*, 1887, p. 478.

Ophthalmies lépreuses. — De même que la syphilis, la lèpre est une maladie dont les effets se localisent fréquemment dans les membranes de l'œil, car, suivant certaines statistiques, les deux tiers ou les trois quarts des lépreux auraient les yeux pris à un degré plus ou moins grave. Ces organes sont d'ordinaire simultanément atteints, aussi bien dans la forme anesthésique que dans la forme tuberculeuse de cette maladie, en sorte que l'examen des yeux ne doit jamais être négligé en pareil cas.

Toutes les membranes de l'œil peuvent participer au processus

lépreux, mais la cornée et l'iris y sont plus spécialement prédisposés, et souvent c'est par la diffusion de la lésion cutanée que l'œil est envahi. Le tubercule lépreux s'observe sur la conjonctive sous forme de taches jaunâtres sillonnées de vaisseaux et assez semblables à un ptérygion ; la cornée est envahie par sa partie supérieure, puis l'iris, et parfois aussi la sclérotique. Finalement le désordre anatomique se propage aux tissus profonds et aboutit à la destruction de l'œil. Dans certains cas pourtant, l'iris est atteint sans lésions préalables de la conjonctive et de la cornée, et il s'établit des poussées successives d'iritis ou même de choroïdite proliférative.

L'éruption lépreuse de la cornée se montre sous forme de boutons aplatis, diffus à leur base et partant difficiles à enlever complètement sans s'exposer à ouvrir la chambre antérieure et à léser l'iris, du moins dans les cas avancés. Ces boutons sont généralement fermes, de consistance fibreuse ; leur couleur est d'un blanc jaune avec filets rougeâtres dus à la vascularisation des parties voisines. Les boutons de l'iris apparaissent en général à la périphérie de cette membrane ; ils sont lisses, grisâtres ; leur aspect, s'ils siègent à la partie inférieure de l'œil, n'est pas sans analogie avec celui d'un hypopyon. Ils envahissent parfois une grande partie de la circonférence de l'iris, remplissent la chambre antérieure, et même ils parviennent dans quelques cas à produire un staphylôme antérieur.

Quel que soit leur siège, les boutons lépreux ont partout la même composition ; ils sont formés par des amas de cellules lymphoïdes et de bactéries lépreuses. Celles-ci, disséminées jusque dans les tissus voisins, se localisent spécialement, suivant Poncet de Cluny, dans les lacunes du tissu conjonctif. L'évolution de l'ophthalmie lépreuse est des plus lentes ; au bout d'un certain temps, les éléments cellulaires deviennent granuleux au centre même du nodule qui se ramollit, puis ils sont peu à peu désagrégés, et si dans quelques cas ils arrivent à être résorbés, il n'est pas moins vrai qu'ils laissent quelquefois à leur suite des adhérences des membranes de l'œil, l'opacité de la cornée ou sa perforation. Ainsi la lèpre oculaire peut être suivie des accidents les plus graves. Ces accidents, suivant le professeur Panas, sont, pour la forme anesthésique, la lagophthalmie paralytique et le xérosis de la cornée avec ou sans iritis et cataracte ; pour la forme tuberculeuse, la cataracte et la phthisie du globe de l'œil.

Bibliographie. — Hubsch, *Ophthalmie lépreuse* (*Gaz. hebd. de méd. et de chirurgie*, Paris, 1859, p. 442). — Desmarres, *Traité des maladies des yeux*,

Paris, 1855, 2e édit., t. II, p. 501. — PEDRAGLIA, *Klin. Monatsbl.*, t. X, p. 65. — C. WOLFF, *Archiv f. path. Anat. und Physiol.*, t. XXVI, p. 49. — STEUDENER, *Beiträge zur Pathologie der Lepra mutilans*, Erlangen, 1867. — CHRISOLM, *Ophthalm. Hosp. Rep.*, VI, 2, p. 126, avril 1868, et *Schmidt's Jahrb.*, 139-316. — P. LAMBLIN, *Étude sur la lèpre tuberculeuse ou éléphantiasis des Grecs*, Thèse de Paris, 1871, p. 148. — J.-H. SYLVESTER, *Leprous tubercle of the eye* (*Trans. med. and phys. Soc.*, Bombay, 1870, n. s., X, p. 280-289, 1 pl., et *Ann. d'oculistique*, Bruxelles, 1871, LXVI, 235-238). — O.-B. BULL et G.-A. HANSEN, *Leprous diseases of the eyes*, avec 6 planches color. Christiania, 1873. — C. de VINCENTIIS, *Contribuz. allo studio della Lepra oculare; ricerche cliniche ed anatomiche* (*Ann. di ottal.*, Milano, 1880, IX, 51-74). — SECONDI, *De la lèpre oculaire et de son traitement par la galvanocaustique* (*Recueil. d'ophthalm.*, août 1887, p. 491). — PANAS, *Des manifestations oculaires de la lèpre et du traitement qui leur convient* (*Bull. de l'Académie de médecine*, Paris, LI, 757, et *Archiv. d'ophthalmologie*, VII, n° 6, p. 481). — PONCET, *Note sur la lèpre oculaire tuberculeuse* (*Journ. des Soc. scientif.*, 11 janvier 1888).

## § 3. — NÉOPLASIES DE L'ŒIL.

Les néoplasies de l'œil, à l'instar de celles des autres parties du corps humain, sont dans un rapport intime avec les éléments constitutifs de cet organe; c'est dire qu'elles varient avec chacune des membranes qui le composent. Néanmoins leur classification est des plus simples, car elles rentrent forcément, les unes dans le groupe des néoplasies conjonctives, les autres dans celui des néoplasies épithéliales. Avant de les étudier, nous donnons ici leur bibliographie générale.

BIBLIOGRAPHIE GÉNÉRALE. — J.-P. KELL, *Diss. sistem. casuum tumoris tunicati membranacei* (Argentorati, 1721). — R.-F. MARTIN, *Du cancer de l'œil et de son traitement*. Paris, 1834. — M. LANDSBERG, *Beitrag zur Casuistik der Tumoren* (*Arch. f. Ophth.*, Berlin, 1865, XI, 58-68, 1 pl.). — KELLER, *Fälle von Geschwulsten des Auges* (*Sitz. Ber. d. Ver. d. Aerzte in Steiermark*, 1869-70, t. VII, p. 37). — BERNHARD SOCIN, *Beiträge zur Casuistik der Bulbus und Orbitalgeschwulste* (*Archiv für pathologischen Anat. und Phys.*, 1871, t. LV, p. 550). — DALRYMPHE, *Series of preparat. and drawings illustrat. of malignant disease of the eye* (*Trans. of the path. Soc.*, London, 1846-48, I, 137-139). — LEBRUN, *Trois cas de tumeurs malignes intra-oculaires* (*Ann. d'ocul.*, Brux., 1868, t. IX, p. 197-212). — R. NAUWERCK, *Zur Casuistik d. Tumoren d. Bulbus*. Zurich, 1866. — H. BERTHOLD, *Ueber die path.-anatom. Veranderung der Augen, Medien und Haüte bei intraocularen Tumoren* (*Arch. f. Ophthalm.*, Berlin, 1869, XV, 159-183). — Le même, *Ibid.*, t. XIV, 1868, p. 149. — H. KNAPP, *A treatise on intraocular tumours, from orig. clin. observations and anat.*

*investigations*, Carlsruhe, 1868; trad. angl. par S. Cole, New-York, 1869. — A. von Graefe, *Beiträge zur Lehre von den intraocularen Tumoren* (*Klin. Monatsbl. f. Augenheilk.*, Erlangen, 1869, VII, 161-181). — A. Quaglino, *Contribuzione alla storia clinica d. tumori d. occhio* (*Ann. d. Ottal.*, Milano, 1871-72, I, 21-32). — Le même et L. Guaita, *Ibid.*, 1880, IX, 321-363, 1 pl. — O.-T. Battmann, *Drei Fälle von intraocularen Geschwülsten*. Leipzig, 1870. — Blessig, *Vortrag über die intraoculär. Tumoren* (*St-Petersb. med. Zeistchr.*, 1871, n. s., II, 463-466). — Fano, *Contribution à l'histoire des tumeurs malignes des membranes profondes de l'œil* (*Journ. d'oculistique et de chirurgie*, 25 novembre 1876, n° 45). — W.-A. Brailey, *On the relat. of tumours of the eye to intraocular tension* (*Ophth. Hosp. Reports*, London, 1881, X, 275-281). — W.-C. Ayres, *Contribut. to the knowledge of new formations in the eye* (*Arch. Ophth.*, New-York, 1881, 269-276, 1 pl.). — E. Adamük, *Einige Beobacht. über Geschwulste d. Auges* (*Archiv f. Augenheilk.*, Wiesbaden, 1881-82, XI, 190-198, 1 pl.). — A. Panas, *Contribut. à l'étude des tumeurs primitives de la cornée*. Thèse de Paris, 1887.

### I. — Néoplasies conjonctives.

Endothéliome. — Cette néoplasie, relativement commune dans les méninges, existe certainement dans l'œil, et l'on serait surpris qu'elle n'y ait pas été plus souvent constatée, si l'on ne savait qu'elle est facilement confondue avec le fibrome fusocellulaire et même avec d'autres lésions. Wedl, Donders et Müller ont en effet décrit sous le nom d'excroissances verruqueuses des productions de la choroïde qui, par leurs caractères, se rapprochent manifestement de l'endothéliome. De forme et de grandeur variables, le plus souvent rondes ou ovales, entourées d'un cercle noirâtre constitué par les cellules pigmentaires, ces productions, dont H. Pagenstecher et Genth ont donné un dessin dans leur *Atlas* (fig. 178), proéminent du côté de la rétine et sont constituées par des éléments cellulaires concentriquement disposés, qui au bout d'un certain temps peuvent subir la dégénérescence vitreuse ou se calcifier.

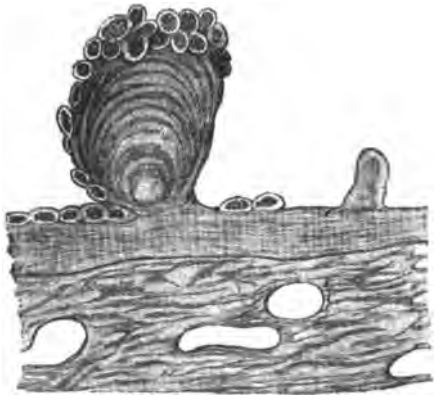

Fig. 178. — Excroissance de la choroïde (endothéliome) recouverte par les cellules pigmentaires qu'elle a soulevées.

Arlt a trouvé un dépôt calcaire dans une excroissance de ce genre devenue vitreuse (fig. 179), et cette circonstance, en venant s'ajouter aux caractères de ces lésions, les rapproche des endothéliomes qui se développent sur le trajet des vaisseaux des méninges molles (voy. t. II, p. 416). Plus récemment d'ailleurs, à la suite de l'étude que nous avons faite de l'endothéliome (voy. t. I, p. 309), Barabascheff, dans un mémoire spécial, s'est appliqué à faire connaître cette production pathologique dans l'œil, et Armanni a rapporté un cas de sarcome endothélial des orbites qui n'est vraisemblablement qu'un endothéliome.

L'endothéliome de l'œil est unique ou multiple; le plus souvent situé dans le voisinage de la rétine, il comprime les éléments de cette mem-

FIG. 179. — Excroissances de la choroïde assez semblables à la précédente et comme elles se rattachant vraisemblablement à l'endothéliome. (Ces deux figures sont tirées de l'ouvrage de de Wecker.)

brane et produit de l'amblyopie. Cependant, si on remarque qu'il siège de préférence sur les parties de la choroïde comprises entre l'équateur de l'œil et l'*ora serrata*, et qu'il se développe avec lenteur, on comprendra qu'il puisse exister sans déterminer de troubles bien sensibles de la vision. Le pronostic de cette lésion est donc relativement bénin, d'autant mieux qu'elle n'a pas de tendance manifeste à la généralisation.

BIBLIOGRAPHIE. — C. WEDL, *Grundzüge d. pathol., Histologie*, Wien, 1854, p. 330. — DONDERS, *Archiv f. Ophthalm.*, 1855, t. I, fasc. 2, p. 107. — H. MULLER, *Ibid.*, t. II, fasc. 2, p. I. — FEDE et ARMANNI, *Sarcoma endotheliale di ambo le orbite, propag. al cervello* (*Ann. c. in d. osp. incur.*, Napoli, 1877, n. s., II, 160-171). — P. BARABASCHEFF, *Intra und extraoculares Endotheliom* (*Archiv f. Augenheilk.*, Wiesbaden, 1879-80, IX, 416-422, 1 pl.). — L. DE WECKER, *Traité complet d'ophth.*, Paris, 1886, t. II, p. 467.

MYXOME. — Le myxome de l'œil n'est pas une lésion extrêmement rare si on veut bien admettre, avec nous, qu'un certain nombre de tumeurs

oculaires décrites sous le nom de kystes, de fongus, etc., ne sont que des lésions de ce genre. Les parties nerveuses de l'œil, rétine et nerf optique, sont celles où se localise de préférence cette néoplasie. Rothmund et de Graefe sont les premiers qui aient signalé l'existence de ce genre de tumeurs dans le nerf optique; plus récemment d'autres auteurs, et notamment Sichel fils, en ont rapporté des exemples; un cas de myxome de la rétine a été observé par Lebrun.

Les myxomes de l'œil ont la même structure que ceux des méninges molles (voy. t. II). Leur évolution est également semblable, leurs effets seuls diffèrent. La compression qu'ils déterminent a pour conséquence l'atrophie des tissus de voisinage et des désordres importants de la vision.

Le lipome est très rarement observé dans l'œil, nous n'en connaissons qu'un seul cas rapporté par Clayes (1).

Bibliographie. — Rothmund, *Névrome, dégénérescence cystoïde du nerf optique* (*Klin. Monatsbl.*, t. I, et *Ann. d'oculist.*, 1863, t. LI, p. 108). — De Graefe, *Geschwülste der Sehnerven* (*Archiv f. Ophth.*, Berlin, 1864, t. X, fasc. I). — Lebrun, *Trois cas de tumeurs malignes intra-oculaires* (*Annales d'oculistique*, novembre et décembre. Bruxelles, 1868). — H. Adler, *Myxom mit Cystenartigen Hohlräumen auf der Cornea* (*Wien. med. Wochenschr.*, 1871, XXI, 237-239). — F. Valerani, *Mixoma fibroso retro-bulbare*, etc. (*Osservatore*, Torino, 1874, X, 1-4).

Gliôme. — Ce mot, employé par Virchow pour désigner des tumeurs développées aux dépens de la substance névroglique, est resté dans la science, bien qu'on ne s'entende pas très bien jusqu'ici sur la nature des éléments qui composent cette substance, puisque aujourd'hui il est des auteurs qui les considèrent comme des éléments conjonctifs, tandis que d'autres les envisagent comme des éléments nerveux jeunes. Ch. Robin a décrit, en effet, sous le nom de tumeurs à myélocytes, des néoplasies auxquelles il attribuait une origine nerveuse, et si plus tard cette manière de voir fut abandonnée de la plupart des histologistes, nous devons dire qu'elle tend de nouveau à avoir cours. Ranvier, après avoir considéré la névroglie comme une substance d'origine conjonctive, pense aujourd'hui qu'elle dérive de l'ectoderme et tend à l'envisager comme une substance nerveuse jeune. S'il en était ainsi, les gliômes ne seraient que des névromes embryonnaires. Mais, sans vouloir contester absolument cette opinion, nous croyons que dans la rétine, comme dans la substance cérébrale, il existe, à côté des vaisseaux, un mince stroma conjonctif, et nous

(1) J. Clayes, *Tumeur lipomateuse de l'œil* (*Ann. Soc. de méd. de Gand*, 1880, LVIII, 130-138).

persistons à croire que c'est dans le stroma que le gliôme prend naissance.

En raison même de son point de départ, le gliôme, à son début, échappe à l'attention du médecin, d'autant plus qu'il se montre le plus souvent chez de jeunes enfants; mais, au bout d'un certain temps, la

FIG. 180. — Gliôme de la rétine à son début. — *nf*, couche de fibres nerveuses infiltrées par les cellules du gliôme; *v*, vaisseau; *y*, couche des fibres de nouvelle formation, adossée à la surface de la rétine; *z*, petit bouton gliomateux (de Wecker).

rétine fait saillie vers la surface postérieure du cristallin; peu à peu le globe oculaire est distendu, il devient comme glaucomateux, les veines ciliaires antérieures s'élargissent et la perforation de la cornée a lieu : ainsi se produit un fongus qui saigne au moindre attouchement. Les

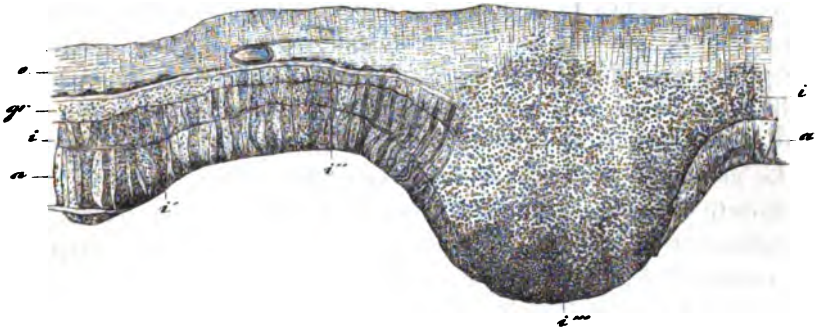

FIG. 181. — Coupe de la rétine où se voit en *i'''* un foyer gliomateux qui atteint et fait bomber la surface externe de la rétine. — *o*, couche des fibres nerveuses; *gr*, couche grise; *i*, couche granuleuse interne; *a*, couche granuleuse externe; *i'* et *i''*, récents foyers de la couche granuleuse externe.

paupières ne pouvant plus recouvrir la masse que tapissent des produits de sécrétion desséchés, on la voit faire saillie au dehors de l'orbite, et souvent aussi du côté de la cavité crânienne, où elle détermine l'apparition de paralysies diverses.

L'histologie démontre que cette néoplasie débute au sein de la rétine dans les couches où se trouvent des éléments de la névroglie. Il se produit

tout d'abord une sorte d'hyperplasie de ces couches (fig. 180 et 181), un épaississement formé par l'infiltration de cellules rondes fortement pressées les unes contre les autres ; puis la lésion, composée de vaisseaux et de cellules ayant en général une disposition particulière, s'étend peu à peu à toutes les couches rétiniennes. Ces éléments ont, la plupart du temps, une disposition concentrique par rapport aux vaisseaux, de telle sorte qu'examinée sur une mince coupe, la substance tout entière de la tumeur paraît constituée par d'épaisses rangées circulaires de cellules au centre desquelles on aperçoit une ouverture remplie de globules sanguins, ou bien encore de cellules disposées en séries parallèles et cloisonnées par des fibrilles conjonctives. Ces cellules finement granulées, de 7 à 8 μ de diamètre, sont pourvues de noyaux volumineux, d'une petite quantité de protoplasma, et se colorent par la purpurine. Elles ne sont pas sans ressemblance avec les éléments de la couche externe des noyaux, mais elles s'en distinguent néanmoins par une moindre homogénéité, l'absence de ramifications variqueuses et des raies transversales décrites par Henle.

Dans ces conditions, les noyaux de la couche externe sont fréquemment altérés, et les fibres qui unissaient ces noyaux avec les bâtonnets venant à se rompre, ceux-ci offrent une certaine ressemblance avec les noyaux des cellules du gliôme, mais non avec ces cellules elles-mêmes. C'est, suivant Iwanoff, sur la ressemblance assez éloignée qui existe entre les grains plus ou moins profondément modifiés de la rétine et les cellules du gliôme que repose la théorie du développement de ces tumeurs aux dépens de la couche granuleuse externe.

Le gliôme se propage par deux voies : les cellules plates du tissu conjonctif et la tunique endothéliale des vaisseaux ; ces modes de propagation ont été bien suivis par Gayet et Poncet dans la sclérotique et la cornée. Suivant ces auteurs, le noyau de la cellule conjonctive se divise, et chaque division forme une cellule de gliôme. De cette façon s'organisent de longues traînées entre les fibres conjonctives, qui se trouvent comprimées, s'atrophient et disparaissent en laissant la place au gliôme. Dans les vaisseaux, au contraire, les cellules endothéliales deviennent gliomateuses et produisent la transformation de la choroïde et de l'iris. En somme, nous nous demandons si ce ne sont pas les éléments propres du gliôme qui se multiplient et se propagent par l'intermédiaire des espaces lymphatiques et des vaisseaux.

Le corps vitré et le cristallin échappent à l'envahissement par le gliôme; le premier est atrophié, le second réduit en blocs colloïdes. Le nerf optique, par contre, en est souvent atteint, et la lésion, en sui-

vant son trajet, s'étend jusque dans la cavité crânienne, en même temps qu'elle fait saillie à l'extérieur de l'œil. Dans quelques cas enfin, des noyaux métastatiques ont été trouvés dans le foie et aussi dans d'autres organes; mais il y a lieu de faire remarquer que les ganglions lymphatiques sont rarement atteints. Le gliôme peut subir la plupart des transformations propres aux néoplasies, tout en continuant de s'accroître; son évolution est donc indéfinie et son pronostic des plus graves.

Le gliôme, de même que toutes les néoplasies conjonctives, est l'apanage de la phase de développement. Il s'observe chez le jeune enfant de deux à quatre ans, mais quelquefois aussi plus tard. Cette remarque, déjà faite par Wardrop, qui avait trouvé que sur vingt-quatre cas vingt appartenaient à des enfants de moins de douze ans, est de nature à nous faire ranger le gliôme parmi les néoplasies conjonctives, car nous savons que ces néoplasies se montrent dans le jeune âge, contrairement à celles qui proviennent des tissus ectodermiques, lesquelles n'apparaissent jamais qu'à un âge avancé de la vie. Le gliôme, rarement congénital, survient chez les garçons plus souvent que chez les filles; il est parfois double, ce qui permet de comprendre qu'après son extirpation il peut se reproduire dans l'œil opposé. Sichel a vu quatre enfants de la même mère en être atteints, et Kerche a observé dans une maison de sept enfants, que trois garçons et une fille souffraient de cette néoplasie.

Bibliographie. — Wardrop, *On fungus hæmatodes*. Edinburgh, 1809. — Langenbeck, *De retina observat. anat. pathol.*, Gotting., 1836, p. 168. — Ch. Robin, *Dict. de médec. de Nysten*, Paris, 1858, art. *Myélocystes*, et *Moniteur des hôpitaux*, Paris, 1854, nos 108 et 124. — Sichel, *Gaz. méd. de Paris*, 1857, nos 29 et 30, et *Iconographie ophthalmologique*, Paris, 1859, p. 582-585, pl. LXV, fig. 8-15. — Von Graefe, *Zur Cas. d. Geschwulste* (*Archiv f. Ophth.*, 1860, t. VII, 42-45). — Schweiger, *Fall von intraocul. Glioma durch Netzhautdegenerat.* (*Ibid.*, VI, 325). — R. Virchow, *Die Krankhaft. Geschwülste*, Berlin, 1866, t. II, p. 151; trad. fr. par P. Arronsshon, Paris, 1863, t. II, p. 155, avec bibliographie. — Horner et Rindfleisch, *Klin. Monatsbl. f. Augenheilk.*, 1863, 341-348. — P. Schliep, *Ueber die gliomatöse Neubild. am menschlichen Auge*, Greifswald, 1868. — Hirschberg, *Anatom. Untersuchungen über Glioma retinæ* (*Archiv f. Ophthalmolog.*, 1868, t. XIV, p. 30). — Le même, *Klin. Monatsbl.*, 1870, VIII, 196. — A. von Graefe, *Ibid.*, p. 103. — Hjort et Heiberg, *Zur Malignitat des Gliomes* (*Ibid.*, 1869, XV, 187). — Manfredi, *Un caso di glioma della retina* (*Rev. clin. di Bologna*, 1868, no 6, p. 168). — Knapp, *Die intruoculäre Geschwülste*. Carlsruhe, 1868. — Heymann et Fiedler, *Ein Fall von Netzhautgliom mit zahlreichen Metastasen* (*Archiv f. Ophth.*, Berlin, 1869,

XV, 173). — Battmann, *In aug. Diss.*, Leipzig, 1870, avec 1 pl. — J.-J. Chisolm, *Double glioma of the eye*, etc. (*Baltim. med. Journ.*, 1870, I, 24). — Ivanoff, *Observat. sur l'anat. pathol. des gliômes de la rétine* (*Journ. de l'anat. et de la physiol. norm. et path. de l'homme et des animaux*, trad. par Abadie, Paris, 1870-71, p. 225). — H. Schiess-Gemuseus et C.-E. Hoffmann, *Beiderseitiges Netzhautgliom : links intraocular, rechts auch peribulbär, multiple Metastasen am Schädel, in der Wangergegend und in der Leber* (*Archiv f. path. Anat. und Physiol.*, Berlin, 1869, XV, 173). — W.-S. Watson, *A eyeball supposed to be affected with glioma of the retina*, etc. (*Transact. of the path. Soc.*, London, 1870, XXI, 332). — Le même, *Case of gliomatous disease of the eyeball, with secondary deposits, in the periosteum of the facial and cranial bones* (*Ibid.*, 1871, XXII, 218-221). — Hirschberg et J. Katz, *Beitrag zur Pathol. d. Gliome retinæ* (*Arch. f. Augen und Ohrenheilk.*, 1871, II, 234). — Nettleship, *Glioma of the retina* (*Ophth. Hosp. Reports*, London, 1871, VII, 217). — Geissler, *Gliom beider Augen* (*Klin. Monatschr. f. Augenheilk.*, Erlangen, 1871, IX, 102-106). — Gayet et Poncet, *Gliôme de la rétine* (*Archives de physiolog. norm. et pathol.*, Paris, 1875, p. 303). — A. Robertson, *Glioma of the eyeball* (*Edinb. med. Journ.*, 1873-4, XIX, 553). — O.-F. Wadsworth, *A case of intraocular glioma*, etc. (*Tr. am. ophth. Society*, New-York, 1873, II, 11-23). — F. Odevaine, *Case of glioma of eyeball* (*Ind. med. Gaz.*, Calcutta, 1879, XIV, 101). — Thalberg, *De l'anat. path. du gliôme de la rétine*, *Diss. inaug.*, Dorpat, 1874. — A.-W. Brailey, *On some points in relat. to intraocular glioma* (*Guy's Hospital Reports*, London, 1881, ser. 3, XXV, 497-500,2 pl.). — Little, *A case of glioma of the retina* (*Trans. of the Amer. ophth. Soc.*, 1884, t. XI, p. 717). — Rompe, *Beiträge zur Kenntniss des Glioma retinæ*, *In. Diss.*, Gœttingen, 1884. — Snell, *Glioma of retina*, etc. (*Brit. med. Journ.*, 1884, t. II, p. 1194). — Le même, *Ophth. Soc. of Great Britain*, 1885, IV, p. 49. — Dujardin, *Gliôme de la rétine* (*Journ. des sc. méd. de Lille*, 1885, p. 89). — Fouchard, *Du gliôme de la rétine*. Thèse de Paris, 1885. — Grolmann, *Beitrag zur Kenntniss der Netzhautgliome* (*Archiv f. Ophthalmol.*, t. XXXIII; anal. dans *Rev. des sc. méd.*, t. XXXII, p. 269).

Fibromes. — Les fibromes ont pour origine le tissu conjonctif ou encore le tissu fibreux de l'œil, et pour localisation plus spéciale la choroïde, la sclérotique et la cornée; le plus souvent embryonnaires, ils se montrent dans quelques cas seulement à l'état adulte. Les premiers sont tantôt libres de toute infiltration mélanique (fibromes non pigmentés); tantôt et le plus souvent, en raison sans doute de la présence dans l'œil de cellules infiltrées de grains de pigment, ils deviennent mélaniques (sarcomes mélaniques, fibromes embryonnaires mélaniques).

*Fibromes embryonnaires non pigmentés.* — Ces fibromes sont globuleux ou fuso-cellulaires et relativement rares, puisque sur deux cent cin-

quante-neuf cas compulsés par Fuchs, trente seulement se rapportaient à des fibromes embryonnaires (sarcomes) non pigmentés.

Le fibrome globo-cellulaire de l'œil naît ordinairement dans la profondeur de cet organe et de préférence dans le tissu ambiant de l'adventice des vaisseaux ; puis, au fur et à mesure qu'il se développe, il augmente la tension de l'œil, le tuméfie, le perfore, fait saillie à l'extérieur, et s'étend enfin au delà de la cavité orbitaire. La consistance de cette tumeur est molle, ce qui lui a valu l'épithète d'encéphaloïde; sa coloration est grisâtre rosé, parfois rougeâtre sur quelques points par suite d'extravasats sanguins.

La composition histologique de cette lésion ne diffère pas de celle que nous avons donnée ailleurs (t. I, p. 363). Le fibrome globo-cellulaire est en effet formé par l'accumulation de cellules petites, rondes ou ovoïdes, réunies par une quantité de substance intermédiaire molle et amorphe, alimentées par des vaisseaux irréguliers, dilatés, anévrysmatiques, et qui, joints aux cellules, rappellent la composition des bourgeons charnus.

Le fibrome fuso-cellulaire non pigmenté est composé de cellules allongées, renflées au niveau du noyau avec prolongements à leurs extrémités, également réunies par une substance intermédiaire et des vaisseaux (voy. t. I, p. 366). La marche de ces lésions, les premières surtout, est ordinairement rapide, leur tendance est d'envahir les parties extérieures de l'orbite, mais aussi de se prolonger jusque dans la cavité crânienne; leur généralisation à distance est extrêmement rare.

Bibliographie. — G.-P. Holscher, *Sarcoma medullare des Auges ; Exstirpatio bulbi* (*Hannov. Ann.*, 1837, p. 777-780). — Ch. Robin, *Tumeurs de la chambre antérieure de l'œil, à myéloplaques ou fibreuses* (*Gaz. méd.*, Paris, 1855, p. 287). — J. Jacobi, *De casu quodam sarcomatis in choroidea observato, præmissa omnium tumorum enumeratione intra bulbum adhuc repertorum.* Regimontii Pr., 1862. — Ceccarini, *Tumeur fibro-plastique se développant d. la chambre antér. et traversant la cornée et la sclérotique* (*Gaz. des hôpit.*, Paris, 1853, XXVI, 256). — P. Guersant, *Du cancer de l'œil chez les enfants* (*Bull. gén. de thérapeutiq.*, Paris, 1865, LXIX, 263-267). — Fontan, *Tum. embryoplast. de la choroïde* (*Bull. de la Soc. anat.*, 1866, Paris, 1866, XLI, 7). — Joffroy, *Sarcome à petites cellules du globe oculaire*, etc. (*Compt. rend. Soc. de Biologie*, Paris, 1868, sér. 4, V, 142-146). — F. Delafield, *Fibroplastic tumour of the eye-ball* (*Med. Rec.*, New-York, 1867, p. 208). — Demarquay, *Sarcome de la choroïde*, etc. (*Ann. d'oculistique*, 1868, LX, 126). — Schiess-Gemuseus, *Ueber fibröse Degeneration und Fibrom der Choroidea* (*Arch. f. pathol. Anat. und Physiologie*, Berlin, 1869, XLVI, 53). — Landsberg, *Sarcom d. Choroidea* (*Arch. f. Ophth.*, Berlin, 1869, XV, 210). — Landouzy, *Sarcome encéph. de l'œil droit, chez un*

*enfant* (*Bull. de la Soc. anat.*, 1871, XLVI, 81-83). — B. Socin, *Sarcoma corporis ciliaris* (*Archiv f. path. Anat. und Physiol.*, Berlin, 1871, LII, 550, 552). — Weil, *Observ. d'un sarcome de l'œil gauche* (*Lyon méd.*, 1873, XIII, 214-219). — J. Hirschberg, *Ueber einen Fall von Sarcom an d. Sclero-Cornealgrenze* (*Deutsche Zeitschr. f. prakt. Med.*, Leipzig, 1874, I, 88). — W. Thomson, *Briefreport of a case of pigmented Sarcoma* (*Trans. Am. ophth. Soc.*, New-York, 1874, II, 190-192). — M. Landsberg, *Zur Ætiologie und Prognose intra und extraoculare Sarcome* (*Archiv f. path. Anat. und Phys.*, Berlin, 1875, LXIII, 267-278). — Critchett, *Examinat. of a globe containing a sarcoma of the choroidit.*, etc. (*Ophth. Hosp. Reports*, London, 1876, IX, 72-74). — P. Hörnsdorf, *Ueber das Sarkom der Uvea* (*Inaug. Diss.*, Bonn, 1872, et *Schmidt's Jahr.*, 1872, t. CLV, p. 194). — A. Verdalle, *Sarcome du nerf optique et de la sclérotique* (*Bordeaux méd.*, 1873, p. 13). — G. Walker, *A case of fibroid tumour, occurring in the stump of an enucleated eyeball* (*Liverpool and Manchester m. and s. Report*, 1877, Liverpool, 1878, 228). — J.-M. Prouff, *Sarcome de la choroïde de l'œil droit; énucléation du globe oculaire* (*J. Soc. de méd. et de pharmacie de la Haute-Vienne*, Limoges, 1879). — Gayet, *Un cas de sarcome fasciculé de l'épisclère avec envahissement de la cornée* (*Gaz. hebdomad. de med. et de chirurgie*, Paris, 1879, p. 823-827). — J. Hirschberg, *Zur Prognose der Aderhaut Sarcom* (*Archiv für pathol. Anat. und Phys.*, Berlin, 1882, t. LXXXIX, p. 1). — R. Deutschmann, *Sarcom der Aderhaut in einem sehr frühen Stadium*, etc. (*Arch. f. Ophthalm.*, Berlin, 1881, XXVII, 308-310). — Fuchs, *Das Sarcom der Uvealtractus*, Wien, 1882, p. 153. — E. Bock, *Ueber einen sarcomartigen Biliverdin enthaltenden Tumor der choroidea* (*Arch. fur pathol. Anat. und Physiol.*, Berlin, 1883, XLI, 442). — A. Dehenne, *Étude sur le sarcome de la choroïde* (*Union médicale*, 16 et 18 février 1886, p. 265 et 277).

*Fibrome embryonnaire mélanique* (*mélano-sarcome*). — Cette néoplasie a pour origine les éléments de la choroïde ou de l'iris; elle est un des points de départ les plus communs des tumeurs mélaniques de l'organisme. Sa fréquence dans l'œil est relativement grande; suivant Fuchs, on l'observerait environ une fois sur mille cinq cents malades. De même que les fibromes embryonnaires à cellules rondes ou fusiformes, le fibrome mélanique est tout d'abord difficile à reconnaître si ce n'est à l'ophthalmoscope, où il se présente sous forme de tache brune ou noire, couleur de sépia, ordinairement arrondie et bien limitée. La rétine, tout d'abord soulevée, reste adhérente à la choroïde; mais au fur et à mesure du développement de la tumeur, elle se trouve refoulée en dedans et décollée. Le cristallin et l'iris sont projetés en avant, les nerfs ciliaires comprimés, ce qui amène la dilatation de la pupille. L'œil devient de plus en plus dur et tendu, les vaisseaux péricornéens s'injectent, le cristallin perd sa transparence, la cornée et la sclérotique s'amincissent

peu à peu, font hernie et finissent par être perforées le plus souvent au bout de plusieurs années, mais quelquefois aussi en moins d'un an, chez les enfants surtout. En même temps, le néoplasme s'étend du côté du nerf optique, l'infiltre et se continue jusque dans la cavité crânienne.

Le fibrome embryonnaire mélanique naît ordinairement dans le tissu conjonctif pigmenté de la choroïde, en dehors de la rétine, de la sclérotique et même de la couche épithéliale pigmentée (fig. 182). Il est composé de cellules fusiformes, quelquefois aussi de cellules rondes ou étoilées, pourvues de noyaux et de nucléoles très manifestes (fig. 182, *a*), imprégnées d'un pigment distinct de celui de la couche épithéliale, mais entièrement semblable à celui des cellules de la *lamina fusca* et du pa-

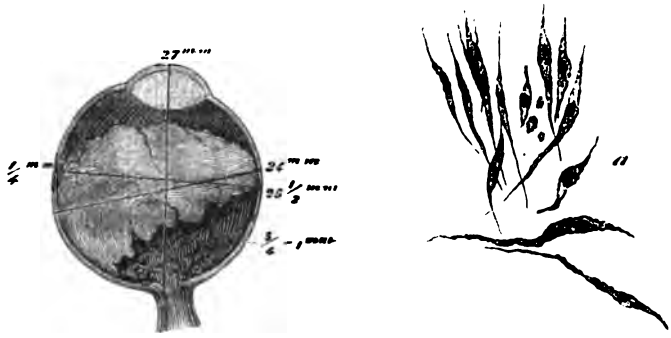


FIG. 182. — Fibrome embryonnaire mélanique, développé dans la région équatoriale de l'œil. — *a*, cellules fusiformes pigmentées (de Wecker.)

renchyme de l'iris (Virchow). Ce pigment offre tous les caractères dont il a été question ailleurs (voy. *Fibrome embryonnaire mélanique*, t. I, p. 369). La substance intermédiaire est variable et, d'une façon générale, concorde avec les tissus d'où part la lésion ; c'est ainsi que les cellules, au niveau de la choroïde, sont séparées par une substance fibrillaire très mince, à peine appréciable, et, dans la sclérotique, par des lamelles fibreuses plus denses. Cette trame n'est généralement pas colorée ; mais il arrive parfois qu'une partie de ses éléments se trouve infiltrée de pigment.

L'origine de celui-ci n'est pas nettement déterminée, car, si quelques auteurs le considèrent comme un dérivé de l'hématine, il en est d'autres, et je suis du nombre, qui l'attribuent aux qualités physiologiques des cellules fibromateuses, qualités analogues à celles que possèdent les cellules du stroma de la choroïde. D'ailleurs, il importe de faire remarquer

que le sang ne renferme pas de pigment et que celui-ci ne provient pas, dans l'espèce, d'extravasations sanguines transformées. Ajoutons que le sang charrie du pigment dans les cas seulement où l'organisme est le siège de tumeurs métastatiques multiples, et, en effet, c'est uniquement dans ces conditions que l'urine acquiert la propriété de noircir, après avoir été exposée à l'air pendant quelques heures (Eiselt) ou lorsqu'on y ajoute de l'acide nitrique.

Le fibrome embryonnaire mélanique ne se propage pas seulement aux organes de voisinage, il tend encore à se généraliser dans d'autres parties, notamment dans le foie, les reins, les poumons, le cœur et le tube digestif. Alors ce sont très probablement des cellules migratrices qui jouent le rôle d'intermédiaire, mais dans d'autres circonstances il se produit une simple migration de pigment dans la rétine et ailleurs, sans aucune formation néoplasique.

Le fibrome mélanique se rencontre aux différents âges de la vie, depuis deux ans jusqu'à soixante-dix-huit; il est relativement plus fréquent chez l'homme que chez la femme, bien que cette dernière soit plus prédisposée au cancer. Les deux yeux offrent une tendance à peu près égale au développement de cette lésion qui les envahit rarement d'une façon simultanée (5 fois sur 259 cas). Dans un certain nombre de cas, il a été possible d'attribuer au traumatisme l'origine du mal survenu plusieurs mois ou même quelques années après l'action d'un agent vulnérant sur l'œil; Raab a rencontré un fragment de bois au sein d'une masse sarcomateuse développée aux dépens de l'iris et de la choroïde.

L'influence de l'hérédité est à peu près nulle, et cette circonstance, avec plusieurs autres, est de nature à séparer le fibrome mélanique de l'épithéliome.

*Fibrome adulte.* — Cette forme de néoplasie a pour localisation plus spéciale la sclérotique et la cornée, contrairement à la choroïde, qui est presque toujours atteinte de fibrome embryonnaire.

Elle se montre sous forme de tumeurs nodulaires, de consistance uniforme, très ferme, de coloration grisâtre ou blanchâtre. Ces tumeurs, assez peu étudiées et d'ailleurs assez rares, ont les caractères histologiques et l'évolution lente du fibrome adulte des autres organes.

Bibliographie. — J.-E. Ryba, *Melanose d. Auges* (*Vierteljahrschr. f. d. prakt. Heilkunde*, Prag, 1845, II, 133-147). — J. Roederer, *De la mélanose en général et de celle de l'œil en particulier*. Strasbourg, 1835. — W.-W. Cooper, *Case of melanoid tumour of the eye* (*London med. Gaz.*, 1843, XXXI, 324). — Von Ammon, *Sur la mélanose de l'œil* (*Ann. de la chirurg. française et étran-*

*gère*, Paris, 1844, XII, 176-181). — C. Robin, *Note sur l'état du cristallin comprimé par les tum. mélaniques du globe de l'œil* (*Gaz. des Hôpitaux*, Paris, 1856, 19). — W. Laurence, *Clin. lect. on melanosis of the eye* (*London med. Gaz.*, 1845, n. s., II, 961-966). — Courtin, *Mélanose du globe de l'œil* (*Bull. de la Soc. anat.*, Paris, 1848, XXIII, 132). — Coursserant, *Ibid.*, 1857, 24. — I. F. Frame, *Case of melanotic cancer of the eye, etc.* (*Guy's hosp. Reports*, 1877, sér. 3, III, 193-196, 1 pl.). — J.-W. Hulke, *Melanoses of the eyeball* (*Transact. of the path. Soc.*, London, 1857, VIII, 320, 1 pl., 324). — Saint-Léger et P. Hervier, *Étude sur la mélanose de l'œil*, etc. (*Ann. d'oculist.*, Bruxelles, 1857, XXXVII, 97-113). — H. Dor, *Sarcome de la choroïde, mélanose*, etc. (*Écho méd.*, Neufchatel, 1860, IV, 349-356, 1, pl. 1). — Wilson, *Melanosis of the eye* (*Med. Press*, Dubl., 1865, LIII, 277, et *Mouvement méd.*, 1868, 246). — Courtin, *Mélanose du globe oculaire droit* (*Bull. Soc. anat.*, Paris, 1848, XXIII, 132). — Stœber, *Mélanose de l'œil* (*Gaz. méd.*. 1855, p. 44). — Nilson, *Un cas de mélanose de l'œil* (*Mouvement médical*, 1868, p. 246). — Schiess-Gemuseus, *Kleinzellig. Melano-sarkoma Choroides beider Augen* (*Arch. f. path. Anat. und Physiol.*, 1865, XXXIII, 495, 505). — R. Virchow, *Pathol. des tumeurs*, trad. fr., Paris, 1869, t. II, p. 272. — Th. Langhans, *Ein Fall von Melanom der Cornea* (*Arch. f. path. Anat. und Phys.*, Berl., 1870, t. XLIX, p. 117, pl.). — W. Manz, *Ueber eine melanot. Geschwulst d. Hornhaut* (*Arch. f. Ophth.*, Berlin, 1871, XXIV, 204-227). — W.-A. von Münster, *Casuist. Beiträge zur Kenntniss d. præcorneal. und conjunctival. melatonischen Neubildungen*. Halle, 1872. — A. Verdalle, *Sarcome mélanique du nerf opt. et de la sclérotiq.* (*Bordeaux méd.*, 1873, II, 13). — L. Brière, *Étude chimique et anatom. sur le sarcome de la choroïde et sur la mélanose intraoculaire*. Paris, 1873. — Wilson, *Sarcoma pigmentorum oculi* (*Dubl. J. med. sc.*, 1876, LXI, 296). — A. Rémy, *Mélano-sarcome du globe oculaire* (*Bull. de la Soc. anat.*, Paris, 1874, XLIX, 717). — Hugo Magnus, *Ein Fall von melanotischem Sarcom der Chorioïden* (*Arch. für path. Anat. und Phys.*, 1875, t. LXIII, p. 356, 1 pl.). — H. Schiess-Gemuseus, *Zur Casuistik der Iristumoren* (*Arch. f. path. Anat. und Physiol.*, Berlin, 1877, LXIX, 100). — J.-W. Legg, *Melanotic sarcoma of the eyeball; secondary growths in the organs of the chest and belly, particul. in the liver* (*Transact. of the pathol. Soc.*, London, 1877-78, XXIX, 225-230). — W.-S. Watson, *Case of melanotic Sarcoma of the eyeball* (*Trans. of the path. Soc. of London*, 1879, XXX, 410). — Dianoux, *Mélano-sarcome de l'œil* (*Bull. de la Soc. anat. de Nantes*, 1880, Paris, 1881, IV, 36). — Hirschberg, *Ein Fall von Melanocarcinoma polyposum præcorneale* (*Arch. f. path. Anat. und Physiolog.*, 1870, t. 41, p. 515). — A. Bimsenstein, *Du mélano-sarcome de la région antérieure et extérieure de l'œil* (Thèse de Paris, 1879, et *Rec. d'ophth.*, Paris, 1879, 3e s., I, 593-659). — Carré, *Des tumeurs mélaniques, observation du mélano-sarcome de la conjonctive et de la cornée, datant de vingt-cinq ans* (*Gaz. d'ophthalmologie*, 1er juin 1879). — H. Knapp, *Two cases of melano-sarcom of the ciliary body and choroid* (*Med. Records*, New-York, 1880, XVII, 157). — J. Hirschberg, *Zur Prognose des Ader-*

*hautsarcoms* (*Arch. f. path. Anat. und Physiol.*, Berlin, 1882, t. LXXXIX, p. 1). — LAGRANGE, *Du sarcome mélanique de la conjonctive* (*France médicale*, août 1884, p. 1111).

CHONDROME. — Le chondrome de l'œil est une lésion sur laquelle la plupart des auteurs sont silencieux, ce qui prouve sa rareté. Je n'ai trouvé qu'un seul cas rapporté par Chisolm (1) où il fût question de cette néoplasie. Elle était très ancienne, vingt-deux ans d'existence, mais ce serait un tort d'en conclure que tous les chondromes de l'œil évoluent de la même façon. Cette lésion apparaît dans certains cas au sein d'un fibrome embryonnaire.

OSTÉOME. — L'ostéome est une néoplasie relativement plus fréquente dans l'œil que dans tout organe parenchymateux. Il se développe de préférence entre la rétine et la choroïde, c'est-à-dire sur la face interne de cette dernière membrane, et, pour quelques auteurs, dans la lame vitrée. En raison de ce point de départ, sans doute, il s'étale assez ordinairement sous la forme d'une lame ou même sous celle d'un entonnoir perforé à sa partie postérieure pour livrer passage au nerf optique, et dont la cavité peut être remplie par la rétine plus ou moins déformée. Cette lésion offre la consistance du tissu spongieux des os, et d'ailleurs, vue au microscope, elle possède les caractères de ce tissu. Elle est composée de lamelles présentant des ostéoblastes, des canalicules osseux, et même des espaces médullaires contenant des gouttelettes de graisse, en sorte que tous les éléments constituants de l'os s'y rencontrent.

La marche de cette lésion est lente, et sa durée fort longue; mais, tandis qu'elle évolue dans la région postérieure de l'œil dont les ressources nutritives sont conservées, les parties antérieures, moins bien nourries, deviennent le siège d'infiltrations calcaires. Aussi le cristallin est-il en général déformé, blanc jaunâtre, calcifié et de consistance pierreuse, l'iris refoulé en avant et atrophié, la cornée opaque. Le globe oculaire apparaît ordinairement déformé, anguleux; son volume, assez normal, ou du moins fort peu augmenté, est, dans quelques cas, plutôt diminué.

L'ostéome oculaire, avec ses inégalités et ses pointes, peut devenir une cause d'irritation tant que la portion antérieure du globe conserve ses nerfs ou ses espaces lymphatiques, et donner naissance à un travail phlegmasique très douloureux, à des lymphangites qui, passant le long du nerf optique, arrivent à produire la phlegmasie de l'autre œil, et cela après une période de calme de plus de vingt ans.

(1) J.-J. Chisolm, *Intra-ocular enchondrom of twenty-two years growth*, etc. (*Arch. of ophth. and otol.*, New-York, 1873, t. III, p. 1-16, et *Rev. des sc. méd.*, t. II, p. 961).

L'ostéome survient rarement dans un œil absolument sain; il se rencontre de préférence dans des yeux déjà lésés, se développe aux dépens de produits inflammatoires, ou mieux d'un tissu conjonctif jeune, et, dans quelques cas même, apparaît au sein d'un fibrome embryonnaire. Les maladies qui prédisposent le plus à cette néoplasie sont les choroïdites déterminées par un traumatisme contondant. L'ostéome oculaire peut exister à tous les âges de la vie, mais on le rencontre surtout pendant la jeunesse et chez les jeunes enfants.

BIBLIOGRAPHIE — DUBRUEIL, *Note sur un ostéoïde développé dans l'œil* (*Mém. des hôpitaux du Midi*, Paris, 1829, I, 133-139). — MANNOURY, *Ossification trouvée dans un œil, et qui probablement était formée aux dépens de la membrane cellulaire qui existe entre la rétine et la choroïde* (*Gaz. m. de Paris*, 1839, 2 s., VII, 490). — A. MULLER, *De ossificat. retinæ aliarumque oculi partium*. Halis, 1843. — J. KIRK, *Osseous deposit in the hyaloid membrane and crystalline lens, of the human eye* (*Manch. J. m. sc.*, Lond. et Edinb., 1873, p. 432, 434). — J. HULKE, *Separat. of the retina and choroid by a firm fibrous subst., in part converted into true bone* (*Trans. of the path. Soc.*, London, 1857, VIII, 319, 1 pl.). — Le même, *Thin cup of bone on the inner surface of the choroid* (*Ibid.*, p. 320). — SICHEL, *Iconographie ophthalmique*, p. 432, 438, 494. — DIEU, *Bull. de la Soc. anat.*, 1865, p. 172. — H. SCHMIDT, *Ueber Knochenneubildung im Inneren des Auges*. Erlangen, 1861. — LAENNEC, *Ossifications de la choroïde. Réflexions sur les ossifications de l'œil* (*Gaz. méd.*, 1862, p. 246). — MALASSEZ, *Ostéome de l'œil situé entre la choroïde et la rétine; calcificat. du cristallin* (*Bull. de la Soc. anat.*, Paris, 1869, XLIV, 39-41). — W.-S. WATSON, *Cases of bony deposit in the eye* (*Trans. of the path. Soc.*, London, 1871, XXII, 225-228). — P. HEDENIUS, *Osteoma chorioidis oculi* (*Upsala Läk. Förh.*, 1874-75, X, 513). — R. TAYLOR, *Specimen of true bone from the human eye* (*Tr. of the path. Soc.*, London, 1855, LVI, p. 300, 302). — OBRÉ, *Mass of true bone removed from the human eye* (*Ibid.*, London, 1859-60, t. XI, p. 226-229, 1 fig.). — ZACH. LAURENCE, *Bony degenerat. of the contents of an eyeball* (*Ibid.*, t. XII, 201). — J.-P. SMITH, *Growth of bone in the eye* (*Birmingh. m. Rev.*, 1874, p. 40-43). — E. HART, *Bone from the human eye* (*Tr. of the path. Soc.*, London, 1862, t. XIII, p. 212). — PERRIN, *Ossifications sous-rétiniennes* (*Bull. Soc. chirurg. de Paris*, 1866, p. 97-99). — C.-M. CARLETON, *Case of formation of bone in the eye* (*Tr. Am. med. Ass.*, Philad., 1870). — PARTRIDGE, *Extensive bony deposit on the choroid* (*Tr. m. and phys. Soc.*, Bombay, 1870). — P. B. NORCOM, *Intraocular ossification*, Chicago, 1871, p. 449-454. — J. HALE, *Bony tumour in the eyeball producing sympathetic irritation of the other eye* (*Rec. med. and surg. Reporter*, Phil., 1872, 400). — H. KNAPP, *Ueber Knochenbildung im Auge* (*Archiv f. Augen-und Ohrenheilk.*, 1871, II, 133). — SEELY, *Bone formations in the eye* (*Clinic Cincin.*, 1875, p. 58). — H. POTJANS, *Ueber Knochenneubildung im menschlichen Auge*. Bonn, 1879. — PARISOTTI, *Sur les ossifications dans*

*l'œil* (*Rec. d'ophth.*, IX, p. 462, et *Rev. d. sc. méd.*, XXXII, p. 411). — Bassères et Rochon Duvignaud, *Ostéome de la choroïde* (*Soc. d'anat. et de phys. de Bordeaux*, 19 juillet 1887).

Angiome. — Cette néoplasie, dont la présence a été signalée dans les paupières et la conjonctive, se voit encore dans l'orbite, mais elle affecte peu le globe oculaire. Son siège de prédilection est l'iris où elle se trouve généralement désignée sous les noms de tache pigmentaire, de mélanome bénin. De Wecker (1) considère comme se rapportant à cette lésion une observation de von Graefe (*Archiv f. Ophth.*, t. VIII, 1, 2 pl.), et en rapproche plusieurs cas tirés de la monographie de Knapp « sur les tumeurs de l'œil ». Il s'agit dans ces cas de petites tumeurs ovalaires peu saillantes, pouvant devenir kystiques, ou encore de simples taches pigmentaires qui, pour certains auteurs, auraient la propriété de se transformer en mélanosarcome. De Graefe père, cité par Virchow (2), rapporte le cas d'un angiome de la cornée (staphylôme congénital) chez une jeune fille de sept ans, dont les paupières ne pouvaient plus se fermer. La chambre antérieure était parfaitement libre, et la tumeur enlevée se composait de petits vaisseaux entrelacés et de ramifications d'un blanc laiteux qui furent regardés comme des vaisseaux lymphatiques dont le contenu était coagulé.

Le lymphangiome n'est pas moins fort rare dans l'œil; Tilt pourtant (voy. *Compendium*, p. 147, fig. 125) a observé à la périphérie de la choroïde une série de petites cavités à parois propres, tapissées de cellules endothéliales, et qui avaient pour origine, de même que certains kystes de l'encéphale, les gaines lymphatiques des vaisseaux choroïdiens.

Myôme. — Cette néoplasie est tellement rare dans l'œil que plusieurs auteurs n'en font pas mention ou la décrivent comme un myosarcome. Cependant de Wecker (*loc. cit.*, t. II, p. 477) rapporte avoir observé cette lésion chez un homme de quarante et un ans, après extirpation de l'œil. Une tumeur de la grosseur d'une noisette, adhérente au muscle ciliaire, offrait une coloration rose et était légèrement pigmentée vers sa périphérie. Le cristallin se trouvait atrophié dans sa partie comprimée, la rétine était décollée.

L'examen histologique permit de constater que cette tumeur se composait uniquement de fibres musculaires lisses avec noyaux très distincts et

(1) L. de Wecker, *Traité complet d'ophthalmologie*, Paris, 1886, t. II, p. 350. — Voyez aussi C. Vanlair, *Granulome télangiectasique du corps vitré avec persistance de l'artère hyaloïdienne* (*Arch. de physiol. normale et path.*, Paris, 1880, p. 459).

(2) R. Virchow, *Pathologie des tumeurs*, Paris, 1876, t. IV, p. 98.

en forme de bâtonnets. Ces fibres affectaient une direction longitudinale, excepté dans la partie antérieure de la tumeur, où l'on voyait quelques faisceaux circulaires. Des cellules de tissu conjonctif séparaient les faisceaux de fibres lisses ; elles étaient d'autant plus nombreuses qu'on se rapprochait davantage des parties qui avoisinaient le cristallin et le corps vitré.

### II. — Néoplasies épithéliales.

ÉPITHÉLIOMES DE L'ŒIL ET TUMEURS, DITES PERLÉES, DE L'IRIS. — Le mot épithéliome comprend, comme nous le savons, non seulement le cancroïde, mais encore les tumeurs décrites par les auteurs sous le nom de carcinome, c'est-à-dire toutes les néoplasies provenant des tissus développés aux dépens des feuillets interne et externe et constituées par des éléments épithéliaux. Aussi ne pouvons-nous, à l'exemple de certains auteurs, admettre l'existence d'un cancer de la choroïde, membrane qui ne renferme pas d'épithéliums, bien que Puech (1) ait parlé d'un adénome de cette membrane, et nous sommes surpris de voir des ophthalmologistes distingués décrire tout à la fois un épithéliome et un cancer médullaire de la conjonctive. En réalité, l'épithéliome de l'œil, comme tous les épithéliomes, quel qu'en soit le siège, est primitif ou secondaire. Cette dernière forme, peu étudiée jusqu'ici, est relativement rare, à cause sans doute des rapports difficiles de la circulation de l'œil avec la circulation générale ; néanmoins, on conçoit qu'elle peut revêtir toutes les variétés épithéliomateuses. La première forme, par contre, plus commune, a son point de départ dans les éléments épithéliaux qui entrent dans la composition de l'œil, et, partant, elle offre deux variétés, l'une superficielle, l'autre profonde, suivant qu'elle prend naissance dans les couches épithéliales de la conjonctive et de la cornée ou dans les couches profondes de l'œil, couche pigmentaire de la rétine.

L'épithéliome superficiel de l'œil ou épithéliome conjonctivo-cornéen a été décrit plus haut (voy. p. 863) ; nous n'avons pas à y revenir, si ce n'est pour dire qu'il a son origine constante dans les éléments de la couche épithéliale qui revêt la cornée aussi bien que la conjonctive.

L'épithéliome profond de l'œil ne peut provenir que d'éléments épithéliaux, et comme ces éléments se rencontrent uniquement dans la couche pigmentaire périphérique à la couche des cônes et des bâtonnets, laquelle, en raison de son origine, doit être rattachée à la rétine, il y a lieu de se demander si un certain nombre de mélanomes de l'œil ne

(1) Puech, *Adénome de la choroïde* (*Rev. des sc. méd.*, t. XXXII, p. 271).

sont pas des végétations de cette couche, et partant, des épithéliomes; c'est là chose assez vraisemblable et qui tout au moins mérite l'attention des anatomo-pathologistes.

A côté de l'épithéliome qui a pour caractère d'infiltrer les tissus du voisinage, de les atrophier et de les détruire, se placent les *tumeurs* dites *perlées de l'œil* qui ont pour siège spécial l'iris, sont formées d'éléments épithéliaux et se distinguent par une évolution spéciale, différente de celle du cancroïde.

Ces lésions, que Rothmund désigne sous le nom d'épidermoïdomes, ont reçu de Monoyer et de Masse la dénomination peu significative de *tumeurs perlées*. Elles ont un aspect jaune pâle qui s'accentue avec leur développement, sont arrondies, fermes ou de consistance un peu molle, quand elles renferment un produit de sécrétion glandulaire.

Ces tumeurs enkystées dans un certain nombre de cas sont composées de cellules épidermiques à disposition concentrique, entremêlées de gouttelettes de graisse et de cristaux de cholestérine. Les kystes dits séreux de l'iris ne diffèrent de ces tumeurs que par leur contenu parfois liquide; ils ont très vraisemblablement en effet la même origine, car leur intérieur se trouve garni d'une couche épithéliale; il faut en excepter toutefois certains kystes dus aux plissements de l'iris (de Wecker) ou à la division de cette membrane en deux couches (Feuer).

L'accroissement de ces lésions est des plus lents, et dans une certaine mesure subordonné à l'état d'irritation de l'œil. Cet organe, au bout de quelque temps, s'accommode à la présence de cette sorte de corps étranger, et il en résulte une période de calme, qui, plus tard, peut être interrompue, sans raison bien définie, par de nouvelles poussées irritatives. Le désordre de la vision résulte non seulement de l'empiétement du kyste sur le champ pupillaire, mais encore du glaucome que son adossement à la rigole de Fontana peut occasionner, et cependant il y a intérêt à ne pas toucher à ces tumeurs tant qu'elles restent stationnaires.

L'origine de ces lésions est restée longtemps inconnue; mais, lorsque Reverdin eut fait connaître la greffe épidermique, on fut conduit à rapporter à une greffe la formation de ces tumeurs, d'autant plus que quatre-vingt-trois fois sur cent, chez l'homme, les tumeurs perlées ou les kystes de l'iris succèdent à des plaies pénétrantes de la cornée. Afin de vérifier cette hypothèse très vraisemblable, Masse introduisit dans la chambre antérieure de trois lapins trois à quatre cils arrachés avec leur bulbe, mais dépourvus de leurs follicules pileux; huit mois après l'opération, deux de ces animaux présentaient les cils inaltérés dans la chambre antérieure et les supportaient fort bien. Ceux-ci étant venus s'accoler au-de-

vant de l'iris, mais sans s'y greffer, la conclusion fut que la présence de tumeurs épithéliales de l'œil coexistant avec des cils dans la chambre antérieure, ne doit pas être attribuée à la simple greffe de ces derniers. Au contraire, en introduisant dans cette même chambre de petits lambeaux de peau comprenant des cils, on obtient assez facilement la greffe de ces parties sur l'iris. Le fragment de peau s'unit au tissu de ce voile membraneux qui s'irrite au point de contact de la greffe. Masse a obtenu ainsi, chez le lapin, la greffe de différents éléments cutanés, épithéliaux et glandulaires, sans qu'il fût nécessaire de blesser au préalable la membrane irienne. Les greffes conjonctivales ont produit chez les animaux en expérience tantôt des tumeurs épithéliales pédiculées et tantôt des kystes, les premières prenant naissance aux dépens des éléments épithéliaux de la muqueuse, les seconds ayant leur origine dans les glandes conjonctivales. Ainsi, Masse pense que chez l'homme les tumeurs épithéliales et les kystes de l'iris se forment par la greffe du follicule d'un cil arraché de la peau ou de la conjonctive, et introduit dans la chambre antérieure à la suite d'un traumatisme de la cornée.

Bibliographie. — Rothmund, *Klin. Monatsbl.*, 1872, t. IX, p. 397. — T. Monoyer, *Epithelioma perlé ou margaritoïde de l'iris* (*Gaz. méd. de Strasbourg*, 1er juin 1872). — N. Feuer, *Zur Lehre von Wesen d. serösen Iriscysten* (*Wien. med. Presse*, 1875, XVI, 8, 9, et *Rev. des sc. méd.*, t. XIX, p. 331). — E. Masse, *De la formation par greffe des kystes et des tumeurs perlées de l'iris* (*Congrès des Soc. savantes à la Sorbonne*, 22 avril 1881). — Le même, *Des tumeurs perlées de l'iris*. Bordeaux, 1881. — G. Dron, *Étude sur les cancers de l'œil*. Paris, 1884. — L. de Wecker, *Traité complet d'ophthalmologie*, Paris, 1886, t. II, p. 346.

## § 4. — Hypoplasies.

L'œil subit avec l'âge des modifications semblables à celles de tous les organes; mais dans quelques circonstances ces modifications se montrent avant le temps et doivent être regardées comme des désordres pathologiques.

Stéatose. — Toutes les parties de l'œil sont, avec l'âge, plus ou moins prédisposées à cette dégénérescence, certaines cataractes séniles n'ont pas d'autre origine; mais la cornée, malgré sa structure, est la membrane de l'œil où ce désordre a été le mieux étudié. Il se montre le plus habituellement à la circonférence de cette membrane, où il est connu sous

le nom d'arc sénile ou *gérontotoxon*, et apparaît en général à un âge déjà avancé de l'existence, sous la forme d'un cercle opaque, jaune grisâtre ou jaune blanchâtre, situé à un millimètre du limbe conjonctival et d'ordinaire plus développé à la partie supérieure de l'œil, où il reste parfois localisé. Les bords de ce cercle se perdent insensiblement dans le tissu sain de la cornée, et les deux yeux sont le plus souvent intéressés; il n'existe cependant aucun trouble visuel, si ce n'est lorsque, par exception, la lésion s'étend sur la cornée, dont la consistance d'ailleurs reste normale. Les recherches histologiques faites par Canton, His, Virchow, Arnold, Ch. Robin et autres, ont appris que le cercle sénile est dû à l'infiltration graisseuse des cellules fixes de la cornée, lesquelles sont parfois résorbées et laissent à leur place des traînées constituées par des groupes de molécules graisseuses, au milieu desquelles se rencontrent des rudiments de noyaux. Parallèlement disposées, ces traînées affectent la direction des espaces lymphatiques que tapissent les cellules fixes tombées en dégénérescence.

Située à une certaine distance du bord cornéen et dans les régions de la cornée les plus rapprochées des vaisseaux, cette lésion a pu être considérée, par Arnold notamment, comme liée au transport de molécules graisseuses dans la cornée. Elle coexiste assez habituellement du reste avec d'autres désordres, parmi lesquels il faut citer la dégénérescence des muscles de l'œil et du cœur, celle des vaisseaux, etc.; mais jusqu'ici aucune relation bien définie ne paraît devoir être établie entre ces diverses lésions. Canton, qui reconnut le premier la constitution graisseuse de l'arc sénile, en chercha l'origine dans un trouble nutritif consécutif à un état morbide des vaisseaux. On sait, en effet, que l'artère ophthalmique est souvent modifiée en pareil cas, comme aussi les muscles de l'œil, tandis que les carotides et l'aorte sont le siège de plaques athéromateuses. Néanmoins, ce serait trop s'avancer si, de ce fait, on en arrivait à conclure, avec plusieurs auteurs, que les personnes atteintes de *gérontotoxon* sont plus particulièrement prédisposées aux ruptures vasculaires et aux lésions encéphaliques.

BIBLIOGRAPHIE. — SCHÖN, *Ueber den Marasmus senilis der Kapsel und Linse im menschlich. Auge* (*Ammon's Zeitschr. f. die Ophthalmol.*, Dresden, 1831, t. I, p. 162). — R. VIRCHOW, *Archiv f. path. Anat. und Physiol.*, Berlin, 1852, t. IV, p. 228. — CANTON, *On the arcus senilis, or fatty degeneration of the cornea.* London, 1863. — ARNOLD, *Die Bindehaut der Hornhaut und d Greisenbogen.* Heidelberg, 1860. — A. TESTELIN, Art. ARC SÉNILE (*Dictionn. des Sciences méd.*, Paris, 1867, t. VI, p. 4). — O. BECKER, *Zur Anatom. der ges. und krauken Linse.* Wiesbaden, 1883.

Cholestéarinose. — Une dégénérescence qui se rapproche de la stéatose est celle qui a pour effet la production de cristaux de cholestérine dans les différents milieux de l'œil, notamment dans le corps vitré, où elle donne lieu au phénomène connu sous le nom de synchysis étincelant. Ce désordre n'est, en somme, si l'on tient compte des produits régressifs auxquels il donne lieu, qu'une dégénérescence graisseuse assez semblable à l'athérome des artères. Le corps vitré, vu à l'ophthalmoscope, se trouve parsemé d'innombrables brillants constitués par deux ordres de cristaux, les uns petits, d'aspect argenté (tyrosine), les autres plus volumineux, ayant un chatoiement coloré, et souvent réunis en masse (cholestérine). Ces cristaux ont pour siège de prédilection les couches les plus voisines du cristallin et du corps ciliaire, plus rarement les couches postérieures voisines de la rétine. Reconnus tout d'abord par Baker et Stout, les cristaux de cholestérine sont en général groupés en amas, superposés et parfois surmontés de cristaux de tyrosine (fig. 183); rarement isolés, ces derniers forment des masses sphériques étoilées. Enfin, il peut exister, comme l'a vu Poncet, à côté de ces divers cristaux, des masses globuleuses de phosphate de chaux garnies d'aiguilles cristallines. Tous ces produits sont certainement l'effet de l'altération préalable d'un exsudat inflammatoire, sinon des éléments propres du corps vitré ou même des parties voisines.



Fig. 183. — 1, houppes de cristaux de tyrosine accolés à des cristaux de cholestérine; 2, masses sphériques de tyrosine; 3, cristaux de tyrosine déposés sur de la cholestérine; 4, plaques de cholestérine avec une fente à laquelle se trouvent attachées des aiguilles de tyrosine.

La *calcification* est un autre mode de dégénérescence qu'il n'est pas rare de rencontrer dans l'œil, et qui a été parfois confondu avec une ossification réelle; elle consiste uniquement dans l'infiltration par des sels de chaux des éléments constituants de l'œil et plus souvent peut-être elle a pour siège un exsudat inflammatoire. En conséquence, elle se distingue nettement de l'ostéome, qui est formé par un véritable tissu osseux de nouvelle formation.

Bibliographie. — Parfait Lendron, *Rev. méd.*, 1828, t. V, p. 203. — Desmarres, *Synchysis étincelant, ramollissement du corps vitré avec étincelles au fond de l'œil* (*Annal. d'oculistique*, 1845, t. XIV, p. 220). — A. Robert, *Note sur*

*un cas de synchysis étincelant* (*Bull. Acad. de méd.*, Paris, 1846-47, XII, 924). — A.-B. Stout, *Note sur un cas de synchysis étincelant* (*Ann. d'ocul.*, Bruxelles, 1846, XVI, 74-79). — Pétrequin, *Sur une nouvelle variété de synchysis étincelant* (*Ann. d'ocul.*, Bruxelles, 1848, t. XX, p. 69, 76, et *Gaz. méd.*, Paris, 1848, 3 s., III, 884-886). — Dohlhoff, *Cholestearin-Ablagerungen im Auge* (*Deutsche Klinik*, Berlin, 1850, II, 188). — T. Günsburg, *Scintillatio pupillæ* (*Deutsche Klinik*, Berlin, 1850, II, 78). — Chassaignac, *Synchysis étincelant* (*Bull. Soc. de chirurgie de Paris*, 1851, 126-164). — Schinkel, *Scintillatio* (*Med. Zeitg.*, Berlin, 1851, XX, 239). — Seidl, *Ueber das Vorkommen und die Bedeutung der Cholestearinkrystalle im Auge* (*Wien. med. Wochenschr.*, 1851, I, 541-557). — C. Hanke, *De Cholestiaria oculi*, Dorpati, 1872. — Schauenburg, *Ueber Cholesterinbildung im menschl. Auge*, Erlangen, 1852. — Schindler, *Das « Leuchten der Augen » (scintillatio pupillæ) der* Marie Dittrich (*Deutsche Klinik*, Berlin, 1852, IV, 109-112). — W. Rau, *Beobachtung eines Falles von Scintillatio oculi* (*Arch. f. Ophth.*, Berlin, 1855, I, 212-218). — A. von Graefe, *Ueber das ophthalmoskopische Erscheinen von Cholestearin zwischen Netzhaut und Chorioidea* (*Arch. f. Ophthal.*, Berlin, 1856, II, 2. Abth., 319, 322). — Williams, *Crystals of cholesterine in the eye* (*Boston med. and s. J.*, 1856, liv. 440). — H. Lehmann, *Cholestearinkrystaller i Oiet* (*Hosp. Tid.*, Kjobenh., 1859, II, 37). — Galezowski, *Du synchysis étincelant* (*Ann. d'ocul.*, Bruxelles, 1864, III, 125-131). — W.-W. Seely, *Cases of cholesterine in the vitreous humor* (*Cincin. Lancet and Obs.*, 1866, n. s., IX, 67-71). — Gayet, *Quelques notes sur la scintillation oculaire* (*Mém. et compt. rend. Soc. des sc. méd. de Lyon*, 1867, XIX, 196, 210, 219). — Gros, *Note sur le synchysis étincelant* (*Ann. d'ocul.*, Bruxelles, 1867, XXXVIII, 157, 165). — J. Tweedy, *Cholesterine in the eye* (*Lancet*, London, 1873, II, 519). — Fano, *Cholestérine du synchysis étincelant du corps vitré gauche; névro-rétinite des deux côtés se terminant par atrophie des nerfs optiques* (*Journ. d'ocul. et de chirurg.*, Paris, 1874, II, 223). — J. Hirschberg, *Ueber Cholestearinbildung im Auge* (*Deutsche Ztschr. f. prakt. Med.*, Leipz., 1874, 470, 1876, III, 39). — H. Chambré, *Contribution à l'étude du synchysis étincelant*. Paris, 1876. — Carré, *Synchysis étincelant* (*Bull. Soc. de méd. pratique de Paris*, 1877, 141, 146). — Pflüger, *Hochgradige Amblyopie bedingt durch glashäutige Wucherungen und krystallinische Kalkablagerungen an der Innenfläche der Aderhaut* (*Klin. Monats. für Augenheilkunde*, sept. 1875, t. XIII, p. 333, et *Rev. des sc. méd.*, 1876, t. VIII, p. 327). — F. Poncet, *Observ. de synchysis étincelant de la Soc. de chirurgie*, Paris, 1876, n. s., II, 540-550. — G. Strawbridge, *Cholesterine crystals found in the anterior chamber and on the anterior surface of iris, as well as in the vitreous humour, with a large bone formation in an eyeball atrophied by traumatic irido-cyclitis of six years' standing* (*Tr. Am. ophth. Soc.*, New-York, 1876, II, 306). — Schöler, *Fall von massenhafter Ansammlung von Cholestearinkrystallen in der vorderen Kammer* (*Verhandl. d. Berlin. med. Gesellsch.*, 1879-1880, 1881, XI, 116-119).

## ANOMALIES DE CIRCULATION

### § 1er. — Anémies.

Les anémies oculaires n'ont peut-être pas été l'objet de toute l'attention qu'elles méritent, et cela sans doute à cause de la difficulté qu'il y a à les observer. Elles sont de deux ordres, tantôt liées à une anémie générale, tantôt circonscrites et localisées au globe oculaire.

Les anémies oculaires résultant d'une anémie générale et d'une diminution notable de la masse sanguine se distinguent par la décoloration et la pâleur relative de la rétine, avec ou sans taches purpuriques, l'absence d'injection de la choroïde et de l'iris, la pâleur de la sclérotique.

Les anémies localisées proviennent d'une obstruction artérielle par thrombose ou par embolie (voy. plus loin), ou sont subordonnées à l'état des nerfs vaso-moteurs et produites par la contraction plus ou moins étendue des vaisseaux oculaires. Ces dernières, ou anémies névropathiques, ont pour caractère la décoloration partielle ou même totale des membranes de l'œil ; mais il faut reconnaître que, vu la pigmentation de la choroïde, l'anémie de l'œil est assez généralement difficile à déterminer, malgré l'emploi de l'ophthalmoscope.

La syncope, l'attaque épileptique et d'autres circonstances pathologiques pouvant agir directement ou par acte réflexe sur les vaisseaux rétiniens, sont les causes de l'anémie ou de l'ischémie névropathique.

### § 2. — Hypérémies.

Les hypérémies de l'œil ont été, plus que les anémies, l'objet de l'attention des spécialistes ; néanmoins leur étude laisse à désirer. Elles sont, en vérité, difficiles à constater, en raison de la pigmentation de la choroïde, mais il n'est pas admissible qu'elles diffèrent des hypérémies des autres organes, et l'on peut les classer comme celles-ci sous trois chefs : *hypérémies angiopathiques, hypérémies névropathiques, hypérémies hémopathiques.*

Hypérémies angiopathiques. — Résultat d'une altération des vaisseaux artériels ou d'un obstacle apporté à la circulation veineuse, ces hypérémies peuvent occuper les différentes membranes de l'œil, mais on les observe plus particulièrement dans la rétine, où elles se traduisent par la

réplétion et la dilatation des vaisseaux artériels comme dans l'artério-sclérose, ou des vaisseaux veineux comme dans les affections cardiaques ou pulmonaires chroniques, et dans l'obstruction de la veine ophthalmique par une tumeur ou toute autre cause.

Ces hypérémies ou hypérémies passives se font remarquer par la prédominance du calibre des veines sur celui des artères. La marche de ces lésions varie suivant que le système artériel ou le système veineux est en cause; leur durée, subordonnée à l'état des vaisseaux, à celui du cœur ou des poumons, est ordinairement longue, et pour ce motif leur pronostic est sérieux.

Hypérémies névropathiques. — Caractérisées par la dilatation avec ou sans battements des vaisseaux d'une ou plusieurs membranes oculaires, ces hypérémies produisent un afflux sanguin qui a pour effet la rougeur de ces membranes, la tension de l'œil et vraisemblablement aussi l'élévation de la température. Liées à un trouble direct ou réflexe du système nerveux vaso-moteur, elles sont l'effet de la fatigue de la rétine par un travail trop assidu, ou de son excitation par une vive lumière; mais elles peuvent dépendre encore de causes pathologiques locales, comme la névralgie ou l'altération de la cinquième paire, ou même de causes générales parmi lesquelles l'impaludisme tient le premier rang.

Les hypérémies, liées à l'impaludisme, ou bien accompagnent les accès pernicieux, ou bien se rapportent, comme l'indique le nom d'ophthalmie intermittente, à une névralgie de l'œil. Cette dernière forme n'occupe généralement qu'un seul côté et consiste dans une congestion plus ou moins forte de tout l'appareil oculaire, avec photophobie, larmoiement, rétrécissement de la pupille, et souvent tuméfaction œdémateuse des régions voisines. Il serait bien utile de pouvoir différencier chacune de ces manifestations; mais la confusion admise jusqu'ici entre les diverses hypérémies est la cause principale du peu de connaissance que nous avons du diagnostic différentiel de ces lésions. Il importe donc à l'avenir de s'appliquer à les distinguer cliniquement.

Hypérémies hémopathiques. — Plus rares que les précédentes, ces lésions s'observent dans la leucémie, où les vaisseaux sanguins sont remplis tout à la fois de globules rouges et de leucocytes, dans le scorbut, où le sang circule difficilement, dans l'empoisonnement oxycarboné (Guépin) et dans plusieurs autres intoxications.

Les hypérémies hémopathiques se localisent de préférence aux membranes les plus vasculaires et aux parties déclives, elles se rapprochent

ainsi des hypérémies angiopathiques plus que des congestions névropathiques. Leur étude, comme celle de ces derniers désordres, est jusqu'ici à peine ébauchée, et en tout cas fort incomplète.

BIBLIOGRAPHIE. — W. GRIESINGER, *Traité des maladies infectieuses*, Trad. franç., Paris, 1868, p. 59. — PONCET DE CLUNY, *Rétino-choroïdite palustre* (*Compt. rend. et Mém. de la Soc. de Biologie*, Paris, 1878, p. 278). — L. DE WECKER, *Hypérémie de la rétine* dans *Traité complet d'ophthalmologie*, Paris, 1887, p. 53.

## § 3. — HÉMORRHAGIES.

Toutes les parties de l'œil sont sujettes aux hémorrhagies, mais ces lésions, faciles à observer depuis l'emploi de l'ophthalmoscope, se rencontrent de préférence dans la choroïde et la rétine. Les conditions dans lesquelles elles surviennent ne diffèrent pas de celles des hémorrhagies des autres organes ; aussi, tenant compte de leur pathogénie, nous étudierons successivement les *hémorrhagies angiopathiques*, les *hémorrhagies névropathiques* et les *hémorrhagies hémopathiques*.

HÉMORRHAGIES ANGIOPATHIQUES. — Placées au premier rang en raison de leur fréquence relative et de l'abondance de l'épanchement sanguin, ces hémorrhagies, dont le siège initial est souvent difficile à déterminer, forment en général des foyers arrondis ou étalés (hémorrhagies en plaques) assez semblables à des vases à bords ronds et à ouverture rectiligne au sein de la choroïde, de la rétine, ou entre ces deux membranes. Elles en écartent les éléments, et dans certains cas se répandent jusque dans le corps vitré, qu'elles transforment en un véritable caillot sanguin. L'espace intervaginal des nerfs optiques est le point de départ habituel de ces forts épanchements, qui s'étendent de préférence vers le pôle postérieur et la *macula lutea*, refoulant sur leur passage les fibres de la rétine. A part ces foyers volumineux dont la résorption est difficile, le sang épanché subit ici les diverses transformations et les changements de coloration que nous avons décrits ailleurs. L'irritation produite par ces épanchements est suivie de la sclérose des tissus voisins et de véritables cicatrices pigmentées, sous forme de traînées ou de plaques plus ou moins irrégulières.

Par les désordres qu'elles déterminent au sein des membranes oculaires, les hémorrhagies en question sont des lésions graves, ou du moins compromettantes pour la vision. Les altérations vasculaires qui leur

donnent naissance sont variables : l'artério-sclérose, les anévrysmes miliaires comptent parmi les principales, aussi leur coïncidence avec les hémorrhagies de l'encéphale n'est-elle pas rare. Or, de même que ces hémorrhagies sont communes chez les herpétiques (voy. notre *Traité de l'herpétisme*), de même l'apoplexie de l'œil est fréquente dans cette maladie, et son existence doit nous mettre en garde vis-à-vis de l'hémorrhagie des centres nerveux. Tout ce qui apporte un obstacle à la circulation dans les troncs artériels ou veineux, thrombose, embolie, etc., tout ce qui vient exagérer la pression sanguine et favoriser la rupture des parois vasculaires, peut enfin amener une hémorrhagie de l'œil.

Hémorrhagies névropathiques. — Ces hémorrhagies, peu étudiées jusqu'ici, se rencontrent néanmoins dans un certain nombre de cas et se manifestent par des extravasats sanguins peu abondants, des taches purpuriques, de petites ecchymoses qui ne tardent pas à changer de coloration, au fur et à mesure que le sang épanché se transforme et est résorbé. L'épanchement sanguin presque toujours extravasé et en faible quantité se distingue des foyers hémorrhagiques liés à une altération vasculaire.

Les troubles nerveux qui donnent naissance à ces hémorrhagies n'ont pas été jusqu'ici nettement déterminés. Liés tantôt à une cause locale, tantôt à une cause générale, ils sont en outre directs ou réflexes, et dans ce dernier cas ils se rattachent fréquemment à des désordres matériels ou fonctionnels d'organes divers, parmi lesquels l'utérus sans doute tient le premier rang. Il serait du plus grand intérêt de pouvoir juger, d'après les caractères de ces hémorrhagies, de la cause qui leur a donné naissance, mais leur étude par trop incomplète ne permet pas cette appréciation.

Toutefois, dans l'impaludisme, qui est l'une de leurs conditions générales les plus habituelles, les hémorrhagies apparaissent surtout au moment des accès pernicieux ou comateux, quelquefois aussi lorsque survient la période cachectique. Elles ont pour siège ordinaire les membranes vasculaires et notamment la rétine, affectent une forme radiée et une disposition en flammèches le long des vaisseaux, augmentent d'étendue sous l'action d'un nouvel accès fébrile, et prennent une teinte rouge plus foncée ; enfin, lorsqu'elles sont abondantes, elles produisent une sorte de couronne autour de la papille.

Les hémorrhagies oculaires observées sur de jeunes sujets et sur lesquelles le docteur Abadie a publié un mémoire intéressant (*Ann. d'oculistique*, t. XIV, p. 36), ont très vraisemblablement aussi une origine nerveuse.

Hémorrhagies hémopathiques. — Assez peu distinctes des hémorrhagies que nous venons d'étudier, les hémorrhagies hémopathiques, en raison de leur origine, se manifestent sous la forme de taches ou d'ecchymoses et produisent rarement des caillots sanguins. Elles ont pour siège les membranes les plus vasculaires, sont le plus souvent disposées sur le trajet des vaisseaux, et se rencontrent dans des maladies multiples et diverses, parmi lesquelles figurent la leucémie, le scorbut, le purpura, l'anémie pernicieuse, etc.

Les extravasations sanguines, dans la leucémie, prédominent vers le corps vitré et forment parfois des foyers arrondis, plus souvent des traînées le long des vaisseaux; mais dans quelques cas aussi elles siègent de préférence dans le voisinage de la macula. Elles se font remarquer par leur coloration blanchâtre entourée d'un liséré rouge, par un certain degré d'œdème concomitant et enfin par la présence de nombreux globules blancs au sein des vaisseaux. La coloration des foyers est due à la nature de leur composition, dans laquelle entrent des corpuscules lymphoïdes entremêlés de corpuscules rouges, beaucoup plus nombreux vers les bords de la tache (1). La diapédèse qui donne lieu à ces épanchements lymphoïdes s'opère vraisemblablement d'une façon très lente, car les éléments de la rétine restent le plus souvent intacts dans leur voisinage.

Les hémorrhagies oculaires du scorbut et du purpura forment des taches arrondies, rougeâtres, également disposées sur le trajet des vaisseaux de la choroïde ou de la rétine, et vraisemblablement produites par diapédèse. Dans l'anémie pernicieuse, ces hémorrhagies se manifestent par des foyers arrondis, enrubanés par un liséré rouge bien plus large que dans la leucémie. Ces foyers peu étendus ont pour siège plus spécial les couches les plus vasculaires, et sont composés de globules blancs ou de globules rouges en voie de décomposition. Il n'existe pas d'œdème concomitant, et l'intégrité des vaisseaux est parfaite. Des hémorrhagies assez semblables sont encore rencontrées, en même temps que des épistaxis, dans certaines affections hépatiques avec ictère.

Il est conséquemment difficile de se refuser à admettre l'existence des hémorrhagies hémopathiques du globe oculaire. Ajoutons que des hémorrhagies rétiniennes, vraisemblablement liées à une altération du sang, ont été observées dans l'anémie consécutive à une hématémèse abondante ou à d'autres pertes de sang, et aussi dans certains états pathologiques tels que le diabète et l'albuminurie, où le sang est sans aucun doute modifié.

(1) Bucquoy, *Union médicale*, 1870, n° 48.

BIBLIOGRAPHIE. — F.-A. VON AMMON, *Zur Lehre von den spontanen Blutergiessungen im Innern des Auges* (*Zeitschr. f. d. Ophthal.*, Dresd., 1830-31, I, 103-110). — Le même, *Blutextravasat in der Linsenkapsel; ein Beitrag zur Lehre vom innern Hæmophthalmos und von der Neugefässbildung im Blutextrav. überhaupt* (*Deutsche Klinik*, Berlin, 1851, p. 484). — R.-J. GRAVES, *Loss of vision produced by effusion of blood into the vitreous humour* (*Dublin J. of m. Sc.*, 1837, 395). — G.-P. HOLSCHER, *Apoplexia sanguinea oculorum* (*Hannov. Ann. f. d. ges. Heilk.*, 1837, 758-761). — CARRON DU VILLARDS, *Considération pratique sur les épanchements sanguins dans l'œil et ses annexes* (*Gaz. méd. de Paris*, 1838, 2 s., 609-614). — H. COOTE, *On the effusion of blood into the anterior chamber of the eye* (*Lancet*, London, 1843-44, 568). — R.-H. TAYLOR, *Case of spontaneous hæmorrhage from the lining membrane of the aqueous chamber* (*London M. Gaz.*, 1845, 865). — FROMMÜLLER, *Spontane Augenblutungen* (*Gaz. d. Chirur. u. Augenh.*, Berlin, 1847, XXXVI, 276). — BODER, *Ueber Extravasationen des Auges, den Hämæphthalmos aus innern Ursachen* (*Ztschr. d. deutsch. chir. Ver.*, Magdeb., 1850, IV, 460-462). — W.-W. COOPER, *Leçon clinique sur l'hémorrhagie provenant de l'intérieur de l'œil* (*Ann. d'ocul.*, Brux., 1857, 170-178). — F. ESMARCH, *Perforation der Netzhaut durch eine chorioideoblatung* (*Archiv f. Ophthalm.*, Berlin, 1858, IV, 350-354). — LIÉGEY, *Névroses fébriles, cas remarquable de névropathie : amaurose et ophthalmorrhagie par cause névralgique* (*Gaz. méd de Strasb.*, 1858, 70, 73). — A. OLIOLI, *Emorragie intra oculari od emoftalmie*, etc. (*Gior. d'oftal. ital.*, Torino, 1859, II, 65-76). — FOLLIN, *Hémorrh. rétin. chez les sujets atteints de cachexie* (*Gaz. méd.*, Paris, 1862, p. 809). — J. HUTCHINSON et J.-H. JACKSON, *Cases of intraocular hæmorrhage* (*Med. Times and Gaz.*, London, 1862, 256). — A.-M. DANTHON, *Sur les hémorrhagies intra-oculaires*, Paris, 1864. — R.-H. MEKEAND, *Spontaneous effusion of blood into the vitreous humour of the left eye* (*Brit. m. J.*, London, 1866, p. 630). — TH. LAWRENCE, *Cases of intra-ocular hæmorrhage from impury to the eye* (*Med. and surg. Report*, Phila., 1868, 63-66). — E. RAINY, *Cases of intraocular hemorrhage* (*Glasgow m. J.*, 1868, 248-252). — H. LIOUVILLE, *De la coexistence des anévrysmes miliaires du cerveau*, etc. Thèse de Paris, 1870. — RUC, *Purpura hæmorrhagica avec hémorrhagie rétinienne* (*Union méd.*, 1870, t. LI, p. 680). — R. LIEBREICH, *An unusual form of intra-ocular hæmorrhage* (*St.-Thoma's Hosp. Rep.*, Lond., 1873, p. 139). — H. KNAPP, *A Specimen*, N.-Y., 1873, p. 379. — G. HOLTENHOFF, *Rétinite hémorrhagique dans diabète sucré* (*Ann. d'oculistique*, 1873, p. 20-31). — M. KNIES, *Die Resorption von Blut in der vorderen Augenkammer* (*Arch. f. path. Anat.*, etc., Berlin, 1874, 537-553). — C. LEGROS, *Expériences sur les modifications que subit le sang dans l'humeur vitrée* (*J. d'Anat. et de Physiol.*, Paris, 1875, p. 643-65). — TEILLAIS, *Hémorrhagies multiples dans la chambre antérieure de l'œil droit atteint de blessure ancienne* (*Bull. Soc. de Nantes*, 1876). — BADAL, *Leçons cliniques sur les hémorrhagies de l'œil* (*Bull. mens. de la cl. ophth.*, Paris, 1877, t. 73-76). — S. MACKENSIE, *Hémorrhagie rétinienne dans*

*la fièvre intermittente* (*Gaz. méd.*, Paris, 1877, p. 604). — N. Kries, *Intraoculare Blutungen nach Wechselfieber* (*Arch. f. Ophth.*, Berlin, 1878, p. 159). — J. Hutchinson, *Case of primary intra-ocular hæmorrhage first into one eye, and subsequently into the other, with general remarks on the causes of the occurrence* (*Lancet*, London, 1880, p. 775). — G. Denissenko, *Ein merkwürdiger Fall von Hämorrhagie im Auge* (*Wien. med. Presse*, 1882, XXIII, p. 14). — Ulrich, *Ueber Netzhautblut. bei Anæmie*, etc. (*Arch. f. Ophthalmol.*, t. XXXIII, 2 pl., et *Rev. d. Sc. méd.*, t. XXXII, 270).

Lopez y Veitia, *Étude clinique sur les hémorrhagies rétiniennes d'origine paludéenne* (*Thèse de la Havane* et *Recueil d'Ophth.*, 1888, n° 12). — M. Roth, *Ein Fall von Retinitis leukaemica* (*Arch. f. path. Anat. und Physiol.*, 1870, t. XLIX, 441). — E. Lancereaux, *Atlas d'Anat. pathol.*, Texte, p. 470 et pl. 49, fig. 6. — F. Poncet, *Rétinite leucocythémique* (*Arch. de physiol. norm. et pathol.*, Paris, 1874, p. 496). — Hirschberg, *Leukämische Netzhautentzündung* (*Centralbl. f. prakt. Augenheilk.*, avril 1887, et *Rev. d. Sc. méd.* 1888, t. XXXII, p. 269).

## § 4. — Thromboses et Embolies.

L'œil, comme tous les organes recevant des vaisseaux, est sujet aux thromboses et aux embolies, et ces lésions sont d'autant plus sérieuses que les membranes oculaires possèdent une plus faible résistance.

Thromboses de l'œil. — Ces lésions, dont la fréquence a été exagérée par quelques auteurs, s'observent cependant dans un certain nombre de cas. Elles ont pour siège les artères ou les veines.

Les thromboses artérielles se lient à l'artério-sclérose et sont l'effet du rétrécissement du vaisseau ou de l'ulcération de sa paroi. Toutefois, si l'obstruction des vaisseaux de l'œil est commune, par suite de l'épaississement de leurs parois, la présence d'un bouchon non embolique à leur intérieur est chose beaucoup plus rare, et n'a été constatée anatomiquement que dans un très petit nombre de cas. Au contraire les artères sont souvent réduites comme calibres, et plus ou moins complètement obstruées par places et transformées en cordons blanchâtres.

Mais qu'il y ait simple rétrécissement vasculaire ou complète oblitération, il se produit dans ces conditions des désordres dystrophiques divers, caractérisés, le plus souvent, par la coloration rouge de la papille que voile une sorte d'œdème plus ou moins étendu, et par la présence d'un nombre plus ou moins considérable de points ou taches hémorrhagiques de la rétine. Ces taches se montrent à des périodes diverses de

transformation, et dans leurs intervalles se voient, dans quelques cas, des taches jaunâtres, graisseuses, dues à l'altération trophique des éléments propres de la rétine. Les thromboses veineuses, quelle qu'en soit l'origine, ont pour conséquence des suffusions sanguines disséminées, surtout dans l'hémisphère postérieur et au voisinage de la papille ; elles sont parfois très petites et constituent ce que Follin avait appelé le *sablé hémorrhagique*.

La thrombose veineuse se rencontre dans un certain nombre de cas, et, si en raison de sa situation la veine ophthalmique est rarement le siège d'une coagulation sanguine véritablement spontanée, par contre elle est quelquefois atteinte de thrombose inflammatoire (phlébite). Cette dernière lésion, relativement commune dans la furonculose de la face, comme j'ai pu en observer plusieurs exemples, est en général suivie de mort (1). La veine, dans ce dernier cas, se trouve distendue par un caillot noirâtre plus ou moins résistant, qui renferme des microbes et devient généralement le point de départ d'une infection purulente. Des phénomènes locaux sont en outre l'effet de cette thrombose, ils consistent dans un œdème plus ou moins prononcé avec hypérémie, accompagné ou non d'un pointillé hémorrhagique des membranes oculaires.

Embolies. — Les embolies de l'œil ont pour siège l'artère ophthalmique, l'artère centrale de la rétine ou l'une de ses branches périphériques, et cette diversité de siège est importante à connaître quant au rétablissement de la circulation collatérale. Les bouchons emboliques sont de nature variable et distendent plus ou moins fortement le vaisseau qu'ils obstruent (fig. 184). La paroi artérielle s'enflamme à leur niveau et adhère à l'embolus, pour peu que celui-ci date d'un certain temps ; aussi, dans quelques cas, il arrive, comme l'a vu Spencer Watson, que l'artère centrale est occupée par une substance molle en voie de transformation fibreuse. La rétine, dans les cas d'embolie de l'artère ophthalmique ou de l'artère centrale, offre des modifications qui varient suivant l'époque à laquelle on observe l'œil malade. Peu de temps après l'accident, les artères vues à l'examen ophthalmoscopique ressemblent à des filets blanchâtres, plus étroits autour de la papille décolorée et anémiée que vers

(1) Voy. t. II, p. 43 et 965. Un nouveau cas de furoncle de la face observé récemment par moi à l'hôpital de la Pitié, avait la plus grande ressemblance avec celui qui se trouve relaté à la page 43. Il s'agissait d'un jeune homme atteint d'un tout petit furoncle situé sur le côté droit de la joue, assez près du nez et qui ne tarda pas à succomber, avec des phénomènes d'infection purulente. La face était à peine œdématiée. La veine ophthalmique droite épaissie se trouvait obstruée par un caillot jaunâtre assez ferme, se continuant jusque dans le sinus caverneux. Les méninges et le cerveau étaient congestionnés.

la périphérie. Les veines sont elles-mêmes rétrécies au niveau de la papille, tandis qu'elles sont plutôt distendues vers les parties équatoriales de l'œil. La pression sur le globe de l'œil ne détermine aucun changement de configuration des vaisseaux rétiniens, ni aucune pulsation dans les artères.

Ces premiers phénomènes, effet de l'interruption subite de la circulation artérielle, sont bientôt suivis de désordres hypérémiques et trophiques. Les veines s'élargissent par le fait de la stase et peut-être aussi d'une circulation en retour; il se produit ainsi une sorte d'œdème et parfois

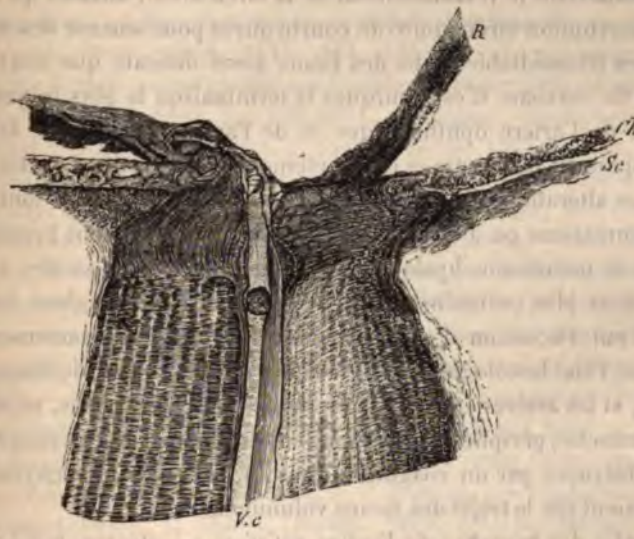


Fig. 184. — Embolie arrêtée dans l'artère centrale de la rétine. — *Sc*, sclérotique; *ch*, choroïde; *R*, rétine.

de petites hémorrhagies comme on le voit dans l'encéphale à la périphérie d'un foyer de ramollissement. Au bout de quelques jours, succède à la coloration déterminée par la stase une légère teinte jaunâtre, puis la couche des fibres nerveuses ressort davantage et la rétine apparaît avec une blancheur lactescente, excepté dans ses parties équatoriales, laissant apercevoir à travers ce voile laiteux le fond rouge et granuleux des membranes sous-jacentes. La *macula* subit des modifications semblables, car, après s'être présentée comme une tache rouge, elle devient opaque quelques jours plus tard.

Ces phénomènes se modifient, au bout d'un certain temps, dans la rétine surtout, pourvue d'un système vasculaire double fonctionnel par l'intermédiaire de l'artère centrale, nutritif par le cercle de Haller, sui-

vant que l'embolie porte à la fois sur ce double système ou sur l'un d'eux isolément, et qu'une circulation collatérale est rendue possible ou impossible. En tout cas, si l'embolie atteint simplement les vaisseaux fonctionnels, la nutrition demeure intacte, mais la rétine, devenue inactive, s'atrophie.

D'ailleurs, si la circulation collatérale est plus facile quand l'embolie siège uniquement dans l'artère centrale de la rétine, elle n'a pas lieu nécessairement, et il ne faut pas oublier que le retour des fonctions de la rétine, pas plus que le retour de celles de l'encéphale, n'est pas constant, nonobstant le rétablissement de la circulation, attendu qu'il suffit d'une interruption circulatoire de courte durée pour amener des troubles trophiques irrémédiables dans des tissus aussi délicats que ceux de la rétine et du cerveau. C'est pourquoi la terminaison la plus fréquente de l'embolie de l'artère ophthalmique et de l'artère centrale de la rétine est l'atrophie du nerf optique et des éléments constitutifs de cette membrane. Les altérations observées dans les autres tissus de l'œil sont dues à des inflammations ou à des œdèmes de voisinage : tels sont l'épaississement de la membrane hyaloïdienne, l'œdème de la choroïde, et enfin l'oblitération plus ou moins complète de l'espace sous-vaginal. Dans un cas qu'il eut l'occasion d'observer, Sichel ne put être exactement renseigné sur l'état histologique des éléments rétiniens; mais le disque était atrophié, et les artères étaient réduites à des lignes blanches, même jusqu'aux branches périphériques. Les veines, tortueuses et d'un rouge foncé, étaient obstruées par un coagulum sanguin, et de petites ecchymoses se rencontraient sur le trajet des moins volumineuses.

L'embolie des branches de l'artère rétinienne a été vue par de nombreux observateurs. C'est tantôt la branche rétinienne supérieure, tantôt la branche rétinienne inférieure, tantôt une de leurs divisions qui se trouve oblitérée, et alors, suivant la branche atteinte, il survient une hémianopsie inférieure ou supérieure complète; s'il s'agit d'une division, un quart du champ visuel seul fait défaut, et il se produit un infarctus hémorrhagique de forme triangulaire correspondant à l'interruption du champ visuel bientôt suivi de l'atrophie partielle de la papille du nerf optique. Le mode de formation de cet infarctus, qui peut être tout aussi bien l'effet d'une thrombose que celui d'une embolie, est le suivant : l'artériole étant complètement oblitérée, les capillaires situés au delà se vident par l'élasticité des tuniques artérielles, ou bien le sang s'y coagule parce qu'il n'est plus poussé par la *vis a tergo;* alors se forme autour de la partie ischémiée une congestion intense, suite de la fluxion collatérale, qui, ne pouvant franchir les vaisseaux obstrués, distend les capil-

laires dans le domaine desservi par l'artériole, les rompt et produit ainsi un infarctus ou foyer hémorrhagique en forme de coin.

Les embolies artérielles reconnaissent pour cause habituelle des concrétions fibrineuses provenant d'une affection valvulaire du cœur gauche (endocardite rhumatismale et endocardites dites *infectieuses*) ou tout autre corps étranger détaché des parois du cœur et lancé dans la circulation générale, qui le transporte par le sang artériel jusque dans l'artère centrale de la rétine, sinon dans l'une de ses branches, où il produit les phénomènes que nous venons de signaler.

BIBLIOGRAPHIE. — SCHAUENBURG, *De la rétinite bouchonneuse ou embolique* (*Ann. d'ocul.*, Brux., 1856, XXXV, 181, 185). — A. VON GRAEFE, *Ueber Embolie der Arteria centralis retinæ als Ursache plötzlicher Erblindung* (*Arch. f. Ophthalmol.*, Berlin, 1859, V., 136-157). — BLESSIG, *Ein Fall von Embolie der Arteria centralis retinæ* (*Arch. f. Ophth.*, Berlin, 1861, p. 216, 226). — R. LIEBREICH, *Ueber Retinitis leucæmica und über Embolie der Arteria centralis retinæ* (*Allg. med. centr. Ztg.*, Berlin, 1861). — SCHNELLER, *Fall von Embolie der Centralarterie der Netzhaut mit Ausgang in Besserung* (*Arch. f. Ophth.*, Berlin, 1861, VIII, 271, 278). — O. JUST, *Embolie der Arteria centralis retinæ* (*Klin. Monatsbl. f. Augenh.*, Erlangen, 1863, p. 265-268). — FANO, *De l'amaurose par embolie de l'artère centrale de la rétine* (*Gaz. des Hôpitaux*, Paris, 1864, p. 482). — E. MÜNCH, *Ueber Embolie der Arteria centralis retinæ*. Giessen, 1866. — L. HIRSCHMANN, *Embolie des nach oben verlaufenden Zweiges der Arterie centralis retinæ* (*Klin. Monatsbl. f. Augenh.*, Erlang., 1866, p. 37, 39). — SÆMISCH, *Embolie eines Astes der Arteria centralis retinæ* (*Klin. Monatsbl. f. Augenh.*, Erlangen, 1866, p. 32, 37). — P. STEFFAN, *Ueber embolische Retinalveränderungen* (*Arch. f. Ophth.*, Berlin, 1866, XII, p. 34-65). — VON JÆGER, *Fall von Embolie der Arteria centralis retinæ* (*Wien. med. Presse*, 1868, IX, 1039). — L. DE WECKER, *De l'embolie des vaisseaux de la rétine et du nerf optique* (*Gaz. hebd. méd. et chir.*, Paris, 1868, p. 294-296). — HOCK, *Ein Fall von Embolie der Arter. central. retinæ* (*Wien. med. Presse*, 1869, 1036-1038). — H. KNAPP, *Embolism of a branch of the retinal artery with hemorrhage Infarctus in the retina* (*Arch. ophthalm. et otol.*, New-York, 1869, p. 64, 84, et 1873, p. 36). — LANDESBERG, *Embolia arteriæ centralis retinæ mit darauf folgender Embolia arteriæ fossæ Sylvii* (*Arch. f. Ophth.*, Berlin, 1869, XV, 214-220). — L. LUCIANI, *Un caso di embolie delle arterie centrali delle retine e di alcuni capillari cerebrali per gastrorragia* (*Riv. clin. di Bologna*, 1869, p. 138-144). — A. M. SPEER, *Embolism of the central artery of the retina* (*Amer. J. med. Sc.*, Philad., 1869, n. s., 356-361). — L. GROSSMANN, *Zur Casuistik der Embolie der Art. centr. retinæ* (*Vrtljschr. f. d. prakt. Heilk.*, Prag, 1870, p. 94-100). — DUFOUR, *Embolie de l'artère centrale de la rétine émanant d'une dégénérescence des vaisseaux du cou* (*Bull. Soc. méd. de la Suisse Romande*, Lausanne, 1871, p. 84-87). — C.-S. JEAFFRESON, *Embolism of the*

*central artery of the retina* (*Brit. m. J.*, London, 1871, p. 351). — A. Sichel fils, *Note sur un cas d'oblitération subite de l'artère centrale de la rétine* (*Arch. de Physiol. norm. et path.*, Paris, 1871-2, p. 83). — Peltzer, *Eigenthümlicher Fall von embolischer Erblindung* (*Berlin. klin. Wochenschr.*, 1872, p. 561). — E.-R. Blanco, *Étude sur l'embolie des vaisseaux rétiniens*. Paris, 1873. — A. Barkan, *Embolism of a branch of the central retinal artery* (*Arch. ophth. and otol.*, New-York, 1873-74, p. 33-35). — L. Mauthner, *Zur Lehre von der Embolie der Arteria centralis retinæ* (*Med. Jahrb.*, Wien, 1873, 195, 212, et *Rev. des Sc. méd.*, t. II, p. 942). — J.-F. Noyes, *On embolism of the central artery of the eye; a cause of not unfrequent attacks of sudden blindness, with illustrative cases* (*Tr. m. Soc. Mich.*, Lansing, 1873, p. 140, 145). — O. Page, *Embolia de l'arteria central de la retina en ambos ojos; muerte* (*Rev. med. de Chile*, Santiago de Chile, 1873-74, p. 493-496). — H. Knapp, *Embolism of the branch of the central retinal artery* (*Arch. of Ophth. and Otology*, New-York, 1873, t. III, 36-39, et *Rev. d. Sc. méd.*, t. II, p. 954). — J. Samelsohn, *Embolism of the central artery of the retina* (*Arch. ophth. and otol.*, New-York, 1873, p. 44-74). — E.-G. Loring, *Remarks on embolism* (*central artery of retina*) (*Amer. J. m. Sc.*, Philadelp., 1874, p. 313-328). — Oglesby, *Embolism of a branch of the central artery of the retina* (*Lancet*, Londres, 1874, 476). — P. Smith, *Embolism of central artery of retina* (*Brit. J.*, Lond., 1874, 452). — H. Schmidt, *Beitrag zur Kenntniss der Embolie der Arteria centralis retinæ* (*Arch. f. Ophth.*, Berlin, 1874, XX, 2). — L. Gottardi, *Embolia dell' arteria centrale della retina; circolazione collaterale* (*Gior. di med. mil.*, Roma, 1875, 646, 679). — F. Popp, *Ueber Embolie der Arteria centralis retinæ*. Regensburg, 1875. — E. Nettleship, *Embolism of branches of the arteria centralis retinæ within the eye* (*Lancet*, London, 1875, 491). — A. M. Vedder, *Embolism of the central artery of the retina* (*Tr. m. Soc.*, New-York, 1875, p. 300-302). — S. von Œttingen, *Zur Lehre von der Embolie der Art. centralis retinæ* (*Dorpat. med. Ztschr.*, 1876, p. 143, 170). — T. Sartisson, *Zur Casuistik der partiellen Embolien der Arteria centralis retinæ* (*St.-Petersb. med. Wochenschr.*, 1876, in n^os 35, 41, 42, 43). — W. Zehender, *Embolie oder Hämorrhagie der Art. centralis retinæ innerhalb des Sehnervens* (*Klin. Monatsbl. f. Augenh.*, Erlang., 1874, 310-314). — F. Buller, *Embolism of the arteria centralis retinæ* (*T. Canada m. Ass.*, Montreal, 1877, 176-184). — W. Cheatham, *Embolism of the arteries of the retina* (*Am. Pract.*, Louisville, 1877, 213-215). — S. Suell, *Two cases of embolism of the central artery of the retina* (*Med. Times and Gaz.*, London, 1877, p. 619). — J. Michel, *Die spontane Thrombose der Vena centralis des Opticus* (*Arch. f. Ophth.*, Berlin, 1878, XXIV, p. 37-70, 3 pl.). — A. Angelucci, *Marantische Thrombose der Vena centralis retinæ* (*Klin. Monatsbl. f. Augenh.*, Stuttgard, 1879, p. 151-154, 1880, p. 21-26, 1 pl.). — Herter, *Ein Fall von Embolie eines Astes genh.*, Leipz., 1879, p. 229. — J. Hirschberg, *Embolie der Art. central. ret.* (*Arch. f. Augenh.*, Wiesbaden, 1879, p. 175). — A.-S. Morton, *Pulsation in embolism of the central artery of the retina* (*Ophth.*

*Hosp. Rep.*, London, 1880, p. 76-78). — H. Eales, *Embolism of arteria centralis; restablishment of circulation; restoration of vision; permanent central scotoma* (*Ophth. Rev.*, London, 1881-82, p. 139-141). — C.-G. Haase, *Zur Embolie der Arteria centralis retinæ* (*Arch. f. Augenh.*, Wiesb., 1881, p. 469, 485). — A. von Reuss, *Notiz über die Netzhautgefässe im Bereiche der Macula lutea bei Embolia Art. central. ret.* (*Arch. f. Ophth.*, Berlin, 1881, XXVII, p. 21-26). — Vernon, *Embolism of the arteria centralis retinæ* (*Lancet*, London, 1881, p. 579). — Walter, *Embolism of the central artery of the retina occurring as a complication of phlegmasia dolens* (*Brit. med. Journ.*, London, 1881, p. 514). — E.-W.-W. White, *Embolism of arteria centralis* (*Ophth. Rev.*, London, 1881, p. 49-51). — W. Dickinson, *Embolism of the central artery of the retina* (*Saint-Louis m. and s. J.*, 1882, p. 180, 186). — W.-P. Norris, *Case of embolism of the upper temporal division of the left central retinal artery* (*Am. J. m. Soc.*, Philadelphia, 1882, p. 427-433). — C. Schweigger, *Zur Embolie der Arteria centralis retinæ* (*Arch. f. Augenh.*, Wiesb., 1882, p. 444, 446). — Delalande, *De l'artério-sclérose et de ses principales manifestations oculaires*. Thèse de Paris, 1887.

## Parasitisme et traumatisme.

### § 1er. — Parasitisme.

Les parasites du globe oculaire font partie de la classe des vers, et se rapportent aux genres cestoïde, trématoïde et nématoïde. Les vers qui appartiennent au premier de ces genres ont été rencontrés dans toutes les régions de l'œil, ceux qui rentrent dans les deux derniers n'ont guère été vus que dans le cristallin.

Bibliographie générale. — Al. de Nordmann, *Mikrograph. Beiträge zur Naturgeschichte der wirbellosen Thiere* (Berlin, 1832, et *Arch. de méd. comparée par Rayer*, Paris, 1843, fasc. 2, p. 67). — Gescheidt, *Die Entozoen des Auges, etc.* (*Zeitschr. f. die Ophthalmologie*, etc., *von A. Ammon*, 1833, t. III, p. 405). — J. Carrera, *Entozoarios vivos en el ojo* (*Biol. de med., cirurg. y form.*, Madrid, 1842, sér. 2, III, 150). — J. Trudeau, *On the entozoaria found in the eye of some mammalia and of man in particular* (*Med. exam.*. Philadelp., 1841, p. 405-407). — P. Rayer, *Note additionnelle sur les vers observés dans l'œil ou dans l'orbite des animaux vertébrés* (*Arch. de méd. comparée*, fasc. 2, p. 113, Paris, 1843). — A. von Graefe, *Fälle von Entozoen des menschl. Auges* (*Archiv f. Ophthalm.*, Berlin, 1854-55, I, 453-465). Depuis lors cet auteur a inséré dans le même recueil plusieurs faits de cysticerque intra-oculaire. — Jæger Jr, *Entozoon im menschl. Auge* (*Wien. med. Wochenschrift*, 1856, VI, 152, et *Ann.*

*d'oculist.*, 1856, XXXV, 267). — A. Kornfeld, *De Entozois oculi*. Berolini, 1863. — C.-J.-F. Carron du Villards, *Hist. des affect. morbides de l'œil et de ses annexes provoquées et entretenues par le séjour ou les atteintes d'animaux vivants* (*Ann. d'Oculist.*, Bruxelles, 1855, XXXIII, 241-257 ; XXXIV, 65-91 ; XXXVI, 109-112). — J. Lemoine, *Des parasites animaux et végétaux de l'organe de la vue*. Thèse de Paris, 1874. — O. Haab, *Parasitäre Augenkrankheiten* (*Corresp.-Blatt f. Schweiz. Aerzte*, Basel, 1881, XI, 79, 105). — Fischer, *Ueber Entozoen im menschlichen Auge* (*Zeitschr. f. Wundärzte u. Geburtsh.*, Stuttg., 1849, 278). — Tassell, *On entozoon in the eye* (*Austral. m. J.*, Melbourne, 1874, p. 33).

### I. — Cysticerque ladrique et échinocoque.

Le cysticerque de l'œil peut siéger dans les différentes parties de cet organe, mais on l'observe le plus souvent dans le corps vitré, sous la rétine et l'iris. Charrié par le sang, l'embryon du tænia arrive jusque dans un des vaisseaux de la choroïde ou de la rétine; il pénètre parfois dans le corps vitré, ou bien encore dans les vaisseaux de l'iris, d'où il peut tomber dans la chambre antérieure. Il est généralement unique; dans un cas observé par Becker, il était double dans le même œil, mais souvent il se trouve accompagné de ladrerie dans d'autres organes. Ce parasite semblable à ceux des autres organes, se montre sous la forme d'une vésicule arrondie ou elliptique, translucide et distincte par un point opaque. Cette vésicule, qui peut rester un certain temps en place sans produire de désordres appréciables, détermine quelquefois par sa présence une irritation des membranes de l'œil et de la rétine en particulier, qui souvent finit par amener, au bout de plusieurs mois, la perte totale de l'œil, sa déformation et son atrophie. A l'ophthalmoscope, ce parasite apparaît sous la forme d'une vésicule bleu verdâtre ou bleu grisâtre ayant jusqu'à quatre fois le diamètre de la papille, et qui, grâce au grossissement ophthalmoscopique, laisse apercevoir, dans quelques cas, sa tête, son cou, et même sa couronne de crochets.

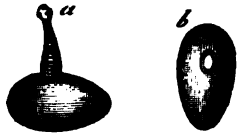


Fig. 185. — Cysticerque ladrique du porc (grandeur naturelle). — *a*, tête, col et corps sortis de la vésicule; *b*, ces mêmes parties contenues dans la vésicule.

Le cysticerque se développe sous la rétine à l'intérieur de l'œil, acquiert parfois des dimensions notables (jusqu'à 1 centimètre et demi) et peut vivre fort longtemps. Sæmisch relate le cas d'un cysticerque qui aurait été opéré après dix ans de séjour dans un œil. La mort de ce parasite ne survient pas moins dans un certain

nombre de cas, soit par le fait de la calcification, qui s'oppose au développement du kyste, soit par toute autre lésion. Le cysticerque mort, sa capsule devient le siège d'une infiltration calcaire qui se présente sous la forme d'une masse crétacée placée entre la rétine dégénérée et décollée et la choroïde. Le développement de cet entozoaire dans l'œil a lieu sans douleurs; il détermine la perte partielle ou complète de la vue; l'iris change quelquefois de couleur; mais, le plus souvent, le globe oculaire ne présente aucune altération apparente. Les symptômes, qui sont ceux de toutes les amblyopies, ne pourraient, sans l'examen ophthalmoscopique, faire reconnaître la présence d'un cysticerque. On sait que cet entozoaire est le résultat du développement d'un œuf de tænia solium avalé le plus souvent avec l'eau. Sur 80 cas observés par von Graefe, cinq fois le cysticerque ladrique coïncidait avec un tænia solium.

L'échinocoque se fixe rarement au sein du globe oculaire; trois fois seulement il y a été signalé, et sans que la nature du corps observé ait été bien déterminée (voy. Davaine, *Traité des Entozoaires*, 2e édit., p. 826). Toutefois, Barabasheff paraît avoir rencontré positivement ce parasite dans l'œil.

BIBLIOGRAPHIE. — A. BÉRARD, *Observ. du cysticerque ocul.* (*Gaz. des Hôpitaux*, Paris, 1864, 257). — S. ALESSI, *Cysticerque celluleux dans les humeurs de l'œil* (*Arch. d'ophth.*, Paris, 1853, I, 108). — R. LIEBREICH, *Cysticercus im Glaskörper* (*Arch. f. Ophthalm.*, Berlin, 1855, I, 343-346). — L. JANY, *De Cysticerco cellulosæ in oculo humano*, Berolini, 1856. — W. BUSCH, *Cysticercus im Glaskörper* (*Arch. f. Ophth.*, Berlin, 1858, IV, 99-105). — J. WINDSOR, *Case of cysticercus telæ cellulosæ in the anterior chamber of the human eye* (*Ophth. Hosp. Rep.*, Londres, 1862, 322-324). — O. BECKER, *Ueber Cysticercus im Auge* (*Wochenbl. d. k. Gesellsch. d. Ærzte in Wien*, 1865, p. 387). — G.-A.-G. BERTHOLD, *De cysticerco cellulosæ in oculo humano*, Berolini, 1856. — S.-S. HAVEN, *Cases of cysticerci in the posterior chamber of the human eye* (*Boston m. and s. J.*, 1858, 309-318). — DESMARRES, *Cysticerque du corps vitré et de la rétine* (*Ann. d'oculistique*, Bruxelles, 1862, XLVIII, 265-267). — O. BECKER, *Ueber Cysticercus im Auge* (*Wien. med. Wochenschrift*, 1865, XV, 1612). — Le même, *Ibid.*, 1867, XVII, 889. — F. ARLT, *Ein Fall von Cysticercus cellulosæ im Innern d. Bulbus* (*Allg. Wien. med. Zeitung*, 1867, XII, 223). — NAGEL, *Ein neuer Fall von Cysticercus auf der Netzhaut, nebst einigen Bemerkungen über Entozoen des menschlichen Auges* (*Med. Ztg.*, Berl., 1858, 139, 145, 149, 154). — Le même, *Cysticercus auf der Netzhaut* (*Arch. f. Ophthal.*, Berlin, 1859, 183, 190). — PONCET, *Note sur un cas de cysticerque de l'œil logé entre la choroïde et la rétine; décollement au deuxième degré* (*Compte rendu Soc. de Biol.*, Paris, 1873, 155-200). — PRICHARD, *Cysticercus cellulosus in the inner canthus of the right eye* (*Prov. m. and s. S.*, London, 1850, 705).

*Ueber fünf Extractionen von Cysticercen aus dem Augapfel* (*Breslau. aerztl. Ztschr.*, 1881, 277-293). — Desmarres, *Cysticerque du corps vitré et de la rétine* (*Ann. d'ocul.*, Bruxelles, 1862, 265, 267). — Carreras y Arago, *Cas remarquable de cysticerque celluleux libre dans la rétine* (*Cong. périod. internat. d'ophth.*, 1872, Paris, 1873, 59-61). — Chauvel, *Observation du cysticerque du corps vitré* (*Gaz. des hôp.*, Paris, 1881, p. 831-836). — W. Busch, *Cysticercus im Glaskörper* (*Arch. f. Ophth.*, Berlin, 1858, 99, 105). — M. Pufahl, *Cysticercus* (*Beitr. z. prakt. Augenh.*, Leipzig, 1878, 71-73). — R. Rampoldi, *Un cas de cysticerque rétro-rétinien, démontré à l'examen anatomique de l'œil énucléé* (*Congrès périod. intern. d'Opth., Compte rendu* 1880, Milan, 1881, 288-283). — M. Salm, *A few cases of cysticercus* (*Texas m. et s. Rec.*, Galveston, 1881, 310-312). — Sichel, *Mémoire pratique sur le cysticerque observé dans l'œil humain* (*Journ. de chirurg. de Malgaigne*, Paris, 1843, p. 401; 1884, p. 41). — Le même, *Nouvelles observations de cysticerques développés sur la conjonctive de l'œil humain* (*Arch. d'ophthal.*, Paris, 1854, p. 238, 245). — T.-P. Teale, *Two cases of cysticercus in the eye* (*Ophth. hosp. Rep.*, London, 1886, 318-323). — J.-B. Vernon, *Cysticercus cellulosæ behind the upper eyelid* (*Ophth. hosp. Rep.*, London, 1867, 69). — C. de Vincentinis, *Cisticerco subretinico* (*Movimento*, Napoli, 1877, 139-144). — W. Kamocki, *Dwa przypadki wagra ocznego* (*Gaz. lek.*, Warszawa, 1882, 576-581). — Kimpe, *Cysticerque contenu dans un kyste sous-conjonctival; extirpation difficile; prompte guérison* (*Arch. méd. belges*, Brux., 1866, 2 sér., 380-382). — Van der Laan, *Cysticercos intraoculares* (*Gaz. méd.*, 1877, 287-290). — Hirschler, *Cysticercus cellulosæ in der vorderen Kammer* (*Arch. f. Ophth.*, Berlin, 1858, p. 113-119). — Hock, *Fall von cysticercus cellulosæ inter der Bindehaut des Augapfels* (*Mitth. d. aerztl. Ver. in Wien*, 1874, 89, 92; *Ibid.*, 1879, 1266). — Csapodi, *Un cas de cysticerque sous-rétinien* (*Gaz. méd. de Paris*, 1885, p. 484). — Th. Leber, *Extraction des cysticerques logés dans l'œil, inflammation provoquée par les cysticerques* (*Arch. f. Ophthalm.*, 1886, t. XXXII, p. 218, et *Gaz. méd. de Paris*, 23 juillet 1887, p. 354). — N.-P. Barabasheff, *Echinokokke glaznitsi* (*dans l'œil*) (*Vrach.*, St-Pétersb., 1882, 290).

## II. — Filaire.

Le filaire, dont l'existence sous la conjonctive nous est déjà connue, se rencontre encore au sein du globe oculaire. Fréquemment observé chez le cheval dans certaines contrées de l'Inde, il s'est trouvé quelquefois dans l'œil de l'homme, où il avait pour siège le cristallin. Nordmann et Gescheidt en ont rapporté des faits (voy. Davaine, *Traité des Entozoaires*, Paris, 1877, p. 821); les cristallins dans lesquels ce parasite fut rencontré étaient tous affectés de cataracte. Dans le cas rapporté par Ges-

cheidt, il existait une double cataracte qui fut opérée par Ammon. Le cristallin du côté droit, seul extrait, était volumineux, d'une coloration jaune brun, de la consistance d'une bouillie et renfermait trois filaires. Le docteur Quadri, de Naples, d'après Sichel, a montré au Congrès de Bruxelles le dessin d'un œil humain dans lequel l'examen ophthalmoscopique avait révélé la présence d'un ver nématoïde qui s'agitait dans l'humeur vitrée; le docteur Fano, de Paris, et quelques autres oculistes rapportent des faits peu différents.

Bibliographie. — W. Twinning, *Obs. on the filaria or thread worm found in the eyes of horses in India* (*Trans. med. and phys. Soc.*, Calcutta, 1825, I, 345-362). — N.-C. Macnamara, *The filaria papillosa found in the eye of man and the horse* (*Indian Ann. m. Sc.*, Calcutta, 1863, VIII, 405-414). — Sichel, *Iconographie ophthalmologique*, Paris, 1859, p. 707. — Fano, *Observat. de filaire vivante du corps vitré* (*Union méd.*, Paris, 1878, sér. 3, t. V, p. 389-391). — Le même, *Journ. d'oculistique et de chirurgie*, Paris, 1875-76, II, 172-174). — A. Barkan, *A case of filaria medinensis interior chamber* (*Arch. ophth. and otol.*, New-York, 1876, V, 151). — C.-S. Turnbull, *Filaria in the eye* (*Med. et surg. Reporter*, Philadelphia, 1878-79, I, 100-102). — J. Santos Fernandez, *Filaria en el cuerpo vitreo* (*Cron. med.-quiz. de la Habana*, 1879, V, 436-438). — H.-M. Bacheler, *The eye-parasite, dracunculos loa* (*Med. Rec.*, New-York, 1880, XVII, 244). — V. Chiralt, *Sobre un caso de filaria oculis* (*Cronica oftalm.*, Cadiz, 1880-81, X, 2-9). — G. Sermon, *Case of filaria oculi; operation and recovery* (*Canada m. Rec.*, Montréal, 1872-73, 173).

### III. — Monostome et distome.

Il existe un seul cas connu de monostome de l'œil, il est rapporté par Nordmann, qui, dans le cristallin affecté de cataracte d'une femme âgée, trouva huit monostomes logés dans les couches superficielles de la substance de la lentille. De même il n'y a qu'un seul cas connu de distome oculaire, celui d'un enfant de cinq mois atteint d'une cataracte congénitale dans laquelle Ammon et Gescheidt trouvèrent quatre distomes logés entre le cristallin et sa capsule (voy. Rayer, *Arch. de méd. comparée*, Paris, 1842, fasc. 2, p. 116).

## § 2. — Traumatisme.

Les lésions traumatiques du globe oculaire offrent des différences notables suivant leur siège, la nature de l'instrument qui les produit et

l'intensité du choc. Elles se classent naturellement sous plusieurs chefs : plaies pénétrantes avec ou sans corps étranger dans l'œil; contusions avec ou sans déchirures; brûlures et cautérisations de l'œil.

Les *plaies pénétrantes* de l'œil sont des accidents d'une gravité sérieuse, non seulement par les complications hémorrhagiques et inflammatoires qui en sont la suite, mais encore par l'issue possible des liquides de l'œil, la hernie d'une ou plusieurs membranes, l'altération de ces membranes, celle du cristallin et du corps vitré. A tous ces inconvénients s'ajoute dans quelques cas, la présence d'un corps étranger qui rend à peu près inévitable l'inflammation d'une partie, sinon de la totalité de l'œil lésé, et même celle de l'œil du côté opposé. Effectivement, à part de rares cas où le corps étranger s'enkyste et reste plus ou moins en place sans causer de symptômes appréciables, l'œil ne tarde pas à présenter une réaction assez vive : on voit apparaître l'irido-cyclite avec ses conséquences les plus fâcheuses, ou bien dans quelques cas, le pus, accumulé dans la chambre antérieure, s'épanche au dehors à travers la cornée, et parfois il survient une panophthalmie ordinairement suivie de l'atrophie de l'œil.

Le cristallin, à la suite de la plaie de sa capsule qui permet l'infiltration de l'humeur aqueuse dans sa substance, devient opaque (cataracte traumatique), ou bien il finit par être résorbé si le sujet est jeune; dans certains cas, la substance cristalline se gonfle et détermine un iritis et des accidents glaucomateux.

Les accidents plus spéciaux aux blessures de la rétine et de la choroïde sont : l'hémorrhagie, qui a pour effet habituel le décollement de la rétine et de la choroïde, ou une chorio-rétinite souvent purulente avec infiltration du corps vitré.

Différente de l'hémorrhagie spontanée par son abondance et son siège varié, l'hémorrhagie traumatique ne se comporte cependant pas différemment, et le sang épanché, s'il n'est pas trop considérable, se trouve résorbé peu à peu. Quant à la chorio-rétinite, elle peut s'étendre à tout l'œil (panophthalmie), donner lieu à la formation d'abcès qu'il est nécessaire d'ouvrir et qui sont susceptibles d'amener la destruction plus ou moins complète de l'œil.

Les *contusions* et les plaies contuses de l'œil donnent lieu à des désordres plus considérables encore que ceux des plaies pénétrantes. Des ecchymoses se voient au niveau des conjonctives, la sclérotique est parfois rompue, la chambre antérieure renferme du sang épanché, l'iris est déchiré, la capsule du cristallin rompue, et cette lentille plus ou moins complètement luxée. On a constaté en outre la rupture de la choroïde

avec épanchement sanguin dans le corps vitré, la rupture du corps ciliaire, et la commotion, sinon la contusion de la rétine. Ces désordres, quoique pas toujours réunis, sont fréquemment suivis d'une panophthalmie généralement suppurée et souvent aussi d'une ophthalmie sympathique, quand le corps ciliaire est lésé primitivement ou secondairement.

La rupture de la sclérotique a ordinairement lieu à la circonférence de la cornée qui se trouble et devient le siège d'un abcès ou d'un ulcère. Les diverses membranes de l'œil, le cristallin, et mieux le corps vitré, peuvent sortir à travers la plaie sclérotidienne, mais il faut savoir qu'un œil privé de son cristallin n'est pas fatalement perdu, et qu'il peut guérir; le danger immédiat est plutôt dans l'issue d'une grande partie du corps vitré. La rupture de l'iris est un accident assez fréquent, celle de la zone de Zinn est suivie de la luxation du cristallin. La déchirure de la capsule de cette lentille, relativement rare dans les simples contusions, a pour effet une cataracte traumatique.

Indépendamment des déchirures qui peuvent l'atteindre, la rétine dans quelques cas est affectée d'une simple commotion, ainsi que l'ont prouvé certaines observations sur l'homme et les recherches expérimentales de Berlin sur les animaux. Cet auteur a trouvé qu'une forte contusion de l'œil, d'un lapin par exemple, provoque souvent un désordre à l'endroit directement touché et à l'endroit opposé (par contre-coup). Au niveau de ces désordres existe toujours une petite hémorrhagie choroïdienne.

BIBLIOGRAPHIE. — L. PACINI, *Lettere sulla lacerazione della cristalloide anteriore*, in-8°, Lucca, 1826. — R. WATTS JR., *Case of severe wound of the eye* (*New-York med. Gaz.*, 1841-42, p. 259-262). — GUÉPIN, *Sur les piqûres de l'œil* (*Ann. d'oculistique*, Bruxelles, 1843, IX, 143-152). — Le même, *Etudes cliniques sur les brûlures et les blessures du globe de l'œil et de la partie interne des paupières* (*Ibid.*, X, p. 254-264). — A.-V. FORCE, *Des blessures de l'œil*. Paris, 1846. — H. DUVAL, *Des blessures des yeux par armes à feu* (*Ann. Soc. de méd. prat. de la prov. d'Anvers*, Malines, 1849, 85-109. — J.-C. HALL, *Injuries of the conjunctiva, and opacities of the cornea* (*Lancet*, London, 1849). — J.-F. FOURIAUX, *Des principal. affections traumat. du globe oculaire*, Paris, 1855. — L. GOSSELIN, *Sur l'ophthalmie causée par la projection de la chaux dans l'œil* (*Monit. d. hôpitaux*, Paris, 1855, t. III, p. 1074-1078). — J.-C. BOCK, *Sur l'ophthalmie traumatique*, Paris, 1855. — W.-W. COOPER, *On wounds and injuries of the eye*, London, 1859. — A. VON GRAEFE et C. SCHWEIGGER, *Eitrige Iridochorioiditis nach einer Verletzung* (*Arch. f. Ophth.*, Berlin, 1860, VI, 145-156). — HÜBSCH, *Blessure de l'œil par arme à feu; déchirure de la cornée de l'iris et de la capsule* (*Gaz. méd. de l'Orient*, Constantinople, 1863-4, t. VII, p. 185). — G. LAWSON, *On the injuries to the eyes to which engineers and boiler-makers are*

*specially exposed* (*Ophth. hosp. Rep.*, London, 1863-65, IV, p. 369-378). — G.-C. Wordsworth, *Case in which a fragment of iron passed through the cornea, lens*, etc., *and became impacted in the sclerotica near the entrance of the optic nerve* (*Ophth. hosp. Rep.*, London, 1863-65). — H. Pensky, *De oculo quodam, qui vulneratus est corpore alieno per corneam usque ad oculi fundum penetrante*, Regimonti, 1864. — Duplouy, *Lésions traumatiques du globe oculaire* (*Arch. de méd. navale*, Paris, 1864, t. II, 430-439). — A. Kittel, *Fälle von Verletzungen des Auges* (*Allg. Wien. med. Ztg.*, 1864, IX, 339, 345, 354). — A. Zander et A. Geissler, *Die Verletzungen des Auges*, Leipzig und Heidelberg, 1864. — Schiess-Gemuseus, *Schleichende Panophthalmitis nach Zündhütchenverletzung, mächtiges Choroidealexsudat mit Fettkrystallen, fibröser Glaskörper* (*Arch. f. Path. Anat. und Phys.*, Berlin, 1865, XXXIII, 489-494). — L. Dublanchet, *Étude clinique sur les plaies du globe oculaire*, Paris, 1866. — F. Hoffmann, *De variis quæ ex læsionibus oriuntur, oculi partium pellucidarum obscurationibus*, Gryphiswaldiæ, 1866. — G. Lawson, *Injuries of the eye, orbit and eyelids; their immediate and remot effects*, London, 1867. — J.-W. Hulke, *Cases illustrating the results of wounds of the eye* (*Ophth. hosp. Rep.*, London, 1867-69, VI, 296-302). — André, *Deux observations rares de blessures de l'œil* (*Compte rend. Soc. méd. de Nancy*, 1870, p. 41-49). — E.-A. Coccius, *De vulneribus oculi in nosocomio ophthalmiatrico an.* 1868 *et* 1869 *observatis et de oculi vulnerati curandi modo*, Lipsiæ, 1870. — C.-A. Robertson, *General nervous commotion, caused by a wounded eye*, New-York, 1870. — Galezowski, *Sur les blessures du globe de l'œil, leurs conséquences et leur traitement* (*Gaz. hebd. de méd. et ch.*, Paris, 1870, VII, 579-594). — Le même, *Sur les blessures de l'œil reçues à la chasse et sur les précautions à prendre pour les éviter* (*Bull. Acad. de méd.*, Paris, 1876, 2e série, V, 1015). — Le même, *Des blessures de l'œil par les plumes d'acier dans les écoles primaires et de la nécessité d'y porter remède* (*Revue d'hygiène*, Paris, 1880, 770-781). — E. Nettleship, *Eyes lost by injury* (*Ophth. hosp. Rep.*, London, 1871-73, VII, 193, 352). — H. Cohn, *Schussverletzungen des Auges*, Erlangen, 1872. — Berlin, *Zur sogenannten Commotio Retina* (*Klin. Monatsbl. f. Augenheilkunde*, Erlangen, 1873, et *Revue des Sc. méd.*, t. II, p. 939). — G. Daniels, *Ueber Verletzungen des Auges durch Explosion von Dynamit*, Bonn, 1872. — P. Gomez, *Des blessures de l'œil*, Paris, 1872. — M. Pruphal, *Ueber eine seltene Verletzung im Innern des Auges*, Berlin, 1872. — W.-A. Brailey, *Tables containing a statement of all eyes removed on account of injuries during the first six months of the year* 1875 (*Ophth. hosp. Rep.*, London, 1874-6, VII, 277, 345). — Fano, *Projection de cendres de lessive dans l'œil gauche; escharification de la plus grande étendue de la conjonctive oculo-palpébrale; élimination lente de la partie escharifiée; atrophie consécutive de la cornée* (*J. d'ocul. et de chirurg.*, Paris, 1873-1874, p. 149). — H.-M. Jones, *Wounds of the conjunctiva* (*Irish hosp. Gaz.*, Dublin, 1873, I, 309-311). — C.-L.-H. Mouchotte, *Des blessures de l'œil par les corps étrangers*, Paris, 1873. — J. Hirschberg, *Zur Casuistik der Augenverletzungen* (*Kl. Monatsbl. f. Augenh.*, Erlang.,

1860, VII, 321-328). — HEINR. WALB, *Ueber die traumatische Hornhautentzündung* (*Arch. f. path. Anat. und Physiologie*, 1875, t. LXIV, p. 113). — C.-F. VON ARLT, *Ueber die Verletzungen des Auges mit besonderer Rücksicht auf deren Gerichtärzt.*, Wien, 1875. — E. FUCHS, *Ueber die traumat. Keratitis* (*Arch. f. path. Anat. und Physiol.*, 1876, t. LXVI, p. 401). — F. MEYER, *Ueber Schussverletzungen des Auges*, Berlin, 1876. — GAYET, *Blessures du corps vitré* (*France médicale*, 1879, p. 649). — PIÉCHAUD, *Essai sur les cataractes traumatiques*, Paris, 1876. — A. YVERT, *Du traumatisme, des blessures et des corps étrangers du globe de l'œil* (*Rec. d'ophth. alm.*, Paris, 1876). — Le même, *Traité pratique et clinique des blessures du globe de l'œil*, Paris, 1876. — K. LOBER, *Ueber die mechanischen Verletzungen des Augapfels*, Greifswald, 1877. — BADAL, *Blessures de l'œil; énucléation; amputat. de l'hémisphère antérieur: prothèse oculaire* (*Gaz. des hôp.*, Paris, 1878, II, 292, 301). — H. DELACROIX, *Aphakie et Aniridie traumatiques consécutives à un coup de corne de vache; conservation de la vue* (*Union méd. et scient. du Nord-Est*, Reims, 1878, II, 273, 278). — DUFOUR, *Deux hommes blessés par une chouette* (*Bull. méd. de la Suisse romande*, Lausanne, 1878, XII, p. 207-211). — H. POWER, *Selected cases of injury of the eyes* (*St.-Barth. hosp. Rep.*, London, 1875, XI, 181-209). — E. RODET, *Étude sur les ruptures de la zone de Zinn et la subluxation traumatique du cristallin*, Paris, 1878. — G. VON ŒTTINGEN, *Die indirecten Läsionen des Auges bei Schussverletzungen der Orbitalgegend*, 1877-78, Stuttgart, 1879. — W. KOETHE, *Zur Statistik perforirender Verletzungen des Augapfels*, Greifswald, 1880. — A. DUJARDIN, *Trois cas de blessures de l'œil par les plumes d'acier* (*J. des Sc. méd. de Lille*, 1880, p. 272-274). — CHIBRET, *Traumatisme des deux yeux par une balle de pistolet* (*Rev. gén. d'ophth.*, Paris, 1882, p. 517-519). — MAGNUS, *Zur Kenntniss der Linsen-Contusionen* (*Deutsch. med. Wochenschrift*, 1888, p. 42, et *Rev. des Sc. méd.*, t. XXXII, p. 629). — HUGHES, *Die Entstehung der Lederhautberstungen und Aderhautrisse* (*Arch. f. Ophthalm.*, XXIII, 3e fasc., et *Rev. des Sc. méd.*, t. XXXII, p. 271).

## ARTICLE II. — APPAREIL DE L'AUDITION

Cet appareil se compose de plusieurs parties : l'oreille interne ou labyrinthe, destinée à la perception des sons; l'oreille moyenne et l'oreille externe dont la fonction est la transmission des ondes sonores. De ces trois parties, la première a des rapports intimes avec l'encéphale, la seconde avec le pharynx, la troisième avec la peau. L'oreille externe comprend deux parties, le pavillon de l'oreille et le conduit auditif externe, ce dernier formé par un cartilage que recouvre la peau pourvue de glandes nombreuses sébacées, sudoripares et cérumineuses. Elle est séparée de

l'oreille moyenne par une toile fibreuse que tapisse extérieurement la peau dépouillée de glandes et de papilles, et intérieurement la membrane muqueuse de la cavité de l'oreille moyenne. Cette muqueuse, fort mince et très vasculaire, se trouve recouverte par un épithélium cylindrique à cils vibratiles dans la trompe d'Eustache, pavimenteux dans la cavité du tympan et dans les cavités accessoires. Les osselets de l'ouïe sont formés par une substance osseuse, poreuse, tapissée par une couche extérieure fort mince et compacte; les muscles qui s'insèrent sur ces osselets renferment des fibres striées. L'oreille interne ou organe de l'ouïe se compose du vestibule, des canaux semi-circulaires et du limaçon; elle offre des culs-de-sac et des canaux remplis de liquide, les uns et les autres tapissés par le périoste et par une simple couche d'épithélium pavimenteux. Ces parties reçoivent les nerfs destinés à la fonction de l'audition; ceux-ci se terminent d'une part dans les ampoules et les culs-de-sac du vestibule, d'autre part dans la membrane spéciale du limaçon : c'est là que viennent aboutir les ondes sonores et que se fait la perception des sons.

L'organe de l'ouïe offre, à la façon de l'œil, une ébauche qui a son point de départ dans l'ectoderme, une partie qui provient du système nerveux, et une autre que lui envoie le feuillet moyen du blastoderme : ainsi s'explique la ressemblance des désordres qui lui sont propres avec ceux des autres organes. On aperçoit tout d'abord sur les bords de la face du cerveau postérieur une fossette largement ouverte et tapissée par le feuillet corné épaissi; cette fossette parvient au bout d'un certain temps à se fermer, de façon à constituer une vésicule (vésicule auditive), qu'un court prolongement rattache au feuillet externe, et qui, de même que le cristallin, résulte d'une invagination du feuillet cutané ou ectoderme. D'abord ovalaire, puis triangulaire, cette vésicule laisse voir un prolongement qui se dirige en haut vers la partie postérieure des vésicules cérébrales. Ce prolongement est ensuite séparé en deux parties par un sillon. Le segment interne forme l'aqueduc du vestibule, le segment externe sert à constituer le canal demi-circulaire supérieur. L'extrémité inférieure de la vésicule devient conique, et c'est de ce cône que part le prolongement épithélial du limaçon.

Les oreilles moyenne et externe se développent par l'intermédiaire de la première fente branchiale. Cette fente se ferme uniquement dans sa portion antérieure et laisse libre sa partie postérieure excepté en un point placé tout près de la surface externe, lequel s'oblitère pour constituer la membrane du tympan. De la fosse située à la face externe du tympan et des parois de cette fosse, se constitue l'oreille externe, tandis que la por-

tion interne de la fente branchiale fournit la fosse du tympan et la trompe d'Eustache. Les osselets de l'ouïe, originairement situés au-dessus de la fosse du tympan et derrière elle, proviennent des premier et second arcs branchiaux. La diversité d'origine de l'oreille interne par rapport aux oreilles moyenne et externe est de nature à nous rendre compte des différences d'altération de ces parties.

BIBLIOGRAPHIE GÉNÉRALE. — DUVERNEY, *Traité de l'organe de l'ouïe*, Paris, 1683. — VALSALVA, *Tractatus de aure humana*, Genève, 1716. — J.-A. RIVINUS, *De auditus vitiis*, Lipsiæ, 1717. — MARTIN, *Observations sur quelques maladies de l'oreille* (*Journ. de méd. chir. pharm.*, Paris, 1869, XXX, 453, 463). — DESMONCEAUX, *Traité des maladies des yeux et des orbites, considérées sous le rapport des quatre parties ou quatre âges de la vie de l'homme*, Paris, 1786. — G. BALL, *De aure humana et ejus morbis*, Edinburgh, 1815. — CURTIS, *A treatise on the physiology and diseases of the ear*, London, 1818. — J.-A. SAISSY, *Essai sur les maladies de l'oreille*, Paris, 1827. — SAUNDERS, *The anatomy and diseases of the ear*, 3e édit., London, 1829. — DELEAU jeune, *Observations sur les maladies de l'oreille* (*Clin. des hôpitaux*, Paris, 1827, I, n° 93). — C.-J. BECK, *Die Krankheiten des Gehörorganes*, Heidelberg, 1827. — WRIGHT, *On the varieties of deafness and diseases of the ear*, London, 1829. — LINCKE, *Handbuch d. Ohrenheilkunde*, Leipzig, 1837. — ITARD, *Traité des maladies de l'oreille et de l'audition*, 2e édit., Paris, 1842. — J. WILLIAMS, *Treatise on the ear including its anatomy physiology and pathology*, London, 1840. — E. SCHMALZ, *Erfarhungen über die Krankheiten des Gehöres und ihre Heilung*, Leipzig, 1846. — BOCHDALEK, *Ein Beitrag zür Pathologie der Gehörwerkzeuge* (*Arch. f. d. prakt. Heilkunde*, Prag, 1847, III, 22-27). — W. KRAMER, *Traité des maladies de l'oreille*, traduit de l'allemand, avec des notes et des additions nombreuses, par P. Menière. Paris, 1848. — J. TOYNBEE, *Pathological and surgical observations on the diseases of the ear* (*Medico-chirurg. Transactions*. London, 1841, XXIV, p. 190; 1843, XXVI, 208; 1849, XXXII, 69; 1851, XXXIV, 239; 1855, XXXVIII, 1; 1861, XLIV, 51; 1864, XLVII, 203; 1866, XLIX, 147). — J. HINTON, *Nine cases illustrative of the pathology of the ear* (*Medic. chirur. Transact.*, London, 1856, XXXIX, 101-119). — WILDE, *Practical observat. on aural surgery*, London, 1853. — J. NOTTINGHAM, *Diseases of the ear illustrated by clinical observations*, London, 1857. — BÖKL, *Beiträge zur path. Anatom. des Ohres* (*Spital-Zeitung*, 1863, 33-36). — R. VOLTOLINI, *Anatom. und pathol. anat. Untersuch. des Gehörsorg. nebst 5 Sectionsfall.* (*Archiv f. path. Anat. und Physiol.*, Berlin, 1860, XVIII, 34-50). — Le même, *Section. von Schwerhörig.*, Ibid., 1861, XXII, 110-133 et 1863, XXVII, 150-175; 1864, XXXI, 199-229. — Le même, *Die Zerlegung und Untersuchung der Gehörorgans an der Leiche*, etc., Breslau, 1862, et *Schmidt's Jahrb.*, 1864, t. CXXI, 347. — E.-H. TRIQUET, *Traité pratique des maladies de l'oreille*, Paris, 1857. — Le même, *Leçons cliniques*, Paris, 1863 et 1866. —

A. Lucæ, *Anatomisch physiologische Beiträge zur Ohrenheilkunde* (*Arch. f. path. Anat. und Physiol.*, Berlin, 1864, XIX, 33). — Bonnafont, *Traité théoriq. et prat. des maladies de l'oreille*, Paris, 1860. — Toynbee, *The diseases of the ear*, London, 1860. — A. von Tröltsch, *Die Krankheiten des Ohres, ihre Erkenntniss und Behandlung*, Würzburg, 1862; trad. fr. par Kuhn et Levi, Paris, 1870. — S. Duplay, *Examen des travaux récents sur l'anatomie, la physiolog. et la path. de l'oreille* (*Archiv. gén. de médecine*, Paris, 1863, t. II, p. 327, 576). — Le même, *Sur quelques recherches nouvelles en otiatrique*, Ibid., 1866, t. II, p. 337, 723, et 1867, t. I, p. 460. — H. Wendt, *Beiträge zur pathologischen Anatomie des Ohres* (*Archiv der Heilkunde*, Leipzig, 1870, p. 562). — M. Martinez y Gutierrez Pacheco, *Tratado elemental de las enfermedades de los oidos*, 2e édit., Madrid, 1873. — G.-P. Field, *Lectures on diseases of the ear* (*Med. Press. and Circ.*, London, 1875, II, 63). — G. Mori, *Osservazioni anatomische sulla patologia dell' orecchio*, Pavia, 1876. — A. Politzer, *Lehrbuch der Ohrenheilkunde*, Stuttgart, 1878; trad. fr. par A. Joly, Paris, 1884. — Burkner, *Kleine Beiträge zur normalen und patholog. Anat. des Gehörorgans* (*Archiv f. Ohrenheilk.*, t. XIII, n° 2, et *Rev. d. sc. méd.*, t. XIV, p. 694). — H. Schwartze, *Pathologische Anatomie des Ohres*, Berlin, 1878. — E. Frankel, *Beitrage zur pathologie und pathologischen Anatomie des Gehörorgans* (*Ztschr. f. Ohrenh.*, Wiesb., 1879, VIII, 229-246). — J. Baratory, *Pathogénie des affections de l'oreille, éclairée par l'étude expérimentale*. Thèse, Paris, 1880-81. — V. Urbantschitsch, *Traité des maladies de l'oreille*, trad. p. R. Calmettes; Paris, 1881. — Miot et Baratoux, *Traité des maladies de l'oreille*, Paris, 1888.

## ANOMALIES DE FORMATION ET DE DÉVELOPPEMENT

Ces anomalies multiples et nombreuses appartiennent les unes à la classe des monstruosités, les autres à celle des malformations.

La description des premières rentre dans l'étude que nous avons faite des monstres humains, à l'exception des tumeurs dermoïdes qui ont ici leur place, mais dont l'existence n'est pas très nettement établie. La description des secondes mérite notre attention et sera étudiée sous toutes ses faces.

Bibliographie générale. — C.-F. Heusinger, *Specimen malæ conformationis organorum auditus humani rarissimum*, fol., Ienæ, 1824. — A. Thomson, *Notice of several cases of malformation of the external ear, together with experiments on the state of hearing in such persons* (*Month. J. med. sc.*, London et Edinb., 1846-47, n. s., I, 420, 1829). — R. Virchow, *Ueber Missbildungen am Ohr und im Bereiche des ersten Kiemenbogens* (*Arch. fur path. Anat. und Phys.*, Berlin, 1864, XXX, p. 221, 1 pl.). — Gellé, *Dissection des oreilles de*

*deux malades atteints de surdité* (*Bull. Soc. anat. de Paris*, 1858, XXXIII, 330-333). — H. Œffinger, *Ueber einige auffallende Missbildung. des äussern und innern Ohres* (*Zeitschr. f. rationn. Med.*, Leipzig und Heidelb., 1868, XXXI, 30-32, 1 pl.). — C. Mori, *Sopra alcune alterazioni congenite dell' organo dell' audito* (*Annali universoli di medicina*, t. CCCXXXII, avril et mai, et *Rev. des sc. méd.*, t. VII, p, 297). — A. von Trœtsch, *Les maladies de l'oreille chez l'enfant*, trad. de l'allemand, p. Ch. Delstanche, Paris, 1882, et *Arch. gén. méd.*, 1883, t. I, p. 123). — G. Mayr, *De la surdi-mutité en Bavière avec une statistique internationale*, dans *Statistique du royaume de Bavière*, 35e fasc., Munich, 1877, et *Rev. d. sc. méd.*, t. XIII, p. 712. — H. Bircher, *Ein Beitrag zur Casuistik der Taubstummheit in der Schweiz* (*Correspondenzblatt f. Schweizer Aerzte*, 1881, p. 558 et *Rev. d. sc. méd.*, XIX, p. 306). — S. Moos, *Aetiolog. und Befunde von 40 Fälle angeboren-Taubheist* (*Zeitschrift f. Ohrenheilkde*, 1882, XI, et *Rev. des sc. méd.*, XXIV, 721). — Ebertz, *Ein Beiträg zur Aetiologie der Taubstummheit* (*Viertelj. f. ger. med.*, 1886, XLIV, 167, et *Rev. sc. méd.*, XXIX, 718).

## § 1er. — Dermoïdes de l'oreille.

Développée aux dépens de la première fente branchiale, l'oreille moyenne se trouve exposée, comme toutes les parties ayant même provenance, aux productions dites dermoïdes. Celles-ci, bien qu'elles aient peu attiré l'attention des observateurs, ne paraissent pas moins exister, car tout porte à voir des anomalies de ce genre dans les tumeurs *sébacées* décrites tout d'abord par Toynbee et ensuite par Hinton. Un certain nombre de ces tumeurs me semblent en effet se rapporter à cette anomalie, bien qu'on n'y ait vu autre chose que des amas de cellules épidermiques et de muco-pus. J'en trouve la preuve dans ce fait que non seulement elles détruisent le temporal, mais en outre elles sont circonscrites par une membrane d'enveloppe. Observées chez l'enfant et parfois aussi chez le vieillard, ces lésions occupent les différentes parties du conduit auditif externe, envahissent la caisse du tympan et se creusent pour ainsi dire une cavité dans le rocher. Elles sont composées presque entièrement de cellules épithéliales larges formant des couches superposées et circonscrites par une membrane d'enveloppe délicate, formée d'un tissu aréolaire. Le développement de ces productions a lieu sans aucune souffrance, ce qui fait qu'il est toujours difficile de déterminer leur début, mais d'ailleurs elles n'entraînent à leur suite d'autres désordres de l'ouïe que ceux causés par l'obstruction du canal auditif, c'est pourquoi l'attention du médecin n'est le plus souvent attirée vers la connaissance de ces lésions que par l'otorrhée fétide qui en est la con-

séquence et qui peut devenir dans certains cas le point de départ d'accidents cérébraux.

BIBLIOGRAPHIE. — J. TOYNBEE, *Sebaceous tumours in the external auditory meatus* (*Med. chir. Transact.*, London, 1861, XLIV, 51). — Le même, *Ibid.*, London, 1864, XLVII, 203). — HINTON, *Sebaceous tumours in the tympanum* (*Trans. of the path. Society*, London, 1865, XVI, 233). — Le même, *Sebaceous tumour and hairs in the tympanum of a boy* (Ibid., XVII, p. 275). — R. VIRCHOW, *Ein tiefes auriculares Dermoid des Halses* (*Archiv f. path. Anat. und Physiol.*, Berlin, 1866, XXXV, 208). — LUCAE, *Die Perlgeschwulst des Schlafenbeins vom klin. Standpunkte* (*Berlin. klin. Wochenschrift*, 1873, n° 13, et *Rev. d. sc. méd.*, II, 105). — H. STEINBRUGGE, *Zeitschrift f. Ohrenheilkunde*, IX, p. 137, et *Rev. d. sc. méd.*, XVIII, 672). — L. KATZ, *Zur Casuistik des Cholesteatoms des Schlafenbeins. Tod durch Sinus-Thrombose* (*Berlin. klin. Woch.*, n° 12, p. 167, 21 mars 1885). — Le même, *Ein Fall von Cholesteatom des Schläfenbeins ohne caries. Tod durch Kleinhirn-Abscess* (*Ibid.*, n° 3, p. 36, 15 janvier 1883, et *Rev. des sc. méd.*, t. XXIV, p. 729).

## § 2. — MALFORMATIONS.

Ces anomalies, multiples et diverses, sont cependant subordonnées à deux conditions pathogéniques principales : un état pathologique, le plus souvent inflammatoire, et un arrêt de développement. Si ces conditions étaient bien connues, elles devraient, sans nul doute, servir de base à la classification des malformations, mais notre ignorance des états pathologiques chez le fœtus nous conduit à adopter une division moins scientifique, reposant uniquement sur l'état de l'organe après la naissance.

### I. — Agénésie.

Cette grave anomalie n'intéresse généralement pas l'appareil auditif tout entier, le plus souvent elle se limite à l'oreille externe ou à l'oreille moyenne, ou seulement à quelques-unes de leurs parties. Dans quelques cas, elle se localise à l'oreille interne.

OREILLE EXTERNE ET MOYENNE. — L'absence complète du pavillon de l'oreille est relativement rare ; on observe plus fréquemment des arrêts de développement partiels, portant sur le lobule, l'hélix ou l'anthélix, et des malformations diverses du pavillon.

La conque, parfois repliée sur elle-même de haut en bas, rappelle

assez bien l'oreille du chat, c'est de la sorte qu'est représenté le dieu Pan dans l'ancienne sculpture; le pavillon roulé sur lui-même offre l'aspect d'une coquille de limaçon et présente, dans quelques cas, des scissures profondes ou même une fente transversale. Le tragus est saillant au point de fermer le conduit auditif externe, ou bien il fait complètement défaut. Le lobule est fréquemment soudé aux téguments voisins; il en est plus rarement de même de la partie supérieure du pavillon de l'oreille.

L'absence de développement du pavillon de l'oreille ne nuit pas sensiblement à l'audition si elle n'est accompagnée de malformations de l'oreille moyenne ou interne; c'est du moins ce qui résulte de l'examen d'un grand nombre de faits rapportés par Allen Thomson, Toynbee et plusieurs autres observateurs, lesquels tendent à démontrer que le pavillon de l'oreille n'est chez l'homme que le vestige de l'appareil collecteur du son, beaucoup plus développé dans certaines espèces animales. Ces faits établissent d'ailleurs que si le pavillon est parfois seul affecté, le plus souvent les difformités de l'oreille externe s'accompagnent d'un arrêt de développement du conduit auditif et de la caisse du tympan. Dans un premier degré, le développement de la partie cutanée de l'appareil auditif, pavillon et conduit auditif, est seul incomplet; dans un deuxième degré, il y a de plus absence de l'anneau tympanal et de la partie osseuse du conduit; dans un troisième, se rencontrent des anomalies de la cavité du tympan et de la chaîne des osselets; dans une quatrième, il existe en outre un défaut de développement des portions malaire, palatine ou maxillaire de la face. Nous voyons, ainsi, l'absence du conduit auditif externe accompagner, comme dans un cas rapporté par Aur. Maestre, celle de la plus grande partie du pavillon, ou encore celle des osselets et de la trompe d'Eustache (Gruber), tandis que la cavité tympanique se trouvait réduite à une sorte de papille représentant le promontoire et a une petite rainure pour la fenêtre ovale. Néanmoins, malgré des conditions si imparfaites de l'oreille externe et même de l'oreille moyenne, l'ouïe reste assez développée pour permettre aux personnes de jouir des bienfaits de la vie sociale. Dans quelques cas pourtant les osselets de l'ouïe peuvent faire défaut ; l'étrier est celui que l'on trouve en général mal conformé.

L'absence du conduit auditif n'est pas la seule anomalie que présente ce canal, il en est une autre non moins fréquente, le *rétrécissement* ou l'*oblitération*. Cette malformation, ordinairement bilatérale, siège, dans quelques cas, d'un seul côté, et presque toujours du côté droit. Située à des profondeurs différentes, elle est composée soit d'un tissu membraneux, soit d'une couche plus ou moins épaisse de substance molle, soit

enfin d'une lame de parties molles reposant sur une surface osseuse. Les oblitérations osseuses du conduit auditif externe, très communes, suivant Seligmann (1), sur les crânes américains, allongés artificiellement par une pression extérieure, ont été vues par Welcker chez des Indiens des îles Marquises, et par Toynbee, Bonnafont, etc., chez les peuples civilisés de l'Europe. Les oblitérations osseuses de la caisse du tympan constituent des anomalies beaucoup plus rares qui toujours coexistent avec des malformations des portions externe et moyenne de l'oreille. Dans un cas rapporté par Welcker, le temporal droit présentait, à la place de l'ouverture normale de la caisse du tympan, une fossette peu considérable de 11 millimètres de largeur et de 5 millimètres de profondeur, à fond osseux, rugueux et percé de trous. Entre la cavité glénoïde et le trou stylo-mastoïdien se trouvait une fissure conduisant dans l'intérieur de la caisse et qui n'était vraisemblablement que la trace du trou auditif externe. Des faits analogues ont été observés par A. Thomson, Toynbee et Lucae.

Toutes ces observations conduisent à la donnée que le point de départ de ces anomalies est dans l'irrégularité du développement du premier arc branchial, lequel, comme on le sait, sert au développement de l'oreille externe et de l'oreille moyenne. Ainsi s'explique la coexistence fréquente de ces anomalies avec des fistules branchiales, des fissures du voile du palais et des arrêts de développement des os de la face.

Les *fistules branchiales* de l'oreille externe sont des malformations très rares, car en 1878 J. Paget n'a pu en trouver que six à sept cas dans la littérature médicale.

Ces fistules, le plus souvent situées au-devant de l'oreille, à 1 centimètre environ au-dessus du tragus, plus rarement au niveau du lobule, ne communiquent en général ni avec l'oreille moyenne, ni avec le pharynx; elles ont des dimensions variables, des orifices très ténus, une profondeur qui ne dépasse pas 1 ou 2 centimètres et une direction oblique en avant et en bas.

Depuis 1876, Schwabach est parvenu à observer, sur quatre hommes et trois femmes, sept exemples de fistules branchiales de l'oreille externe. Sur ces sept cas, la lésion était trois fois unilatérale; six fois bilatérale. L'arrêt de développement se trouvait à 2 ou 3 millimètres en avant de l'hélix, à 1 centimètre du tragus. La fistule ne siégeait qu'une seule fois au niveau de la conque; six fois tout se bornait à de simples fossettes

(1) Seligmann, *Sitzungsber. d. kais Acad. de Wissenschaft.*, Wien, 1864, p. 55.

ayant les dimensions d'une tête d'épingle. Chez le septième individu seulement il existait un trajet fistuleux véritable dans lequel on pouvait enfoncer de quelques millimètres le stylet et imprimer à l'instrument des mouvements en sens divers. Chez ce dernier et deux autres patients, les fistules donnaient issue par intervalles à un liquide crémeux renfermant de nombreux globules de pus. Mélangé à des éléments épithéliaux, ce liquide épaissi peut donner naissance à de petites tumeurs pour peu que l'orifice externe vienne à s'oblitérer.

Ces anomalies sont héréditaires dans plusieurs cas. Un exemple rapporté par J. Paget est très probant à cet égard. Il s'agit d'un médecin qui offrait une fistule branchiale sur le côté droit du cou et dont le père, la sœur et les quatre enfants présentaient une malformation semblable. Outre ces fistules cervicales, le père, la sœur et cinq des enfants avaient tous des fistules situées au niveau de l'hélix de l'une ou des deux oreilles. Ces petites fistules, longues d'un demi-pouce, dirigées en avant et en bas sous la peau, avaient un orifice très étroit qui pouvait passer inaperçu ; elles résultaient certainement de la fermeture incomplète d'une partie de la première fente branchiale, celle qui ne participe pas à la formation de la trompe d'Eustache, du tympan et de l'oreille externe : c'est du moins ce que semblait indiquer leur coexistence avec des fistules cervicales.

Bibliographie. — E. Cock, *On malformation of the internal ear, being the result of post mortem investigations performed in five cases of congenital deafness* (*Med. ch. Tr.*, London, 1835, XIX, 152-161). — Le même, *Guy's hospital Reports*, 1838, III, 289-307. — Bonnafont, *Imperforation congénitale du conduit auditif gauche existant près de la membrane du tympan*, etc. (*Ann. de la chirurg. fr. et étrangère*, 1843, VIII, 160, 173). — R.-D. Mussey, *Congenital absence of the meatus auditorius externus of both ears, without much impairing the hearing* (*Am. Journ. m. sc.*, Philadelp., 1837, XXI, 378, 380). — A. Thomson, *Notice of several cases of malformation of the external ear, together with experiments on the state of hearing in such persons* (*Month. J. m. sc.*, London et Edinb., 1846-1847, n. s., I, 420, 729). — J. Toynbee, *Congenital malformation in the ears of a child* (*Ibid.*, 738-740). — Le même, *Diseases of the ear*, London, 1860, p. 12. — Lloyd, *Fœtus displaying absence of the external auditory meatus on both sides* (*Tr. path. Soc.*, London, 1846, VIII, 139). — Welcker, *Ueber knocherne Werengerung und Verschliessung des aüsseren Gehörganges* (*Archiv f. Ohrenheilkunde*, t. I, p. 163). — Chowne, *Congenital absence of the auricle, and malposition of the external meatus* (*Lancet*, London, 1860, II, p. 59). — Aurel. Maestre, *El Siglo medico*, Agosto, 1866, p. 546. — Gruber, *Archiv für Ohrenheilkunde*, II, p. 154. — R. Wreden, *Bescreibung und Kritik einer angebor. Missbildung des Ohres*, etc. (*St-Petersb. med. Zeitschr.*, 1867, XIII, 204).

— CHANTREUIL, *Oblitération du conduit auditif externe chez un nouveau-né* (*Bull. Soc. anat. de Paris*, 1867, p. 149). — A. FLEISCHMANN, *Case of congenital absence of the meatus externus of the left ear* (*Lancet*, London, 1869, II, 151). — W.-S.-J.-H. MUNRO, *Case of congenital absence of the external meatus of the right ear* (*Lancet*, London, 1869, II, p. 41). — J.-F.-P. MAC CONNEL, *A case of congenital malformation* (*Indian m. Gaz.*, Calcutta, 1872, VII, p. 10). — J.-P. CASSELLS, *On malformations of the auricle and external auditory meatus, congenital and acquired*, etc. (*Med. J.*, Glasgow, 1876, VIII, 185, 200). — H. KNAPP, *Bilateral rudimentary auricle with absence of the external auditory canal* (*Arch. otol.*, New-York, 1881, 119). — S. MOOS et STEINBRUGGE, *Anatomie pathol. d'un cas de malformation de l'oreille* (*Zeitschr. für Ohrenheilkunde*, X, 15, et *Rev. des sc. méd.*, XVIII, 682). — S. MOOS, *Malformation particulière de l'oreille avec intégrité du labyrinthe* (*Zeitschr. f. Ohrenheilkunde*, XIII, 253, et *Rev. des sc. méd.*, XXVI, 319). — C. TRUKENBROD, *Eine Missbildung des Ohres* (*Zeitschrift f. Ohrenheilkunde*, XIV, 179, et *Rev. d. sc. méd.*, XXVIII, 312). — H.-F. CAVÉ, *De l'imperforation congénitale du conduit auditif externe*, Thèse de Paris, 1877, et *Rev. des sc. méd.*, t. XI, p. 678. — V. BRENNER, *De l'atrésie du conduit auditif externe* (*Nordiskt Med. Archiv*, t. IX, n° 2, et *Rev. d. sc. méd.*, t. XIII, p. 720).

HEUSINGER, *Hals-Kiemen Fisteln*, etc. (*Archiv f. pathol. Anat. und Physiologie*, XXIX, 358). — R. VIRCHOW, *Ein neuer Fall von Halskiemerfisteln* (*Archiv f. pathol. Anatom. und Physiologie*, 1865, XXXII, 518). — F. SCHMITZ, *Ueber fistula auris congenita, und andere Missbild. des Ohres*. Inaug. Dissert. Halle, 1873. — V. URBANTSCHITSCH, *Ueber die als Fistula auris congenita bezeichnete Bildungsanomalie* (*Monatschrift f. Ohrenheilk.*, Berlin, 1877, XI, 85-89). — F. BETZ, *Fistula auris congenita* (*Mémorab.*, Heilbron, 1863, VIII, 135, et *Schmidt's Jahrbuch*, 1864, t. CXXI, p. 344). — PFLÜGER, *Ein Fall von Fistula auris congenita* (*Monatschr. f. Ohrenheilkunde*, Berlin, 1874, VIII, 132). — SIR JAMES PAGET, *Cases of branchial fistulæ in the external ear* (*Med. chir. Transact.*, London, 1878, sér. 2, t. XLIII, p. 41-50). — T.-M. GIRDLESTONE, *Case of branchial fistulæ* (*Austral. med. Journ.*, Melbourne, 1879, n. s., I, 322). — SCHWABACH, *Ueber Kiemenfisteln am aüsseren Ohr* (*sur les fistules branchiales de l'oreille externe*) (*Zeitschr. f. Ohrenheilk.*, t. III; *Berlin. kl. Wochenschrift*, 1879, p. 589, et *Revue des sc. méd.*, 1880, t. XVI, p. 683).

OREILLE INTERNE. — L'absence de l'oreille interne se rencontre habituellement, ainsi que l'a vu Claudius, chez les hémicéphales. Le labyrinthe, chez ces monstres où souvent il n'existe que de légères anomalies de l'oreille moyenne, présente une malformation constante. Les canaux demi-circulaires et le limaçon ont des dimensions plus petites; celui-ci est d'ordinaire comprimé de dedans en dehors contre le vestibule. Ces anomalies coexistent fréquemment avec des vices de conformation du crâne qui s'observent tantôt d'un seul côté, tantôt des deux côtés à la

fois; elles varient d'un côté à l'autre et souvent n'affectent qu'une partie limitée de l'organe auditif.

Des anomalies moins importantes de l'oreille interne sont d'ailleurs observées chez des individus bien conformés, et fréquemment accompagnées de surdité congénitale ou de surdi-mutité. A l'autopsie d'un sourd-muet mort de phthisie à l'âge de vingt-deux ans, j'ai constaté l'absence totale de l'un des canaux demi-circulaires et le défaut de communication entre le limaçon et le conduit auditif interne. Dans un cas rapporté par Moos et Steinbrügge, les lésions de l'appareil de transmission étaient insignifiantes, mais une coupe du rocher droit permettait de constater l'absence de toute cavité correspondant au vestibule, aux ampoules et aux canaux semi-circulaires. Le vestibule avait subi un arrêt de développement à sa période fœtale, car, à sa place, on trouvait un tissu conjonctif à filaments fins, feutrés et parsemés de globules graisseux. Dans un cas de surdi-mutité acquise vers l'âge de quatre ans, ces mêmes auteurs trouvèrent dans le limaçon un tissu osseux de nouvelle formation qui occupait une grande partie des rampes, ce qui portait à croire qu'il s'était produit vers cet âge de la vie une inflammation de tout le labyrinthe. Chez un sourd-muet de naissance, Michel a constaté un vice de conformation uniquement localisé aux canaux semi-circulaires, toutes les autres parties de l'oreille étant dans un état d'intégrité complète. Dans deux cas observés par Cock, ces mêmes canaux étaient incomplets; dans un troisième, il n'existait aucun vestige de la fenêtre ronde; de chaque côté la lacune habituellement occupée par la membrane se trouvait remplie par une substance osseuse. Dans un quatrième, l'aqueduc du vestibule était assez large pour admettre une petite sonde, tandis qu'ordinairement on peut à peine y introduire un cheveu très fin. Chez un jeune homme de treize ans atteint de surdité congénitale, Thurnam a trouvé le canal demi-circulaire horizontal incomplet dans une oreille; il n'existait, en outre, aucune trace du saccule, de l'utricule du vestibule et des canaux demi-circulaires membraneux.

Ces anomalies sont en général indépendantes des malformations de l'oreille moyenne et surtout de celles de l'oreille externe. C'est là un fait qui mérite d'être noté et dont l'explication nous est fournie par le développement de chacune de ces parties qui, comme nous le savons, se fait isolément.

Bibliographie. — Edw. Cock, *Remarks on malformation of the internal ear*, etc. (*Med. chirurg. Trans.*, t. XI, p. 93, London, 1835, et *Arch. gén. de méd.*, p. 152, juin 1836). — J. Thurnam, *Examinat. of the organs of hearing from the body of a boy, aged 13 years, who had been the subject of congenital*

Deafness (*Med. chir. Transact.*, London, 1835, t. XIX, p. 162). — Menière, *Anatomie path. de la surdi-mutité* (*Acad. de méd.*, 12 juillet 1842, et *Gaz. méd.*, Paris, 1842, p. 462). — Michel, *Vice de conform. inconnu des canaux circulaires des deux côtés, chez un sourd-muet de naissance* (*Académ. des sc.*, 28 mars 1853, et *Gaz. méd.*, Paris, 1853, 216). — Le même, *Mém. sur les anomalies congénitales de l'oreille interne* (*Gaz. méd.*, Strasbourg, 1863, 55-58). — Wallmann, *Des vices de conformation de l'oreille interne et moyenne chez les divers monstres* (*Archiv f. path. Anat. und Physiol.*, Berlin, 1857, XI, p. 6; Analyse dans *Gaz. hebd.*, 1859, 508). — Dardel, *Anomalie de l'oreille interne chez un sourd-muet de naissance* (*Schweiz. Ztschr. f. Heilk.*, Berne, 1864, p. 155-157). — A. Luc.e, *Anatomisch-physiologische Beiträge zur Ohrenheilkunde* (*Arch. für path. Anat. und Phys.*, Berlin, 1864, t. XXIX, p. 33). — S. Moss et Steinbrugge, *Doppelseitiger Mangel des ganzen Labyrinthe bei einem Taubstummen, etc.* (*Zeitschrift f. Ohrenheilkunde*, XI, p. 281, et *Rev. d. sc. méd.*, XXIV, p. 720). — J. Toynbee, *On disconnection of the incus and the stapes*, etc. (*Med. chir. Transact.*, London, 1866, t. XLIX, p. 147).

II. — Hypergénésie.

Cette anomalie appartient exclusivement à l'oreille externe; elle peut atteindre isolément ou simultanément le pavillon et le conduit auditif. On a constaté jusqu'à quatre pavillons dans des cas de duplicité du tronc, mais ces cas sont rares. En général, le pavillon présente un développement excessif dans toute son étendue ou dans une de ses parties seulement, et se trouve parfois accompagné d'appendices qui le reproduisent en partie ou en totalité, dans lequel cas il est double, comme l'a vu J.-H. Morgan. Le second pavillon est alors situé en avant du tragus ou du lobule ou encore sur les côtés du cou. Cette anomalie extérieure, malgré de nombreuses variétés, est assez rare. Il ne s'agit pas en tout cas d'une seconde oreille, mais d'un semblant de pavillon constitué par un revêtement cutané, et du tissu cellulaire avec ou sans rudiment cartilagineux.

Broca a présenté à l'Académie de médecine, au nom du docteur Mignot (de Chantelle), une observation d'oreille surnuméraire constatée chez un enfant du sexe féminin, bien constitué d'ailleurs. Cette difformité consistait en une tumeur ou saillie du volume d'un petit haricot, ayant l'apparence d'une oreille en miniature couchée sur la joue et perpendiculaire à l'oreille normale. L'une de ses extrémités était fixée au tragus par un repli cutané, et l'autre à la joue par une pointe allongée et arrondie figurant le lobule. A part le tissu cartilagineux dont il était dépourvu, cet appendice renfermait tous les éléments constitutifs du pavillon et du lobule. Ce vice de conformation n'allait pas au delà de la peau, car, après

ablation, on n'a observé aucun vestige de conduit auditif y aboutissant. Le conduit auditif externe est à son tour quelquefois double, et sa duplicité s'explique par un arrêt dans l'occlusion de la première fente branchiale. Dans un cas rapporté par Velpeau, l'un des canaux aboutissait au tympan, et l'autre au prolongement sphénoïdal. Bernard relate un fait dans lequel les deux conduits communiquaient et étaient revêtus par un prolongement des téguments extérieurs.

La forme, la grandeur et la situation des oreilles ou même de leurs replis offrent enfin, suivant les individus, des différences notables. C'est dans la forme et la constitution de l'hélix que s'observent les plus grandes irrégularités. Un argument en faveur de l'origine animale de l'homme serait, suivant Darwin, l'existence d'oreilles dont la partie supérieure de l'hélix présenterait un prolongement sous forme de pointe, rappelant l'oreille que les anciens sculpteurs attribuaient de préférence aux satyres et aux centaures.

Bibliographie. — Voigtel, *Handb. d. path. Anatomie*, Halle, 1804, 295. — Bernard, *Sur un vice d'organisation de l'oreille externe* (*Journal de Physiologie expérimentale et pathologique*, Paris, 1824, t. IV, p. 167). — Mignot (de Chantelle), *Oreille surnuméraire* (Séance de l'Acad. de médecine, 2 décembre 1880). — J.-H. Morgan, *Two cases of congenital macrostoma accompanied by malformation of the auricles and by the presence of auricular appendages* (*Med. chir. Transact.*, London, 1882, t. LXV, p. 13).

### III. — Ectopie.

Certaines parties de l'oreille externe malformées peuvent ne pas occuper leur place habituelle. Le pavillon a été trouvé sur la joue, sur le cou ou même le plus souvent sur l'épaule, dans des cas où le conduit auditif externe n'existait pas. Il n'en est pas de même pour ce conduit, qui est rarement déplacé.

Bibliographie. — Catala, *Ectopie double du pavillon de l'oreille; absence complète du conduit auditif externe, de la membrane et de la caisse du tympan, absence du poumon gauche et du rein du même côté* (*J. Soc. méd. prat. de Montpellier*, 1842, V, 120, 129).

## ANOMALIES DE NUTRITION

Ces anomalies ne diffèrent pas de celles des autres organes. L'atrophie et l'hypertrophie, quoique rares, se rencontrent pourtant dans les diverses parties constituantes de l'oreille comme dans tout autre point de l'or-

ganisme. L'oreille est en effet soumise à des troubles vaso-moteurs, caractérisés, tantôt par le rétrécissement, tantôt par l'élargissement des vaisseaux qui s'y distribuent, et ainsi elle se trouve disposée à l'atrophie et à l'hypertrophie. Les phlegmasies et les néoplasies affectent communément cet organe; les hypoplasies, par contre, y sont peu connues.

### § 1er. — Atrophie et hypertrophie.

L'atrophie des membranes qui tapissent l'oreille et même des différentes parties qui entrent dans sa composition se manifeste assez généralement avec l'âge; elle est quelquefois aussi la conséquence d'une lésion matérielle, ou d'une compression de ces parties. Ces deux formes d'atrophie, l'une sénile, l'autre liée à une compression vasculaire, ne sont pas les seules que nous ayons à signaler; il nous faut admettre encore une atrophie purement névropathique, quoique nous manquions jusqu'ici de données certaines sur son existence. Il n'en est pas de même de l'hypertrophie névropathique; celle-ci, mise en évidence par les intéressantes recherches de Cl. Bernard sur le sympathique du cou, a été observée par Bidder (1) sur un jeune lapin chez lequel il réséqua une portion du grand sympathique gauche. Un mois plus tard, l'oreille de cet animal était plus hypérémiée, plus chaude que la droite, mais surtout plus large et plus longue. Ajoutons à cette hypertrophie celle qui peut résulter d'une stase sanguine prolongée.

### § 2. — Phlegmasies de l'oreille ou otites.

Ces phlegmasies n'offrent pas de différences sensibles avec celles que nous avons étudiées jusqu'ici ; elles présentent les mêmes types exsudatif, suppuratif et proliferatif.

#### I. — Phlegmasies exsudatives.

Les phlegmasies qui rentrent dans ce groupe sont généralement décrites sous les noms d'otites catarrhales, d'otites chroniques, etc. Elles ont pour caractère essentiel la formation d'un exsudat albumino-fibrineux qui est généralement résorbé sans produire la moindre destruction des tissus, et a pour siège l'oreille externe ou l'oreille moyenne, plus rare-

(1) A. Bidder, *Hypertrophie der Ohres nach Excision eines Stückes vom Halssympathicus der Kaninchens* (*Centralbl. f. Chirurgie*, 16 mai 1874, et *Rev. des sc. méd.*, t. IV, p. 433).

ment l'oreille interne. Les phénomènes divers auxquels donne lieu chacune de ces localisations nous conduisent à les examiner séparément. Néanmoins les phlegmasies de l'oreille externe et de l'oreille moyenne, bien que souvent limitées à l'une ou à l'autre de ces parties, avec ou sans participation de la membrane du tympan, coexistent assez ordinairement. Aussi croyons-nous devoir les étudier ensemble, après quoi nous dirons quelques mots des otites internes.

Otites dites *à frigore* et otites rhumatismales. — L'oreille externe et l'oreille moyenne sont, par leur structure, exposées aux poussées exsudatives. Ainsi on voit, dans quelques cas, la membrane muqueuse du conduit auditif s'injecter, se tuméfier, devenir douloureuse et rétrécir le calibre de ce canal qui sécrète plus abondamment et laisse parfois échapper un liquide séreux. Cet état, dont j'ai été témoin à plusieurs reprises, évolue différemment suivant les causes qui l'engendrent; assez habituellement il offre une marche intermittente, dure trois ou quatre semaines et plus, puis il disparaît peu à peu sans laisser la moindre trace anatomique. Si, dans quelques cas, il se limite à l'oreille externe, d'autres fois il atteint simultanément l'oreille moyenne, et même il peut se localiser uniquement à cette dernière et modifier sa membrane muqueuse. De teinte rouge et violacée, cette membrane, moins consistante, se recouvre d'un exsudat séro-albumineux, ou même sanguinolent, pouvant remplir toute la caisse, d'autant mieux que le boursouflement des parties molles en diminue les dimensions. Toutes les parties de l'oreille moyenne ou seulement quelques-unes d'entre elles prennent part à ce processus, et la trompe d'Eustache, dont le calibre est rétréci, retient assez ordinairement les produits de sécrétion accumulés dans la cavité de l'oreille moyenne. La membrane tympanique, dans ces conditions, participe habituellement au processus inflammatoire, car un exsudat infiltre ses lames, et les osselets qu'elle recouvre sont le siège d'une vascularisation toujours plus marquée au niveau de l'articulation de l'enclume et du marteau.

La sécrétion, le plus souvent séreuse ou séro-muqueuse, quelquefois sanguinolente, remplit en totalité ou en partie la caisse du tympan et les cellules mastoïdiennes, tandis que la trompe est plus ou moins obstruée par un mucus épais et visqueux. L'existence, dans quelques cas, de dépôts qui, sous forme de brides ou de tractus, s'étendent d'un point à un autre et viennent réunir des parties sans lien commun, nous paraît reconnaître une origine différente, et se rapporter de préférence à l'otite scléreuse.

A côté de la forme aiguë, il existe une forme chronique d'otite exsudative qui tantôt se développe d'emblée au sein de l'oreille moyenne et tantôt n'est que la propagation d'une phlegmasie naso-pharyngienne. L'altération, dans ces cas, est généralisée à toute la caisse ou limitée à quelques-unes seulement de ses parties ; la membrane muqueuse, relativement peu épaisse, est rouge, vascularisée ; la membrane du tympan prenant part au processus inflammatoire offre des caractères analogues. La membrane de la fenêtre ronde, recouverte sur sa face externe par la muqueuse tympanique, est souvent épaissie, et l'étrier peut se trouver enseveli et immobilisé ; un liquide séro-muqueux, en général peu abondant, occupe la cavité du tympan. Dans cette forme, plus encore que dans celle qui précède, les articulations des osselets perdent de leur mobilité et finissent quelquefois par s'ankyloser ; le ligament suspenseur du marteau s'épaissit et subit une rétraction lente qui amène la déviation de cet os dont le manche s'incline du côté de la caisse. Le tendon du muscle tenseur du tympan, celui du muscle de l'étrier, sont soumis aux mêmes altérations, tandis que les fibres musculaires subissent la dégénérescence graisseuse. Cette otite, sujette aux poussées aiguës, offre une ressemblance réelle avec les phénomènes qui caractérisent le rhumatisme chronique articulaire, et c'est là un point qui permet de la considérer comme étant de même nature dans un grand nombre de cas. Elle coexiste d'ailleurs, comme ce dernier, avec l'angine granuleuse.

L'oreille interne est moins que l'oreille moyenne exposée aux phlegmasies exsudatives, et, si ces lésions s'y rencontrent dans quelques cas, nous devons reconnaître qu'elles sont jusqu'ici peu connues.

Voltolini (1) a bien décrit une inflammation aiguë primitive du labyrinthe membraneux, mais un grand nombre d'auteurs se sont refusés à admettre l'existence de cette lésion et ont voulu y voir une méningite avec ou sans altération du nerf auditif et de l'oreille interne. Cette otite n'existe pas moins dans quelques cas, car Schwartze a trouvé, à la suite d'une fièvre typhoïde, une hypérémie du labyrinthe avec infiltration séreuse et ecchymoses de la membrane qui le tapisse. Moos a vu le réticule, le saccule et la lame spirale membraneuse présenter dans la même maladie une altération assez semblable qui consistait en une infiltration de cellules lymphoïdes dont il ne put décider exactement la nature.

Les lésions de l'otite exsudative ont une marche variable ; elles se

(1) Voltolini, *Zur acute Entzündung der hautigen Labyrinthes* (*Monatschr. f. Ohrenheilkunde*, oct. 1867, juin, juillet 1868).

manifestent tantôt par des poussées aiguës ou subaiguës, tantôt par une évolution silencieuse et une durée fort longue. Elles ont pour conséquence, les dernières tout au moins, de laisser l'ouïe amoindrie et dans quelques cas d'engendrer des bourdonnements persistants.

Le froid, l'action d'un courant d'air sur l'oreille peuvent être la cause de la forme aiguë du genre d'otite qui nous occupe; quelquefois aussi cette affection est infectieuse comme dans la fièvre typhoïde. Le plus souvent peut-être, que la forme soit aiguë ou chronique, lorsque l'otite exsudative procède par poussées successives et atteint les deux oreilles intérieurement, elle se lie à la maladie générale à laquelle se rapporte le rhumatisme chronique et que nous désignons sous le nom d'herpétisme. Aussi l'hérédité de cette affection a-t-elle été maintes fois constatée. On voit en effet plusieurs membres d'une même famille en être atteints, et des surdités exister chez leurs descendants.

Bibliographie. — C. Schmitt, *Sur l'inflammation de l'oreille*. Strasbourg, 1813. — J.-L.-S. Viollet, *Sur l'otite*. Paris, 1826. — D. Dallas, *Sur l'otite*. Paris, 1834. — F. Holzer, *Ueber Entzündungen des Gehörorganes*. Bamberg, 1842. — W. Harvey, *Rheumatic disease of the ear* (*Med. Times*, London, 1849, t. XX, p. 312).— Le même, *On rheumatic affections of the ear* (*Prov. m. and s. J.*, Lond., 1850, p. 396 et 561). — S.-O. Habershon, *Cephalalgia; disease of the ear, rheumatism* (*Guy's hosp. Rep.*, Lond., 1869, 3e s., t. XIV, p. 182). — Kramer, *De l'infl. chroniq. de la memb. du tympan* (*Gaz. hebd.*, 1859, p. 381). — E.-H.-T. Muller, *Der einfache chronische Katarrh des Mittelohres*. Kiel. 1868. — R. Philipeaux, *De l'otite catarrhale chronique* (*Ann. Soc. de méd. de Lyon*, 1875, p. 82, 92). — Turbaux, *Des formes subaiguë et chronique du catarrhe non purulent de la caisse du tympan*. Paris, 1879. — Bezold, *Fibrinöses Exsudat auf dem Trommelfell und in Gehörgang* (*Archiv für pathologische Anatomie und Physiologie*, Berlin, 1877, t. LXX, p. 329). — F. Graf, *Zur Casuistik der desquamativen Entzündung des Gehörganges* (*Monatschr. f. Ohrenheilk.*, Berlin, 1881, p. 204, 206). — Le même, *Desquamative inflammation of the ear* (*Boston m. and s. J.*, 1881, p. 51, 54).

Otite impaludique. — L'otite impaludique rentre, par ses caractères, dans le groupe des phlegmasies exsudatives de l'oreille. Suivant Weber-Liel qui l'un des premiers l'a bien étudiée, l'infection palustre peut frapper l'oreille de deux façons : soit par un processus inflammatoire (otite intermittente), soit par un processus différent (otalgie intermittente). Dans ces deux cas, c'est toujours la branche du trijumeau qui entre en scène, en produisant une névralgie pure et simple, ou en déterminant des troubles vaso-moteurs et une otite. D'après Ferreri, le nerf acoustique et les rameaux nerveux sensitifs des différentes parties de l'oreille

seraient plus spécialement affectés et deviendraient le point de départ du processus morbide dans l'impaludisme.

Les désordres de cette nature, rarement observés après la mort, se manifestent par une hypérémie assez intense de la membrane qui tapisse l'oreille moyenne, par le gonflement de cette membrane et de celle du tympan à la suite d'un exsudat venant infiltrer leurs tissus. Ils sont généralement accompagnés d'une douleur térébrante extrêmement vive, qui revient par accès plus ou moins réguliers, et peut céder rapidement à l'emploi de la quinine. Ces otites, d'ailleurs, ont pour caractère important de ne jamais suppurer; c'est donc à une tout autre cause qu'il convient d'attribuer les cas d'otites suppuratives rattachés à l'impaludisme.

Bibliographie. — Descamps, *Fièvre intermittente se manifestant sous la forme d'une otite intermittente* (*Arch. méd. belges*, Brux., 1871, t. XIII, p. 89-96). — F.-E. Weber-Lyell, *Otitis intermittens* (*Monatschr. f. Ohrenh.*, Berlin, 1871, t. V, 125-131). — L. Turnbull, *Otitis intermittens, or « malarial otitis » ; with observations on the use of quinine in diseases of the ear* (*Tr. Am. m. Ass.*, Philad., 1881, p. 223-229). — F.-C. Hotz, *Zur Casuistik der Malariakrankh. des Mittelohres* (*Zeitschr. f. Ohrenheilkunde*, 1880, IX, p. 356, et *Rev. d. sc. méd.*, XVIII, 669). — St John Roosa, *Un cas d'infl. aiguë de l'oreille moyenne*, etc. (*Zeitschr. f. Ohrenheilkunde*, 1880, IX, 1, et *Rev. d. sc. méd.*, XX, 717). — G. Ferreri, *Sur les lésions de l'oreille dues à la malaria*, Florence, 1887, et *Ann. des mal. de l'oreille et du larynx*, 1887, t. XIII, p. 213.

### II. — Phlegmasies suppuratives.

Ces phlegmasies, malgré la propriété qui leur est commune de former du pus, ne peuvent être considérées comme des affections univoques; elles forment un genre des plus importants que la clinique, d'accord en cela avec l'étude bactériologique, conduit à diviser en sous-genres et en espèces. Les otites traumatiques mises de côté, nous classerons les phlegmasies suppuratives de l'oreille sous trois chefs : les otites suppuratives dont l'origine n'a pas été jusqu'ici nettement déterminée et que nous appellerons primitives, les otites qui se rencontrent dans le cours des pyrexies et des maladies infectieuses ou otites pyrétiques, et enfin les otites des nouveau-nés. Toutes ces otites sont en somme produites par un petit nombre de micro-organismes qui plus tard serviront à leur classification; mais, en attendant, les conditions dissemblables dans lesquelles elles surviennent suffisent à légitimer notre division, conforme d'ailleurs à celle que nous avons adoptée partout.

Otites suppuratives primitives. — Si les circonstances particulières qui président à la formation et au développement de ces otites n'ont pas été jusqu'ici nettement déterminées, il n'est pas moins vrai qu'elles sont communes et ont été observées un grand nombre de fois. L'otite purulente, suivant les auteurs, serait la conséquence habituelle d'une otite exsudative aiguë ou catarrhe simple aigu, toutes les fois que le malade se trouve dans de mauvaises conditions d'hygiène ou de santé et que le traitement est mal conduit. Tout en admettant que cette transformation soit vraie dans quelques cas, il faut reconnaître qu'elle est plutôt exceptionnelle, et que le plus souvent la suppuration de l'oreille survient d'emblée. La membrane muqueuse de la caisse se tuméfie, s'injecte et laisse exsuder à sa surface de nombreux leucocytes qui, mélangés de sang et de cellules épithéliales, forment une couche épaisse ou une masse qui remplit les diverses cavités de l'oreille moyenne et modifie plus ou moins les osselets et leurs articulations. Les cellules mastoïdiennes prennent part à ce processus; la membrane du tympan, si elle n'est primitivement atteinte, finit en général par s'enflammer; elle est d'ailleurs refoulée par le produit pathologique, puis ulcérée et souvent perforée, d'où il résulte un écoulement purulent par le conduit auditif externe et la participation de ce conduit au processus phlegmasique. Toutefois, quand cette membrane acquiert, par son épaississement, une résistance suffisante pour s'opposer à la perforation, l'inflammation accompagnée des douleurs les plus violentes peut alors se propager soit aux méninges, soit au cerveau, engendrer des suppurations circonscrites ou diffuses et déterminer des accidents presque toujours mortels; aussi doit-on considérer la perforation, dans un certain nombre de cas, comme un résultat favorable et qu'il est parfois indiqué de favoriser.

Différents auteurs ont recherché par quels micro-organismes pouvait être produite la suppuration de l'oreille moyenne. Zaufal, l'un des premiers, trouva dans la sécrétion séro-purulente de la caisse du tympan, vidée par la paracentèse, une culture qui, une fois, présentait les caractères du *bacillus pneumoniæ* (Friedlander), une autre fois, ceux du *diplococcus pneumoniæ* (Fränkel) et enfin ceux du *streptococcus pyogenes*. Chez une femme de cinquante-quatre ans, atteinte tout à la fois d'une rhinite aiguë et d'une inflammation purulente de la caisse et des cellules mastoïdiennes, avec perforation du tympan, phlegmon du sterno-cléido-mastoïdien, pneumoniedu lobe inférieur gauche et néphrite parenchymateuse double, Weichselbaum constata la présence du pneumobacille de Friedlander, dans le pus des cellules mastoïdiennes de la caisse, des parties phlegmoneuses et enfin de la sécrétion nasale. Netter,

se basant tout à la fois sur des observations personnelles, sur les recherches des auteurs précédents et sur celles de Moos, Röhrer, etc., est arrivé à la conclusion que l'otite moyenne aiguë n'est nullement une maladie unique, toujours liée au même micro-organisme. Cet auteur distingue quatre espèces d'otites moyennes aiguës, dues : 1° au *streptococcus pyogenes*, 2° au *pneumococcus* de Fraenkel, 3° au *pneumobacille* de Friedlander, 4° au *staphylococcus pyogenes*. Ces distinctions ne manqueront pas d'intérêt, si elles se vérifient; elles conduiront à admettre un fait que nous avons cherché à établir ailleurs, à propos des péritonites suppurées, en nous basant sur leur mode de propagation et de terminaison, c'est que les otites suppuratives, comme toutes les inflammations de même nature, ont des origines diverses. Le *streptococcus pyogenes* serait le plus souvent en cause, suivant Netter, et ce serait lui surtout qui engendrerait les complications les plus graves : la suppuration de l'apophyse mastoïde, la méningite suppurée, la phlébite des sinus, la pyohémie, etc. L'otite due au pneumocoque ou bien serait primitive, ou bien surviendrait au cours d'une pneumonie ou d'une fièvre typhoïde, elle aurait beaucoup moins de tendance à s'étendre. Le bacille de Friedlander se rencontrerait, d'après Zaufal, dans l'otite séro-sanguinolente, il serait moins à redouter que les précédents. Enfin l'apparition du *staphylococcus pyogenes* serait le plus souvent postérieure au début de l'otite, il accompagnerait presque toujours le streptocoque et le pneumocoque.

L'origine de ces agents pathogènes n'est pas parfaitement connue; cependant, dans la majorité des cas, ils paraissent provenir de la cavité bucco-pharyngée et des fosses nasales où ils peuvent se trouver normalement. Ces microbes pénétreraient dans la caisse en traversant la trompe, car l'invasion par les vaisseaux sanguins ou lymphatiques semble très rare. Ajoutons qu'un mécanisme différent paraît présider à l'otite qui se rencontre dans le cours de la méningite cérébro-spinale épidémique; celle-ci, comme l'ophthalmie de même nature, est ordinairement le fait d'une propagation par la gaine nerveuse; c'est ce qui explique sa localisation plus spéciale à l'oreille interne.

BIBLIOGRAPHIE. — GOOSSENS, *Observations d'otorrhée cérébrale* (*Arch. de méd. belge*, Bruxelles, 1842, p. 34, 38). — W.-W. GUIL, *Chronic discharge of purulent matter from the ear after fever; sudden infl. of the meninges; abscess, autopsy* (*The Lancet*, London, 1853, II, 77). — Le même, *Cases of phlebitis with pneumonia and pleuresy from chronic disease of the ear* (*Med. chirurg. Transact.*, London, 1855, XXXVIII, 157-167). — J. TOYNBEE, *Some observations on the pathology of those affections of the ear which produce disease in the brain* (*Medico-chirurg. Transactions*, London, 1851, vol. XXXIV, p. 239). —

J. Weill, *De l'inflammation des sinus cérébraux, suite d'otite interne.* Strasbourg, 1858. — J.-A. Gauthier, *Des accidents cérébraux consécutifs à l'otite interne.* Paris, 1862. — E. Follin, *Otorrhée, propag. de la phlegmasie de l'oreille aux cellules mastoïdiennes* (*Bull. de la Soc. de chirurgie*, Paris, 1864, sér. 2, IV, 531-534). — J.-F.-L.-O. Sentex, *Des écoulements purulents du conduit auditif et de la phlébite consécutive des sinus méningiens.* Paris, 1865. — A. Politzer, *Ueber consecutiv. Erkrankhung. des Sinus transversus bei eiterigen Ohrenaffection* (*Allg. Wien. med. Zeit.*, 1867, XII, 70). — A. von Trœltsch, *Anatomische Beiträge zur Lehre von der Ohreneiterung* (*Arch. f. Ohrenh.*, Wurzb., 1869, p. 97, 142). — P.-L. Prompt, *Des accidents encéphaliques qui sont occasionnés par l'otite.* Paris, 1870. — L. Rey, *De la suppuration de l'oreille moyenne.* Paris, 1875. — J. Maffre, *Quelques considérations sur la suppuration de la caisse du tympan, son traitement.* Paris, 1875. — Guerder, *Angine, catarrhe de l'oreille moyenne. Irritation de la corde du tympan avec douleurs névralgiques, éruption de zona au niveau de la glande sous-maxillaire et salivation* (*Ann. des maladies de l'oreille et du larynx*, t. II, 1876, p. 95). — Le même, *Recherches sur les causes de la mort déterminée par les suppurations de l'oreille et du larynx*, 1876, t. II, p. 298. — Gauderon, *Otite moyenne suppurée. Phlébite du sinus latéral. Méningite cérébelleuse purulente. Abcés du cervelet* (*Ann. des maladies de l'oreille et du larynx*, t. II, 1876, p. 257). — P. Ménard, *De l'otite moyenne purulente.* Paris, 1876. — J. Gidon, *Des complications des otites suppurées.* Paris, 1877. — W.-B. Dalby, *On disease of the mastoid bone* (*Med. chirurg. Transact.*, London, 1879, t. LXII, p. 233). — H. Gervais, *Des abcés mastoïdiens liés aux affections de l'oreille.* Paris, 1879. — E.-A. Seymour, *Illustrative cases of otitis media suppurativa* (*Med. Herald*, Louisville, 1879-1880). — Bouilly, *Otite moyenne; suppuration des cellules mastoïdiennes* (*Journ. des conn. méd. pratiques*, Paris, 1882, 3e s., IV, p. 313). — Zaufal, *Des micro-organismes dans la sécrétion de l'otite moyenne aiguë* (*Prager med. Wochenschrift*, 1887, n. 27, 1888, nos 8, 20 et 21). — A. Weichselbaum, *Sur un cas d'infection générale provenant d'une otite moyenne suppurée et due au* bacillus pneumoniæ *de Friedlander* (*Monatschr. f. Ohrenheilkunde*, 1888, nos 8 et 9, et *Bull. méd.*, Paris, 1889, p. 250). — Moos, *Du diagnostic et du pronostic des suppurat. de l'oreille moyenne, d'après la nature des bactéries* (*Deutsche med. Wochenschrift*, 1888, n. 44). — Rohrer, *Sur la nature pathogène des bactéries dans les affections purulentes de l'oreille* (*Ibid.*, 1888, n. 44). — Netter, *Recherches bactériologiques sur les otites moyennes aiguës* (*Ann. des malad. de l'oreille et du larynx*, Paris, 1888, XIV, p. 493). — J. Fénoglio, *De l'otite moyenne infectieuse* (*Ibid.*, 1889, XV, 266).

P. Menière, *Sur des lésions de l'oreille interne donnant lieu à des symptômes de congestion cérébrale apoplectiforme* (*Gaz. méd.*, Paris, 1861, p. 88 et 379). — Voltolini, *Zur acute Entzündung des hautigen Labyrinthes* (*Monatschrift f. Ohrenheilkunde*, oct. 1867, juin 1868, juillet et août 1870). — Reichel, *Otitis intima sive Labyrinthica* (*Berlin. klin. Wochenschr.*, 1870, nos 24 et 25). —

KNAPP, *A clinical analyse of the inflammatory affection of the inner ear* (*Archiv of ophthalmol. and otology*, 1871, t. II, p. 204). — MOOS, *On changes in the Labyrinth in infectious diseases* (*Arch. of ophthalmology and otology*, août 1876, et *Rev. des sc. méd.*, t. IX, p. 704). — S. MOOS et H. STEINBRUGGE, *Ueber secundare Labyrinthveränderungen im Gefolge chronisch eiteriger Mittelohrentzündungen* (*Zeitschrift für Ohrenheilkunde*, XII, 2 et 3, p. 93, et *Rev. des sc. méd.*, t. XXIV, p. 725).

OTITES DES FIÈVRES OU OTITES PYRÉTIQUES. — Ces lésions forment par leur origine, aussi bien que par leur évolution, un sous-genre nettement distinct. Elles apparaissent en général dans le cours ou vers la fin de la maladie pyrétique, au moment de la desquamation des fièvres éruptives, et la plupart du temps lorsque à l'angine de la scarlatine s'ajoute une angine diphthéritique; mais dans cette maladie, comme dans la rougeole et dans la fièvre typhoïde, elles s'observent le plus souvent en dehors de toute complication diphthéritique. L'oreille moyenne est leur siège ordinaire, et presque toujours les deux côtés sont pris à la fois, 72 fois sur 85 cas (Burckhardt-Mérian); l'oreille interne se trouve rarement affectée.

Ces otites présenteraient, suivant quelques auteurs, Wreden surtout, une première période ou période d'exsudation qui durerait une quinzaine de jours et serait suivie d'une période de suppuration; mais il y a lieu de croire que c'est là une erreur due à ce que les pyrexies peuvent s'accompagner de deux ordres d'otites, les unes intimement liées à ces maladies ne sont qu'une de leurs expressions anatomiques, les autres, sans lien direct avec elles, doivent être considérées comme de véritables complications. En tout cas, la rareté d'un examen direct au début de ces affections nous conduit à douter de la réalité des deux périodes signalées et à croire que les otites des fièvres sont la plupart du temps des otites suppuratives d'emblée. Le plus souvent, en effet, on trouve la cavité du tympan et les cellules mastoïdiennes tapissées par un exsudat purulent; mais en même temps la membrane muqueuse qui revêt ces parties est le siège d'une hypérémie avec gonflement considérable, infiltration purulente et ramollissement, qui se termine souvent par la destruction et amène parfois la perforation du tympan. Cette perforation a ordinairement la forme d'un croissant et siège de préférence vers la partie antérieure et inférieure de la membrane. Il résulte de là un état qui peut se prolonger pendant des années sans qu'aucun accident fâcheux se produise, à part un écoulement continuel, et qui se termine par une dureté variable de l'ouïe. Les osselets sont en général peu modifiés; néanmoins leur chute a quelquefois lieu, mais le rocher est rarement atteint.

Le conduit auditif n'a presque jamais rien; il n'en est pas de même de la trompe d'Eustache dont la membrane muqueuse injectée et boursouflée rétrécit ce canal.

L'oreille interne tantôt reste saine et tantôt s'altère par propagation du processus suppuratif ou autrement; sa suppuration, beaucoup moins commune que celle de l'oreille moyenne, n'a pas moins été signalée dans plusieurs circonstances, et notamment dans le cours des épidémies de méningite cérébro-spinale. Heller et Lucæ ont trouvé à l'autopsie de personnes mortes de cette maladie une inflammation purulente des cavités labyrinthiques, rappelant celle que l'on observe en pareil cas du côté des yeux, et due comme elle, selon toute vraisemblance, à la propagation de la lésion méningée par le prolongement arachnoïdien qui accompagne le nerf acoustique jusqu'au fond du conduit auditif interne. Telle est sans doute l'explication de la plus grande fréquence de l'otite suppurée du labyrinthe dans cette maladie; néanmoins cette otite peut encore survenir sous l'influence d'une altération générale du sang (pyémie), ou provenir, ainsi qu'il a été dit, de la propagation de l'inflammation de la caisse au labyrinthe.

Les otites des maladies pyrétiques sont en somme, la plupart du temps, des otites suppuratives qui surviennent à une époque avancée de ces maladies, affectent l'oreille moyenne d'où elles se propagent à la membrane du tympan et parfois à l'oreille interne; exceptionnellement elles engendrent des foyers à distance. Ces suppurations sont généralement graves, car, si, dans quelques cas, elles peuvent, sous l'influence d'un traitement approprié, se terminer par la guérison sans laisser de surdité notable, la plupart du temps, soit qu'elles amènent la perforation du tympan, la désarticulation des osselets, ou l'altération de l'oreille interne, elles ont pour conséquence des troubles sérieux, sinon la perte absolue de l'audition.

Toutes les maladies dites pyrétiques et infectieuses, celles surtout qui se localisent à la gorge : fièvres exanthématiques, diphthérie, fièvre typhoïde, etc., peuvent donner naissance aux otites en question. Celles-ci, sans doute, offrent des différences en rapport avec la nature de chacune de ces maladies, mais ces différences sont assez peu sensibles, si ce n'est pour la diphthérie et peut-être aussi pour les oreillons. Dans cette dernière maladie, la lésion n'est pas bien connue; un fait certain toutefois, c'est que la surdité persiste en dépit des traitements les plus variés. Dans la première le désordre anatomique se traduit par la présence de fausses membranes diphthéritiques et d'un exsudat purulent. Cette otite, ordinairement consécutive, se manifeste parfois sans qu'il y ait de lésions pharyngées.

La pathogénie des otites pyrétiques est double : ces lésions résultent

tantôt de l'action directe du produit infectieux de la maladie générale sur la membrane muqueuse de l'oreille moyenne, offrent les caractères anatomiques de cette maladie et sont pour ainsi dire spécifiques, tantôt, elles ont pour point de départ la propagation, par la trompe d'Eustache, de microbes provenant des fosses nasales et de la cavité pharyngienne, dans lequel cas leurs caractères varient suivant la nature de ces microbes. Ces deux modes pathogéniques ne sont pas également fréquents. Les otites spécifiques sont relativement rares; elles affectent d'emblée les diverses cavités auriculaires. Au contraire, le début par l'oreille moyenne est un fait qui tend à prouver que l'otite des fièvres est le plus souvent une complication se produisant par l'intermédiaire de la trompe d'Eustache. Dans la scarlatine, en effet, l'oreille se prend de préférence lorsque l'angine vient à se compliquer de diphthérie, et dans la fièvre typhoïde, c'est surtout quand on ne s'occupe pas suffisamment du pharynx que survient la suppuration de l'oreille, affection bien différente de la surdité du début de cette maladie; aussi convient-il, pour éviter ces complications, de surveiller attentivement les lésions pharyngées dans le cours des fièvres graves.

BIBLIOGRAPHIE. — PAPPENHEIM, *Einige Mittheilung über die mikroscop. Befunde in dem Gehörorg. schwerhörih. Personen* (*Zeitschr. f. ration. Medicin*, t. I, n. 3, 1844). — C. PASSAVANT, *Anat. path. de l'oreille interne chez les sujets morts de typhus* (*Zeitschr. f. rat. Medizin*, 1849, t. VIII, et *Gaz. méd.*, Paris, 1851, p. 11). — TRIQUET, *Recherches sur l'otite dans les fièvres graves* (*Gaz. méd.*, Paris, 1855, p. 599). — H. SCHWARTZE, *Sur les altérations de l'ouie qui se produisent dans la fièvre typhoïde* (*Gaz. hebdom. de méd. et de chirurgie*, Paris, 1861, p. 838). — O.-D. POMEROY, *Inflamm. of the cavity of the tympanum and its relation to the exanthemata* (*N.-York med. Journ.*, 1867, IV, 266-274). — H. EULENSTEIN, *Die Affectionen des Gehörorgans im Verlaufe des Ileotyphus*, Erlangen, 1882, et *Rev. d. sc. méd.*, XXIV, 725. — H. WENDT, *Beitr. zur pathol. Anatom. des Ohres* (*Archiv d. Heilkunde*, Leipzig, 1870, p. 257). — Le même, *Ueber das Verhalten d. Gehörorgans und des Nasenrachenraums bei Variola* (*Ibid.*, 1872, XIII, 118 et 414). — M.-J. FANTON, *Des affections de l'oreille moyenne consécutives aux fièvres exanthématiques*. Montpellier, 1877. — C.-J. BLAKE, *Middle ear disease in children in the course of the acute exanthemata* (*Trans. Amer. med. Associat.*, Philadelphia, 1881, XXXII, 379-386). — GELLÉ, *L'oreille et l'épidémie catarrhale actuelle; otite suppurée dans la pneumonie des enfants; délire ab aure læsa* (*Trib. médicale*, Paris, 1875, p. 267, 292). — C.-A. TODD, *Otitis after scarlet fever and measles* (*St-Louis m. and s. Journ.*, 1876, XIII, n. s., p. 281-285). — KRAUSSOLD, *Ueber die primare Otitis externa diphtheritica* (*Centralbl. f. Chir.*, Leipz., 1877, IV, 593, 596, et *Ann. des malad. de l'oreille*, Paris, 1878, IV, 229). — R. WREDEN, *De l'otite*

*diphthérique* (*L'Imparziale*, 11 juin 1872, et *Gaz. hebd.*, 1872, 685). — STEINBRUGGE, *Coupes microscopiq. du limaçon de deux enfants morts de diphthérie* (*Correspondenz Blatt f. Schweiz. Aerzte*, 1883, 312). — K. BURCKNER, *Deux cas de maladie de l'oreille très grave par suite de diphthérie* (*Berlin. klin. Wochenschrift*, 1882, n° 43, et *Rev. des sc. méd.*, XXIII, 755). — S. CORDIER, *Etude sur le catarrhe de l'oreille moyenne dans le cours de la rougeole*, Thèse de Paris, 1875, et *Revue des sc. méd.*, t. VII, p. 298. — VOSS, *Ein Beitrag zur scarlatinösen Otitis media* (*Archiv f. Ohrenheilkunde*, XXVI, 231, et *Rev. d. sc. méd.*, XXXII, 295). — A. BURCKHARDT-MERIAN, *Ueber den Scharlach in seinen Beziehung. zum Gehörorgan* (*Samml. klin. Vorträge von* Volkmann, 1880, n° 182). — GOTTSTEIN, *Beiträge zu den im Verlauf der acuten Exantheme auftretenden Gehöraffectionen* (*Archiv f. Ohrenheilkunde*, 1881, XVII, p. 16-23, et *Rev. des sc. méd.*, t. XIX, p. 314). — O. WOLF, *Mittheilungen über nekrotische Exfoliation der Gehörknöchelch.* (*Zeitschrift f. Ohrenheilkunde*, 1881, X, 236, et *Rev. d. sc. méd.*, XX, 719). — L. BLAU, *Ueber die bei den acuten Infectionskrankh. vorkommend. Erkrank. des Ohres* (*Deutsch. med. Wochenschr.*, Berlin, 1881, VII, 31-34). — Le même, *Die diphtherischen Erkrankungen des Gehörorgans bei Scarlatina* (*Berliner klinische Wochenschrift*, 1881, n° 49, p. 727, et n° 50, p. 512 et 746, et *Revue des sc. méd.*, XXIV, p. 724). — HASSELER, *Des altérations organiques et fonctionnelles de l'appareil auditif dans le cours de la fièvre typhoïde* (*Ann. des maladies de l'oreille*, etc., t. VI, 1880, p. 306). — L. BLAU, *Ueber die bei den acuten Infections Krankheiten vorkommenden Erkrankungen des Ohres* (*Deutsche med. Wochenschr.*, Berlin, 1881, p. 31-34). — G. BRUNNER, *Ein Fall von completer einseitiger Taubheit nach Mumps mit epikritischen Bemerkungen* (*Zeitschr. für Ohrenh.*, XI, 3, p. 129, 1882). — S. MOOS, *Ein Fall von doppelseitiger Labyrinthaffection mit taumelndem Gang und bleibender Vernichtung des Gehörs nach Mumps* (*Zeitschrift für Ohrenh.*, XI, 1, p. 51, 1881). — BUCK, *Sudden and complete loss of hearing in one ear during an attack of Mumps* (*American Journal of otology*, III, p. 209). — LUSCHRAC, *Ueber Ohren-und Augenerkrankungen bei Febris recurrens* (*Archiv f. path. Anat. und Physiol.*, t. LXXXIII, p. 18, et *Rev. d. sc. méd.*, t. XVIII, p. 551). — J. KIPP, *Deux cas de perte totale de l'ouie, dans une seule oreille, à la suite des oreillons* (*Zeitschrift f. Ohrenheilkunde*, XIV, 214, et *Rev. s. méd.*, XXVIII, 313). — A. LUCÆ, *Eiterige Entzündung des innern Ohres bei Meningitis cerebrospinalis* (*Arch. f. Ohrenh.*, Wurzb., 1870, p. 188, 192). — MOOS, *De la méningite cérébro-spinale épidém. et en particul. des troubles associés de l'ouie et de l'équilibration qui persiste après elle*, Heidelberg, 1881, et *Rev. d. sc. méd.*, XX, 715. — H. STEINBRUGGE, *Doppelseitige Labyrintherkrankung während einer Cerebrospinal-Meningitis* (*Zeitschr. f. Ohrenheilkunde*, 1886, p. 229, et *Rev. d. sc. méd.*, t. XXIX, 720). — RICO CABELLO, *L'otite morbilleuse* (*Gaceta medica de Granada*, 15 juillet 1886, et *Ann. des malad. de l'oreille et du larynx*, Paris, 1887, t. XIII, p. 213). — HERMET, *L'otite de la rougeole* (*Bull. méd.*, Paris, 1887, p. 1250).

Otite des nouveau-nés. — Cette lésion, observée chez de très jeunes enfants, s'étend en général aux deux oreilles et varie selon les différentes phases de son évolution. La partie supérieure de la trompe, la caisse et les cellules mastoïdiennes, lorsqu'elles existent, renferment une masse jaune verdâtre, crémeuse ou gélatineuse, assez épaisse dans certains cas pour pouvoir être retirée avec une pince de la caisse du tympan où elle remplit les anfractuosités et englobe les osselets. Cette masse, de consistance variable, est formée de leucocytes, de globules sanguins altérés et de débris épithéliaux, le tout mélangé à du mucus ou à de la sérosité; plus exceptionnellement, l'exsudat est à son début simplement muqueux ou semblable à de la sérosité. Débarrassée du pus qui la recouvre, la membrane muqueuse est injectée, friable et œdématiée par places; le tympan a perdu de sa consistance; dans une période plus avancée, l'injection s'accroît, le dépoli augmente, la friabilité s'exagère, l'œdème s'accentue, mais le décollement est rare. En dernier lieu, le feuillet muqueux qui recouvre les osselets s'injecte et se ramollit à son tour; ceux-ci se couvrent d'un réseau carminé de vaisseaux tortueux, heureusement les articulations qui les unissent restent intactes et les os sont rarement cariés. D'un autre côté, la membrane du tympan ramollie, épaissie et friable n'arrive jamais jusqu'à la perforation chez l'enfant nouveau-né, comme cela peut se voir à la suite d'une otite pyrétique, de l'otite rubéolique en particulier.

L'exsudat purulent renferme constamment des micro-organismes. Sur dix-huit cultures, Netter a rencontré treize fois le *streptococcus pyogenes aureus*, cinq fois le pneumocoque. Ce sont en somme, malgré une moindre intensité des désordres, les mêmes microbes que ceux des otites moyennes aiguës de l'adulte, et, comme ces dernières, l'otite du nouveau-né peut, dans quelques cas, s'étendre aux os et aux méninges, exceptionnellement se propager à distance, quoique Netter ait trouvé dans un cas, des abcès du poumon. Cette otite pourtant n'est le plus souvent qu'une trouvaille d'autopsie, car elle ne détermine pas de symptômes bien appréciables, et, à part un très petit nombre de cas, elle ne joue aucun rôle dans la production de la mort.

La maladie dans le cours de laquelle se manifeste le plus communément l'otite du nouveau-né, est l'athrepsie, comme nous l'ont appris les recherches de Tröltsch, Parrot et autres auteurs; c'est pour cela sans doute que cette otite est fréquemment accompagnée de broncho-pneumonie, sans qu'il soit possible d'établir une relation entre ces deux affections. Pourtant, dans un certain nombre de cas, elle survient sans cause appréciable, et résulte, comme celle de l'adulte, de l'introduction par les

trompes de microbes pathogènes hébergés à l'état normal dans la bouche et le pharynx des sujets sains. Il y a lieu de supposer que l'absence d'expectoration et d'expiration chez le nouveau-né favorise l'introduction dans les trompes de ces micro-organismes, et qu'arrivés dans l'oreille moyenne, ils trouvent un milieu de culture favorable dans les débris du bouchon gélatineux qui remplit la caisse pendant la vie intra-utérine.

BIBLIOGRAPHIE. — DU VERNEY, *De organe auditus*, Norimb., 1681, p. 36. — R. BUCHHAVE, *Otorrhœa aquosa* (*in infant.*) (*Acta Soc. med.*, Hvne., 1791, 312-315). — A.-F. LÖFFLER, *Versuch einer praktischen Abhandlung über Ohrenkrankheiten Erwachsene und Kinder tetreffend* (*N. Arch. f. d. Geburtsh.*, etc., Iéna, 1798-1800, I, p. 396-420). — BIERBAUM, *Zur Unterscheidung der Otitis infantum vom Hydrocephalus acutus und Erkennung sener Krankheit* (*Med. corr. Bl. rhein. und westfäl. Aerzte*, Bonn, 1844, 345-350). — HELFFT, *Beiträge zur Entzündung des inneren Ohres und den damit verbundenen Gehirnaffektionen bei Kindern* (*J. f. Kinderkr.*, Berlin, 1847, 401-406). — W. MELCHIOR, *Ueber Entzündungen des aüssern und inneren Ohres in der Kindheit und über Entstehung von Schwerhörigkeit, Taubheit, Taubstummheit oder tödslichen Gehirnkrankheiten aus dieser Ursache* (*J. f. Kinderkr.*, Erlang., 1857, XXIX, 176, 325). — A. PAGENSTECHER, *Der eiterige Ohrkatarrh der Kinder. Nach dem* 18. *Vortrage in von Tröltsch'skrankheiten des Ohres* (*J. f. Kinderkr.*, Erlangen, 1862, XXXIX, 443-450). — L. SCHREYER, *Ein fall von akutem Katarrh des Mittelohrs bei einem Kinde* (*Wien med. Presse*, 1866, VII, 658). — H. WENDT, *Die Affectionem des Mittelohrs im kindlichen Alter* (*Ztsch. f. Med. Chir. u. Geburtsh.*, Leipzig, 1866, n. s., 100-111. — R. WREDEN, *Die Otitis medio Neo-natorum anatomisch-pathologischen Standpunkte* (*Monatschr. f. Ohrenh.*, Berlin, 1868, 97). — A.-H. VOORHIES, *Infantile aural catarrh.* (*Nashville J. m. et s.*, 1870, n. s., VI, 145-150). — J. BÖKE, *Ueber Ohrenkrankheiten der Kinder.* (*Jahrb. f. Kinderh.*, Leipz., 1871-72, V, 41-46). — J. PARROT, *Note sur l'otite de l'oreille moyenne chez le nouveau-né* (*Union méd.*, Paris, mai 1869, p. 798). — A. DE TRÖLTSCH, *Traité pratique des maladies de l'oreille*, p. 389, trad. fr. par Kuhn et Lévy, Strasbourg, 1870 (voy. les édit. allemandes postérieures). — KUTSCHARIANZ, *Ueber die Entzund. des Mittelsohrs bei Neugeborenen und Säuglingen* (*Arch. f. Ohrenheilkunde*, 1875, t. X, p. 119-127, et *Ann. des mal. de l'oreille et du larynx*, Paris, 1876, t. II, 186). — T.-R. POOLEY, *Purulent otitis media in a young child, followed by convulsions and death* (*New-York med. Journ.*, 1874, XIX, 602-605). — S. MOOS, *Ueber das Vorkommen von colloidkugeln im häutigen Labyrinth des Kindes* (*Arch. f. Augen. u. Ohrenh.*, Wiesb., 1876, p. 459). — G. FERRERI, *Brevi note sualcune frequenti complicazioni che si osservano nelle malattie d'orecchi nella infanzia* (*Sperimentale*, Firenze, 1882, p. 34-42). — L. PICCIRILLI, *Diagnosi differenziale della stite degli infanti e dell' idrocefalo acuto dei medesimi* (*Indipendente*, Torino, 1879, XXX, 225). — NEITER, *Der*

*altérations de l'oreille moyenne chez les enfants en bas âge* (*Comptes rendus de la Soc. de biologie*, série 9, t. I, p. 305).

Otite furonculeuse. — Cette otite se localise spécialement au conduit auditif externe, à cause sans doute des nombreuses glandes qu'il renferme et de l'accès possible des agents extérieurs venus du dehors. Elle débute assez ordinairement tout près de l'orifice de ce canal, et de là, elle s'étend peu à peu vers la profondeur. C'est tout d'abord un point rouge, saillant, douloureux, qui au bout d'un certain temps se ramollit, devient blanchâtre à son sommet, finit par s'ouvrir et laisse écouler une faible quantité d'un liquide épais, visqueux et purulent. La tumeur qui bouche plus ou moins complètement le conduit auditif continue de suppurer pendant quelque temps, puis elle s'affaisse et la cicatrisation s'opère peu à peu sous l'influence d'une médication appropriée ou tout au moins de soins de propreté. La description de cette lésion ne différant pas d'une manière sensible de celle du furoncle et de l'anthrax que nous avons donnée ailleurs (t. II, p. 41), nous n'insisterons pas davantage.

La cause de l'otite furonculeuse est restée longtemps inconnue : en 1863, Bonnafont publiait une note sur une espèce d'épidémie d'otite et d'otorrhée qui n'était autre qu'une épidémie furonculeuse de l'oreille. Lowenberg, en 1880, donnait dans le *Progrès médical* le compte rendu d'une épidémie de furoncles auriculaires, et rapportait avoir observé sur des clous non encore ouverts, le micrococcus décrit par Pasteur dans l'anthrax : puis, fort de cette donnée, il n'hésitait pas à attribuer le furoncle de l'oreille à l'invasion d'un microbe spécial, provenant des milieux ambiants, l'atmosphère, l'eau surtout, et pénétrant par les ouvertures des follicules pilo-sébacés et des glandes sudoripares et cérumineuses. D'après Kirchner, le liquide retiré du furoncle à sa période d'engorgement a toujours renfermé le même microbe, à savoir : le *staphylococcus pyogenes albus*, le furoncle de l'oreille ne se laissant envahir par d'autres microbes, le *staphylococcus pyogenes aureus*, par exemple, qu'à une période plus avancée de son évolution. Notons que les auteurs admettent la contagiosité de cette affection.

Bibliographie. — Bonnafont, *Note sur une espèce d'épidémie d'otites et d'otorrhée qui a régné depuis quelques mois à Paris* (*Un. méd.*, Paris, 1863, t. XIX, p. 212). — Lœwenberg, *Le furoncle de l'oreille et la furonculose* (*Progrès médical*, 2-16-23 juillet, 6-13 août, 3 septembre 1881). — W. Kirchner, *Zur Ætiologie des Ohrenfurunkels* (*Monatschrift f. Ohrenheilkunde*, 1887, p. 1).

### III. — Phlegmasies proliférative. Otites proliférative.

Ces phlegmasies, dont le siège plus spécial est l'oreille moyenne, offrent des caractères qui les rapprochent de celles des organes en général, aussi croyons-nous devoir les diviser, ainsi que nous l'avons fait jusqu'ici, en phlegmasies scléreuses proprement dites, phlegmasies syphilitiques, phlegmasies tuberculeuses et phlegmasies lépreuses.

Otites scléreuses. — Ces otites, les plus communes des phlegmasies de ce groupe, ne sont pas très rares, mais il faut reconnaître que leur étude laisse beaucoup à désirer. Elles ont pour siège plus habituel la membrane muqueuse de l'oreille moyenne, qui s'injecte, s'épaissit peu à peu, devient plus dure et moins élastique; il en est de même des membranes du tympan et des deux fenêtres ronde et ovale; mais en outre, la membrane qui entoure la base de l'étrier, celle de la fenêtre ronde, s'infiltrent parfois de sels calcaires et deviennent le siège de formations osseuses. Très souvent le travail phlegmasique s'étend de la muqueuse aux articulations des osselets, à celles de l'enclume, du marteau ou encore de l'étrier, déjà immobilisé par l'épaississement de la membrane qui le recouvre, de telle sorte que les surfaces articulaires perdent de leur mobilité et finissent par s'ankyloser. Le ligament suspenseur de la tête du marteau s'épaissit à son tour, et lorsque le tissu nouveau vient à se rétracter, cet osselet subit une déviation qui modifie la direction de la membrane du tympan et sa force de vibration (Trœltsch); semblables lésions peuvent atteindre le tendon du muscle tenseur du tympan et produire des effets analogues. Enfin des brides membraneuses traversent quelquefois la cavité de la caisse; elles se rencontrent le plus souvent autour du corps du marteau et de l'enclume, dans les fossettes des deux fenêtres, très rarement sur les points qui se trouvent en contact immédiat. Or c'est le contraire qui a lieu, lorsqu'il s'agit de synéchies consécutives à des otites suppurées suivies d'ulcères de la membrane qui tapisse l'oreille moyenne. Cette différence de siège a donc une valeur réelle au point de vue du diagnostic de ces deux sortes d'affections.

L'otite scléreuse, dont le principal effet est de s'opposer dans une certaine mesure à la transmission des vibrations auditives et d'amener ainsi une diminution lente et progressive de l'ouïe sans douleur appréciable et souvent aussi sans autre sensation anormale, a dû être considérée dans plusieurs cas, cela se comprend, comme une simple surdité nerveuse. Elle se distingue par sa marche lente et insidieuse, par l'existence de bour-

donnements pénibles, du moins à une période avancée de son évolution, et, malgré le peu de désordre qu'elle détermine, guérit difficilement.

Bibliographie. — Toynbee, *Traitement et pathol. de la surdité sénile* (*Gaz. méd.*, Paris, 1849, p. 843). — A. de Trœltsch, *Traité pratique des maladies de l'oreille*, trad. fr., Paris, 1870, p. 283. — Zaufal, *Arch. f. Ohrenheilkunde*, VI, 297. — H.-N. Spencer, *Sclerosis or plastic inflammat. of the middle ear* (*St-Louis med. et surg. Journ.*, 1871, n. s., VIII, 294-301). — Wendt, *Hypertrophie polypeuse de l'oreille moyenne* (*Arch. der Heilkunde*, t. XIV, et *Ann. des malad. de l'oreille et du larynx*, Paris, 1875, I, 73). — Gellé, *Vertige de Ménière* (*Ann. des malad. de l'oreille et du larynx*, etc., Paris, 1887, t. XIII, 297). — J. Gradenigo, *Contribution à l'anatom. pathol. et à la pathogénie de l'otite scléreuse* (*Annal. des maladies de l'oreille et du larynx*, Paris, 1888, t. XIV, p. 629).

Otites syphilitiques. — Ces otites, dont on a sans doute exagéré la fréquence, se rencontrent aussi bien dans la syphilis acquise que dans la syphilis héréditaire.

*Syphilis acquise.* — Les différentes manifestations de la syphilis acquise ont été observées dans l'oreille. Le chancre toutefois, n'atteint jamais que l'oreille externe, et même il est fort rare dans cette région, car on connaît au plus quelques cas de cette lésion localisée au tragus, ou à son voisinage, au lobule de l'oreille, ou encore au méat auditif. Des plaques muqueuses, des éruptions secondaires ou tertiaires se voient assez communément au niveau de l'oreille externe; elles revêtent les caractères des manifestations cutanées des autres régions. Plus rarement les désordres syphilitiques envahissent le périchondre ou le périoste de l'oreille et se comportent à la façon des lésions spécifiques de ces tissus.

Les manifestations syphilitiques de l'oreille moyenne et de l'oreille interne, ne pouvant être vues pendant la vie, sont beaucoup plus difficiles à déterminer, et trop souvent on a attribué à la syphilis des désordres auriculaires qui en étaient indépendants. Les autopsies, d'ailleurs, sont exceptionnelles dans le cours de ces affections, et, lorsqu'on vient à les pratiquer, il reste à peine quelques stigmates de la maladie spécifique, en sorte qu'il est difficile d'être exactement renseigné sur la fréquence et les caractères de cette maladie dans l'organe auditif. Cependant les cavités de l'oreille creusées dans l'épaisseur du rocher, recouvertes d'une membrane muqueuse et d'un périoste, sont par cela même exposées aux lésions de la syphilis secondaire et surtout de la syphilis tertiaire. Que les membranes muqueuses qui tapissent ces cavités puissent être atteintes, le fait est démontré tout au moins par la clinique; mais en ce qui con-

cerne le périoste, il est prouvé par l'examen cadavérique. Moos trouva, en effet, à l'autopsie d'un syphilitique âgé de trente-sept ans, la tuméfaction et l'immobilité de la platine de l'étrier, l'épaississement du périoste du vestibule, une infiltration de petites cellules rondes ou ovales entre les parois osseuses et membraneuses du vestibule, moindre au niveau de la lame spirale osseuse et de la zone pectinée que dans la région des dents et des arcs de Corti, plus forte dans le tissu cellulaire unissant à l'enveloppe osseuse les ampoules et les sacs membraneux, qu'au niveau des canaux demi-circulaires.

Ce fait est des plus intéressants; il démontre nettement que la syphilis se comporte dans l'oreille comme partout ailleurs, c'est-à-dire qu'elle ne produit jamais que des lésions prolifératrices avec tendance à la régression et n'engendre pas, primitivement du moins, des lésions suppuratives, ainsi que le prétendent à tort plusieurs auteurs, oubliant que les maladies ont leurs lois et que les processus par lesquels elles se manifestent sont toujours et partout identiques.

Loin de moi l'idée de nier qu'il ne puisse y avoir des otites suppurées liées à la syphilis; ce que je puis affirmer, c'est que ces otites ne sont jamais primitives, mais bien subordonnées à des lésions du pharynx, des trompes d'Eustache ou du conduit auditif externe, ayant pu faciliter l'entrée de microbes de suppuration dans l'oreille moyenne. Je soutiens depuis longtemps que la syphilis ne suppure pas, cette proposition est toujours vraie, et l'on m'accordera de douter de la nature syphilitique des otites suppurées que l'on base sur une simple coïncidence.

Bibliographie. — W. Harvey, *On venereal affections of the ear* (*Lond. m. Journ.*, 1852, IV, 118, 122). — J. Hutchinson et J.-H. Jackson, *Cases of deafness associated with syphilis* (*Med. Tim. and Gaz.*, London, 1861, II, 530). — E. Lancereaux, *Traité historique et pratique de la syphilis*. Paris, 1866, et 2e édit., Paris, 1873, p. 390, avec bibliographie. — J. Gruber, *Ueber syphilis des Gehörorganes* (*Wien med. Presse*, 1870, XI, 8, 55, 121, 185). — D.-B. St-J. Roosa, *On syphilitic affections of the ear* (*Am. J. syph. et dermat.*, New-York, 1871, II, 97, 103). — Le même, *Syphilit. Erkrankh. des inneren Ohres* (*Zeitschr. f. Ohrenheilkunde*, IX, 303, et *Rev. des sc. méd.*, XVIII, 681). — Ladreit de Lacharrière, *Note sur l'otite aiguë syphilitique* (*Ann. des maladies de l'oreille et du larynx*, Paris, 1875, I, p. 93-96). — F.-R. Sturgis, *Two cases of inflammation of the middle ear due to acquired syphilis* (*Philad. m. Times*, 1875-76, VI, 56). — Hedinger, *Lésions syphil. de l'oreille* (*Wurtemb. Correspond. Blatt*, 1877, n° 6, et *Rev. d. sc. méd.*, t. XIV, p. 700). — W.-B. Dalby, *Syphilitic affections of the ear* (*The Lancet*, London, 1877, I, p. 157, 191 et *Rev. d. sc. méd.*, IX, 654). — G.-P. Field, *Extensive Slou-*

*ghing ulceration of ear* (*syphilitic*) (*Brit. m. J.*, London, 1877, II, 473). — **Moos**, *Lésions du labyrinthe à la suite de la syphilis secondaire, troubles fonctionnels qu'elles ont occasionnés* (*Arch. f. path. Anat. und Physiol.*, t. LXIX, p. 2, et *Annales des maladies de l'oreille*, 1879, t. V, p. 63). — L. Turnbull, *Deafness as the result. of the poison of syphilis* (*Med. et surg. Reporter.*, Philad., 1880, 540, 1881, XLV, 145). — A.-H. Buck, *Syphilitic affections of the ear* (*Am. Journ. otol.*, New-York, 1879, 25-40). — S. Sexton, *Three cases of sudden deafness from syphilis* (*Amer. Journ. of otology*, II, 301, et *Rev. des sc. méd.*, XX, 714). — J. Bruncher, *Essai sur les lésions de l'appareil auditif dans la syphilis congénitale et acquise*, thèse, Nancy, 1883, et *Rev. des sc. méd.*, XXV, p. 264. — Jegu, *De la syphilis de l'oreille*, thèse, Paris, 1884. — Hessler, *Un cas de tum. gommeuse du pavillon de l'oreille* (*Ann. des malad. de l'oreille, du larynx*, etc., juillet 1884, p. 197). — F.-M. Pierce, *The action of syphilis on the ear* (*The internat. m. Cong.* 7 *session*, London, 1881, III, 399). — F. Felice, *Syphilides de l'oreille* (*Bollet. d. malatt. dell'orecchio*, etc., 1887, et *Ann. des malad. de l'oreille et du larynx*, Paris, 1888, t. XIV, p. 174).

*Syphilis héréditaire.* — Les manifestations de la syphilis héréditaire de l'oreille, de même que celles de tous les organes, sont hâtives ou tardives. Cette division, créée par moi dans la première édition de mon *Traité de la Syphilis*, a été remplacée dans la seconde édition par celles de *syphilis fœtale, syphilis infantile* et *syphilis héréditaire* de l'adulte, qui me paraissent plus précises. Or, si nous sommes ignorants de l'hérédité syphilitique de l'oreille chez le fœtus et le nouveau-né, nous savons par contre que les oreilles de l'enfant et de l'adulte peuvent se trouver atteintes par la syphilis héréditaire aux approches de la puberté, pendant le cours des cinq années qui précèdent ou qui suivent.

Plus fréquente dans le sexe féminin, l'otite de la syphilis héréditaire, décrite tout d'abord par Jon. Hutchinson, occupe en général les deux oreilles, accomplit son évolution avec assez de rapidité et atteint ordinairement son maximum d'intensité dans l'espace de six mois, en l'absence de sensations douloureuses et d'otorrhée. Elle débute d'ailleurs brusquement, donne lieu à des vertiges, des troubles d'équilibre sans désordre appréciable de l'oreille moyenne, et coexiste assez ordinairement avec la kératite interstitielle, une conformation spéciale des dents et un certain degré d'infantilisme.

Les phénomènes révélateurs de cette affection portent à penser que l'oreille interne, l'encéphale et le nerf auditif sont les parties matériellement intéressées; malheureusement il n'y a eu jusqu'ici aucun examen suffisamment précis pour nous faire connaître les caractères de la lésion anatomique et son évolution.

BIBLIOGRAPHIE. — E. LANCEREAUX, *Traité historique et pratique de la syphilis*, 2e édit., Paris, 1873, p. 435. — H. KNAPP, *On heredito-syphilitic affections of the ear* (*Arch. otol.*, New-York, 1880, II, 146, 153, et *Rev. des sc. méd.*, XIX, p. 710). — C.-J. KIPP, *On the ear affections of inherited syphilis* (*Tr. of the amer. otological Society*, 1875-81, Boston, 1881, II, 390-401, et *Rev. des sc. méd.*, XIX, 710). — CASSELLS, *Two cases of chronic muco-tympanitis from hereditary syphilis* (*Glasgow. m. J.*, 1882, XVII, p. 58). — M.-A. FROHNSTEIN, *Sluchai syphiliticheskago porajenija vnutrennago ucha* (*Vrach Vaidom*, St-Pétersb., 1882, VII, 3145, 3157). — Jon. HUTCHINSON, *A clin. memoir on cert. diseases of the eyes and the ear*, London, 1863. — *Étude clinique sur cert. maladies de l'œil et de l'oreille consécutives à la syphilis héréditaire*, trad. de l'anglais par Hermet, Paris, 1884. — V. COZZOLINO, *La syphilis acquise et héréditaire de l'appareil auditif dans ses trois sphères et dans ses rapports intimes avec la région naso-pharyngienne* (*Collezione italiana di letture sulla medicina*, sér. IV, n° 9, et *Ann. des malad. du larynx et de l'oreille*, 1889, p. 106). — M. MINOS, *De la surdité profonde de la syphilis héréditaire tardive* (*France méd.*, 1889, p. 38).

OTITES TUBERCULEUSES. — La tuberculose de l'oreille se présente sous les formes de granulations disséminées et de lupus. Toutefois, elle n'est reconnaissable qu'à son début, car, lorsque le tubercule vient à dégénérer et à se ramollir, il se produit une suppuration qui rend plus difficile la constatation de sa présence, et l'otite examinée à cette période semble rentrer dans le groupe des otites suppuratives. Ainsi, pour bien juger des caractères anatomiques de cette affection, il importe de l'examiner dans sa première phase; après il reste la recherche du bacille tuberculeux.

Les études intéressantes de Schutz sur la tuberculose de l'oreille interne et moyenne chez le porc, l'ont conduit à reconnaître que cette lésion était l'effet habituel de la propagation par la trompe d'une tuberculose avec transformation caséeuse des glandes lymphatiques du pharynx. Le processus inflammatoire s'étend ainsi à la moelle de la portion tympanique du rocher où apparaissent les premiers petits noyaux de matière tuberculeuse (ostéomyélite tuberculeuse de la portion tympanique). En même temps de petites granulations miliaires se développent dans l'épaisseur de la membrane muqueuse rouge et enflammée de la caisse. Ces granulations, d'abord grises et transparentes, se troublent plus tard, et deviennent jaunes, puis le tissu conjonctif de nouvelle formation qui les entoure, se transforme en un tissu fibreux dense. Le périoste à son tour devient le siège d'une abondante éruption de tubercules miliaires grisâtres qui ne tardent pas à devenir caséeux, tandis

que le tissu de prolifération qui les sépare se transforme en un tissu fibreux résistant, qui donne à sa surface un aspect mamelonné. La matière tuberculeuse finit par remplir toute la cavité tympanique, et les osselets dont la nutrition est entravée se nécrosent. Le produit tuberculeux envahit et détruit complètement le tissu osseux de la portion tympanique, puis le processus pathologique se propage aux nerfs qui touchent à la cavité tympanique, s'étend jusqu'au canal de Fallope et au nerf facial dont les éléments sont disjoints par l'interposition de petites granulations, comme dans un cas qui m'est personnel (1). Finalement l'oreille interne est atteinte à son tour; les canaux semi-circulaires et le limaçon se remplissent d'une matière tuberculeuse qui, à travers les aqueducs cochléen et vestibulaire, s'avance jusque dans la cavité crânienne en suivant, dans quelques cas au moins, le trajet du nerf auditif.

D'un autre côté, la matière tuberculeuse qui a rempli l'oreille moyenne, se propage à la membrane du tympan qu'elle détruit, et vient faire saillie dans le conduit auditif externe sous forme d'un magma polypiforme. Cette matière subit habituellement la transformation caséeuse, quelquefois la transformation calcaire, aussi la guérison de l'otite tuberculeuse est-elle des plus rares. Ajoutons que la tuberculose qui a débuté dans l'oreille peut se généraliser et envahir successivement les différentes parties du corps.

Le lupus de l'oreille est l'effet ordinaire de la propagation d'un lupus cutané au pavillon; dans quelques cas plus rares, la propagation s'opère du pharynx par la trompe d'Eustache jusque dans l'oreille moyenne et dans l'oreille interne. Un fait de ce genre a été rapporté par Gradenigo, il concerne un individu chez lequel le lupus avait atteint le pavillon de l'oreille droite, la peau et la muqueuse du nez, la peau des lèvres, etc., la membrane muqueuse de la voûte palatine et du voile du palais, la langue, le pharynx, la trompe d'Eustache, l'oreille moyenne et l'oreille interne du côté gauche. Cette dernière se trouvait envahie par trois voies : la fenêtre ronde, la fenêtre ovale et la mince lame osseuse qui sépare le canal de Fallope du sommet du canal semi-circulaire externe. La membrane du tympan était détruite et l'oreille moyenne occupée par un tissu de nouvelle formation constitué principalement par de petites cellules rondes.

(1) X..., âgé de trente-cinq ans, admis le 1er juillet 1861 à l'hôpital de la Pitié, dans un état de phthisie avancée avec écoulement de l'oreille, est atteint très rapidement le 15 du même mois d'une hémiplégie faciale complète du côté droit, se traduisant par l'impossibilité de fermer les paupières de ce même côté, la déviation de la luette, etc. Il succombe le 26. La membrane du tympan est détruite, le rocher altéré, le nerf facial comprimé et altéré au niveau de la partie la plus voisine de la caisse, et son altération remonte au delà du ganglion géniculé; dans toute cette étendue, il est infiltré d'éléments cellulaires jeunes et ses tubes sont devenus granuleux.

Ce tissu se continuait en avant dans la trompe osseuse, en arrière dans les cellules mastoïdiennes; il remplissait les niches des deux fenêtres et s'étendait jusque dans l'oreille interne.

La lèpre, de même que la syphilis et la tuberculose, moins souvent peut-être, se localise aussi, sur l'organe de l'audition, mais les désordres qu'elle détermine n'ont pas été jusqu'ici suffisamment étudiés pour que nous ayons à en parler.

BIBLIOGRAPHIE. — BRICHETEAU, *Observation d'otite interne, de carie du rocher, d'encéphalite et de méningite du même côté* (*Arch. gén. de méd.*, Paris, 1834, p. 517, 522). — GRISOLLE, *Otite chronique produite par des tubercules développés dans l'oreille; compression du nerf de la septième paire*, etc. (*Presse méd.*, Paris, 1837, I, 249-251). — GELLÉ, *Lésion du nerf auditif. Tubercules des membranes internes* (*Bull. Soc. anat.*, 1859, p. 114). — J. HINTON, *Cases illustrative of the pathology of the ear* (*Med. chir. Transact.*, London, 1856, XXXIX, 101). — Le même, *Disease of the tympanum in a tuberculous child aged 9 months* (*Trans. of the path. Soc.*, London, 1868, XIX, 364). — M.-F. PRÉVOT, *De l'otite chez les tuberculeux et de ses accidents*, Paris, 1873. — SCHÜTZ, *Die Tuberculose des mittleren und inneren Ohres beim Schweine, nebst einleitenden Bemerkungen über die Anatomie des Schläfenbeins dieses Thieres* (*Arch. fur path. Anatom. und Physiolog.*, Berlin, 1874, LX, p. 93, et *Ann. des malad. de l'oreille et du larynx*, 1875, p. 153). — T. DE LA BELLIÈRE, *Étude sur l'otite des phthisiques et principalement sur sa pathogénie*, thèse, Paris, 1874, et *Arch. gén. de méd.*, 1875, t. II, p. 121-128, 175. — H. WEBER, *Three cases of pyæmia caused by acute suppuration of the middle ear, and one of general miliary tuberculosis complicated with pyæmia*, etc. (*Trans. clin. Soc.*, London, 1875, VIII, 131-137). — L. LAVENTURE-AUGE, *Considérat. sur les écoulements purulents de l'oreille dans le cours de la tuberculose*, Paris, 1875. — W.-O. MOORE, *Acute otitis media supervening on otitis media purulenta chronica, resulting in necrosis of temporal occipital, and parietal bones with closure of lateral sinus and abscess of cerebellum* (*Arch. otol.*, New-York, 1882, p. 25). — FRAENKEL, *Étude anat. et clinique des maladies du pharynx nasal et de l'oreille dans la phthisie pulm.* (*Zeitschrift f. Ohrenheilk.*, X, p. 113, et *Rev. des sc. méd.*, XIX, 709). — J.-S. NATHAN, *Sur la présence des bacilles de la tuberculose dans l'otite suppurée* (*Deutsch. Archiv f. klin. Med.*, XXXV, 491, et *Rev. des sc. méd.*, XXVI, 321, et XXVIII, 313). — J. HABERMANN, *Mittheil. ueber Tuberculose des Gehörorgans* (*Prager med. Wochenschrift*, 1885, n° 6, et *Rev. des sc. méd.*, t. XXVII, p. 751). — Le même, *Contribution nouvelle à l'anatom. pathol. de la tuberculose de l'ouie*, Prague, 1888. — G. GRADENIGO, *Lupus de l'oreille moyenne et interne* (*Gaz. degli ospitali*, 1888, n° 66, et *Ann. des maladies de l'oreille et du larynx*, févr. 1889, p. 93). — (Voyez en outre la Bibliographie de la page 567.)

## § 3. — Néoplasies.

Formé aux dépens de l'ectoderme et du mésoderme, l'organe auditif est le siège tout à la fois de néoplasies conjonctives et de néoplasies épithéliales; les premières sont multiples comme la série des tissus de substance conjonctive qui entrent dans la composition de l'oreille, les secondes variées comme les épithéliums de ce même appareil.

### I. — Néoplasies conjonctives.

Endothéliome. — La néoplasie, ainsi désignée par nous pour la première fois (voy. t. I, p. 509), paraît avoir été quelquefois observée dans l'oreille, mais généralement décrite sous le nom de *choléastome*. En effet, parmi les lésions différentes qui ont reçu cette dénomination, il en est une rapportée par Wendt et qu'il est difficile de ne pas attribuer à l'endothéliome. Il s'agit d'une petite tumeur fortement adhérente à la couche propre de la membrane du tympan et comme enchevêtrée dans les faisceaux fibreux de cette couche. Au microscope, cette tumeur était composée d'un grand nombre de lamelles de cholestérine et de cellules endothéliales. Ces dernières, considérablement multipliées sur les gaines des faisceaux fibreux, les écartaient au point qu'il existait des communications avec la lame cutanée et le conduit auditif externe. Revêtue d'une capsule qui l'entourait partout, excepté au point d'insertion, cette tumeur provenait certainement de la prolifération des cellules endothéliales qui avaient repoussé peu à peu la muqueuse vers l'intérieur de la caisse, de manière à s'en entourer comme d'une capsule. La régression graisseuse de ces cellules avait donné lieu à la formation de lamelles de cholestérine.

Bibliographie. — J. Gruber, *Das Cholesteatom im Gehörorgane* (*All. wien. med. Ztg.*, 1862, VII, 282, 290). — J. Hinton, *Sebaceous tumour within the tympanum originating on the external surface of the membrana tympani, bands of membrane occupying the cavity* (*Guy's hosp. Rep.*, London, 1863, 3e s., IX, 264-268, 1 pl.). — H. Wendt, *Ueber ein endotheliales Choleastom der Trommelfelles, nebst Bemerkung. zur Histologie d. Eigenschicht* (*Archiv d. Heilkunde*, Leipzig, 1873, XIV, 551, 561, 1 pl.).

Lymphome. — Cette lésion, jusqu'ici peu étudiée dans l'oreille pour des raisons faciles à apprécier, se manifeste d'ordinaire par une surdité

et provient quelquefois de la gaine du nerf auditif ou même de la dure-mère. Cette néoplasie se présente sous forme de tumeurs arrondies résistantes, plus ou moins mobiles et indolentes, qui prennent le moule des cavités où elles se développent, passent de l'une dans l'autre et sortent quelquefois par le conduit auditif externe. Dans ces conditions, elles peuvent enflammer les parties molles de l'oreille, les faire suppurer, mais elles arrivent rarement à détruire les parties osseuses. Leur structure comprend surtout des éléments cellulaires et des vaisseaux; elle est globo-cellulaire ou fuso-cellulaire, suivant la phase plus ou moins avancée de leur développement. Leur marche est relativement rapide; elles se ramollissent au bout d'un certain temps par suite de la transformation muqueuse ou graisseuse de leurs éléments, et deviennent souvent le siège de foyers hémorrhagiques qui augmentent tout à coup leur volume. L'extirpation en est difficile, et leur gravité n'est pas discutable.

Le fibrome adulte de l'oreille, lésion de même nature, mais plus rare et moins dangereuse, à cause de l'état avancé de son développement, constitue d'ailleurs des tumeurs mieux circonscrites, moins étendues, qui ont pour origine le pavillon, le conduit auditif externe, la surface du tympan, les oreilles moyenne et interne. Celles de ces tumeurs qui naissent dans les parties profondes de l'oreille sont formées par un tissu fibroïde ou fibreux; elles offrent une résistance et une texture qui permettent de les rapprocher des polypes fibreux naso-pharyngiens, et se développent vraisemblablement au sein du périoste des parois de l'oreille interne et moyenne. La surdité qu'elles déterminent provient de ce qu'elles interceptent le passage des vibrations de l'air, mais à part ce désordre elles sont peu nuisibles.

Le lobule de l'oreille est l'une des parties prédisposées aux fibromes, car il n'est pas très rare de voir apparaître des excroissances arrondies et dures au niveau du trajet cicatriciel des boucles d'oreilles. Ces excroissances, dans deux cas présentés par Dolbeau à la Société de chirurgie, étaient constituées une fois par un fibrome, une autre fois par une chéloïde. Les tumeurs fibreuses du lobule de l'oreille seraient fréquentes, d'après Saint-Vel, chez les négresses, et résulteraient de l'irritation produite par d'énormes boucles d'oreilles qui tiraillent et fendent même le lobule. L'évolution de ces lésions est très lente, car elles mettent des années à acquérir le volume d'une noisette, d'un œuf de pigeon ou d'une noix. La multiplicité est leur règle, et bien souvent elles affectent une symétrie parfaite de chaque côté de la tête.

Les fibro-myomes sont extrêmement rares dans l'oreille, cependant une tumeur ferme et résistante, d'apparence striée et qui renfermait

des fibres musculaires en même temps qu'un tissu fibreux, a été signalé, par Voltolini, dans la capsule du limaçon.

BIBLIOGRAPHIE. — G.-C. HARLAN, *Two cases of malignant disease of the ear (sarcoma)* (*Trans. of the path. Soc.*, Philadelphia (1871-73), 1874, IV, 202). — MOOS, *Sarcome du nerf acoustique gauche, métamorphose graisseuse et destruction partielle de l'organe de Corti* (*Arch. für Augen und Ohrenheilkunde*, t. IV; *Ann. de l'oreille et du larynx*, t. I, 1875, p. 416). — P.-N. PIPIN, *Sarcoma papillare parvi-globo-cellulare in aure sinistra* (*Vrach. Vaidom.*, St-Pétersbourg, 1880, V. 1403). — T.-R. LAFARGUE, *Des tumeurs malignes du pavillon de l'oreille*, thèse de Paris, 1879. — L. SUNÉ Y MOLIST, *Polupo celulo-globular del disco timpanico* (*Rev. de cien. med.*, Barcelone, 1880, VI, 118, 121). — Le même, *Osteosarcoma del aparato auditivo* (*Gac. med. catal.*, Barcelone, 1882, II, 257, 259).

TOYNBEE, *Abcess in the middle lobe of the cerebrum in connexion with a molluscous tumour in the meatus externas of the ear audi disease of the bone*, etc. (*Trans. of the path. Soc.*, London, 1860, p. 2). — DOLBEAU, *Séance de la Soc. de chirurgie*, 8 janvier et 24 février 1869. — O. SAINT-VEL, *Maladies des régions intertropicales*, Paris, 1870, p. 475. — HINTON, *Small tumour in the tympanum* (*Trans. of the path. Soc.*, London, 1865, XVI, 236). — TILBURY FOX, *Keloid tumours from the ear* (*Trans. of the path. Soc.*, London, 1871, XXII, 313). — R.-P. FINLEY, *Fibroid tumor of the ear* (*Philad. m. Times*, 1879, IX, 208). — BURKHARDT-MERIAN, *Fibro-sarcome de l'oreille* (*Archiv f. Ohrenheilkde*, XIII, 11, et *Rev. des sc. méd.*, XIX, 1882, p. 319).

PAPILLOMES. — Ces végétations complexes, généralement décrites sous le nom de polypes (1), se rencontrent sous un volume variable, dans différentes parties de l'oreille, conduit auditif, membrane du tympan, oreillemoyenne. Réduit quelquefois aux dimensions d'une tête d'épingle, le papillome peut aussi remplir le conduit auditif externe et faire saillie à l'extérieur, sous forme de champignon. Sa surface est lisse ou inégale et surmontée de saillies papilliformes, dans lequel cas elle offre assez l'apparence d'une fraise, d'une framboise ou même d'une grappe de raisin. Sa couleur est jaune ou rougeâtre; mais elle devient blanchâtre et comme cutanée si le polype fait saillie à l'extérieur, à moins qu'il ne vienne à s'ulcérer. Sa consistance ordinairement faible, comme celle des papillomes du nez, est parfois très ferme, sans égaler jamais celle des vrais fibromes. Son insertion a lieu par une base plus ou moins

(1) Il faut reconnaître que certains auteurs ont donné une plus large extension au mot polype, car pendant longtemps ce mot a servi à désigner toute espèce de tumeur faisant une saillie plus ou moins considérable à l'intérieur du conduit auditif et accompagnée d'un écoulement de pus.

large, tantôt dans la cavité de la caisse, tantôt sur la membrane du tympan, exceptionnellement dans l'oreille externe.

Les papillomes de l'oreille ont un aspect condylomateux, un volume peu considérable, bien qu'on les ait vus atteindre jusqu'à 3 centimètres de long sur 1 centimètre de large; ils sont constitués par une végétation du derme muqueux que recouvre une couche épithéliale, car on y trouve, indépendamment d'une enveloppe épithéliale, un tissu conjonctif, des vaisseaux et des glandes. Le revêtement épithélial est formé, suivant le point de départ du néoplasme, tantôt d'épithéliums pavimenteux et stratifiés, tantôt d'une ou de plusieurs couches d'épithéliums cylindriques, ou même d'épithéliums à cils vibratiles. En tout cas, lorsque la gaine pavimenteuse est épaissie, les cellules les plus superficielles peuvent être aplaties et semblables à celles de la couche cornée de l'épiderme. — Le tissu conjonctif de la tumeur se distingue de celui du chorion des muqueuses, par la présence d'éléments jeunes (cellules globo-cellulaires, cellules fusiformes ou étoilées) et d'une substance amorphe, la mucine, qui lui donne son aspect et sa consistance. A sa surface libre, il est parcouru par des vaisseaux nombreux, quelquefois dilatés, remarquables par la minceur de leurs parois, et, dans quelques cas, assez développés pour rapprocher le polype d'une tumeur caverneuse.

Kessel prétend y avoir trouvé des glandes tubuleuses tapissées d'épithéliums cylindriques, mais il est vraisemblable qu'il s'agissait simplement de cellules épithéliales resserrées entre deux papilles. Quant aux cavités kystiques rencontrées dans certains papillomes et qui renferment des débris d'épithéliums et de mucus, leur présence s'explique par l'altération de l'épithélium du fond des culs-de-sac formés par l'hypertrophie papillaire.

Les papillomes sont des tumeurs qui, une fois extirpées, peuvent récidiver sur place, mais qui ne se propagent ni dans les tissus du voisinage, ni à distance, et ne parviennent jamais à produire l'infection de l'organisme.

Bibliographie. — Bulckens, *Observation de polype de l'oreille* (*Ann. Soc. méd. prat. de la province d'Anvers*, Boom et Malines, 1841, IV, 101, 104). — Bonnafont, *Polype de l'oreille* (*Bull. Acad. de méd.*, 1844, t. X, p. 12). — Le même, *Mém. sur les polypes de l'oreille et sur une nouvelle méthode opératoire pour leur guérison*, Paris, 1851. — *Polypes fibreux de l'oreille* (*Union méd.*, 1864, n° 124). — Faure, *Des polypes de l'oreille*, thèse de Paris, 1861. — Roosa, *Remarks on aural polypi* (*Amer. med. Times*, Aug. 1864, IX, 64). — Le même et Ely, *A polypus in the ear for forty years* (*Med. Rec.*, New-York, 1878, XIII, 145). — Clarke, *Observ. on the nature and treatment of polypus in*

*the ear*, Boston, 1867.—Kessel, *Ueber Ohrenpolypen* (*Archiv f. Ohrenheilkunde*, 1869, IV, 167, et *Gaz. hebd. de méd. et chir.*, Paris, 1869, n° 22). — F. Steudener, *Contribut. à l'anat. path. des polypes de l'oreille* (*Archiv f. Ohrenheilkunde*, 1869, IV, 199, et *Gaz. hebd. de méd. et de chirurgie*, 1869, 349). — J. Renaut, *Périmyringite villeuse; tumeur polypiforme du tympan* (*Bull. Soc. anat. de Paris*, 1872, p. 78). — H. Wendt, *Secundare Veranderungen, besonders der Schleimhaut, im Mittelohr* (*Arch. der Heilkunde*, 1873, 3e livr., et *Rev. des sc. méd.*, t. II, p. 947). — Le même, *Polypose Hypertrophie der Schleimhaut des Mittelohrs* (*Ibid.*, 3e livr., 1 pl., et *Rev. des sc. méd.*, t. II, p. 949). — Ladreit de Lacharrière, *Considérations pratiques sur les polypes de l'oreille* (*Ann. des maladies de l'oreille et du larynx*, t. II, 1876, p. 206). — J.-J.-K. Duncanson, *Case of molluscous tumour of the ear, complicated with polypi and a fistulous opening behind the auricle communicating with the internal ear, and stretching up to a cavity on the temple two inches above the auricle under the muscular structures* (*Edinb. m. J.*, 1877, XXIII, 390-394). — Ariza, *Polipo mucoso del oido derecho implantado en la casa; otorrea abundante y fetida; extirpacion de aquel y curacion de esta con el sulfuro de calcio* (*Anfiteatro anat.*, Madrid, 1879, VII, 257-259). — Noquet, *Deux observat. de polype de l'oreille* (*Bull. méd. du Nord*, 1880, XIX, 372). — M. Bride, *Polypes de l'oreille* (*Rev. des sc. méd.*, 1880, XVIII, 299). — S. Moos et Steinbrugge, *Étude histologique et clinique sur cent cas de polypes de l'oreille* (*Zeitschr. f. Ohrenheilkunde*, 1882, XII, 1, et *Rev. des sc. méd.*, XXII, 748). — Trautmann, *Fibröse Polypen des Warzenforsatzes durch d. ausseren Gehörgang nach aussen gewuchert* (*Arch. f. Ohrenheilkunde*, 1881, XVII, 167). — Glaubert, *Zur Casuistik des Warzenforsatzpolypen* (*Ibid.*, XVII, 277, et *Rev. d. sc. méd.*, XXI, 722). — J.-B. Weydner, *Ueber den Bau der Ohrpolypen* (*Zeitschrift f. Ohrenkeilkunde*, 1884, XIV, 6, et *Rev. des sc. méd.*, XXVI, 321).

Angiomes. — Ces néoplasies, qui ont pour siège habituel l'oreille moyenne ou le conduit auditif externe, se manifestent sous la forme de polypes ordinairement de petit volume; aussi conçoit-on que leur description ait été confondue avec celle de ces productions. Elles sont, en effet, tantôt villeuses, filiformes ou digitiformes, tantôt sphériques, piriformes ou ovoïdes. Le plus souvent uniques, elles ont l'apparence de granulations pédiculées pouvant faire hernie à travers le tympan perforé. Ces lésions sont pulsatiles pendant la vie, et leur structure, dont l'étude laisse encore à désirer, rappelle celle de l'angiome de la peau et des muqueuses. Ajoutons toutefois que le nom de tumeurs pulsatiles de l'oreille a été donné à de simples fongosités développées sur un os atteint d'ostéite ou de carie limitée, comme on en voit surtout chez les phthisiques.

Bibliographie. — R.-F. Weir, *Two cases of intratympanic vascular tumor, with a pulsating intact drum-membrane* (*Am. J. otol.*, New-York, 1879, I,

120-125). — Gelle, *Des tumeurs pulsatiles de la caisse du tympan* (*Tribun. méd.*, Paris, 1879, XII, 498, 523, 548). — C.-A. Todd, *Vascular tumor* (*aneurismal*) *of the deeper parts of the external auditory canal* (*Amer. Journ. otol.*, New-York, 1882, IV, 187-189).

II. — Néoplasies épithéliales.

Épithéliomes. — Ces néoplasies ont été plusieurs fois rencontrées dans l'oreille, ce qui ne peut nous surprendre, puisque l'organe de l'audition renferme des épithéliums divers, chacune des parties qui le composent ayant pour ainsi dire son épithéliome propre. L'épithéliome de l'oreille externe a beaucoup d'analogie avec le cancroïde, celui de l'oreille moyenne ressemble aux néoplasies des membranes muqueuses, celui de l'oreille interne diffère des précédents, et est considéré comme rare. Cependant l'oreille interne contenant des épithéliums, on ne comprend pas bien, tout d'abord, la cause de cette rareté; mais, si on examine attentivement les faits, on ne tarde pas à reconnaître que l'on a généralement désigné, sous le nom de carcinome ou de tumeur maligne, des lésions que, en raison de leurs caractères et de leur évolution, nous n'hésitons pas à rattacher à l'épithéliome.

Malgré la diversité de leur origine, les épithéliomes de l'oreille ont néanmoins un certain nombre de caractères communs dont le plus important est l'envahissement des parties voisines, des os eux-mêmes, par les éléments épithéliaux qui les atrophient et les détruisent. Aussi ces tumeurs ont-elles de la tendance à s'étendre soit à l'extérieur, soit à l'intérieur du crâne, en gagnant tantôt le conduit auditif externe, tantôt l'apophyse mastoïde, tantôt le conduit auditif interne ou même en détruisant le rocher. La dure-mère, à son tour, peut être envahie; la veine jugulaire, le sinus transverse sont atteints de thrombose, ou suppurent, suivant qu'il y a simple compression de la part du néoplasme ou ramollissement et suppuration de ce produit.

L'épithéliome ne se ramollit pas seulement, mais il s'ulcère, quand surtout il siège au niveau des parties externes de l'oreille. L'ulcère grenu, sanieux, en forme de capsule ou d'entonnoir, laisse suinter un liquide blanchâtre ou jaunâtre; mais quelquefois aussi il est pendant longtemps comme recouvert d'élevures fongueuses saillantes, ou papilles hypertrophiées, tapissées d'un épithélium corné, formant des espèces de mamelons entre lesquels on distingue des sillons plus ou moins profonds et irréguliers, comblés par un détritus jaunâtre ou blanchâtre composé d'un mélange de pus, de sang et de débris épithéliaux.

L'épithéliome de l'oreille, quel que soit son siège initial, est constitué par de grosses cellules épithéliales pourvues d'un ou de plusieurs noyaux. Ordinairement granuleuses, mais variables de forme suivant leur point de départ et le degré de compression auquel elles peuvent être soumises, ces cellules forment des amas plus ou moins étendus, circonscrits par des travées fibreuses qui s'anastomosent entre elles.

Cette néoplasie est une lésion des plus graves, par la propriété qu'elle possède d'envahir les tissus, de s'étendre et de finir pour ainsi dire toujours par la mort, malgré les opérations auxquelles elle peut être soumise : sous ce rapport, elle ne diffère pas des épithéliomes des téguments et des organes, preuve de la parenté de toutes les végétations épithéliales.

Bibliographie. — H. Schwartze, *Fall von primären Epithelial-krebs des Mithelohres* (*Archiv f. Ohrenheilkunde*, Leipsig, 1875, IX, 208-219, 2 pl., et *Rev. d. sc. méd.*, t. VII, p. 303). — Delstanche fils et Stocquart, *Cancer épithélial primitif du canal externe de l'oreille* (*J. de méd., chirurg. et pharmacol.*, Bruxelles, 1879, XV, 21-34). — H. Knapp, *A case of parotidean and intratympanic malignant tumor* (*Arch. otol.*, New-York, 1877, VIII, 311-321). — Polaillon, *Carcinome de l'oreille moyenne et du rocher; destruction d'une partie de la base du crâne et de l'atlas* (*Ann. des maladies de l'oreille et du larynx*, Paris, 1879, V, 254-262). — C.-J. Kipp, *A case of epithelioma of the middle ear* (*Tr. am. otol. Soc.*, Boston, 1881, 484-487). — J. Mac-Kay, *Aural polypus, facial paralysis, mastoiditis and chronic meningitis, with recovery from the two latter* (*Tr. am. otol. Soc.*, Boston, 1882, III, 32). — A. Politzer, *Krangengeschichte und Sectionsbefund eines Carcinoma aur. med. et labyrinth dext. verstorbenen* 47 *Jährigen Mannes* (*Tr. internat. M. Cong.* 7 *Sess.*, London, 1881, III, 406-408). — Le même, *Primare bosärtige Neubild. im Gehörorgane* (*Wien. med. Blatt*, 1882, V, 257, 289). — T.-R. Lafargue, *Tumeurs malignes du pavillon de l'oreille*. Thèse de Paris, 1879. — A.-A. Bowlby, *A case of epithelioma of the ear* (*Trans. of the path. Society*, London, 1884, t. XXXV, p. 330). — W.-R. Williams, *Epithelioma of the external ear* (*Ibid.*, t. XXXV, p. 331).

## § 4. — Hypoplasies.

L'oreille n'échappe pas aux dégénérescences des parties qui la constituent. Ces dégénérescences, à part l'infiltration uratique du pavillon, ne diffèrent pas de celles qu'on observe communément dans les organes : elles s'en distinguent simplement par une moindre fréquence et les connaissances plus imparfaites que nous en avons.

Effectivement, la stéatose et la leucomatose des parties constituantes de l'oreille sont méconnues, quoique tout porte à croire à leur existence.

La *calciose*, observée dans quelques cas, a pour siège habituel le périoste et le périnèvre. D'autant plus abondante et plus considérable que les personnes sont plus âgées, cette lésion occupe surtout le périoste du méat interne, celui du labyrinthe et le névrilème du nerf acoustique. Elle se présente sous l'aspect de petites concrétions rondes ou ovales, en forme de citron ou de massue, à contours bien ou mal définis. Ces concrétions constituées par des couches concentriques d'une matière homogène, calcaire, réfractent fortement la lumière et sont parfois entourées de couches concentriques d'une substance organique. Elles consistent en phosphate de chaux et se distinguent facilement des oolithes du vestibule qui sont formées par du carbonate de chaux cristallisé sans mélange de matières organiques. Ces dépôts, relativement communs dans plusieurs espèces animales, ont pour effet, chez l'homme, un certain degré de surdité.

Bibliographie. — Böttcher de Dorpat, *Dépôts calcaires dans le périoste de l'oreille interne* (*Arch. f. path. Anat.*, XII, p. 104, 1857, et *Arch. gén. de méd.*, 1858, II, 354). — Moos, *De la présence et de la signification des concrétions de phosphate de chaux dans le tronc du nerf acoustique* (*Archiv f. Psychiatrix und Nervenkrankh.*, 1879, t. IX, p. 122, et *Rev. d. sc. méd.*, t. XIV, p. 304). — K. Bürkner, *Die Ossificationslücke im aüsseren Gehörgange* (*Arch. f. Ohrenh.*, Leipz., 1878, XIII, 163, 183).

L'*infiltration uratique* est caractérisée par un dépôt plus ou moins abondant d'acide urique ou d'urate de soude au sein des organes. Rencontré quelquefois dans l'oreille de l'homme, ce dépôt se localise de préférence au pavillon, et forme, en différents points, notamment au niveau du bord supérieur de l'hélix, de petites saillies fermes, grenues, qui par suite de l'amincissement de la peau, revêtent une teinte jaunâtre qui leur donne une apparence toute particulière. Le plus souvent multiples, ces concrétions, dont le volume varie depuis celui d'un grain de millet jusqu'à celui d'un pois, sont indolentes, occasionnent, dans quelques cas, une irritation des parties voisines pouvant amener la destruction du tégument qui les recouvre et permettre leur issue au dehors.

Bibliographie. — A.-B. Garrod, *La goutte, sa nature et son traitement*, avec annotat. par Charcot, trad. fr. de Ollivier, Paris, 1867, p. 82 et 88. — Charcot, *Sur les concrétions tophacées de l'oreille externe chez les goutteux* (*Comptes rendus de la Soc. de biologie*, Paris, 1861, sér. 3, t. II, p. 47). —

Le même, *Leçons cliniques sur les maladies des vieillards et les maladies chroniques*, Paris, 1866.

## ANOMALIES DE CIRCULATION

Les désordres de circulation sont difficiles à constater dans l'oreille interne et dans l'oreille externe, aussi ont-ils été peu étudiés. Nous savons cependant que des phénomènes d'anémie et d'hypérémie peuvent se passer dans chacune des parties de l'organe auditif.

### I. — Anémies et hypérémies.

L'anémie de l'oreille s'observe dans les cas d'anémie générale, comme aussi lorsqu'il existe un rétrécissement mécanique ou spasmodique des vaisseaux artériels qui se distribuent à cet organe ; le sang cesse alors d'affluer dans l'oreille et la membrane muqueuse se décolore. Ainsi, il existe des anémies auriculaires, les unes matérielles, les autres purement spasmodiques ou nerveuses. Ajoutons que ce phénomène a encore été constaté à la suite de l'ingestion de la quinine. Sur douze personnes dont les oreilles étaient saines, Guder a vu, sous l'influence de 1 gramme de quinine, la température descendre peu à peu dans le conduit auditif, et cinq fois il a pu noter la disparition d'une légère hypérémie préexistante des vaisseaux du manche du marteau.

Les hypérémies de l'oreille sont ici comme partout ailleurs, sous la dépendance de trois facteurs : le système circulatoire, le système nerveux et le sang. L'hypérémie d'origine vasculaire, lorsqu'elle n'est pas une simple propagation d'un état congestif de la gorge ou de l'arrière-cavité des fosses nasales, résulte tantôt d'un effort et s'observe dans l'éternuement, la toux, etc., tantôt d'un simple obstacle au retour du sang veineux, et survient à la suite des tumeurs du cou, des affections du cœur ou des poumons. Elle est par conséquent plus ou moins passagère : sa persistance détermine l'induration et l'épaississement des parties affectées.

L'hypérémie névropathique de l'oreille, assez peu étudiée à l'état pathologique, a pu être observée expérimentalement. Tout le monde connaît la congestion du pavillon après la section du nerf sympathique au cou ; mais, d'après Gellé, la section du trijumeau exercerait de son côté une influence sur la vascularisation de la caisse. Berthold, après

avoir divisé la racine de ce nerf, a constaté neuf fois sur dix la présence d'altérations dans la membrane muqueuse tympanique, deux fois l'hypérémie et l'imbibition, sept fois des épanchements séreux ou hémorrhagiques. Dans les 3/5 des cas, l'altération se produisit, mais à un degré plus faible, du côté sain. L'extirpation du ganglion cervical supérieur et l'arrachement du glosso-pharyngien n'ayant rien produit de semblable, cet auteur se trouva conduit à admettre que la muqueuse tympanique des lapins n'est pas influencée par les lésions du sympathique et du glosso-pharyngien, tandis que celles du trijumeau y produisent des altérations congestives ou inflammatoires. De ces faits il est facile de conclure que les excitations ou les paralysies des nerfs vaso-moteurs sont de nature à produire chez l'homme des hypérémies de l'organe auditif.

Les hypérémies liées à une altération du liquide sanguin surviennent dans le cours des maladies, qui, comme la leucémie, ont pour effet de modifier la crase sanguine. Toutes ces hypérémies se révèlent par l'injection et la distension partielle ou générale des vaisseaux de la membrane muqueuse de l'oreille moyenne ou externe et même des parties sous-jacentes. Des congestions de l'oreille interne peuvent être observées dans les mêmes conditions; c'est ainsi que Toynbee rapporte le fait d'un enfant de six ans, sourd de naissance, mort à la suite de crises convulsives et qui présentait, en même temps qu'une profonde altération des oreilles moyennes, du sérum sanguin dans l'oreille interne du côté droit.

Bibliographie. — Toynbee, *Diseases of the ear* (*Medico-chirurg. Transact.*, London, 1869, XXXII, 92). — E. Berthold, *Ueber den Einfluss d. Nerven d. Paukenhöhle auf die Secretion ihrer Schleimhaut* (*Archiv f. Ohrenheilkde*, XVII, p. 217, et *Rev. d. sc. méd.*, XIX, 316). — P. Guder, *Action de la quinine sur l'oreille humaine*, thèse, Berlin, 1880.

### II. — Hémorrhagies.

Les hémorrhagies de l'oreille peuvent occuper les différentes parties de cet organe; mais, quel que soit leur siège, leur pathogénie ne diffère pas; elles sont angiopathiques, névropathiques ou hémopathiques.

Les hémorrhagies angiopathiques proviennent d'une rupture artérielle ou d'une gêne dans la circulation veineuse. Les premières donnent lieu assez habituellement à des écoulements sanguins qui se font au dehors, ou à la formation de caillots plus ou moins volumineux; les secondes se manifestent ordinairement sous la forme d'ecchymoses peu étendues; le sang épanché subit les modifications que nous connaissons déjà

(voy. *Hémorrhagies* en général). Les tissus au sein desquels se produisent ces hémorrhagies sont d'ordinaire normaux, mais parfois aussi ils peuvent être lésés; tel était le cas d'un enfant de trois ans et demi, dont l'observation a été rapportée par le docteur Lucæ. Cet enfant, qui avait tout à coup cessé d'entendre, dans le cours d'une méningite, vint à succomber, et l'on put constater chez lui, indépendamment d'une méningite tuberculeuse, l'existence d'arborisations rouges des rochers au voisinage des canaux semi-circulaires postérieurs et supérieurs, et la présence d'un sang coagulé ou liquide à l'intérieur de ces canaux. Il y avait encore du sang, mais en moindre quantité, dans les canaux extérieurs et dans les vestibules; le limaçon en renfermait très peu. Au microscope on apercevait des groupes de globules sanguins pressés les uns contre les autres, et dans les points où les globules étaient moins nombreux, il y avait des globules de lymphe et de pus. Les mêmes désordres existaient à un moindre degré dans les canaux membraneux et dans les saccules.

Ces hémorrhagies sont quelquefois abondantes et répétées comme dans les cas rassemblés par Genouville, où elles avaient leur source dans une lésion de la carotide. Dans ces conditions, le sang s'écoule au dehors par la trompe ou le conduit auditif externe. Le plus souvent elles consistent en de simples ecchymoses et sont la conséquence d'un effort de vomissement ou d'éternuement, de quintes de toux, etc., ou bien encore d'un obstacle circulatoire résultant d'une lésion des jugulaires ou des poumons.

L'hémorrhagie névropathique de l'oreille n'est pas un phénomène rare. Effet d'un trouble vaso-moteur, elle survient à la suite d'une fluxion substitutive ou supplémentaire. Les personnes nerveuses sujettes aux poussées articulaires peuvent se trouver parfois atteintes d'hémorrhagie de l'oreille avec ou sans écoulement du sang au dehors. Mais c'est le plus souvent à la suite de la suppression d'un flux menstruel, hémorrhoïdal, etc., que se produisent ces hémorrhagies. Un ancien auteur, Glaser, a écrit toute une dissertation sur ce sujet, dans un petit livre entièrement oublié aujourd'hui, mais qui n'en est pas moins précieux. Si ces hémorrhagies se produisent quelquefois au sein de tissus normaux, il faut reconnaître qu'elles se manifestent ordinairement sur des tissus déjà malades, comme à la suite d'une otite externe : ainsi on a vu des écoulements sanguinolents de l'oreille alterner avec des écoulements purulents; d'autres fois, ces accidents ont pour point de départ une glande sébacée, préalablement lésée, comme dans un cas rapporté par Green, ce qui n'empêche pas qu'ils ne soient toujours l'effet d'un afflux sanguin dépendant du système nerveux.

*Altérat. histologiques du labyrinthe dans la pachyméningite hémorrhagique* (*Zeitschr. f. Ohrenheilkde*, 1880, IX, 97; 1881, X, p. 102, et *Rev. des sc. méd.*, XIX, 316). — S. Moos et Steinbrugge, *De la format. d'une néomembrane dans la caisse du tympan comme résultat de la pachyméningite hémorrhagique* (*Zeitschrift f. Ohrenheilkunde*, 1882, XI, 136, et *Rev. des sc. méd.*, XXI, 719). — H. Steinbrugge, *Labyrintherkrankh. in einen Fall von Leukämie* (*Zeitschr. f. Ohrenheilkde*, 1880, 238, et *Rev. d. sc. méd.*, XXIX, 719). — A. Politzer, *Lésions labyrinthiques dans un cas de surdité leucémique* (*Ann. des maladies de l'oreille et du larynx*, Paris, 1885, t. XI, p. 323). — Dewèvre, *De l'otite hémorrhagique au cours du mal de Bright* (*Lyon médical*, 3 oct. 1886, et *Ann. des malad. de l'oreille et du larynx*, XII, 502).

### III. — Thromboses et embolies.

Les thromboses et les embolies de l'oreille sont beaucoup plus rares que celles de l'œil, en raison sans doute de la distribution différente des vaisseaux qui se rendent à chacun de ces appareils: leur existence cependant ne peut être contestée. Le labyrinthe, toutefois, est généralement préservé à cause vraisemblablement de la direction suivie par les artères qui s'y distribuent; mais il n'en est pas de même de l'oreille moyenne alimentée par l'artère auriculaire postérieure, l'artère stylo-mastoïdienne qui en est le prolongement et le rameau tympanique. Ce rameau se distribue aux cellules mastoïdiennes, à la partie supérieure de la membrane muqueuse de la caisse et à la couche moyenne de la membrane du tympan, aussi est-ce sur ces points que se manifestent ordinairement les effets des embolies auriculaires, effets qui se traduisent par des hémorrhagies punctiformes de la membrane muqueuse de la caisse, principalement au pourtour du marteau, et de celle des cellules mastoïdiennes. Ces hémorrhagies, grosses comme une tête d'épingle, ont toujours des bords nettement délimités; elles coexistent parfois avec des hémorrhagies de la tonsille pharyngienne, du bourrelet tubaire, du vomer, de la cloison du nez, des cornets inférieurs et moyens et des cellules ethmoïdales. La caisse est d'ordinaire remplie en partie ou en totalité de caillots fibrineux ou de sang. Dans la muqueuse, celui-ci occupe les couches sous-épithéliales et profondes du tissu conjonctif et renferme parfois des microcoques; au microscope on observe de nombreuses embolies artérielles finement granuleuses à cheval sur les éperons.

Friedreich a rapporté un cas de surdité subite survenue dans le cours

*lina*, et qui est occasionnée tantôt par l'*aspergillus flavescens*, tantôt par l'*aspergillus nigricans*, deux variétés de l'*aspergillus flavus*.

Ce parasite occupe le fond du conduit auditif externe (1/3 interne) et la face externe de la membrane du tympan, il se manifeste à l'œil nu, sous la forme d'une fausse membrane lardacée, très adhérente et qu'il est parfois possible de détacher à l'aide d'injections. Cette membrane, extraite en entier, offre l'empreinte exacte de la membrane du tympan, et consiste en un tissu feutré, blanc, luisant, facile à déchirer, et couvert

FIG. 186. — *Aspergillus nigricans* Wr., végétant dans le cérumen de l'oreille. L'un des capitules *b* permet de voir la disposition des cellules sporophores; *a*, spores vues à un fort grossissement et dont la structure ne diffère pas de celles de l'*Aspergillus glaucus* Lk. (D'après un dessin de M. de Seynes.)

en plusieurs endroits de taches d'un jaune brunâtre (*aspergillus flavescens*) ou entièrement noires (*aspergillus nigricans*). Constituées par des agglomérations de spores, ces taches forment sur la surface blanche de la fausse membrane des sortes de cercles de 1 à 2 millimètres de largeur, dont la disposition par couches porte à penser que le parasite s'accroît de dehors en dedans, c'est-à-dire tend à s'enfoncer dans le tissu de la membrane du tympan.

L'aspergille existe dans l'oreille à l'état de parfait développement avec mycélium formé de filaments fertiles ou réceptaculaires, et des spores libres. Le mycélium consiste en un lacis complexe de filaments stériles ou de filaments fertiles (voy. t. I, p. 750). Ces derniers sont des tubes cylindriques dont l'extrémité libre présente un renflement en

sphère ou en ovale, et dont la surface est couverte de cellules qui produisent chacune un petit chapelet de spores. Ces petites cellules sphériques, d'un diamètre de 0mm,002 à 0mm,003, sont nées de cellules basales entourant le réceptacle et sont dispersées par le moindre attouchement (fig. 186).

C'est le plus souvent sur une oreille déjà malade que l'aspergille tend à se développer, quand surtout des graisses introduites dans le conduit auditif externe constituent par leur rancidité un terrain favorable au développement des germes contenus dans l'air. Ceux-ci se trouvent répandus dans les habitations humides dont les murailles sont couvertes de moisissures, et, par conséquent, les mesures préventives consisteraient à débarrasser les appartements des parasites végétaux qui peuvent se déposer sur les murs, à laver ceux-ci, comme l'a fait Wreden dans un cas, avec une solution d'hypochlorate de chaux; de même il serait prudent d'éviter de se coucher sur la paille moisie. Enfin, il importe dans le traitement des maladies de l'oreille d'éviter l'introduction de graisse dans le conduit auditif, car celle-ci prépare le terrain propre à la germination de l'aspergille.

Bibliographie. — Laboulbène, *Description et figure d'un acarien parasite trouvé à Terre-Neuve, dans le pus qui s'écoulait de l'oreille, à la suite d'une inflammation du conduit auditif* (*Annales de la Société entomologique de France*, 2e série, t. IX, p. 301, et pl. 9, fig. 4, 1851). — Kuntzmann, *Larves dans l'oreille gauche* (*Journal der Praktischenheilkunde*, août 1824, et *J. du compl. Dict. sc. méd.*, t. XX, p. 81, 207). — Voltolini, *Parasites dans l'oreille et dans le nez de l'homme et des mammifères* (*Monatschrift für Ohrenheilkunde*, 1886, n° 8, et *Ann. des malad. de l'oreille et du larynx*, 1885, t. XIII, p. 440).

Mayer, *Beobacht. von Cysten mit Fadenpilzen aus dem äusseren Gehörgange* (*Muller's Archiv*, 1844, p. 401). — Pacini, *Supra una muffa parasita* (*mucedo*) *del condotto auditivo externo*, Firenze, 1851. — Schwartze, *Pilzwucherung* (*Aspergillus*) *im äusseren Gehörgang* (*Archiv f. Ohrenheilkunde*, 1865, t. II, p. 5). — Weber, *Ueber Parasiten im äusseren Ohr* (*Otitis parasitica*) (*Monatschrift f. Ohrenheilkunde*, 1868, p. 10). — R. Wreden, *Sechs Fälle von Myringomykosis* (*Aspergillus glaucus*) (*Archiv f. Ohrenheilkunde*, 1867, t. III, p. 1). — Le même, *Die Myringomykosis aspergillina and ihre Bedeutung f. das Gehörorgan.* (*Petersb. med. Zeitschr.*, 1867, XIII, 133). — Le même, *Recherches sur deux nouvelles espèces de végétaux parasites* (*Aspergillus flavescens et Aspergillus myricans*) *de l'homme* (*Académie des sciences*, séance du 26 août 1867, et *Gaz. médicale de Paris*, 1867, p. 588). — F. Steudener, *Zwei neue Ohrpilze, nebst Bemerkungen über die Myringomykosis* (*Archiv f. Ohrenheilkunde*, 1869, V, 163, et *Schm. Jahrb.*, CXLVIII, 226). — Bezold, *Die Entstehung von Piltzbildung im Ohr* (*Monatschrift für Ohrenheilkunde*, n° 7, et *Revue des sc. méd.*, t. III,

p. 394). — Lucas, *Masses abondantes de champignons dans l'oreille* (*Arch. gén. de méd.*, 1868, t. I, p. 377). — D.-M. Levi, *Observat. d'otite parasitaire* (*Ann. des maladies de l'oreille et du larynx*, Paris, 1875, t. I, p. 67). — Burnett, *Aspergillus flavescens dans la caisse du tympan* (*Report of the first congress of the internat. otolog. Society*, New-York, 1878, p. 7, et *Rev. des sc. méd.*, 1880, t. XV, p. 665). — Samuel de Théobald, *Otite parasitaire* (*otomycosis aspergillina*) *traitée avec succès par l'oxyde de zinc et l'acide borique* (*American Journal of otology*, avril 1881, et *Ann. des malad. de l'oreille*, 1881, Paris, t. VII, p. 260). — Læwenberg, *Les parasites végétaux dans l'oreille humaine, étiologie, prophylaxie et traitement, avec quelq. applicat. à la thérapeutique générale* (*Gaz. hebdom. de méd. et de chirurg.*, 1880, p. 579). — Siebenmann, *Culture des diverses espèces d'aspergillus de l'oreille sur la gélatine* (*Correspond. Bl. f. Schweiz. Aerzte*, 1882, 755, et *Rev. des sciences méd.*, XXIV, 723). — Le même, *Die Fandenpilze* (*Aspergillus favus, niger und fumigatus, Eurotium repens*) *und ihre Bezichung zur Otomycosis aspergillina*, Wiesbaden, 1883.

## § 2. — Traumatisme.

Malgré sa situation qui semble devoir la préserver des atteintes des agents extérieurs, l'oreille n'est pas moins sujette aux lésions traumatiques, et celles-ci, multiples et diverses, sont importantes à connaître pour leurs effets tant immédiats que médiats.

Les plaies par instruments piquants ou tranchants varient dans les différentes parties de l'oreille; celles du pavillon n'offrent rien de spécial, si ce n'est lorsqu'une portion plus ou moins considérable vient à se trouver séparée, auquel cas il convient de réappliquer la partie divisée et de l'affronter exactement à l'aide de points de suture. L'arrachement du pavillon de l'oreille est un accident heureusement rare, car il est impossible d'y remédier. Les plaies par instruments piquants du conduit auditif intéressent le plus souvent la membrane du tympan et même l'oreille moyenne. Ces désordres donnent lieu à des hémorrhagies et sont ordinairement suivis d'un travail phlegmasique réparateur, mais parfois aussi d'une otite moyenne suppurative avec toutes ses conséquences. Dans quelques cas enfin, ils ont pour conséquence immédiate des troubles nerveux divers. Ainsi, à la suite de l'introduction dans l'oreille d'une aiguille à tricoter qui perfora le tympan dans la région de l'étrier, Schwartze vit survenir, en même temps qu'un écoulement de liquide céphalo-rachidien, une syncope passagère, des vomissements, de l'hyperesthésie cutanée, de la céphalée, des convulsions localisées, etc.

Les blessures de la membrane du tympan par action directe de dehors en dedans, sont de beaucoup les plus fréquentes. Elles résultent de l'action d'un agent vulnérant qui est tantôt un corps solide, tantôt un corps liquide ou gazeux. L'introduction brusque et accidentelle dans l'oreille d'un objet pointu : cure-oreille, fétu de paille, petite branche d'arbre, etc., détermine parfois la perforation de cette membrane. Un liquide pénétrant avec force dans l'oreille, comme il arrive chez les baigneurs qui se jettent d'une grande hauteur, et l'air violemment comprimé dans le conduit auditif externe, sont d'autres causes qui peuvent avoir pour effet la déchirure de cette même membrane. Les blessures par action directe de dedans en dehors sont beaucoup moins fréquentes et succèdent presque toujours à l'augmentation de pression de l'air contenu dans la caisse, comme par exemple à la suite d'une insufflation artificielle, le plus souvent après un effort violent, quintes de toux, vomissements, etc. Ajoutons à ces déchirures celles qui succèdent à des violences exercées sur la tête à distance de l'oreille, et suivies de fracture de la base du crâne.

Ces plaies varient assez généralement suivant le mécanisme qui a présidé à leur formation. Celles qui sont produites par un corps vulnérant introduit dans le conduit auditif ont nécessairement une forme et une étendue en rapport avec le volume de ce corps, tandis que celles qui résultent d'une pression exagérée agissant de dehors en dedans, ou de dedans en dehors, variables quant à la forme, ont un siège à peu près constant qui est la partie postérieure de la membrane du tympan, en arrière du manche du marteau, là où cette membrane est le plus mince.

Les plaies de l'oreille moyenne sont directes ou indirectes. Les premières proviennent de l'action d'agents vulnérants qui, après avoir perforé le tympan, lèsent les parois de la caisse et les parties qui s'y trouvent renfermées, c'est ainsi que les osselets peuvent être arrachés ou fracturés. Les secondes, plus fréquentes, sont dues à des fractures du rocher. Celles-ci, en effet, traversent habituellement la caisse, produisent une déchirure de la membrane qui la tapisse, déterminent des fractures à la base de l'étrier et des disjonctions soit de l'enclume et de l'étrier, soit de l'enclume et du marteau. Toutes ces lésions sont accompagnées d'hémorrhagies par le conduit auditif externe, et souvent aussi par la trompe d'Eustache, c'est-à-dire par la bouche ou par le nez; assez souvent elles sont suivies de suppuration, et laissent toujours à leur suite une surdité plus ou moins complète.

L'oreille interne, en raison de sa profondeur, est pour ainsi dire à l'abri d'un traumatisme direct; par contre, elle n'échappe pas aux lésions trau-

matiques indirectes, aux violents ébranlements du crâne. Ces lésions, très variables, consistent tantôt en une simple commotion des extrémités terminales du nerf acoustique, suivie de la perte des fonctions de ce nerf, tantôt, comme l'ont vu Toynbee et Moos, en une déchirure suivie d'hémorrhagie dans le labyrinthe membraneux et le limaçon.

De même qu'une lumière par trop intense peut altérer la vision, de même un bruit violent vient quelquefois, à la façon d'un agent traumatique, ébranler et modifier l'appareil nerveux de l'audition. Il n'est pas rare de voir survenir tout à coup une surdité latérale ou bilatérale chez des individus auprès desquels a eu lieu une forte détonation, et cette surdité ne peut s'expliquer que par une lésion labyrinthique.

Les plaies contuses diffèrent des plaies par instruments piquants et tranchants par la mortification des parties trop fortement altérées. Cette circonstance mise de côté, elles se distinguent suivant les corps qui les ont produites, et aussi suivant les qualités de ces corps et leur séjour plus ou moins prolongé dans les tissus.

BIBLIOGRAPHIE. — LARREY, *Plaie contuse de l'oreille externe; commotion du cerveau. Clinique chir.*, Paris, 1830, t. II, p. 118. — J. MORRISON, *Death in consequence of nitric acid having been poured into the ear* (*Dublin J. m. et chem. sc.*, 1836, IX, 99-105). — PACHUR, *Tod in Folge einer Ohrfeige* (*Prov. San.-Ber. d. k. med. Coll. v. Pommern* 1836, Stettin, 1837, 64). — MAISONNEUVE, *Arrachement du pavillon de l'oreille et d'une partie du conduit auditif externe* (*Gaz. des hôpitaux*, Paris, 1851, p. 369). — ROTH, *Ueber die tödliche Folge einer Ohrfeige* (*Ztschr. f. d. Staatsarznk.* Erlan., 1858, LXXVI, 169-185). — J. TOYNBEE, *Injury to the external auditory meatus* (*Brit. m. J.*, London, 1861, I, 271). — S.-L. FRANK, *Pneumo-traumatic deafness* (*produced by a blow on the ear*) (*Balt. m. J.*, 1870, 669, 674). — S. MOOS, *Vier Schussverletzungen des Ohres* (*Arch. f. Augen. u. Ohrenh.*, Carlsruhe, 1871, 1872, II, 119, 131). — J.-O. GREEN, *Cases of injury to the ear from external violence* (*Tr. amer. otol. Soc.*, Boston, 1872). — W.-F. SMITH, *Case of injury to middle ear by concussion, accompanied by epilepsy and symptoms of congestion subject to exacerbations* (*West Lancet*, San-Francisco, 1872, 150-154). — D.-B.-ST-J. ROOSA, *Cases of deafness from mechanical damage to terminal auditory apparatus* (*Am. J. m. Sc.*, Philad., 1874, n. LXXIII, 377). — W.-B. DALBY, *Accidents to the ear* (*Lancet*, London, 1875, 752). — VOLTOLINI, *Note sur la présence de corps étrangers dans la caisse du tympan et sur les moyens de les extraire* (*Monatschr. fur Ohrenheilkunde*, 1876, et *Ann. des malad. de l'oreille et du larynx*, t. II, 1876, p. 256). — E.-L. HOLMES, *Remarkable vertigo following an injury of the middle ear, and probably the labyrinth* (*Rep. Cong. internat. otol. Soc.*, 1876, New-York, 1877, 115). — JACUBASCH, *Bruch des Knöchernen Gehörganges in Folge eines Hufschlags* (*Berlin. klin. Woch.*, 1878, XV,

320). — Terrillon, *Coup de pistolet dans l'oreille* (*Ann. des malad. de l'oreille et du larynx*, Paris, 1878, t. IV, p. 249, 253). — A. Demons, *Des blessures profondes de l'oreille par armes à feu, suivies d'hémorrhagies artérielles, et de la conduite chirurgicale que ces blessures réclament* (*Gaz. hebd. des sc. méd. de Bordeaux*, 1880, I, 78, 91-111). — W. Kirchner, *Beiträge zur Verletzung des Gehörorgans* (*Aerztl. Int. Bl.*, Munchen, 1880, XXVII, 325). — F. Falk, *Intracranieller Bluterguss in Folge einer Ohrfeige* (*Vrtljschr. f. gerichtl. Med.*, Berlin, 1881, XXXV, 43). — C. Miot, *Congestion des oreilles internes produite par des détonations; bourdonnements; surdité; émissions sanguines; pilocarpine. Guérison* (*Rev. mens. de laryngosc.*, Paris, 1881, II, 363-365). — E. Bürkner, *Zur Casuistik d. traumatischen med. entzündlich. Mittelsohraffectionen* (*Archiv f. Ohrenheilkde*, XV, 219, et *Rev. d. sc. méd.*, XXI, 725). — Biaute, *Note sur les traumatismes de l'oreille* (*Ann. méd. psych.*, Paris, 1882, 6e s., VIII, 50-54). — Thomas Barr, *Affections traumatiques de l'oreille* (*Edinburg med. Journal*, janv. 1888, et *Ann. des malad. de l'oreille, du larynx*, etc., Paris, 1889, p. 282). — H. Schwartze, *Stichverletzung des Ohres mit Ausfluss von Liquor cerebrospinalis*, etc. (*Archiv für Ohrenh.*, 1881, t. XVII, p. 117). — R. Korner, *Schussverletzung des Ohres mit Ausfluss von liquor cerebrospinalis* (*Ibid.*, p. 195, et *Rev. des sc. méd.*, t. XIX, p. 708).

Hémorrhagies traumatiques. — Ces hémorrhagies se montrent rarement sous la forme d'infiltration sanguine dans l'épaisseur des tissus, elles se manifestent plus souvent par un écoulement de sang à travers le conduit auditif externe. Le sang qui infiltre les tissus de l'oreille est, peu à peu, transformé et résorbé; celui qui s'écoule au dehors offre des caractères variables. Tantôt il est épais, rouge et noirâtre, absolument pur; tantôt il est fluide, sanguinolent par suite de son mélange avec le liquide céphalo-rachidien, autant de caractères dont on doit tenir compte au point de vue du diagnostic de la lésion qui a amené l'hémorrhagie.

Les hémorrhagies traumatiques de l'oreille résultent d'une déchirure des parties molles et des vaisseaux, commune là où les vaisseaux sont abondants, au niveau du manche du marteau, des cellules mastoïdiennes; leurs causes sont multiples et diverses. Tantôt produites par l'introduction dans le conduit auditif externe ou dans l'oreille moyenne d'un corps vulnérant, ces hémorrhagies proviennent tantôt d'une fracture du rocher (violences exercées sur la tête, chute sur les pieds, les genoux ou les ischions), tantôt d'une fracture de la cavité glénoïde (violences sur le menton); et, dans ces conditions, il est facile de comprendre que leur mode symptomatique soit un signe de grande valeur pour le diagnostic de ces fractures. La difficulté de la déglutition et l'absence de déchirure de la membrane du tympan sont les circonstances qui, en dehors des caractères de l'écoulement sanguin, doivent faire penser à une fracture

localisée à la cavité glénoïde. L'abondance de l'écoulement, son intermittence, son mélange avec le liquide céphalo-rachidien, sont les signes qui permettent de diagnostiquer la fracture du rocher.

BIBLIOGRAPHIE. — MORVAN (DE LANNILIS), *Du saignement par l'oreille à la suite de violences sur le menton* (*Arch. gén. de méd.*, 1856, t. II, p. 653). — TRIQUET, *Des écoulements de sang qui ont lieu par l'oreille* (*Gaz. des hôpitaux*, 1864, p. 26). — L. HOLDEN, *Case of profuse venous hæmorrhage from the left meatus auditorius externus, consequent on a fall upon the back of the head* (*St-Barth. Hosp.*, London, 1866, p. 189). — A. LE BAIL, *Valeur séméiologique de l'otorrhagie traumatique*, thèse, Paris, 1873. — Le même, *Note sur un cas d'otorrhagie traumatique avec déchirure du tympan sans fracture du rocher* (*Bull. de la Soc. de méd. de la Sarthe*, 1878, Le Mans, 1879, 20-25). — NICAISE, *De l'otorrhagie traumatique* (*Gaz. méd.*, Paris, 1874, p. 42). — SIMPSON GANGE, *Coup de poignard dans l'oreille. Plaie de l'artère méningée moyenne, anévrysme traumatique, ligature de l'artère carotide commune gauche, mort* (*Ann. des malad. de l'oreille et du larynx*, t. II, 1876, p. 65). — J.-D. RUSHMORE, *History of a case of hemorrhage from the ear, probably due to a fracture of the skull, recovery* (*Arch. otol.*, New-York, 1881, p. 315-318).

OTITES TRAUMATIQUES. — Ces phlegmasies sont de deux ordres : suppuratives ou proliférative. De beaucoup les plus fréquentes, les phlegmasies suppuratives se lient à l'introduction dans l'oreille de microphytes venus du dehors, et varient suivant les propriétés spéciales de ces agents. Mais ceux-ci étant presque toujours semblables à ceux qui engendrent les suppurations dites spontanées, il en résulte que, abstraction faite de leur point de départ, ces deux ordres de phlegmasies ne diffèrent pas sensiblement; c'est pourquoi nous renvoyons à ce qui en a été dit plus haut.

Les phlegmasies scléreuses, relativement rares, ont été fort peu étudiées jusqu'ici. On les trouve chez les mécaniciens, les chauffeurs de locomotives, les chaudronniers, les forgerons, etc., tous individus exposés à l'action de courants d'air et dont l'oreille subit l'action de bruits plus ou moins intenses. Elles se manifestent sous la forme d'une rougeur diffuse avec sécrétion peu abondante et tendance à la sclérose des membranes auriculaires; mais en même temps, le nerf auditif est directement atteint, car la perception osseuse se trouve affaiblie, les sons élevés sont mal perçus, l'audition de la voix restant bonne, et les malades se plaignent de bourdonnements intenses.

Des corps étrangers multiples peuvent pénétrer dans l'oreille ou y être introduits et déterminer des altérations diverses; mais ces altérations se

manifestent tout d'abord par des phénomènes d'hypérémie, et, plus tard, par des phénomènes d'inflammation suppurative ou proliférative suivant la nature particulière de ces corps. En tous cas, les lésions qui résultent de leur présence, fort peu différentes de celles que nous avons étudiées plus haut, ne méritent pas de nous arrêter.

BIBLIOGRAPHIE. — S. MOOS, *Des accidents de chemin de fer causés par la surdité des conducteurs de locomotives*, etc. (*Zeitschr. f. Ohrenheilkunde*, IX, 370, et *Ann. des maladies de l'oreille*, 1882, t. VIII, p. 292). — K. BÜRKNER, *Ueber Ohrenkrankheiten bei Eisenbahnbediensteten* (*Arch. f. Ohrenh.*, Leipz., 1881, p. 8, 15). — JACOBY, *Ueber Schwerhörigkeit von Locomotivbeamten* (*Ibid.*, Leipsig, 1881, p. 258, 264). — D. SCHWABACH et H. POLLNOW, *Die Ohrenkrankheiten der Locomotivführer und Heizer* (*Arch. otol.*, New-York, 1881, p. 257, 265). — TERRILLON, *De la surdité chez les employés de chemins de fer* (*chauffeurs et mécaniciens*) (*Bull. et mém. Soc. de chirurg. de Paris*, 1881, p. 549, 554). — J. GOTTSTEIN et R. KAYSER, *Ueber die Gehörsverminderung bei Schlossern und Schmieden* (*Bresl. arztl. Zeitschrift*, n° 18, 1881, et *Ann. des malad. de l'oreille*. t. VII, 1881, p. 311). — HEDINGER, *Die Ohrenkrankheiten des Locomotivpersonals zur Frage der Berufskrankheiten* (*Deutsche med. Wehnschr.*, Berlin, 1882, p. 63, 65).

Nous finissons ici ce troisième volume qui comprend l'étude des lésions anatomiques des systèmes osseux, musculaire, etc., et celle des appareils de l'innervation et des organes des sens. On s'étonnera peut-être de nous voir traiter des altérations de ces derniers organes, aujourd'hui surtout, où leur étude semble devoir rentrer dans le domaine de la spécialité. A dire vrai, c'est un tort, car, si quelques maladies ont un siège de prédilection pour certains organes, il faut reconnaître que le plus grand nombre : la fièvre typhoïde, la syphilis, la tuberculose, etc., etc., localisent les désordres qui leur sont propres sur des systèmes anatomiques pouvant se rencontrer dans des organes divers. Ainsi les lésions pathologiques des yeux et des oreilles ne diffèrent pas sensiblement de celles des viscères; subordonnées aux mêmes causes, elles présentent les mêmes caractères, subissent la même évolution, de telle sorte que leur étude ne peut être logiquement séparée de celle des viscères simultanément affectés.

Décrire isolément les lésions syphilitique, lépreuse, tuberculeuse, typhique, etc., de l'oreille et des yeux, c'est scinder en deux parties l'histoire de maladies absolument simples, et compliquer au lieu de simplifier l'étude de la pathologie. Ce sont ces données générales que nous avons cherché à établir , afin de bien montrer qu'en dehors du domaine opéra-

toire, la spécialité n'a que des inconvénients. En effet, le traumatisme et le parasitisme mis de côté, il n'y a pas de maladies d'organes, mais simplement des maladies de l'organisme se localisant de préférence, suivant leur origine, sur tel ou tel système anatomique.

Si les mêmes causes engendrent partout les mêmes effets, il n'est pas moins vrai que tous les organes ne sont pas également prédisposés à certaines influences pathologiques; ainsi les centres nerveux enfermés dans une boîte osseuse, et par cela même beaucoup plus que d'autres organes à l'abri de l'action de l'air extérieur, sont, comme nous avons essayé de le prouver autrefois, très rarement atteints de suppuration et de gangrène. Ces lésions, en effet, ne s'y développent que par métastase, à moins d'un traumatisme ou d'une eschare pouvant donner accès à l'air et aux agents qui s'y trouvent contenus (voy. notre *Atlas d'anat. path.*, Paris, 1871, p. 440), d'où la conséquence que l'air, ou mieux les germes qu'il renferme, sont le point de départ des suppurations. C'est en nous basant sur cette donnée qu'au début de cet ouvrage, nous avons été conduit à faire un genre à part des phlegmasies suppuratives et cherché à démontrer que ces phlegmasies, contrairement à ce qui était admis jusque-là, ne sont pas des modes de terminaison, mais bien des processus particuliers, liés à la présence de microphytes (voy. t. I, p. 253), c'est-à-dire subordonnés à une cause spéciale et offrant une évolution variable, suivant l'agent qui leur donne naissance (voy. t. II, p. 290). Ces notions générales une fois acquises, nous n'avons pas jugé à propos de parler, dans la description de chaque phlegmasie suppurative, des agents qui avaient pu la déterminer, d'autant mieux que ces agents, à l'heure où nous écrivions, n'étaient pas toujours nettement connus. C'est pourquoi nous les avons passés sous silence dans l'étude que nous avons faite des ostéites suppurées et de plusieurs autres inflammations suppuratives; par contre, des recherches récentes nous ont conduit à dire quelques mots des microbes rencontrés au sein des oreilles en suppuration, comme étant la condition pathogénique de leur processus suppuratif.

Dans ce travail, en somme, nous avons considéré les lésions matérielles des organes comme des effets, et à l'encontre des auteurs contemporains, nous avons pensé qu'il était de bonne logique, en les décrivant, de faire connaître les causes qui les engendrent. L'étude des lésions matérielles des organes isolée de celle de leurs causes est en réalité dépourvue de tout intérêt philosophique et ne prête pas à une classification naturelle de ces désordres; aussi croyons-nous que l'anatomie pathologique ne peut être séparée de l'étiologie. D'un autre côté les

troubles fonctionnels liés aux désordres matériels des organes méritent également d'être rapprochés de ces lésions, nous les avons le plus souvent indiqués, bien convaincu que l'anatomie pathologique et la clinique se prêtent un mutuel appui, sont deux parties d'un même tout, qu'elles se complètent, et considérant comme un grand tort de ne pas rapprocher l'étude de ces deux branches de la science médicale, comme cela se passe dans certaines Universités.

FIN DU TOME TROISIÈME

# TABLE DES MATIÈRES

CONTENUES DANS LE TOME TROISIÈME


ANATOMIE PATHOLOGIQUE DES SYSTÈMES (suite) ..... 1

LIVRE III. — SYSTÈME LOCOMOTEUR ..... 1

CHAPITRE Ier. — Os ..... 1

ANOMALIES DE FORMATION ET DE DÉVELOPPEMENT ..... 6

I. — Anomalies par défaut. Agénésies osseuses ..... 7
II. — Anomalies par excès. Hypergénésies osseuses ..... 8
III. — Anomalies coccygiennes ..... 9
IV. — Hypertrophie congénitale ou géantisme des os ..... 10
V. — Aplasie ou ossification incomplète ..... 11
VI. — Rachitisme ..... 12
VII. — Rachitisme congénital ..... 19
VIII. — Synostoses crâniennes et sacro-iliaques ..... 21
IX. — Déformations osseuses. Déformations artificielles du crâne ..... 24

ANOMALIES DE NUTRITION ..... 26

§ 1er. — HYPERTROPHIE ET ATROPHIE DES OS ..... 27

I. — Hypertrophie des os ..... 27
II. — Atrophie des os ..... 30

Atrophie par défaut d'accroissement ..... 30
Atrophie par résorption ou désassimilation exagérée de la substance osseuse (ostéostaphyrose de Lobstein) ..... 32

§ 2. — PHLEGMASIES DU TISSU OSSEUX. OSTÉITES ..... 36

I. — Ostéites exsudatives ..... 37
II. — Ostéites suppuratives ..... 41
III. — Ostéites proliférative ..... 49

Ostéites ossifiantes ..... 49
Ostéites ossifiantes diffuses. Hyperostoses ..... 49
Ostéites ossifiantes circonscrites. Exostoses ..... 55
Ostéite phosphorée ..... 60

Ostéite ossifiante de la grossesse, de la tuberculose, etc., ostéophytes crâniens ..... 62
Ostéite ossifiante par irritation de voisinage ..... 64
Ostéites syphilitiques ..... 65
Ostéite syphilitique ossifiante (exostose et hyperostose syphilitiques) ..... 67
Ostéite syphilitique gommeuse ..... 73
Ostéite lépreuse ..... 82
Ostéite tuberculeuse ..... 83
*Ostéite fongueuse ou scrofuleuse* ..... 83

§ 3. — NÉOPLASIES DU TISSU OSSEUX ..... 92

I. — Endothéliome ..... 92
II. — Myxome ..... 94
III. — Lipome ..... 95
IV. — Lymphome ..... 95
V. — Chondrome ..... 97
VI. — Ostéome ..... 100

Ostéome embryonnaire ..... 101
Ostéome adulte ..... 102

VII. — Fibromes ..... 106

Fibrome embryonnaire ..... 106
Fibrome adulte ..... 110

VIII. — Angiomes ..... 114

Angiomes embryonnaires (tumeurs à myéloplaxes, tumeurs myéloïdes). 115
Angiomes adultes (tumeurs érectiles, tumeurs vasculaires ou sanguines des os) ..... 118

IX. — Myome ..... 120
X. — Épithéliomes ..... 121

§ 4. — HYPOPLASIES DU TISSU OSSEUX ..... 127

I. — Stéatose osseuse ..... 128
II. — Albuminose ..... 130
III. — Chromatose ..... 131
IV. — Ostéomalacie ..... 131

ANOMALIES DE CIRCULATION ..... 142

§ 1er. — ANÉMIES ET HYPÉRÉMIES ..... 142
§ 2. — HÉMORRHAGIES ..... 143
§ 3. — THROMBOSES ET EMBOLIES ..... 145

ANOMALIES ACCIDENTELLES ..... 146

§ 1er. — PARASITISME ..... 146

I. — Échinocoque ..... 147
II. — Cysticerque ladrique ..... 149

§ 2. — TRAUMATISME ..... 149

I. — Plaies ..... 149
II. — Ostéites traumatiques ..... 150

CHAPITRE II. — **Cartilages** ..... 153

§ 1er. — PHLEGMASIES ..... 154

I. — Chondrites exsudatives et chondrites suppuratives ..... 154

II. — Chondrites proliférations ..... 154
Chondrite scléreuse ou ossifiante ..... 154
Chondrite tuberculeuse ..... 155
Chondrite syphilitique ..... 156
Chondrite goutteuse ..... 157
§ 2. — Néoplasies des cartilages ..... 158
§ 3. — Hypoplasies des cartilages ..... 158
I. — Stéatose ..... 158
II. — Calciose ..... 159
III. — Chromatose ..... 159
Anomalies de circulation ..... 160
Hémorrhagies ..... 160
Anomalies accidentelles ..... 162
CHAPITRE III. — **Articulations** ..... 164
Anomalies de développement ..... 167
I. — Anomalies par défaut et anomalies par excès ..... 167
II. — Luxations congénitales ..... 167
Anomalies de nutrition ..... 172
§ 1er. — Phlegmasies des articulations. Arthrites ..... 172
I. — Arthrites exsudatives ..... 172
Arthrite rhumatismale ..... 173
Arthrite impaludique ..... 176
Arthrite uratique ou goutteuse ..... 179
Arthrites génitales ..... 185
II. — Arthrites suppuratives ..... 191
Arthrites infectieuses ou par surmenage ..... 192
Arthrites pyrétiques ..... 194
Arthrite puerpérale ..... 197
Arthrites pyémiques et septicémiques ..... 198
Arthrite morveuse ou farcineuse ..... 199
Arthrites suppuratives secondaires ou de voisinage ..... 199
III. — Arthrites proliférations ..... 200
Arthrite herpétique ..... 201
Arthrites névropathiques ou trophiques ..... 215
Arthrite syphilitique ..... 220
Arthrite tuberculeuse ..... 224
Arthrite scrofuleuse ou fongueuse ..... 229
§ 2. — Néoplasies ..... 232
I. — Lipome ..... 232
II. — Fibromes ..... 233
Anomalies accidentelles ..... 234
§ 1er. — Parasitisme ..... 234
§ 2. — Traumatisme ..... 234
I. — Contusions ..... 235
II. — Plaies ..... 235
CHAPITRE IV. — **Muscles** ..... 238

ANOMALIES DE FORMATION ET DE DÉVELOPPEMENT ..... 242
Malformations et hernies congénitales du diaphragme ..... 244
ANOMALIES DE NUTRITION ..... 247
§ 1er. — HYPERTROPHIE ET ATROPHIE DES MUSCLES ..... 247
I. — Hypertrophie ..... 247
II. — Atrophie ..... 249
Atrophie musculaire névropathique ..... 249
Atrophie musculaire angiopathique ..... 263
Atrophie musculaire hémopathique ..... 264
§ 2. — PHLEGMASIES MUSCULAIRES. MYOSITES ..... 265
I. — Myosites exsudatives ..... 266
Myosite rhumatismale ..... 266
Myosites pyrétiques ..... 268
II. — Myosites suppuratives ..... 272
Myosite infectieuse ou par surmenage ..... 273
Myosites pyémique et septicémique ..... 275
Myosite morveuse ..... 277
Myosites suppurées par propagation ..... 278
III. — Myosites prolifératives ..... 279
Myosite scléreuse ..... 279
Myosite ossifiante ..... 280
Myosite scléro-adipeuse ..... 282
Myosite syphilitique ..... 285
Myosite tuberculeuse ..... 289
§ 3. — NÉOPLASIES ..... 292
I. — Lymphome ..... 293
II. — Myxome ..... 293
III. — Lipome ..... 293
IV. — Fibromes ..... 294
V. — Enchondrome ..... 296
VI. — Ostéome ..... 297
VII. — Angiome ..... 297
VIII. — Myome ..... 299
IX. — Épithéliome ..... 299
§ 4. — HYPOPLASIES ..... 301
I. — Stéatose ..... 301
II. — Chromatose ..... 305
III. — Calciose ..... 305
ANOMALIES DE CIRCULATION ..... 305
I. — Hypémies ..... 305
II. — Hypérémies ..... 306
III. — Hémorrhagies ..... 307
IV. — Thromboses et embolies ..... 308
ANOMALIES ACCIDENTELLES ..... 309
§ 1er. — PARASITISME ..... 309
I. — Trichine ..... 309

II. — Échinocoque ..... 311
III. — Cysticerque ladrique ..... 312

§ 2. — TRAUMATISME ..... 313

I. — Contusions musculaires ..... 313
II. — Rupture sous-cutanée des muscles ..... 314
III. — Plaies des muscles ..... 315
IV. — Hernie diaphragmatique traumatique ..... 317
V. — Déplacement traumatique des muscles ou hernies musculaires ..... 320

CHAPITRE V. — **Tendons, aponévroses et ligaments** ..... 322

ANOMALIES DE NUTRITION ..... 323

§ 1er. — PHLEGMASIES ..... 323

I. — Phlegmasies suppuratives ..... 323
II. — Phlegmasies prolifératives ..... 324

§ 2. — NÉOPLASIES ..... 330

Fibromes embryonnaire et adulte ..... 330
Ostéome ..... 331

ANOMALIES ACCIDENTELLES ..... 332

§ 1er. — PARASITISME ..... 332
§ 2. — TRAUMATISME ..... 332

I. — Rupture sous-cutanée des tendons ..... 333
II. — Plaies des tendons et des aponévroses ..... 334

ANATOMIE PATHOLOGIQUE DES APPAREILS ..... 337

LIVRE Ier. — **APPAREIL DE L'INNERVATION** ..... 337

CHAPITRE Ier. — **Nerfs** ..... 337

ANOMALIES DE FORMATION ET DE DÉVELOPPEMENT ..... 340

Agénésie nerveuse ..... 341
Hypergénésie nerveuse ..... 342
Ectopie nerveuse ..... 343

ANOMALIES DE NUTRITION ..... 343

§ 1er. — ATROPHIE ET HYPERTROPHIE DES NERFS ..... 343

I. — Atrophie ..... 343
II. — Hypertrophie ..... 345

§ 2. — PHLEGMASIES DES NERFS. NÉVRITES ..... 346

I. — Névrites parenchymateuses ou exsudatives ..... 347

Névrite *a frigore* ..... 354
Névrites toxiques ..... 355
Névrites pyrétiques ..... 363

II. — Névrites suppuratives ..... 366
III. — Névrites prolifératives ..... 367

Névrite éléphantiasique ou scléreuse ..... 368
Névrite syphilitique ..... 370
Névrite tuberculeuse ..... 375

§ 3. — NÉOPLASIES ..... 379

Myxome ..... 380
Fibromes ..... 382
Hémomes ..... 387
Épithéliome ..... 394

ANOMALIES DE CIRCULATION ..... 395

I. — Anémies ..... 395
II. — Hypérémies ..... 396
III. — Hémorrhagies ..... 397

ANOMALIES ACCIDENTELLES ..... 398

TRAUMATISME DES NERFS ..... 398

I. — Lésions traumatiques sans plaies ..... 398

Compression ..... 398
Contusion ..... 400

II. — Lésions traumatiques avec plaies ..... 402

Névrite traumatique et tétanos ..... 404
Névrome traumatique ..... 406
Désordres consécutifs aux lésions des nerfs ..... 409

CHAPITRE II. — Moelle épinière ..... 416

ANOMALIES DE FORMATION ET DE DÉVELOPPEMENT ..... 420

I. — Agénésie de la moelle épinière ou amyélie ..... 420
II. — Diplomyélie ou duplicité de la moelle épinière ..... 421
III. — Hydromyélie ..... 422
IV. — Duplicité du canal de l'épendyme ..... 423

ANOMALIES DE NUTRITION ..... 424

§ 1er. — Atrophie et hypertrophie ..... 424

I. — Atrophie ..... 425
II. — Hypertrophie ..... 426

§ 2. — PHLEGMASIES DE LA MOELLE ÉPINIÈRE OU MYÉLITES ..... 427

I. — Myélites exsudatives ou parenchymateuses ..... 428

*Myélites ganglionnaires* ..... 428
Myélite ganglionnaire partielle et circonscrite ..... 428
Myélite ganglionnaire généralisée ou diffuse ..... 435
Myélite tétanique et choréique ..... 438
Myélites pyrétiques ..... 440
Myélites toxiques ..... 441
*Myélites fasciculaires* ..... 443
MYÉLITES ASCENDANTES ..... 443
Myélite tabétique ou myélite des zones radiculaires postérieures ..... 443
Myélite des cordons de Goll ..... 447
MYÉLITES DESCENDANTES ..... 448
Myélite descendante primitive ou myélite des cordons latéraux ..... 449
Myélites descendantes consécutives ..... 451

II. — Myélites suppuratives ..... 454
III. — Myélites prolifératives ..... 455

Myélites scléreuses en plaques, corticales et centrales ..... 456
Myélite scléreuse d'origine artérielle ..... 466
Myélite syphilitique ..... 467

Myélite tuberculeuse .... 471
Myélite lépreuse .... 473

§ 3. — NÉOPLASIES .... 474

I. — Lymphome .... 475
II. — Myxome .... 475
III. — Fibrome .... 475
IV. — Épithéliome .... 475

§ 4. — HYPOPLASIES .... 476

ANOMALIES DE CIRCULATION .... 477

§ 1er. — HYPÉMIES OU ANÉMIES .... 477
§ 2. — HYPÉRÉMIES .... 479
§ 3. — HÉMORRHAGIE DE LA MOELLE OU HÉMATOMYÉLIE .... 481
§ 4. — THROMBOSE ET EMBOLIE .... 483

ANOMALIES ACCIDENTELLES .... 485

§ 1er. — PARASITISME .... 485
§ 2. — TRAUMATISME .... 486

I. — Plaies .... 486
II. — Contusion et commotion .... 488
III. — Compression .... 490
IV. — Myélite consécutive aux sections des nerfs .... 492

Désordres consécutifs aux lésions de la moelle épinière .... 493

GANGLIONS NERVEUX .... 504

§ 1er. — PHLEGMASIES .... 505
§ 2. — NÉOPLASIES .... 506
§ 3. — HYPOPLASIES .... 507
§ 4. — PARASITISME .... 508
§ 5. — TRAUMATISME .... 508

Troubles fonctionnels liés aux lésions des ganglions nerveux .... 509

CHAPITRE III. — **Encéphale** .... 513

ANOMALIES DE FORMATION ET DE DÉVELOPPEMENT .... 525

I. — Agénésie cérébrale .... 526

Agénésie ou absence du corps calleux .... 530
Microcéphalie .... 533
Idiotie .... 537
Crétinisme .... 544

II. — Hypergénésie cérébrale .... 547

Macrencéphalie .... 547
Hétérotopie cérébrale .... 549

III. — Kystes dermoïdes ou pileux du cerveau .... 550

ANOMALIES DE NUTRITION .... 551

§ 1er. — ATROPHIE ET HYPERTROPHIE .... 551

I. — Atrophie .... 552
II. — Hypertrophie .... 554

§ 2. — PHLEGMASIES DE L'ENCÉPHALE. ENCÉPHALITES .... 556

I. — Phlegmasies exsudatives ou parenchymateuses .... 557

*a*. Encéphalite centrale ..... 557
*b*. Encéphalite corticale ..... 560
Encéphalites fasciculaires ..... 562
II. — Phlegmasies suppuratives. Encéphalites suppurées ; abcès de l'encéphale ..... 563
Encéphalites suppuratives par propagation ..... 565
Encéphalites suppuratives par métastase ..... 569
Encéphalites gangreneuses. Gangrène cérébrale ..... 573
III. — Encéphalites prolifératives ..... 575
Phlegmasies scléreuses ou scléroses encéphaliques ..... 576
Sclérose artérielle ..... 576
Sclérose en îlots ou en plaques disséminées ..... 577
Sclérose lobaire ..... 581
Sclérose corticale ou périencéphalite diffuse ..... 588
Encéphalite syphilitique ..... 595
Encéphalite héréditaire ..... 595
Encéphalite acquise ..... 598
Encéphalite tuberculeuse ..... 604
Encéphalite lépreuse ..... 609
§ 3. — Néoplasies ..... 610
I. — Endothéliome ..... 612
II. — Lymphome ..... 618
III. — Myxome ..... 624
IV. — Lipome ..... 627
V. — Fibromes ..... 628
VI. — Chondrome ..... 632
VII. — Ostéome ..... 633
VIII. — Angiome ..... 635
IX. — Névromes ..... 636
X. — Épithéliomes ..... 639
§ 4. — Hypoplasies ..... 642
I. — Stéatose ..... 643
II. — Chromatose ..... 645
III. — Calciose ..... 646
Anomalies de circulation ..... 648
§ 1er. — Anémies ..... 649
Anémies névropathiques ..... 652
Anémies hémopathiques ..... 653
§ 2. — Hypérémies ..... 655
Hypérémies névropathiques ..... 657
Hypérémies hémopathiques ..... 662
§ 3. — Hémorrhagies ..... 663
Hémorrhagies angiopathiques ..... 664
Hémorrhagies névropathiques ..... 673
Hémorrhagies hémopathiques ..... 675
§ 4. — Thromboses et embolies cérébrales. Encéphalomalacie ..... 678
I. — Système carotidien ..... 679

II. — Système cérébral postérieur ou système des artères vertébrales.... 686

§ 5. — Kystes encéphaliques.... 692
§ 6. — Hydropisie ou œdème du cerveau.... 698

Anomalies accidentelles.... 699

§ 1er. — Parasitisme.... 699

I. — Échinocoques de l'encéphale.... 699
II. — Cysticerque ladrique de l'encéphale.... 702

§ 2. — Traumatisme de l'encéphale.... 705

I. — Plaies de l'encéphale.... 706
II. — Contusion de l'encéphale.... 709
III. — Commotion de l'encéphale.... 711
IV. — Hémorrhagies traumatiques.... 714
V. — Compression de l'encéphale.... 716
VI. — Phlegmasies traumatiques.... 718

Localisations cérébrales.... 721

CHAPITRE IV. — **Glandes dites vasculaires sanguines**.... 727

Article Ier. — Corps pituitaire ou hypophyse cérébrale.... 727

Anomalies de formation.... 729
Anomalies de nutrition.... 730

§ 1er. — Atrophie et hypertrophie.... 730
§ 2. — Phlegmasies.... 730

I. — Phlegmasies parenchymateuses.... 730
II. — Phlegmasies suppuratives.... 731
III. — Phlegmasies proliférative.... 731

Phlegmasies tuberculeuses.... 732
Phlegmasies syphilitiques.... 732

§ 3. — Néoplasies.... 733

I. — Néoplasies conjonctives.... 734
II. — Néoplasies épithéliales.... 735

Épithéliome.... 736

§ 4. — Hypoplasies.... 738

Anomalies de circulation.... 739
Anomalies accidentelles.... 740

Article II. — Glande pinéale ou épiphyse.... 740

Anomalies de formation.... 741
Anomalies de nutrition.... 743

§ 1er. — Phlegmasies et néoplasies.... 743

Goitre pinéal.... 743

§ 2. — Hypoplasies.... 744

Anomalies de circulation.... 744
Anomalies accidentelles.... 745

Article III. — Corps thyroide.... 745

Anomalies de développement.... 751

§ 1er. — Malformations du corps thyroïde.... 751

I. — Agénésie ..... 751
II. — Hypergénésie ..... 752

§ 2. — Kystes dermoïdes ..... 754

Anomalies de nutrition ..... 754

§ 1er. — Atrophie et hypertrophie ..... 754

I. — Atrophie ..... 754
II. — Hypertrophie ..... 755

§ 2. — Phlegmasies du corps thyroïde ou thyroïdites ..... 757

I. — Phlegmasies exsudatives ou parenchymateuses ..... 758

Thyroïdites pyrétiques ..... 760
Thyroïdites génitales ..... 761

II. — Thyroïdites suppuratives ..... 762
III. — Thyroïdites prolifératives ..... 764

Thyroïdite tuberculeuse ..... 765

§ 3. — Néoplasies ..... 766

I. — Néoplasies conjonctives ..... 766
II. — Néoplasies épithéliales ..... 768

Épithéliomes ..... 775

§ 4. — Hypoplasies ..... 779

Stéatose ..... 779
Leucomatose ..... 779
Collose ..... 780
Calciose ..... 780

Anomalies de circulation ..... 781

I. — Anémie et hypérémie ..... 781
II. — Hémorrhagies ..... 782

Anomalies accidentelles ..... 783

1er. — Traumatisme ..... 783
§ 2. — Parasitisme ..... 784

Article IV. — Capsules surrénales ..... 785

Anomalies de formation et de développement ..... 788

I. — Aplasie ou agénésie ..... 789
II. — Hypergénésie ..... 790
III. — Ectopie ..... 791

Anomalies de nutrition ..... 792

§ 1er. — Atrophie et hypertrophie ..... 792

I. — Atrophie ..... 792
II. — Hypertrophie ..... 793

§ 2. — Phlegmasies ..... 794

I. — Phlegmasies parenchymateuses ..... 794
II. — Phlegmasies suppuratives ..... 795
III. — Phlegmasies prolifératives ..... 795

Phlegmasie syphilitique ..... 796
Phlegmasie tuberculeuse ..... 797

§ 3. — NÉOPLASIES ..... 806
I. — Néoplasies conjonctives ..... 806
Fibrome ..... 807
Angiome ..... 810
Névrome ..... 810
II. — Néoplasies épithéliales ..... 810
Adénome ..... 810
Épithéliome ..... 811
§ 4. — HYPOPLASIES ..... 813
Stéatose ..... 813
Leucomatose ..... 814
Chromatose ..... 815
ANOMALIES DE CIRCULATION ..... 815
Anémie et hypérémie ..... 815
Hémorrhagies ..... 816
Thrombose et embolie ..... 818
ANOMALIES ACCIDENTELLES ..... 819
Rapports des lésions des capsules surrénales et de la maladie bronzée. 819
CHAPITRE V. — **Appareils des sensations spéciales** ..... 821
ARTICLE Ier. — APPAREIL OCULAIRE ..... 821
GLANDES ET VOIES LACRYMALES ..... 821
ANOMALIES DE FORMATION ..... 823
Agénésie ..... 823
Hypergénésie ..... 823
Ectopie ..... 824
ANOMALIES DE NUTRITION ..... 824
§ 1er. — ATROPHIE ET HYPERTROPHIE ..... 824
§ 2. — PHLEGMASIES DE LA GLANDE LACRYMALE ET DE SES CANAUX (DACRYO-ADÉNITES ET DACRYOCYSTITES) ..... 825
I. — Phlegmasies exsudatives ..... 826
II. — Phlegmasies suppuratives ..... 826
III. — Phlegmasies prolifératives ..... 827
§ 3. — NÉOPLASIES ..... 827
I. — Néoplasies conjonctives ..... 828
Chondrome ..... 829
Fibrome ..... 829
II. — Néoplasies épithéliales ..... 830
Épithéliome ..... 831
ANOMALIES ACCIDENTELLES ..... 831
§ 1er. — PARASITISME ..... 831
Parasites animaux ..... 831
Parasites végétaux ..... 832
§ 2. — TRAUMATISME ..... 833

CONJONCTIVE..... 834

ANOMALIES DE FORMATION ET DE DÉVELOPPEMENT..... 835

DERMOÏDES DE LA CONJONCTIVE ET DE L'ŒIL..... 835

ANOMALIES DE NUTRITION..... 838

§ 1er. — ATROPHIE ET HYPERTROPHIE DE LA CONJONCTIVE..... 838

I. — Atrophie de la conjonctive (xérophthalmie)..... 838
II. — Hypertrophie de la conjonctive..... 839

§ 2. — PHLEGMASIES DE LA CONJONCTIVE. CONJONCTIVITES..... 839

I. — Conjonctivites exsudatives..... 840

Conjonctivites exanthématiques..... 843
Conjonctivite folliculaire..... 844
Conjonctivite phlycténulaire pustuleuse (herpès de la conjonctive)..... 845

II. — Conjonctivites suppuratives..... 847

Conjonctivite purulente infantile..... 849
Conjonctivite granuleuse ou granulaire..... 850
Conjonctivite diphthéritique..... 853

III. — Phlegmasies proliférative..... 855

Conjonctives syphilitiques..... 855
Conjonctives tuberculeuses..... 857
Conjonctives lépreuses..... 858

§ 3. — NÉOPLASIES DE LA CONJONCTIVE..... 858

Papillome..... 859
Kystes..... 859

I. — Néoplasies conjonctives..... 860

Lipome..... 860
Fibromes..... 861
Ostéome..... 862
Angiome..... 862
Lymphangiome..... 862

II. — Néoplasies épithéliales..... 863

§ 4. — HYPOPLASIES. ÉPITHÉLIOMES..... 865

Dégénérescence amyloïde..... 865

ANOMALIES DE CIRCULATION..... 866

Anémie et hypérémie..... 866
Hémorrhagies..... 867
Hydropisie..... 867
Emphysème..... 867

ANOMALIES ACCIDENTELLES..... 868

§ 1er. — TRAUMATISME..... 868
§ 2. — PARASITISME..... 868

I. — Filaire de Médine..... 868
II. — Cysticerque ladrique..... 869

GLOBE OCULAIRE..... 870

ANOMALIES DE FORMATION ET DE DÉVELOPPEMENT..... 874

I. — Anophthalmie ..... 874
II. — Microphthalmie ..... 877
III. — Hydrophthalmie ..... 878
IV. — Colobome oculaire ..... 879
V. — Anomalies du cristallin et du corps vitré ..... 882
Cristallin ..... 882
Corps vitré ..... 884
VI. — Albinisme et mélanisme ..... 885

ANOMALIES DE NUTRITION ..... 886

§ 1er. — ATROPHIE ET HYPERTROPHIE ..... 886
§ 2. — PHLEGMASIES DU GLOBE OCULAIRE. OPHTHALMIES ..... 887
I. — Phlegmasies exsudatives de l'œil. Ophthalmies exsudatives ..... 887
II. — Ophthalmies suppuratives ..... 890
III. — Phlegmasies prolifératives ..... 894
Ophthalmies scléreuses ..... 894
*Épisclérite* ..... 895
*Kératite* ..... 896
*Choroïdite* ..... 896
Ophthalmies syphilitiques ..... 898
*Syphilis acquise* ..... 898
*Syphilis héréditaire* ..... 903
Ophthalmie tuberculeuse ..... 904
Ophthalmie lépreuse ..... 907

§ 3. — NÉOPLASIES DE L'ŒIL ..... 909
I. — Néoplasies conjonctives ..... 910
Endothéliome ..... 910
Myxome ..... 911
Gliôme ..... 912
Fibromes ..... 916
*Fibromes embryonnaires non pigmentés* ..... 916
*Fibrome embryonnaire mélanique (mélano-sarcome)* ..... 918
*Fibrome adulte* ..... 920
Chondrome ..... 922
Ostéome ..... 922
Angiome ..... 924
Myome ..... 924
II. — Néoplasies épithéliales ..... 925
Épithéliomes de l'œil et tumeurs, dites perlées, de l'iris ..... 925

§ 4. — HYPOPLASIES ..... 927
Stéatose ..... 927
Cholestéarinose ..... 928

ANOMALIES DE CIRCULATION ..... 931

§ 1er. — ANÉMIES ..... 931
§ 2. — HYPÉRÉMIES ..... 931
Hypérémie angiopathique ..... 931
Hypérémie névropathique ..... 932
Hypérémie hémopathique ..... 932

§ 3. — Hémorrhagies ..... 933
Hémorrhagie angiopathique ..... 933
Hémorrhagie névropathique ..... 934
Hémorrhagie hémopathique ..... 935
§ 4. — Thromboses et embolies ..... 937
Thromboses de l'œil ..... 937
Embolies ..... 938
Parasitisme et traumatisme ..... 943
§ 1er. — Parasitisme ..... 943
I. — Cysticerque ladrique et échinocoque ..... 944
II. — Filaire ..... 947
III. — Monostome et distome ..... 948
§ 2. — Traumatisme ..... 948
Article II. — Appareil de l'audition ..... 952
Anomalies de formation et de développement ..... 955
§ 1er. — Dermoïde de l'oreille ..... 956
§ 2. — Malformations ..... 957
I. — Agénésie ..... 957
Oreille externe et moyenne ..... 957
Oreille interne ..... 961
II. — Hypergénésie ..... 963
III. — Ectopie ..... 964
Anomalies de nutrition ..... 964
§ 1er. — Atrophie et hypertrophie ..... 965
§ 2. — Phlegmasies de l'oreille ou otites ..... 965
I. — Phlegmasies exsudatives. Otites exsudatives ..... 965
Otites dites *a frigore* et otites rhumatismales ..... 966
Otite impaludique ..... 968
II. — Phlegmasies suppuratives ..... 969
Otites des fièvres ou otites pyrétiques ..... 973
Otites des nouveau-nés ..... 977
Otite furonculeuse ..... 979
III. — Phlegmasies prolifératives. Otites prolifératives ..... 980
Otites scléreuses ..... 980
Otites syphilitiques ..... 981
*Syphilis acquise* ..... 981
*Syphilis héréditaire* ..... 983
Otite tuberculeuse ..... 984
§ 3. — Néoplasies ..... 987
I. — Néoplasies conjonctives ..... 987
Endothéliome ..... 987
Lymphome ..... 987
Chondrome et ostéome ..... 988
Fibromes ..... 989
Papillomes ..... 991

§ 3. — NÉOPLASIES ..... 806
I. — Néoplasies conjonctives ..... 806
Fibrome ..... 807
Angiome ..... 810
Névrome ..... 810
II. — Néoplasies épithéliales ..... 810
Adénome ..... 810
Épithéliome ..... 811
§ 4. — HYPOPLASIES ..... 813
Stéatose ..... 813
Leucomatose ..... 814
Chromatose ..... 815
ANOMALIES DE CIRCULATION ..... 815
Anémie et hypérémie ..... 815
Hémorrhagies ..... 816
Thrombose et embolie ..... 818
ANOMALIES ACCIDENTELLES ..... 819
Rapports des lésions des capsules surrénales et de la maladie bronzée. 819
CHAPITRE V. — **Appareils des sensations spéciales** ..... 821
ARTICLE Ier. — APPAREIL OCULAIRE ..... 821
GLANDES ET VOIES LACRYMALES ..... 821
ANOMALIES DE FORMATION ..... 823
Agénésie ..... 823
Hypergénésie ..... 823
Ectopie ..... 824
ANOMALIES DE NUTRITION ..... 824
§ 1er. — ATROPHIE ET HYPERTROPHIE ..... 824
§ 2. — PHLEGMASIES DE LA GLANDE LACRYMALE ET DE SES CANAUX (DACRYO-ADÉNITES ET DACRYOCYSTITES) ..... 825
I. — Phlegmasies exsudatives ..... 826
II. Phlegmasies suppuratives ..... 826
III. — Phlegmasies prolifératives ..... 827
§ 3. — NÉOPLASIES ..... 827
I. — Néoplasies conjonctives ..... 828
Chondrome ..... 829
Fibrome ..... 829
II. — Néoplasies épithéliales ..... 830
Épithéliome ..... 831
ANOMALIES ACCIDENTELLES ..... 831
§ 1er. — PARASITISME ..... 831
Parasites animaux ..... 831
Parasites végétaux ..... 832
§ 2. — TRAUMATISME ..... 833

LANE MEDICAL LIBRARY

To avoid fine, this book should be returned on or before the date last stamped below.

J25 Lancereaux,E. 3700
L24 Traité d'anatomie
t.3. pathologique
1889

| NAME | DATE DUE |
| --- | --- |
| | |

I. — Agénésie ..... 751
II. — Hypergénésie ..... 752

§ 2. — Kystes dermoïdes ..... 754

Anomalies de nutrition ..... 754

§ 1er. — Atrophie et hypertrophie ..... 754

I. — Atrophie ..... 754
II. — Hypertrophie ..... 755

§ 2. — Phlegmasies du corps thyroïde ou thyroïdites ..... 757

I. — Phlegmasies exsudatives ou parenchymateuses ..... 758

Thyroïdites pyrétiques ..... 760
Thyroïdites génitales ..... 761

II. — Thyroïdites suppuratives ..... 762
III. — Thyroïdites prolifératives ..... 764

Thyroïdite tuberculeuse ..... 765

§ 3. — Néoplasies ..... 766

I. — Néoplasies conjonctives ..... 766
II. — Néoplasies épithéliales ..... 768

Épithéliomes ..... 775

§ 4. — Hypoplasies ..... 779

Stéatose ..... 779
Leucomatose ..... 779
Collose ..... 780
Calciose ..... 780

Anomalies de circulation ..... 781

I. — Anémie et hypérémie ..... 781
II. — Hémorrhagies ..... 782

Anomalies accidentelles ..... 783

1er. — Traumatisme ..... 783
§ 2. — Parasitisme ..... 784

Article IV. — Capsules surrénales ..... 785

Anomalies de formation et de développement ..... 788

I. — Aplasie ou agénésie ..... 789
II. — Hypergénésie ..... 790
III. — Ectopie ..... 791

Anomalies de nutrition ..... 792

§ 1er. — Atrophie et hypertrophie ..... 792

I. — Atrophie ..... 792
II. — Hypertrophie ..... 793

§ 2. — Phlegmasies ..... 794

I. — Phlegmasies parenchymateuses ..... 794
II. — Phlegmasies suppuratives ..... 795
III. — Phlegmasies prolifératives ..... 795

Phlegmasie syphilitique ..... 796
Phlegmasie tuberculeuse ..... 797

§ 3. — NÉOPLASIES ..... 806
I. — Néoplasies conjonctives ..... 806
Fibrome ..... 807
Angiome ..... 810
Névrome ..... 810
II. — Néoplasies épithéliales ..... 810
Adénome ..... 810
Épithéliome ..... 811
§ 4. — HYPOPLASIES ..... 813
Stéatose ..... 813
Leucomatose ..... 814
Chromatose ..... 815
ANOMALIES DE CIRCULATION ..... 815
Anémie et hypérémie ..... 815
Hémorrhagies ..... 816
Thrombose et embolie ..... 818
ANOMALIES ACCIDENTELLES ..... 819
Rapports des lésions des capsules surrénales et de la maladie bronzée. 819
CHAPITRE V. — **Appareils des sensations spéciales** ..... 821
ARTICLE Ier. — APPAREIL OCULAIRE ..... 821
GLANDES ET VOIES LACRYMALES ..... 821
ANOMALIES DE FORMATION ..... 823
Agénésie ..... 823
Hypergénésie ..... 823
Ectopie ..... 824
ANOMALIES DE NUTRITION ..... 824
§ 1er. — ATROPHIE ET HYPERTROPHIE ..... 824
§ 2. — PHLEGMASIES DE LA GLANDE LACRYMALE ET DE SES CANAUX (DACRYO-ADÉNITES ET DACRYOCYSTITES) ..... 825
I. — Phlegmasies exsudatives ..... 826
II. — Phlegmasies suppuratives ..... 826
III. — Phlegmasies prolifératives ..... 827
§ 3. — NÉOPLASIES ..... 827
I. — Néoplasies conjonctives ..... 828
Chondrome ..... 829
Fibrome ..... 829
II. — Néoplasies épithéliales ..... 830
Épithéliome ..... 831
ANOMALIES ACCIDENTELLES ..... 831
§ 1er. — PARASITISME ..... 831
Parasites animaux ..... 831
Parasites végétaux ..... 832
§ 2. — TRAUMATISME ..... 833

LANE MI

To avoid fine, th
on or before the da

J25 Lancereaux,E. 3700
L24 Traité d'anatomie
t.3. pathologique
1889

| NAME | DATE DUE |
| --- | --- |